The University of Osaka
Institutional Knowledge Archive

| | |
|---|---|
| Title | 微小甲状腺腫瘍の超音波ガイド下穿刺吸引細胞診の開発と実用化に関する研究 |
| Author(s) | 道岸, 隆敏 |
| Citation | 日本医学放射線学会雑誌. 1989, 49(4), p. 431-438 |
| Version Type | VoR |
| URL | https://hdl.handle.net/11094/20345 |
| rights | |
| Note | |

*The University of Osaka Institutional Knowledge Archive : OUKA*

https://ir.library.osaka-u.ac.jp/

The University of Osaka

日本医放会誌：49（4），431—438，1989（平1）

# 微小甲状腺腫瘍の超音波ガイド下穿刺吸引細胞診の開発と実用化に関する研究

金沢大学医学部核医学講座（主任：久田欣一教授）
道　岸　隆　敏

（平成元年1月13日受付特別掲載）
（平成元年2月16日最終原稿受付）

# The Development of Ultrasonically Guided Fine Needle Aspiration Biopsy in the Diagnosis of Nonpalpable Minimal Thyroid Tumors

Takatoshi Michigishi
Department of Nuclear Medicine, School of Medicine, Kanazawa University, Kanazawa

*Research Code No. : 523.9*

*Key Words : Ultrasound, Fine needle biopsy, Cytology, Thyroid cancer*

We have developed two practical adapters for the ultrasonically guided fine needle aspiration biopsy of the thyroid tumors. The aspiration needle was easily identified on the real-time ultrasonograms. We succeeded in obtaining sufficient materials for cytologic diagnoses in 64 out of 67 minimal thyroid lesions of 10 mm or less diameter. Eight patients with nonpalpable minimal thyroid cancer were discovered by this modality. The diameters of these lesions were 7, 6, 5, 5, 4, 4, 3 and 3 mm, respectively. None of the 20 patients with cystic fluid in the tumor showed the posterior echo enhancement known to be chracteristic of the cystic tumor on ultrasonograms, and all of them were proved to have benign tumors on cytologic examinations. In conclusion, the ultrasonically guided fine needle aspiration biopsy using these adapters was confirmed to be a highly valuable diagnostic tool.

吸引細胞診による甲状腺腫瘍の診断が広く行われるようになった[1)~5)]．また，近年の超音波診断装置[6)]やCT[7)]の進歩により直径10mm以下の微小甲状腺腫瘍（以下微小腫瘍と略）が容易に数多く検出されるようになった．しかし，吸引細胞診は腫瘍を触知できる症例のみに可能であり，ほとんどの微小腫瘍は触知できないのでその術前診断は極めて困難である．このような微小腫瘍を吸引細胞診により質的診断ができるようにするために，超音波ガイドによる穿刺法を開発し実用化することを試みた．

## 方　法

### 1．超音波診断装置の選択

前頸部という狭い術野で用いうるサイズの小さい7.5MHzの探触子が装着可能なことを基準に，7.5MHzメカニカルセクタスキャナASU-32WS（以下セクタスキャナと略）を装着したアロカ製SSD-650と7.5MHz術中用リニア電子スキャナIOE-702V（以下リニアスキャナと略）を装着した東芝製SAL 77Bを選び使用した．

### 2．穿刺ガイド用アダプターの試作．

セクタスキャナ用のアダプターは，探触子の接触面の中心と針先との距離が2cmとなるように，V字型の針溝を設けた長さ約3cmの金属棒を探触子と50度の角度にて探触子に固定したものである．針溝をV字型に突出した金属棒でスプリング

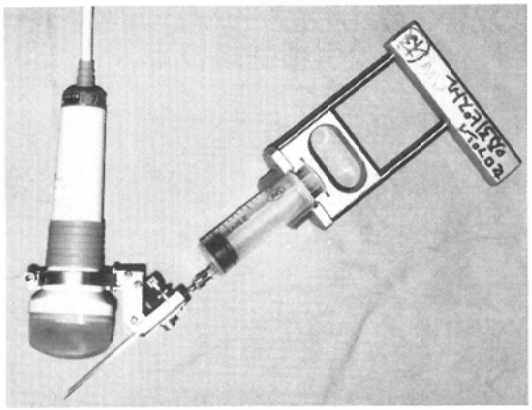

Fig. 1　Mechanical sector scanner equipped with an aspiration adapter and instruments for aspiration.

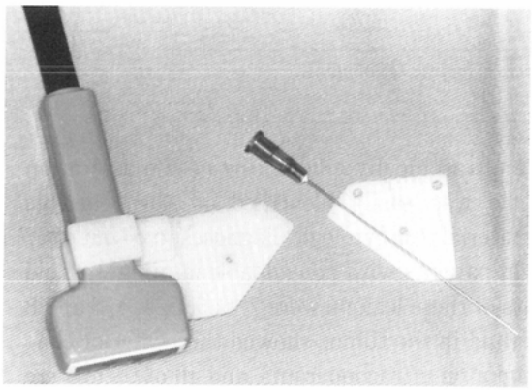

Fig. 2　Linear scanner equipped with an aspiration adapter.

にて挟み込む方式であり，スプリングの強さを変えることにより11gauge～24gauge の針が使用可能である（Fig. 1）.

リニアスキャナ用には，探触子の接触面の中心と針先との距離が1.5cm と2.5cm になるように，探触子との角度が47度と30度である 2 つの22gauge の針溝をプラスチックの板に開け，このプラスチック板を探触子に装着固定できるようにした（Fig. 2）.

**3. 吸引細胞診の器具の選択**

吸引には JMS 製吸引ピストルを使用した（Fig. 1）. 穿刺には，セクタスキャナでは長さ9cm の21gauge 金属注射針を作成し使用し（Fig. 1），リニアスキャナでは市販の長さ7cm の22gauge のカテラン針を使用した（Fig. 2）.

**4. 超音波ガイド下穿刺の方法**

アダプターに刺入した穿刺針を滅菌水中にて描画し，この上にキャリパーマークを置き，これをガイドラインにする．ガイドライン上に標的とする微小腫瘍が位置するように探触子の位置を決め，アダプターの溝に針を刺入すると針が腫瘍に命中する．吸引にて得られた材料はスライドグラスの上で塗沫し，エタノール固定し，Papanicolaou 染色をした.

**5. 超音波ガイドによる穿刺法の実用性の検討**

1）穿刺針の描出能

水中および甲状腺内で穿刺針を描出できるかを検討した.

2）微小腫瘍への到達率

穿刺針の針先を対象とした微小病巣に到達させることができたかを超音波画像上で判定した.

3）細胞採取率

充実性病巣では，細胞診が可能な充分な濾胞細胞を標本上認めるか否かで採取の成否を評価した.

嚢胞性病巣では，液状成分を採取できたか否かで採取の成否を評価した.

4）超音波ガイドによる吸引細胞診の結果の検討

細胞診による診断を手術結果，および画像所見や盲目的針生検の結果に基づく臨床診断と比較した.

5）安全性

超音波ガイド下穿刺後の合併症の有無を評価した.

6. 超音波所見の検討

細胞診による診断を病巣の超音波所見と比較した.

## 対　象

超音波検査にて検出された直径10mm 以下の触知できない50症例の67微小病巣を対象とした.

セクタスキャナを用いて32症例の43病巣に，リニアスキャナを用いて18症例の24病巣に超音波ガ

Fig. 3　Left : sonogram obtained with the mechanical sector scanner demonstrating the entire needle in water. Middle : calcified nodule measuring 3mm in diameter. Right : successful insertion of the needle into the nodule.

イド下穿刺細胞診を施行した．

## 結　果

試作した穿刺ガイド用アダプターを用いた超音波ガイド下穿刺法により以下の結果が得られた．

**1．穿刺針の描出能**

水中では，セクタスキャナ（Fig. 3の左）もリニアスキャナ（Fig. 4の上）も穿刺ガイド用アダプターに穿刺針を挿入するだけで超音波断層面にリアルタイムに針先のみならずその全体を描出することができ，これら穿刺ガイド用アダプターを臨床に使用できるという結果が得られた．

甲状腺に刺入した時は，セクタスキャナでは全症例で穿刺針の全体を描出することができた（Fig. 3の右）．しかし，リニアスキャナでは，穿刺針の針先（Fig. 4の右下，矢印）しか描出できず，動きで針先を同定でき，超音波レベルの高い場合にはその目視が困難であった．

**2．微小病巣への穿刺針の到達率**

セクタスキャナを用いて32症例の43病巣に，リニアスキャナを用いて18症例の24病巣に穿刺細胞診を施行した．いずれも対象とした病巣のサイズは最大径で2～10mmであった．穿刺針は全病巣に到達させることができた（到達率100%）．

**3．細胞採取率（Fig. 5）**

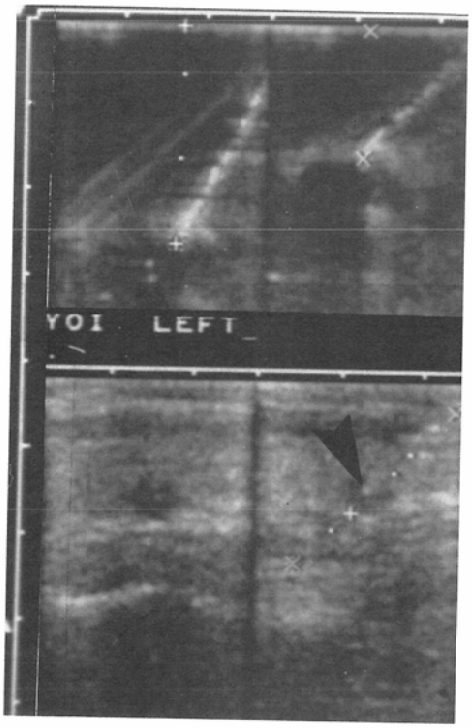


Fig. 4　Top : sonogram obtained with the linear scanner demonstrating the entire needle in water. Bottom : the tip of the needle (arrowhead) was only identified in the nodule of 6mm diameter.

セクタスキャナでは43病巣中40病巣から，リニアスキャナでは24病巣中の全病巣から，合計67病

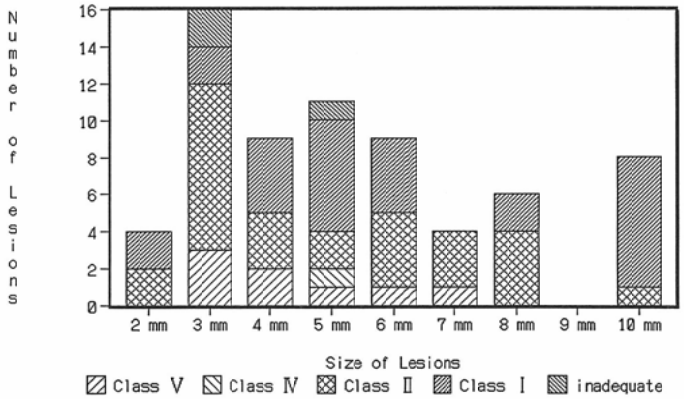


Fig. 5 Cytologic diagnoses and sizes of 67minimal thyroid lesions. Three lesions of 5mm diameter or smaller resulted in the failure to obtain sufficient materials for cytologic diagnoses.

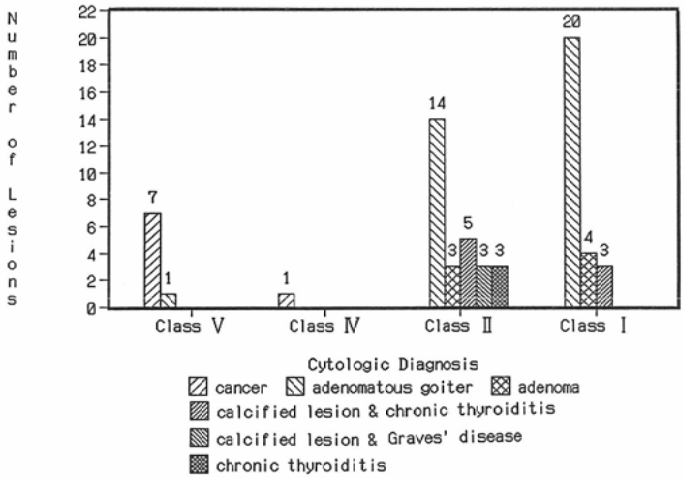


Fig. 6 Cytological and final diagnoses of 64minimal thyroid lesions. All of the 8 minimal cancers were correctly diagnosed to be malignant. One calcified adenomatous nodule of 3mm diameter was misdiagnosed to be malignant.

巣中の64病巣から嚢胞液や濾胞細胞を得ることができた（採取率95.5%）.

6～10mm の27病巣ではその全てから採取できた(採取率100%). Class V が 2 例, Class II が12例, Class I が13例であった.

5mm 以下の40病巣でも37病巣から採取でき(採取率92.5%), 微小腫瘍の診断レベルを5mm以下にまで向上させることができた. Class V が 6 例, Class IV が 1 例, Class II が16例, Class I が14例であった. 初期の頃の症例で, 採取に用いた吸引ピストルの使用の不慣れのため 3 病巣から濾胞細胞を得ることができなかった.

**4. 超音波ガイドによる吸引細胞診の結果の検討**（Fig. 6）

細胞診にて診断できた64病巣のうち 8 病巣が Class V であり, そのうちの 7 病巣が手術にて乳頭状腺癌であった. それぞれの最大径は7mm, 6 mm, 5mm, 4mm, 4mm, 3mm, 3mm である. false positive が 1 病巣あり, Class V と診断された3mm の石灰化病巣は手術により腺腫様甲状腺

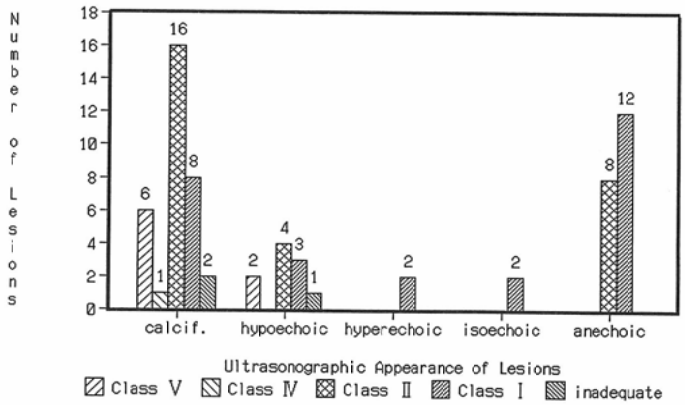


Fig. 7　Cytologic diagnoses and ultrasonografic appearances of 67minimal thyroid lesions. The cytological diagnoses of malignacy obtained from 6 of 33 calcified lesions were surgically confirmed. False positive result was noted in only one nodule with calcification. Moreover, six of 8 cancers (75%) had calcifications. From all of the 20 anechoic lesions whthout far wall enhancement, cystic fluid was successfully aspirated and cytologically diagnosed to be benign.

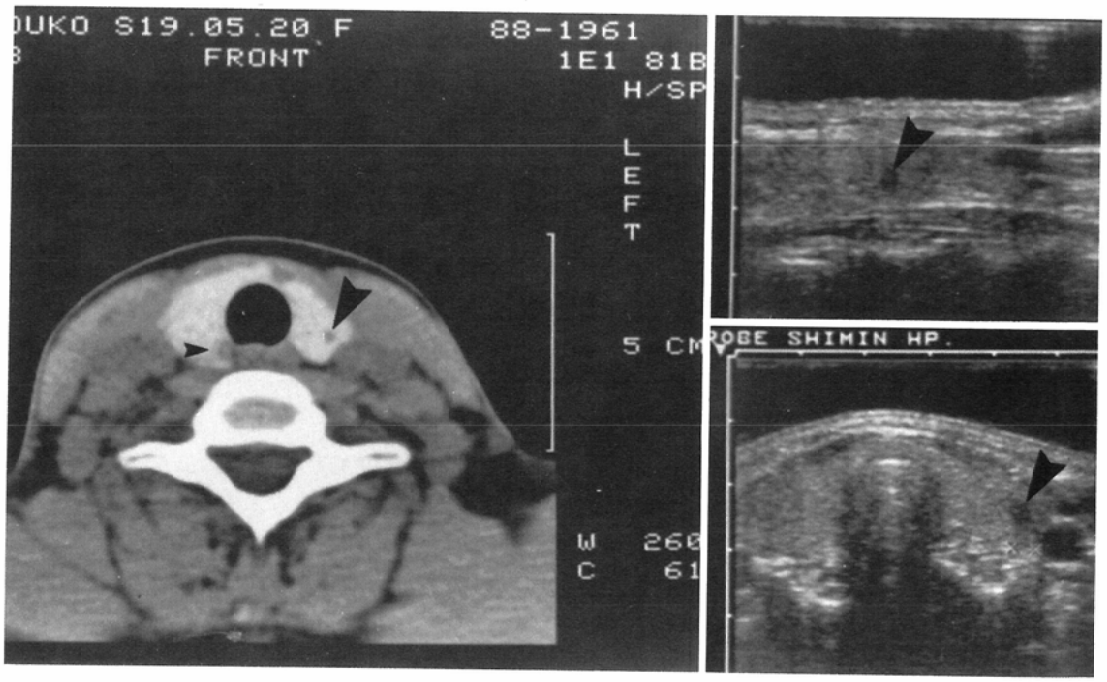


Fig. 8　A 44year-old housewife with minimal thyroid tumors. The tumor in the left lobe (large arrowhead) cytologically diagnosed a papillary cancer was surgically confirmed. The tumor in the right lobe (small arrowhead) cytologically diagnosed benign was confirmed to be a follicular adenoma by the operation.

腫と最終診断された．これは核の大型化した多数の細胞集団が採取され細胞が密に集族していたためにVと判定された．核の大小不同や異型は明かでなかった．慢性甲状腺炎に合併した5mmの石灰化病巣はClass IVであり，手術にて硬化癌であった．

残りの55病巣はClass IないしClass IIであり，腺腫様甲状腺腫が最も多く34病巣を占め，他は腺腫7病巣，慢性甲状腺炎に合併する石灰化8病巣，甲状腺機能亢進症に合併する石灰化3病巣，慢性甲状腺炎3病巣であった．

微小嚢胞性20病巣全例がClass IないしClass IIの診断であった．

**5. 安全性**

合併症は全く認められず極めて安全な検査法であった．

**6. 病巣における超音波所見**（Fig. 7

石灰化を伴う33病巣のうち6病巣（18.2%）が癌であり，癌の75%が石灰化を伴っていた．

超音波検査にて後方エコーの増強が嚢胞性病巣の重要な特徴とされていたが，嚢胞液が粘稠である15病巣と水様である5病巣の10mm以下の微小嚢胞性病巣20例全例で後方エコーの増強が認められなかった．すなわち微小嚢胞性病巣では超音波所見上この所見を欠くことがわかった．従って，超音波検査では鑑別の困難な微小嚢胞性病巣と微小充実性病巣とをこの方法により安全かつ容易に鑑別し得た．

また，嚢胞性病巣は全例が良性であった．

## 症　例

甲状腺腫の精査のために受診した44歳の女性である．超音波検査では左葉に直径約4mmのhypoechoic noduleを認め，CTではlow density noduleであった(Fig. 8，大きい矢印)．超音波ガイド下穿刺によりClass Vと診断された．このCTに認めるごとく右葉にもlow density noduleがあり，これはClass IIであった（Fig. 8，小さい矢印)．

甲状腺全摘及び左頸部リンパ節郭清がなされ，左のnoduleは直径3mmの乳頭状腺癌で（Fig. 9)，リンパ節転移は認められなかった．右のnodule は直径4mmの濾胞状腺腫であった．

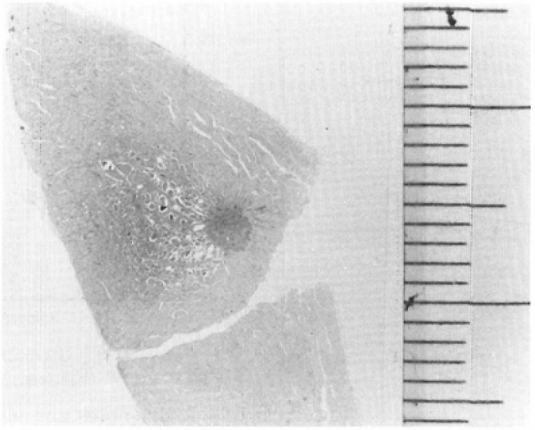

Fig. 9　Surgical specimen from the left thyroid lobe of the patient demonstrating a papillary cancer of 3mm diameter.

## 考　案

一般に，腫瘍の最大径が10mm以下の甲状腺癌が微小癌と定義される[8)~10)]．甲状腺微小癌は，1）頸部リンパ節の生検にて甲状腺癌の転移が発見され手術にて原発巣が確認されたもの（本邦の甲状腺癌取扱規約による規定では不顕性癌)，2）瀰漫性甲状腺腫の針生検にて偶然に発見されたもの（偶発癌)，3）たまたま触知でき穿刺細胞診などにて癌と確定されたもの（臨床顕性癌)，4）剖検にて初めて診断されたもの（潜在性癌）に分類されている．

石川県において1979年以降乳癌集団検診の際に甲状腺癌検診も行うようになったこと[11)]や，超音波診断装置[6)]やCT[7)]の進歩により，微小甲状腺腫瘍が容易に検出できるようになったことから，微小癌症例が増加しつつある[12)]．

甲状腺腫瘍の質的診断に針生検及び吸引細胞診が有用であり，手技の容易な吸引細胞診は広く行われるようになってきた[1)~5)]．著者らの検討でも，手術あるいは剖検により最終診断された甲状腺腫瘍92症例(悪性53例，良性39例)中の76症例(83%)，104回中の85回（82%）が吸引細胞診により正しく診断され，吸引細胞診は信頼性の高い有用な検査であった[1)]．

1972年 Goldberg らは超音波下（A mode および M mode）に穿刺針の針先を確認し，腎嚢胞などの穿刺吸引を安全かつ確実に行った[13]．同年 Hlm らは B mode にて対象を描画し穿刺針の方向と深さを決め，A mode にて穿刺を行った[14]．その後リアルタイム装置の開発により針先を描出できるようになり，超音波ガイド下穿刺は飛躍的に発展し[15)16]，診断，造影，ドレナージなどに実用化されている．

盲目的な針生検や吸引細胞診が不可能である甲状腺微小腫瘍であっても，腫瘍も穿刺針とを同時にリアルタイムに描出できる穿刺用アダプターを用いれば，超音波ガイドにより穿刺できるであろうと考えた．甲状腺の穿刺用アダプターが試作されてはいるが[17)18]，未だ実用的でないために新たに試作し用いた．その結果，微小腫瘍への穿刺針の到達率は100%，細胞採取率は95.5%と試作した穿刺用アダプターは極めて有用であった．また，8例もの触知できない微小癌を術前に確定診断することができた．不顕性癌あるいは偶発癌を除く触知できない微小癌を術前に確定診断したという報告はほとんどない．

野口および著者らによる1979年4月から1982年12月までの症例における検討では[12]，10mm を超える癌56例では46例（82%）が針生検やリンパ節生検により術前に確定診断できたのに対し，微小癌27例では11例（41%）しか術前に確定診断できなかった．この結果に対し，1987年6月の超音波ガイド下吸引細胞診の開発以降の1年間に微小癌は17例あり，盲目的穿刺細胞診により診断した3例を含めると，11例（65%）を術前診断でき，術前の診断率を確実に向上させることができた．

この方法により診断した微小癌8病巣のうち6病巣は5mm 以下であり，また，5mm 以下の病巣における採取率は92.5%と微小腫瘍の診断レベルを5mm 以下にまで向上させることができた．

微小腫瘍の超音波所見では，微小癌に石灰化の頻度が高いこと以外には悪性腫瘍と良性腫瘍との間に有意差は認められないと報告されている[19)20]．この研究では，石灰化を伴う33病巣のうち6病巣（18.2%）が癌であり，癌の75%が石灰化を伴っていた．

微小嚢胞性病巣は全例が良性腫瘍であり，また，超音波検査にて後方エコーの増強を欠くことがわかった．

この方法は確実かつ安全であり，超音波ガイド下穿刺細胞診を日常検査として広く普及させることが可能である．

## 結　論

超音波探触子7.5MHz セクタスキャナ（アロカ ASU-32WS）と7.5MHz リニアスキャナ（東芝 IOE-702U）に装着でき，穿刺針をリアルタイムに超音波断層面で確実に描出できる穿刺用アダプターをそれぞれ試作し，従来穿刺細胞診が不可能であった触知できない直径10mm 以下の微小甲状腺腫瘍に超音波ガイド下穿刺細胞診を行い以下の結果を得た．

1．セクタスキャナを用いて32症例の43病巣に，リニアスキャナを用いて18症例の24病巣に穿刺細胞診を施行した．いずれも対象とした病巣のサイズは最大径で2～10mm であった．穿刺針は全病巣に到達させることができた（到達率100%）．

2．その結果，セクタスキャナでは43病巣中40病巣から，リニアスキャナでは24病巣中の全病巣から合計67病巣中の64病巣から嚢胞液や濾胞細胞を得ることができ（採取率95.5%），試作した穿刺用アダプターは極めて有用であった．

6～10mm の27病巣ではその全てから採取できた（採取率100%）．5mm 以下の40病巣でも37病巣から採取でき（採取率92.5%），微小腫瘍の診断レベルを5mm 以下にまで向上させることができた．

3．細胞診にて診断できた64病巣のうち8病巣が癌（7病巣が乳頭状腺癌，1病巣が硬化癌）であり，いずれも触知できなかったもので，それぞれの最大径は7mm，6mm，5mm，5mm，4mm，4mm，3mm，3mm であった．従来，頚部リンパ節の生検にて甲状腺癌の転移が発見され手術にて原発巣が確認されたり，瀰漫性甲状腺腫の針生検にて偶然に発見されたり，あるいはたまたま触知でき穿刺細胞診が施行できたことにより，微小甲状腺癌が術前に確定診断されることがあったが，

それらを除くと10mm以下の微小癌を術前に確定診断したという報告はない.

他は腺腫様甲状腺腫が最も多く35病巣を占め, 腺腫7病巣, 慢性甲状腺炎に合併する石灰化8病巣, 甲状腺機能亢進症に合併する石灰化3病巣, 慢性甲状腺炎3病巣であった.

微小嚢胞性20病巣は全例が良性腫瘍であった.

4. 微小嚢胞性20病巣全例で, 超音波検査上嚢胞性病変の重要な特徴とされている後方エコーの増強が認められず, 微小な場合には従来の診断基準を変更する必要があることが判った.

以上のごとく, 試作した穿刺用アダプターを用いることにより, 従来手術時以外では診断の不可能であった触知できない微小甲状腺腫瘍を超音波ガイド下に確実に穿刺できるようになり, 術前診断が可能となった.

この方法は容易で簡易かつ安全であり, これらの穿刺用アダプターは一般化できるので, 超音波ガイド下穿刺細胞診を日常検査として広く普及させることが可能である.

稿を終えるにあたり, 御指導と御校閲を賜った恩師久田欣一教授に深甚なる感謝の意を表します. また, 穿刺用アダプターの試作に御協力いただいたアロカ株式会社と東芝メディカル株式会社の諸氏に深く感謝致します. さらに御協力いただいた核医学教室員, 附属病院病理部の各位ならびに黒部市民病院内科高桜英輔博士に感謝の意を表します.

## 文　献

1) 道岸隆敏, 利波紀久, 久田欣一, 他：甲状腺腫瘍の吸引細胞灰と針生検, 日内分泌誌, 62 : 578, 1986
2) Miller JM, Hamburger JI, Kini S : Diagnosis of thyroid nodules : Use of fine-needie aspiration and needle biopsy. JAMA 241 : 481—484, 1979
3) Colacchio TA, LoGerfo P, Feind CR : Fine needle cytologic diagnosis of thyroid nodules : Review and report of 300 cases. Am J Surg 140 : 568—571, 1980
4) Löwhagen T, Willems JS, Lundell G, et al : Aspiration biopsy cytology in diagnosis of thyroid cancer. World J Surg 5 : 61—73, 1981
5) Hamaker RC, Singer MI, DeRossi VR, et al : Role of needle biopsy in thyroid nodules. Arch Otolaryngol 109 : 225—228, 1983
6) Carroll BA : Asymptomatic thyroid nodules : Incidental sonographic detection. AJR 138 : 499—501, 1982
7) Sekiya T, Tada S, Kawakami K, et al : Clinical application of computed tomography to thyroid disease. Comput Tomogr 3 : 185—193, 1979
8) 飯田　太, 松田三郎, 石田康夫, 他：甲状腺微小癌の臨床的並びに病理組織学的研究, 日外会誌, 68 : 99—109, 1967
9) 高橋真二：潜在性甲状腺癌の臨床病理学的研究, 日内分泌誌, 45 : 65—79, 1969
10) 高嶋成光：潜在性甲状腺癌の病理組織学的研究—主として乳頭腺癌に付いて—, 癌の臨床, 22 : 383—390, 1976
11) 野口昌邦, 松田祐一, 小坂健夫, 他：集団検診で発見された甲状腺癌について, 外科診療, 24 : 757—761, 1982
12) Noguchi M, Tanaka S, Akiyama T, et al : Clinicopathological studies of minimal thyroid and ordinary thyroid cancers. Jpn J Surg 14 : 110—117, 1984
13) Goldberg BB, pollack HM : Ultrasonic aspiration transducer. Radiology 102 : 187—189, 1972
14) Holm HH, Kristensen JK, Rasmussen SN, et al : Ultrasound as a guide in percutaneous puncture technique. Ultrasonics 10 : 83—86, 1972
15) Ohto M, Karasawa E, Tsuchiya Y, et al : Ultrasonically guided percutaneous contrast medium injection and aspirtion biopsy using a real-time puncture transducer. Radiology 136 : 171—176, 1980
16) Saitoh M, Watanabe H, Ohe H, et al : Ultrasonic real-time guidance for percutaneous puncture. J Clin Ultrasound 7 : 269—272, 1979
17) 李　中仁, 川内章裕, 内藤誠二, 他：超音波誘導下乳腺甲状腺穿刺吸引細胞診用アダプターの考案—第4報—, 日超医論文集, 46 : 345—346, 1985
18) 浅岡善雄, 斉藤　毅, 金沢暁太郎, 他：メカニカルセクタ走査超音波診断装置を用いた超音波誘導下穿刺の試み, 日超医論文集, 46 : 339—340, 1985
19) 石田博子, 分校久志, 利波紀久, 他：微小甲状腺結節の超音波診断, 日超医講論集, 42 : 655—656, 1983
20) 桑島　章, 長基雅司, 處　俊治, 他：甲状腺腫瘍の大きさの違いによる超音波所見の相違, 日超医講論集, 47 : 187—188, 1985