日本医放会誌：48（12），1483—1496，1988（昭63）

肺結節性病変のCT診断について

山口大学医学部放射線医学教室（主任：中西　敬教授）
東　　祐一郎

（昭和63年4月11日受付）
（昭和63年7月6日最終原稿受付）

On the Computed Tomographic Diagnosis of Pulmonary Nodules

Yuuichirou Higashi
Department of Radiology, Yamaguchi University School of Medicine
(Director: Prof. T. Nakanishi)

Resreach Code No. : 506.1

Key Words : Pulmonary nodules, CT diagnosis, Isodensity map, Dual-energy CT

Computed tomography (CT) was used to examine 53 pulmonary nodules which were considered not definitely calcified on plain radiographs or conventional tomograms.

An average CT number was calculate for each lesion. For the primary lung cancers, the average CT number was 36HU with a standard deviation of 6.6 HU, while the benign lesions had the mean CT number of 69 HU, with a standard deviation of 42.8 HU. The mean CT number separating lung malignancies from benign lesions was 78.8 HU.

To evaluate the attenuation values within each nodule, iso-CT value map was obtained by using Siemens therapy planning system, MEVAPLAN. Nodules were classified into five categories, Type I to V. All of three nodules classified as Type IV were benign. Iso-CT value map was effective in establishing the benignancy of nodules.

The quantitative computed tomographic analysis of pulmonary nodules was evaluated by dual-energy CT. Dual-energy CT has the potential to eliminate the effect of spectral hardening by use of monoenergic images derived from dual-kV data and to separate high CT numbers due to calcium from those due to high density organic material.

I. 緒　　言

肺結節性病変の画像診断には，胸部単純X線写真，断層写真，核医学イメージング，digital radiography，computed tomography（以下CTと略す），核磁気共鳴映像法などが挙げられ，種々の検討がなされている．CTによる検討では，肺結節のCT値を測定することにより，良性結節と悪性結節を鑑別しようとする報告が数多くみられる[1)~5)]．

しかし，CT値は，病変の大きさ，存在位置，装置の種類，スキャン条件などによって影響を受けるため，その値は実際の値とは異なってしまう．そこで本研究では，CT値の測定を含めて次の3点について検討した．

（1）肺結節性病変のCT値測定を，結節全体部位別には，辺縁部，中間部，中心部で行った．

（2）肺結節性病変のCT値の分布をみるために，10—20HU刻みでCT値を閉曲線で結んで等CT値分布図iso-CT value mapを作成し，検討した．

（3）肺結節性病変の石灰化巣の有無を検討するために，Dual-energy CT scanを施行した．

II. 対象および方法

(a) 対象

昭和58年4月から昭和62年9月までに，山口大学附属病院放射線科で，胸部単純X線ならびに断層写真上，結節性陰影を呈し，CTを施行した53例53結節である（Table 1）.

なお，単純X線および断層写真上明らかな石灰化のあるものは除外した.

年齢は14歳から85歳までで，男性32例，女性21例である．大きさは，0.7～6.5cmである.

診断方法は，手術，生検，細胞診，喀痰検査，臨床経過によった.

疾患別の内訳は，原発性肺癌28例（扁平上皮癌7例，腺癌14例，小細胞癌4例，大細胞癌1例，腺表皮癌1例，平滑筋肉腫1例），この中で手術で組織型が確定したのは，扁平上皮癌4例，腺癌4例，小細胞癌1例，腺表皮癌1例，平滑筋肉腫1例である.

転移性肺腫瘍はすべて原発巣が病理学的に証明されており，経過観察中に肺結節性陰影が出現してきた症例であり，咽頭癌の1例1結節は手術により組織診断が決定された.

良性疾患15例中，肺結核症2例，肺過誤腫1例，気管支性嚢胞1例の計4例は，手術により診断が確定した．その他の11例は，生検により診断が確定したもの2例，喀痰検査により結核菌が証明されたもの4例，2年以上の経過観察で変化を認めないという臨床経過によるもの5例であり，良性と診断した.

使用装置

CT装置は，Siemens Somatom DR3を使用し，撮影条件は，125kV, 350MAS, スキャン時間4秒，スライス幅4mmあるいは8mmで行った.

また，CT値の定量化の問題点となる線質硬化

Table 1 Diagnosis of 53 Pulmonary Nodules

Primary lung cancers		Metastases		Benign lesions	
Histology	No. of cases	Origin	No. of cases	Disease	No. of cases
Squamous cell	7	Neck	4	Tuberculosis	11
Adenocarcinoma	14	Breast	2	Hamartoma	1
Small cell	4	GU system	2	Silicosis	1
Large cell	1	Adrena gl.	1	Sarcoidosis	1
Adenosquamous	1	Lymphatic system	1	Bronchogenic cyst	1
Leiomyosarcoma	1				
Total	28		10		15

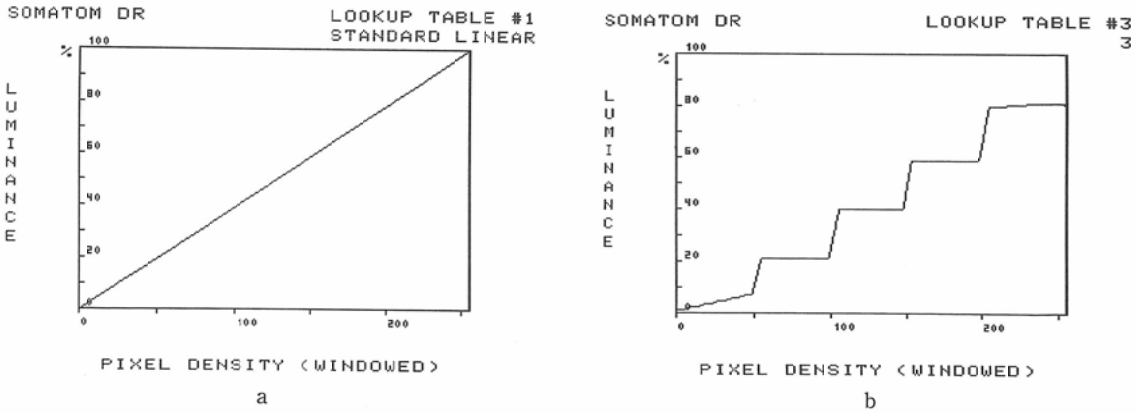

Fig. 1 Gray scale of the CT. (a) Standard linear gray scale. (b) High contrast gray scale used in this study.

現象を削減するためにDual-energy CT scanを施行したが，この場合の撮影条件は，125/85kV，640MAS，スキャン時間7秒，スライス幅4mmあるいは8mmで行った．

b）方法

（1）肺結節性病変のCT値測定

結節の中心を通るスライスの画像を選んで，小さい結節（主径が2cm以内）では，CT値の測定を容易にするためその画像を拡大した．しかし，ボケが大きくなる欠点があるので，特殊な階調gray scaleを使用した（Fig. 1）．すなわち，通常のCT画像の階調は直線であるのに対し，CT画像の濃淡をより強調するために，階段状に任意の階調を作成し，拡大した画像にこの階調を使用してCT値の測定を行った．

この時のCT画像のウインドレベルは40HU，ウインド幅は100HUである．

CT値の測定は，結節全体，部位別には，結節をほぼ均等に分割して，辺縁部，中間部，中心部を測定し，同時に，ヒストグラム，プロフィールカー

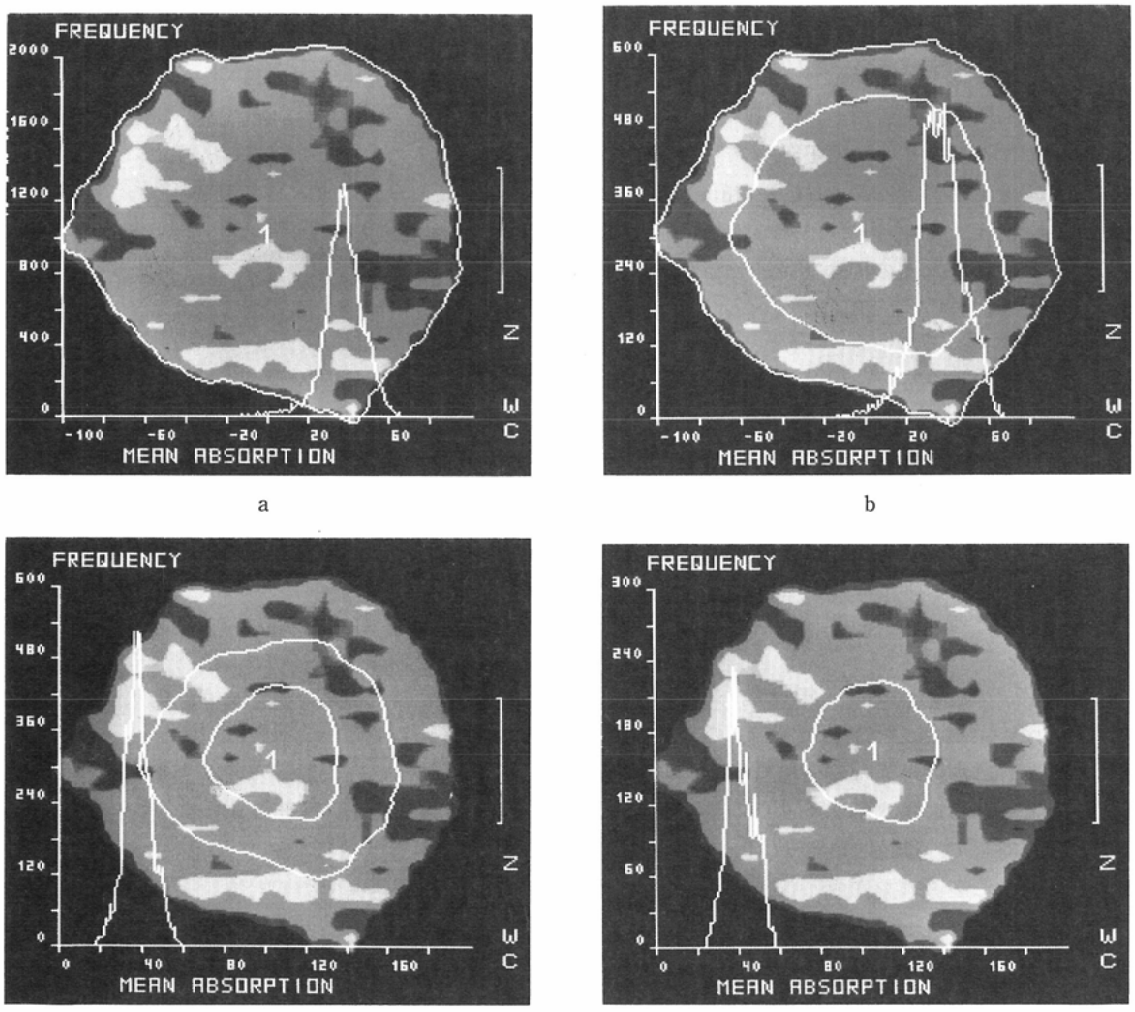

Fig. 2　The measurement of the CT number for the pulmonary nodules. (a) The whole of the nodule. (7b) The peripheral zone of the nodule. (c) The middle zone of the nodule. (d) The central zone of the nodule.

ブを作成した(Fig. 2). ここでの CT 値は, コンピュータプリントアウト computer printout により求めたものではなく, 各部位に含まれるピクセルの CT 値の平均値をもってあらわした.

(2) 肺結節内部の CT 値分布の検討

肺結節の良悪性の鑑別に際しては, 結節の辺縁, 周辺血管気管支の集束の状態と共に, 結節の内部構造の状態をみることが診断の重要な手掛りを与える. そこで本研究では, CT が従来の断層写真に比して密度分解能が良いので, 肺結節内の CT 値分布の検討を試みた.

肺結節内部の CT 値分布をみるため, 等 CT 値分布図 iso-CT value map を作成し, 検討した.

肺結節を拡大して, Siemens 治療計画用装置である MEVAPLAN を使用して, 10—20HU 刻みで CT 値を閉曲線で結んで CT 値分布図を作成して, これを等 CT 値分布図 iso-CT value map と呼称した. ウインドレベル, ウインド幅は症例によって CT 値が異なるので適宜調節したが, 原則として, ウインドレベル80HU, ウインド幅40HU はいづれの症例でも設定した. また, CT 値の上限を調べるためにウインド幅を最小 (2HU) に固定しておき, ウインドレベルを調節し, ウインドレベル164HU より高値を示す結節では, 164HU に設定した. 164HU を設定したのは, Siegelman[1] が, CT 値が164HU 以上を示す結節は良性と診断できるとしているので, 一応これにならった.

(3) Dual-energy CT scan による肺結節性病変の内部構造の検討

肺結節内の石灰化巣の有無を調べる目的で Dual-energy CT scan を行った. 尾上[6]の方法により, あらかじめ濃度の異なる各種有機溶媒と骨塩等価物質とされる燐酸水素 2 カリウム (K_2HPO_4) の水溶液に対して, Dual-energy CT scan を施行し勾配の異なる 2 直線を作成した.

なお, ここでの Dual-energy CT scan は, Siemens Somatom DR に採用されている Rapid switching, X 線パルス発生装置により 1 パルスごとに管電圧を125kV と85kV に切り換えながら, ただ 1 回のスキャンで 2 つの異なる管電圧によるデータを収集するので (Fig. 3), 被検者の運動性

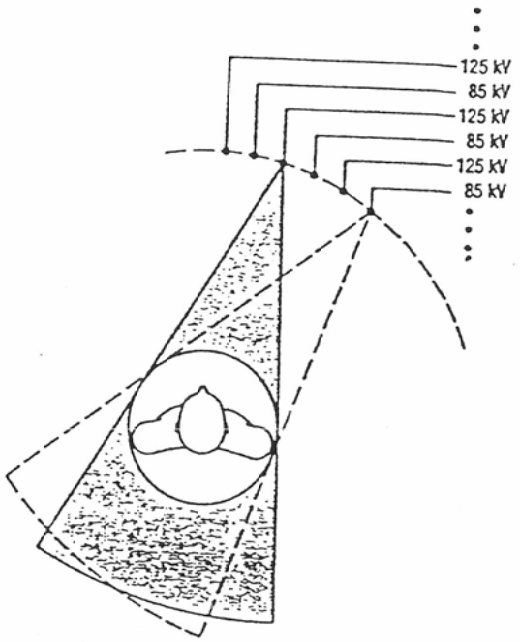

Fig. 3 Illustration of the tomogram in the dual-energy CT scan. The tube voltage was switched between high and low kVp values from pulse to pulse and thereby dual-kVp data were acquired in a single scan.

アーチファクト motion artifact は除去され, 良い画像が得られた. スキャンで得られたデータは生データとして磁気テープに収録した. この生データを使って, 単一エネルギー画像すなわち, 管電圧125kV, 85kV での 2 つの画像を再構成した. そして, これらの画像で, 結節の同一部位(できるだけ中心部) で, 一定の円内 (37ピクセルを有する) での平均 CT 値を求め, 先に作成したグラフにプロットした.

合わせて, 基礎物質等価密度画像, すなわち, カルシウム等価画像, 水等価画像を作成した.

III. 結　果

(1) 肺結節性病変の CT 値

原発性悪性腫瘍28例, 転移性肺腫瘍10例, 良性疾患15例, 計53例53結節の結節全体の CT 値の測定結果を Fig. 4 に示す.

各疾患での平均値±標準偏差は, 原発性悪性腫瘍で, 36±6.6HU, 転移性肺腫瘍で, 37±6.8HU, 良性疾患で69±42.8HU であった.

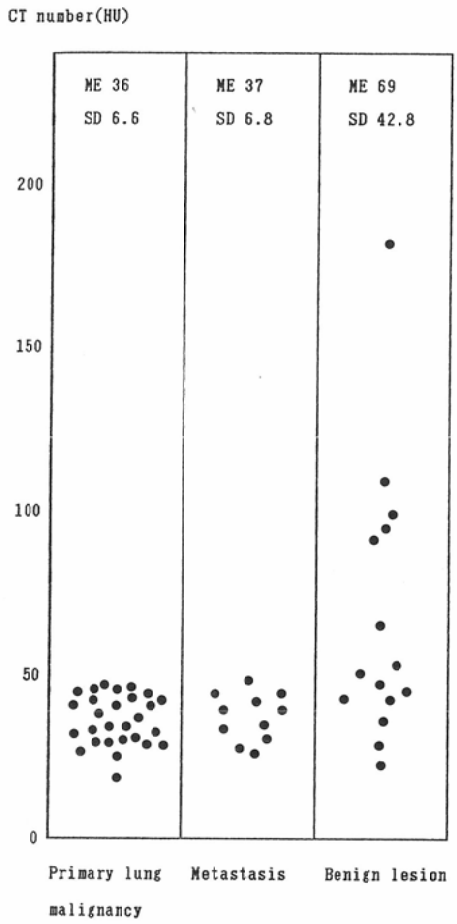

Fig. 4　Distribution of mean CT numbers for pulmonary nodules.

良性疾患のCT値の範囲は，23.0HUから180.7HUであって，原発性悪性腫瘍が21.5HUから46.2HU，転移性肺腫瘍が27.7HUから49.1HUに比べてCT値が高く，そのばらつきは大きかった．

また，悪性疾患38例38結節のCT値を常用対数に変換すると，正規分布に近似し，平均＋4SD(標準偏差)をとると，78.8HUとなる．この際，悪性を良性と誤診する確率を求めると，1.3%となり，良性疾患15例中5例（33.3%）が良性と診断できることになる．

次に，辺縁部，中間部，中心部の部位別のCT値分布の結果をFig. 5に示す．

原発性悪性腫瘍では，辺縁部，中間部，中心部を比較すると，他の部位に比して，中心部でのCT値の範囲は26.9HUから72.5HUであり，そのばらつきは大きかった．

その1例を示すと，CT値が全体では，45.9HUであったが，中心部では72.5HUと高値を示した症例は小細胞癌で，通常断層写真では認められなかった中心部での石灰化をCTで認めた（Fig. 6）．

転移性肺腫瘍では，辺縁部，中間部，中心部のいづれも，そのばらつきは小さかった．

良性疾患は，悪性疾患に比して，そのCT値は高く，辺縁部，中間部，中心部のいづれも，そのばらつきは大きかった．

(2) 等CT値分布図iso-CT value mapの作成による検討

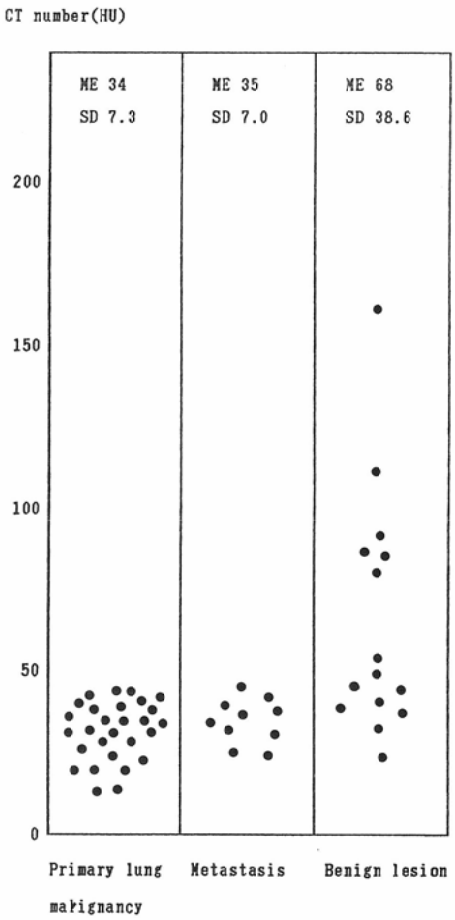

a

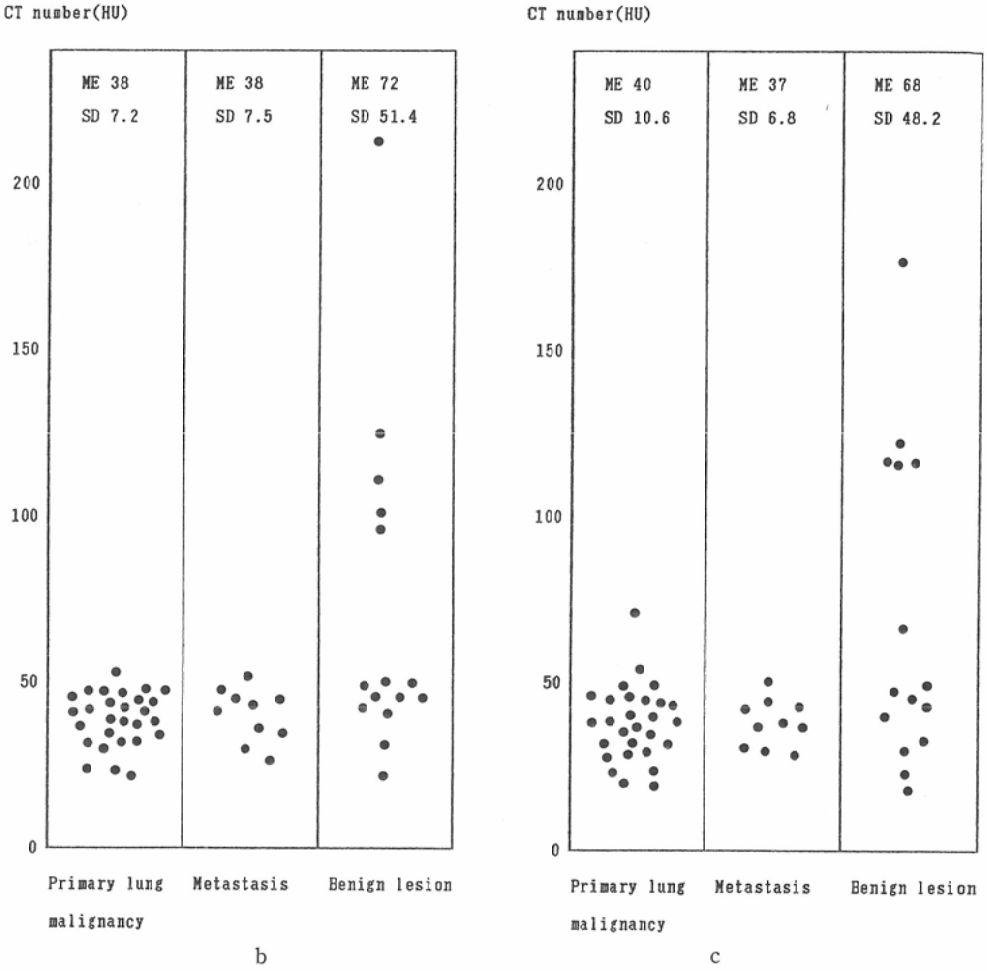

Fig. 5 Disribution of mean CT numbers for the three different zones. (a) Peripheral zone. (b) Middle zone. (c) Central zone.

対象は，Table 2に示すように，原発性悪性腫瘍24例24結節，転移性肺腫瘍11例11結節，良性疾患15例15結節であり，Table 1の中で，肺腺癌4例は大きさが1cm以下と小さいため除外し，転移性肺腫瘍の中に，骨肉腫の症例を加えて検討した．

以上の50結節に対して，等CT値分布図 iso-CT value mapを作成し，次の5型に分類した（Fig. 7）．

I型　類円形ならびに不整形の高吸収域が密に分布するもの．

II型　辺縁が不整で，鋸歯状の不整形の高吸収域が疎に分布するもの．

III型　辺縁が平滑な高吸収域が疎に分布するもの．

IV型　CT値分布がほぼ同心円状を呈するもの．

V型　CT値が全体に高く，ほぼ均質になっているもの．

これらI型からV型をTable 3に示す通り分類した．

I型は，悪性疾患が14例，良性疾患が2例であった．II型は，悪性疾患のみで計10例であった．III型は，悪性疾患が8例，良性疾患が5例であった．IV型は，良性疾患のみで3例であった．V型は悪性疾患が3例，良性疾患が5例であったが，悪性疾患3例はいづれも転移性肺腫瘍であった．また，

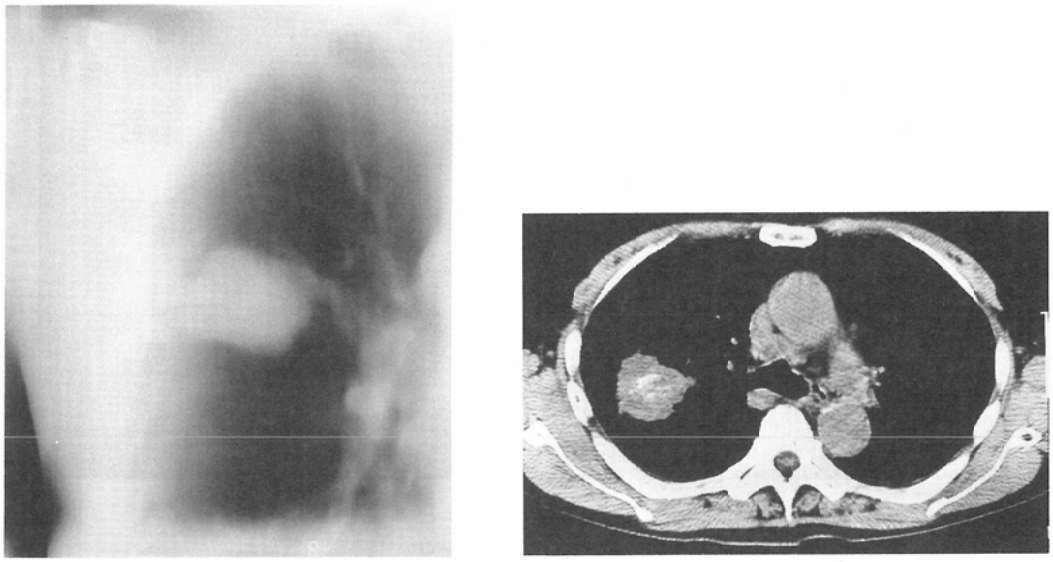

a　b

Fig. 6　65-year-old man with small cell carcinoma in right lung. (a) Tomogram shows a nodule with homogeneous density. But there is no evidence of calcification within nodule. (b) CT shows calcium deposits in the lesion.

Table 2　Diagnosis of 50 Pulmonary Nodules

Primary lung cancers		Metastases		Benign lesions	
Histology	No. of cases	Origin	No. of cases	Disease	No. of cases
Squamous cell	7	Neck	4	Tuberculosis	11
Adenocarcinoma	10	Breast	2	Hamartoma	1
Small cell	4	GU system	2	Silicosis	1
Large cell	1	Adrena gl.	1	Sarcoidosis	1
Adenosquamous	1	Lymphatic system	1	Bronchogenic cyst	1
Leiomyosarcoma	1	Bone	1		
Total	24		11		15

V型を示した良性疾患5例の全体でのCT値は90.2HUから180.7HUと高値であった．

IV型を示した3例は，全体のCT値は42.7HUから67.2HUとさほど高くなく，CT値からは良性と診断されなかった症例である．CT値の検討で良性と診断された5例に，IV型の3例を加えて計8例，15例中8例（53.3%）がCTのみで良性と診断されたことになる．

Fig. 7(d)の症例は，肺結核症の症例であるが，CT値が47.2HUと高値ではなく，断層写真での悪性が否定できず，増大傾向もみられたため，手術を施行した症例である．等CT値分布図iso-CT value mapでみると，中心部に164HU以上の高吸収域を有し，CT値の分布がほとんど同心円状になっている．典型的な良性の像を呈している．

一方，Fig. 6の肺小細胞癌の症例は，中心部に164HU以上の高吸収域を有しているが，CT値の分布が同心円状ではなく疎に分布し，II型に属した．

このように，等CT値分布図iso-CT value mapを作成し検討した結果，CTによる良悪性の診断能を向上させることができた．

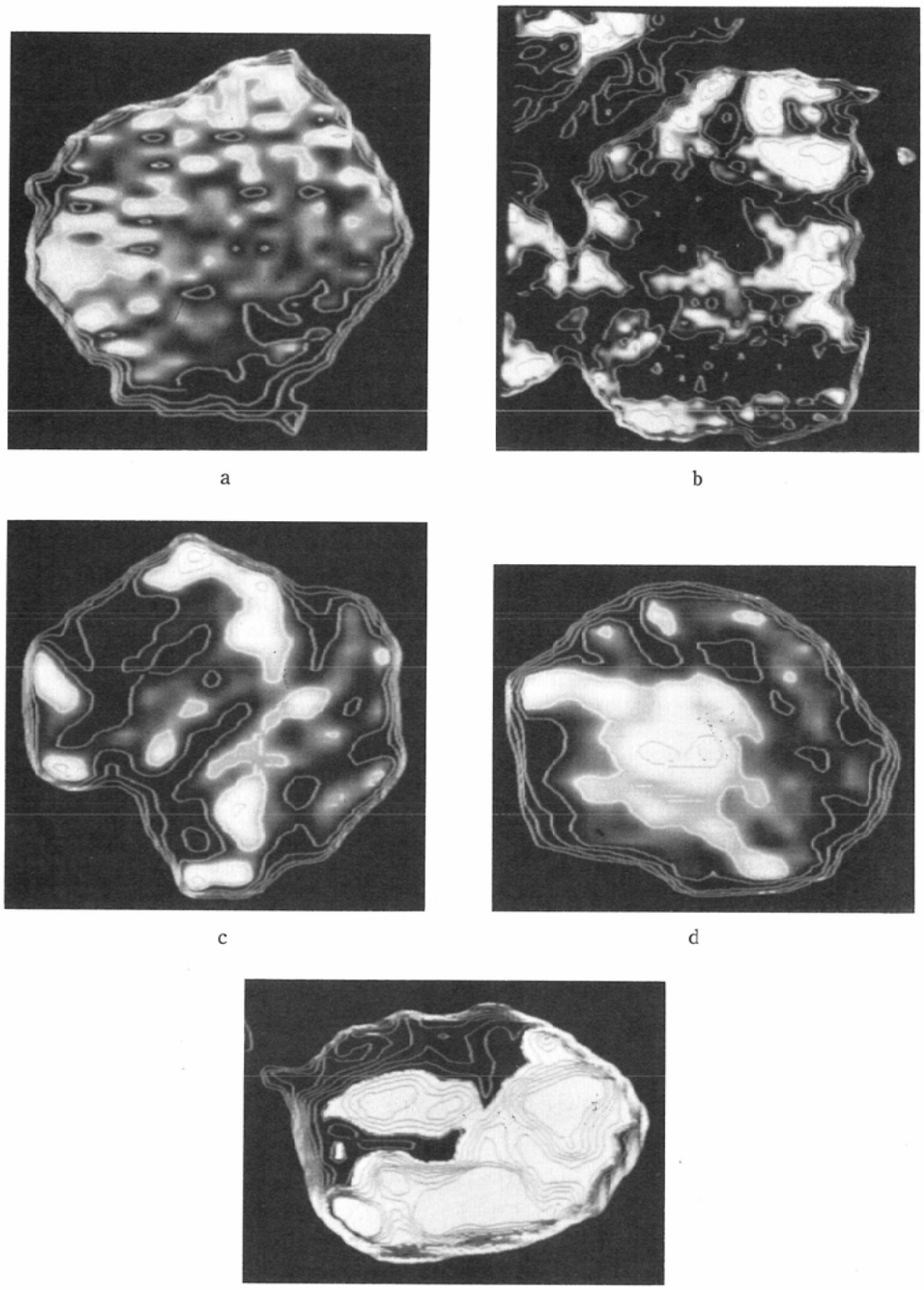

Fig. 7 Typical appearance of nodules by iso-CT value map. (a) Type I. (b) Type II. (c) Type III. (d) (d) Type IV. (e) Type V.

Table 3　Distribution of Pulmonary Nodules by Iso-CT Value Map

Category	iso-CT value map type					
	I	II	III	IV	V	Total
Primary malignancy	9	10	5	0	0	24
Metastasis	5	0	3	0	3	11
Benign lesion	2	0	5	3	5	15
Total	16	10	13	3	8	50

(3) Dual-energy CT scan による検討

良性疾患10例10結節，悪性疾患11例11結節の計21例21結節に対して，Dual-eneray CT scan を施行し，管電圧125kV と85kV における CT 値をファントム実験で得られたグラフ上にプロットした（Fig. 8）.

全例が有機溶媒による直線を越えたが，燐酸水素２カリウム(K_2HPO_4)による直線を越えた悪性疾患は認められなかった.

悪性疾患では10結節中４結節（40%）が燐酸水毒２カリウム(K_2HPO_4)による直線を越えた．この４結節の中で１結節 Fig. 8 (a) は，断層写真では明らかな石灰化はなく，CT 値も74.2HU とそれほど高くなく，画像上悪性も否定できず，X 線透視下における経気管支鏡的生検が施行された．生検の結果，珪肺結節および偏光顕微鏡でシリカの複屈析像を認め，珪肺症と診断された(Fig. 9).

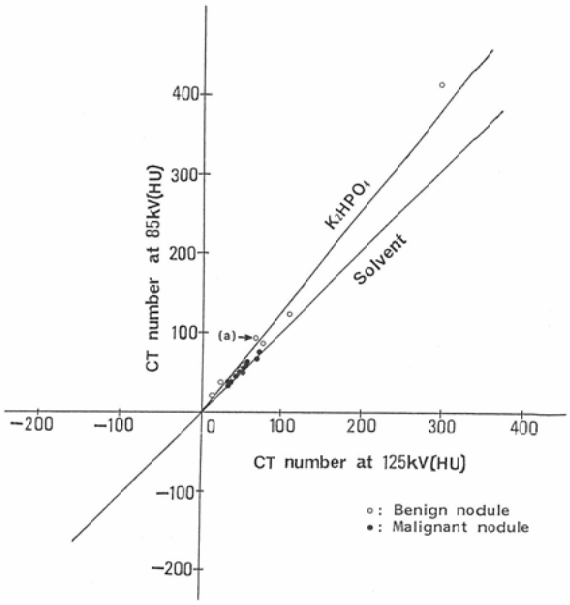

Fig. 8　Dual-energy CT scan. Comparison of CT numbers measured at 85 and 125kVp for mineral solution (K2HPO4), and those for various organic solvents. Mean CT numbers of nodules were plotted on the graph. Open circles show benign nodules and closed circles show malignant nodules. (a) Silicosis.

この症例では，カルシウム等価画像で結節に一致した高吸収域を認めた（Fig. 10）.

一方，CT 上，一部に高吸収域を有する肺結核症

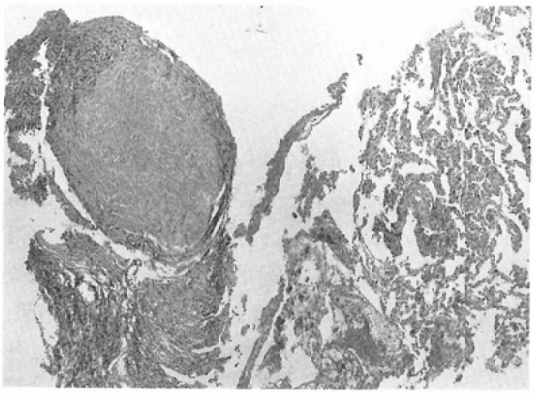

a

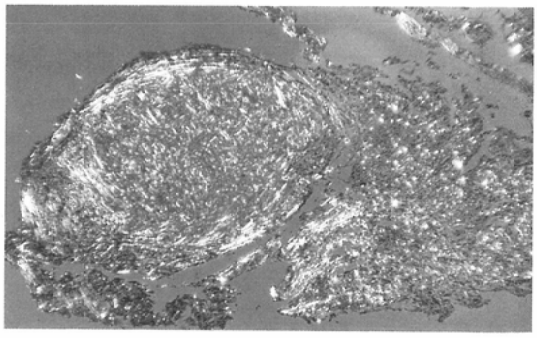

b

Fig. 9　Microscopic findings in a 50-year-old man with a nodule in right lung. (a) Section showing a silicotic nodule stained by H. and E. Beneath (b) is the same section viewed by polarized light to show the birefrigent particles of silica.

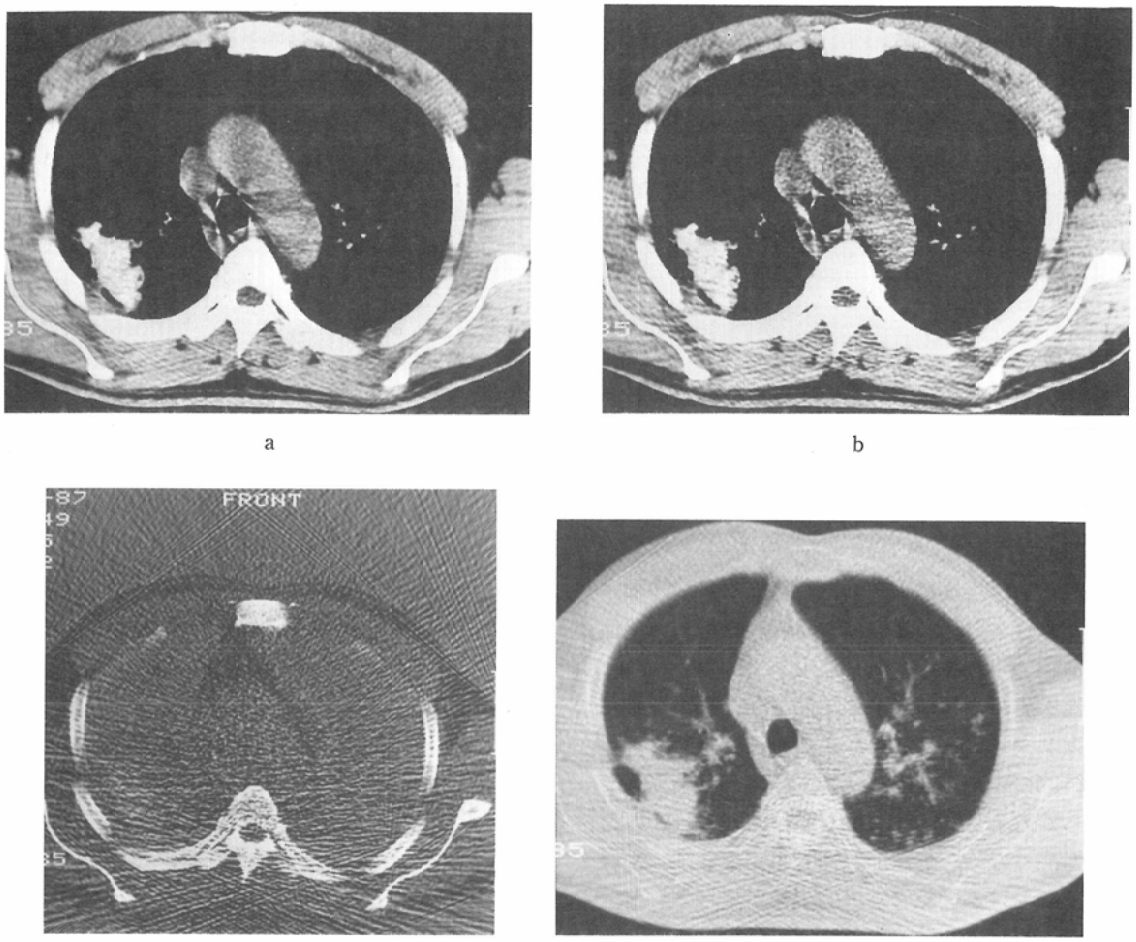

Fig. 10 Dual-energy CT scan images. (a) CT image at 125kVp shows a nodule with high attenuation values. (b) CT image at 85 kVp. (c) Calcium-equivalent density image shows zone of high attenuation within nodule. (d) Water-equivalent density image.

の症例では，カルシウム等価画像では高吸収域を認めず，石灰化ではなかったと思われる．

また，癌性胸水を認めた症例の水等価画像を検討したが，その密度分布は通常の CT 像と違ってかなり不均一であった．悪性疾患を示唆させた症例である．

IV. 考　察

(1) CT 値による良悪性の鑑別の有用性

肺結節性病変を CT 値によって良悪性を判定しようとする検討が1980年 Siegelman[1]によって報告されて以来，数多くの報告がみられるようになった．

Siegelman は，最も高い CT 値を示すスライスにおいて，コンピュータプリントアウト computer printout を作成し，その中で最も高い CT 値を示す32ピクセルの選択して，それの平均をとって，その結節の CT 値としている．その結果，悪性病変は平均92HU，標準偏差18HU であり，平均＋4SD（標準偏差）である164HU 以上を示す病変は良性と判定した．そして，良性33例中20例で164HU 以上であったと述べている．

その後も症例を増して1986年の報告では，279例

Table 4　Reported Rates of Diagnostic Advantage of CT in Benign Nodules

	Total No. of nodules	No. of benign nodules	No. of benign nodules by CT number alone
Siegelman et al.	634	279	176(63.1%)
Proto & Thomas	177	81	24(29.6%)
Nakata et al.	69	27	2(7.4%)
Godwin et al.	36	22	1(4.5%)
Nakanishi & Higashi	53	15	5(33.3%)

中176例で判定できたとしている[2]．また，同様の方法でGodwin[3]は，22例中6例で良性と診断できたが，その中で5例は断層写真でも石灰化が確認され，良性と診断できたとしている．

中田[4]もCT値だけで良性と診断できたのは27例中2例だけだったと報告している．

また，Proto & Thomas[5]は81例中24例でCT値のみで良性と診断できたと述べている．

これに対して，本研究では，15例中5例がCTのみで良性と診断できた（Table 4）．その内訳は，肺結核症4例，珪肺症1例で，通常の断層写真では石灰化ではなく，CTで高吸収値を示した．

SiegelmanおよびProto & Thomasは平均CT値＋4SD(標準偏差)を164HUとし，Godwinは165HUとしているのに対して，中田[7]は96HUと比較的その値は低く，本研究で求めた78.8HUに近い値となっている．

Aronberg & Sagel[8]が述べているように，CT値が高値を示すのは，石灰化によるところが大きく，その石灰化は良悪性を診断する上でその意義は非常に大きい．

Toomes[9]は955個の結節病巣をretrospectiveにみた時，石灰化の有無は良悪性の診断に有用でないと否定的な報告をしているが，Theros[10]によれば，末梢肺癌1,267例中6例にのみ石灰化を認めたとしている．

さらに，森脇[11]も62例の肺癌剖検例で8例(12.9%）にのみ石灰化を認めたと報告している．今回の検討でも，悪性38例中1例しか石灰化は認めなかった．

石灰化に関しては，Siegelman[12]が述べているように，特に小さな結節内の石灰化の検出には，通常の断層写真よりもCTの方が優れている．この事に関してKhouri[13]もCTは通常の断層写真に比して，10～20倍も濃度分解能が優れていると述べている．

また，結節のCT値に関してSiegelman[1]は良性は中心部に最も高いCT値が分布し，悪性は辺縁部に最も高いCT値が分布すると述べているが，本研究では，辺縁部，中間部，中心部と分けて検討した結果からは，特に有意の差は認められなかった．

ところで，肺の結節性病変の良性と悪性の診断の評価基準をどこに置くかは難しく，一般的な事項として，吉田[14]は，1）成長速度，2）石灰化像，3）大きさ，4）年齢，5）陰影の辺縁像を評価の対象としている．

成長速度に関しては，Siegelman[1]，Khouri[13]らが述べているように，2年以上その大きさが変わらないものは良性と診断できると思われる．

CTによる解析では，石灰化像，大きさ，陰影の辺縁像が対象となる．

石灰化像の解析は，定性的解析ばかりではなく，より定量的に行っている報告がみられる．Zerhouniら[15]は，Siegelmanが良性の基準値とした164HUより100HU高い264HUの疑似結節を使用して，疑似結節より高い濃度の結節を良性と判定している．それによると，384結節の中で118結節(31%）が良性と判定できたと述べている．

高島[16]，清水[17]も同様の方法でその有用性を報告している．

（2）等CT値分布図iso-CT value mapの有用性

Godwin[3]が報告しているように，165HU以上

という基準値を越えるCT値を有する結節は，通常の断層写真でも石灰化が認められることが多く，165HU以下での結節の良悪性の判定が問題となる．

そこで，結節内部のCT値分布を調べることにより，良悪性の判定ができないかと考え，肺結節性病変の等CT値分布図iso-CT value mapを作成し検討した．

肺結節陰影の濃度分布については，中西[18]が等濃度記録装置を使用して検討している．

それによると，良性では濃度分布がほぼ同心円状になり平滑な境界がみられるのに対して，悪性では濃度分布が偏心性で境界が不整であったと報告している．

本研究でも同様のことが言える．Fig. 7 (d) の肺結核症の症例では，中心部に高吸収域を有し，濃度分布もほぼ同心円状になっている．このようなIV型を示した他の2例もすべて良性であった．

肺結核症では，結核腫が認められても，必ずしも164HU以上の高いCT値を示すとは限らず，内部構造を調べることは極めて有用であると思われる．

一方，肺癌においても石灰化を来す症例があり，Fig. 6の肺小細胞癌の症例のように中心部に高吸収域が認められる結節は，Siegelman[1]によれば中心部のCT値が高いことより良性の可能性が高いことになるが，等CT分布図iso-CT value mapでは同心円状を示すIV型ではなくII型に属し悪性と判定される．

しかし，I型およびIII型に属する結節は，良悪の判定ができなかった．特に，肺結核症で結節状のものでは，I型あるいは，III型を示すことがあるので診断には一層の注意を必要とする．

また，V型の中に，転移性肺腫瘍が3例含まれているが，骨肉腫の1例を除いて，他の2例はいづれも良性疾患5例に比べてCT値が低く，良性疾患との鑑別はCT値より可能であった．

Siegelman[2]も，CT値による良悪性の鑑別に加えて，辺縁を4つに分類することによって，CTによる良悪性の診断能を向上させることができたと述べている．

尾上[19]は，CT値による診断に加え，肺結節の形態的特徴も合わせて解析することによって，良性結節群の診断能を向上させている．

さらに，中田[20]もウインド幅，ウインドレベルを変えて結節の形態的観察を行っている．

以上のように，CT値による検討に加えて結節の形態的観察を行うことは，良悪性の診断能の向上につながるものと思われる．

(3) Dual-energy CT scanの有用性

CT値による肺結節性病変の良悪性の検討を行う際に注意しなければならないのは，CT値が，CT装置，撮影条件，結節の大きさ，位置，周囲組織などの種々の要因により変動することである[21)~29)]．

そのため，McCulough[30]は，CT値によって良悪性を比較検討する際は，良性と悪性とのCT値の間に“safety zone”を置く必要があると述べている．

Siegelman[1]が標準偏差の4倍を良悪性のCT値間に置いているのも，この“safety zone”を考えているものと思われる．

しかし，この“safety zone”が広くなりすぎると，本来のCT値の機能が損われる恐れがある．そこで，現在のX線CTにおいて，その測定値を定量化する際の問題点となっている線質硬化現象を削減するために，Dual-energy CT scanを行った．

線質硬化現象は，カルシウム等の高吸収物質が存在する場合に特に顕著であり，また造影検査を施行した時にも，実際のCT値と異なった値を示すと言われている[31)32)]．

Dual-energy CT scanは，単一エネルギー画像を作成することによりこの線質硬化現象を削減することができる．Kalender[33]によれば68kVでの像が最も線質硬化現象が少ないとされている．

また，Rutherford[34)35)]がDual-energy CT scanにより実効原子番号の測定を行っているが，この実効原子番号の測定によって，良悪性の鑑別の大きな要因であるカルシウムの沈着の有無を検索することができる．実際に，Dual-energyによる肺結節のカルシウムの定量化は，Cann[36]，Hickey[37]ら

により報告されている．

本研究におけるDual-energy CT scanによるカルシウムの測定は，密度のわかっているリファレンスファントムを使用していないため，画像上で高吸収域になった部位におけるカルシウムの定量は厳密にはできなかったが，実効原子番号がカルシウムに近い物質の有無の判定には有用であった．

Fig. 9の珪肺症の症例は，実効原子番号14のケイ素の沈着があるため，カルシウム等価画像では高吸収域としてみられた．

Kalender[33]は，Dual-energy CT scanは石灰化と線維化の鑑別が可能であると述べている．従って，CT上高吸収域を示す結節の石灰化の有無の検討に，この方法は大いに有用と思う．

Fig. 14に示す通り，管電圧125kVと85kVにおけるCT値の変化の検討では，珪肺症の症例と骨肉腫の肺転移の症例は，125kVではほぼ同じCT値を呈したが，85kVでは前者は後者に比べて有意にCT値の変化は大きかった．

ところで，リン酸水素2カリウム(K_2HPO_4)の直線を要えた結節はすべて良性であったが，リン酸水素2カリウム(K_2HPO_4)と有機溶媒の両直線の間に存在した結節に対しては，良悪性の判定はできなかった．

このように内部構成物質がカルシウムの原子番号の物質である結節については，その濃度分布を調べるために，等CT値分布図iso-CT value map等による検討を加えることにより，さらに肺結節性病変の診断をより正確に行うことができるものと考えている．

V. 結　論

(1) 悪性疾患と良性疾患を鑑別するCT値の境界値は78.8HUであり，この際，悪性を良性と誤診する確率は1.3%である．

(2) 原発性悪性腫瘍で，辺縁部，中間部，中心部のCT値を比較すると，中心部でのCT値のばらつきが大きかった．

(3) 転移性肺腫瘍では，辺縁部，中間部，中心部のいづれもそのCT値のばらつきは小さかった．

(4) 良性疾患では悪性疾患に比べて，そのCT値は高く，辺縁部，中間部，中心部のいづれも，そのばらつきは大きかった．

(5) CT値による診断に加えて，等CT値分布図iso-CT value mapを作成し，結節内部のCT値の分布を解析した結果，5型に分類でき，良性と悪性の鑑別の診断能を向上させることができた．

(6) さらに，Dual-energy CT scanは1回のスキャンで高圧および低圧撮影をすることができるので，そのCT値の変化は良悪性の鑑別に有用であった．また，結節内部に含まれるカルシウム等価物質の有無の判定が可能であった．

以上，CT値，等CT値分布図iso-CT value mapならびにDual-energy CT scan等を併用することにより，肺結節性病変の良悪性の鑑別診断に有意な情報を得ることができた．

稿を終えるにあたり，御指導と御校閲を賜った恩師中西敬教授に深甚なる謝意を表します．また本研究に際し，御協力いただいた教室員の皆様に深く感謝致します．本研究の要旨は，第23回日本医学放射線科学会秋季臨床大会シンポジウム，第47回日本医学放射線学会総会において発表した．

文　献

1) Siegelman SS, Zerhouni EA, Leo FP, et al: CT of the solitary pulmoanry nodule. AJR 135: 1—13, 1980
2) Siegelman SS, Khouri NF, Leo FR, et al: Solitary pulmonary nodules: CT assessment. Radiology 160: 307—312, 1986
3) Godwin JD, Speckman JM, Fram EK, et al: Distinguishing benign from malignant pulmonary nodules by computed tomography. Radiology 144: 349—351, 1982
4) 中田　肇，仲山　親，寺嶋広美，他：肺結節性病変におけるCT診断の再評価，日本医放会誌，46: 1012—1016, 1986
5) Proto AV, Thomas SR: Pulmonary nodules studied by computed tomography. Radiology 156: 149—153, 1985
6) 尾上正孝，今村恵子，石田有世，他：肺結節性病変のCT診断，臨放，27: 1403—1409, 1982
7) 中田　肇，本田　浩，仲山　親，他：肺結節性病変のCT診断，日胸疾会誌，21: 851—857, 1983
8) Aronberg DJ, Sagel SS: High CT attenuation values of a benign pulmonary nodule. J Comput

Assist Tomogr 5 : 563—564, 1981
9) Toomes H, Delphendahl A, Manke H-G, et al : The coin lesion of the lung. A review of 955 resected coin lesions. Cancer 51 : 534—537, 1983
10) Theros EG : Varying manifestations of peripheral pulmonary neoplasms : A radiologic-pathologic correlative. study. AJR 128 : 893—914, 1977
11) 森脇昭介，高嶋成光，神野健二：悪性新生物にみられる石灰沈着，癌の臨床，28 : 139—145, 1982
12) Siegelman SS, Khouri NF, Scott WW Jr : Pulmonary hamartoma : CT findings. Radiology 160 : 313—317, 1986
13) Khouri NF, Meziane MA, Zerhouni E, et al : The solitary pulmonary nodule assessment, diagnosis, and management. Chest 91 : 128—133, 1987
14) 吉田清一，福田泰樹，山本光伸，他：老年者における異常陰影とその鑑別診断．Geriat Med 25 : 1327—1338, 1987
15) Zerhouni EA, Stitik FR, Siegelman SS, et al : CT of the pulmonary nodule : A cooperative study. Radiology 160 : 319—327, 1986
16) 高島　力，永田一三，鈴木正行，他：胸部ファントームを用いた肺結節性病変の X 線 CT 診断，画像診断，7 : 554—561, 1987
17) 清水雅史，河野通雄，渡辺英明，他：肺ファントムによる肺野結節性病変の CT 診断，日本医放会誌，47 : 1251—1259, 1987
18) 中西　敬：肺癌の放射線診断について，山口医学，27 : 1—18, 1978
19) 尾上正孝：肺結節状病変の CT 診断，日本医放会誌，46 : 1094—1111, 1986
20) 中田　肇，渡辺秀幸：肺癌の質的診断 B. CT による診断，画像診断，7 : 994—999, 1987
21) Pheips ME, Hoffman EJ, Ter-Pogossian MM : Attenuation coefficients of various body tissue, fluids, and lesions at photon energies of 18 to 136 keV. Radiology 117 : 573—583, 1975
22) Zatz LM : The effect of the kVp level on EMI values. Radiology 119 : 683—688, 1976
23) McCullough EC : Factors affecting the use of quantitative information from a CT scanner. Radiology 124 : 99—107, 1977
24) Zatz LM, Alvarez RE : An inaccuracy in computed tomography : The energy dependence of CT values. Radiology 124 : 91—97, 1977
25) McDavid WD, Waggener RG, Sank VJ, et al : Correlating computed tomographic numbers with physical properties and operating kilovoltage. Radiology 123 : 761—762, 1977
26) Levi C, Gray JE, McCullough EC, et al : The unreliability of CT numbers as absolute values. AJR 139 : 443—447, 1982
27) Zerhouni EA, Spivey JF, Morgan RH, et al : Factors influencing quantitative CT measurement of solitary pulmonary nodules. J Comput Assist Tomogr 6 : 1075—1087, 1982
28) Tarver RD, Holden RW, Ellis JH : Experimental lung nodule model : CT numbers, nodule size, and actual calcium cont ent. J Comput Assist Tomogr 7 : 402—406, 1983
29) de Geer G, Gamsu G, Cann et al. : evaluation of a chest phantom for CT nodule densitometry. AJR 141 : 21—25, 1986
30) McCullough EC, Morin RL : CT-number variability in thoracic geometry AJR 141 : 135—140, 1983
31) Rao PS, Alfidi RJ : The environmental density artifact : A beam-hardening effect in computed tomography. Radiology 141 : 223—227, 1981
32) Young SW, Muller HH, Marshall WH : Computed tomography : Beam hardening and environmental density artifact. Radiology 148 : 279—283, 1983
33) Kalender WA, Perman WH, Vetter JR, et al : Evaluation of a prototype dual-energy computed tomographic apparatus. 1. Phantom studies. Med Phys 13 : 334—339, 1986
34) Rutherford RA, Pullan BR, Icherwood I : Measurement of effective atomic number and electron density using an EMI scanner. Neuroradiology 11 : 15—21, 1976
35) Rutherford RA, Pullan BR, Isherwood I : X-ray energies for effective atomic number determination. Neuroradiology 11 : 23—28, 1976
36) Cann CE, Gamsu G, Birnberg FA, et al : Quantification of calcium in solitary pulmonary nodules using single- and dual-energy CT. Radiology 145 : 493—496, 1982
37) Hickey NM, Niklason LT, Sabbagh E, et al : Dual-energy digital radiographic quantification of calcium in simulated pulmonary nodules. AJR 148 : 19—24, 1987