The University of Osaka
Institutional Knowledge Archive

Title	Etoposideの経口投与により誘発されたと思われる遅発性放射線肺炎の1例
Author(s)	片岡, 正明; 河村, 正; 西山, 泰由 他
Citation	日本医学放射線学会雑誌. 1992, 52(5), p. 641-645
Version Type	VoR
URL	https://hdl.handle.net/11094/20351
rights	
Note	

The University of Osaka Institutional Knowledge Archive : OUKA

https://ir.library.osaka-u.ac.jp/

The University of Osaka

日本医放会誌：52（5），641—645，1992（平4）

Etoposideの経口投与により誘発されたと思われる遅発性放射線肺炎の1例

愛媛大学医学部放射線医学教室
片岡　正明　河村　正　西山　泰由
東野　博　藤井　崇　最上　博
伊東　久雄　飯尾　篤　浜本　研

（平成3年5月7日受付）
（平成3年8月22日最終原稿受付）

A Case with Delayed-Onset Radiation Pneumonitis Suspected to be Induced by Oral Etoposide

Masaaki Kataoka, Masashi Kawamura, Yasuyuki Nishiyama, Hiroshi Higashino, Takashi Fujii, Hiroshi Mogami, Hisao Itoh, Atsushi Iio and Ken Hamamoto
Department of Radiology, Ehime University School of Medicine

Research Code No. : 620.5

Key Words : Radiation pneumonitis, Radiation therapy, Lung cancer, Recall phenomenon, Etoposide

Radiation pneumonitis usually occurs within 1—3 months after the completion of radiation therapy. A 63-year-old male with primary lung cancer treated by radiation therapy developed radiation pneumonitis 5 months after the completion of radiation therapy. He received 60 Gy to the lung tumor in a conventional fractionation schedule, and then two courses of intravenous chemotherapy using cis-diaminedicholoroplatinum (II) (110—140 mg) and etoposide (140—175 mg). Oral etoposide was initiated for bone metastases on the 104th day after the completion of radiation therapy at a daily dose of 20 mg, to a total dose of 1075 mg. He complained of fever and exertional dyspnea 5 months after the completion of radiation therapy. Chest radiography showed homogeneous infiltrates in the irradiated lung. These clinical signs and symptoms were refractory to antibiotic therapy, but steroid therapy resulted in marked improvement. The development of radiation pneumonitis was suspected to be induced by oral etoposide, which was given before the onset of radiation pneumonitis.

These data suggest that etoposide induces a recall phenomenon, as has been demonstrated with such drugs as adriamycin and actinomycin-D.

緒　言

原発性肺癌の放射線治療において最も重要な合併症の一つは肺合併症である．これは急性期の放射線肺炎と慢性期の肺線維症に分類される[1]．放射線肺炎は，放射線治療終了後1ないし3ヵ月で始まり[2)~4)]，通常は肺線維化を残して治癒する．しかしながら時として急性に死に至ることが知られており[5)~9)]，その診断および治療は重要である．放射線肺炎の臨床症状としては発熱，乾性咳，呼吸困難などがあげられる．また臨床検査所見として

はCRPの陽性化，血沈の亢進，PO_2の低下などとともに，特有の胸部写真の所見，すなわち照射野に一致する均質ないし不均質な浸潤影などによって診断される．著者らは原発性肺癌に対して放射線治療を行い，その治療終了5カ月後に発生した放射線肺炎の1例を経験した．この遅発性の放射線炎は，etoposide（以下VP-16とする）の経口投与により誘発されたものと考えられた．本症例の臨床経過，検査成績，画像診断等を報告し，遅発性放射線肺炎の成因について考察した．

症　例

63歳，男性

既往歴：昭和53年総胆管結石にて手術，昭和57年脳血栓症にて入院，タバコ1日40本を30年間．

現歴病および臨床経過（Fig. 1）：平成2年7月集団検診にて胸部異常陰影を指摘された．この頃から顔面の浮腫に気づく．精査のために8月14日入院した．原発性肺癌とそれに伴う上大静脈症候群と診断され，緊急的に原発巣と縦隔に対して10MVX線を用いて放射線治療を行った．当初右肺門部腫瘍，左右傍気管リンパ節，気管分岐下部リンパ節を含むような10cm×13cm（横×縦，以下同様）の照射野で，40Gyまで照射し，その後8cm×11cmの照射野で20Gy追加照射した．全体では，8月14日から9月26日まで総線量60Gy（30分割/49日，縦隔を中心とした肺癌であったので肺補正はせず）の放射線治療が施行された．これらはいずれも前後対向2門にて照射した．照射中の喀痰細胞診にて小細胞性肺癌と診断された．放射線治療終了後第1日にcisplatine（以下CDDP）110～140mg，第2～4日連日VP-16，140～175mgを1クールとして計2クール（10/2-5，11/6-10）の全身化学療法を施行した．その後経過良好であったが，平成3年1月上旬より腰痛が出現し，また腫瘍マーカーも上昇し，骨シンチグラムにて胸椎，腰椎転移が疑われたために，外来にてVP-16（25mg/日）の経口投与を開始した（2月20日まで43日間総投与量1,075mgにて末梢白血球数の低下のために中止した）．また1月24日再入院し，第10，11，12胸椎および第2，3，4腰椎に照射をし，腰痛の改善が認められた．2月25日より発熱，労作時呼吸困難が出現した．肺感染症を疑ってpipercillin sodium（2g×2/日）を開始したが，臨床症状の改善は認められなかった．さらに3月2日よりPO_2の低下に伴う意識レベルの低下も出現した．臨床経過および胸部写真から放射線肺炎および薬剤性肺炎を考え，ステロイド療法を3月6日より開始した．predonisoloneにて40mg/日より開始し，一時60mg/日まで増量したが，その後漸減し離脱できた．これらの治療によって臨床症状，血液ガス像，胸部写真の所見も著しく改善した．

臨床検査所見：Table 1に2回目の入院前後の動脈血液ガス，末梢血液，腫瘍マーカーについて示す．

画像診断：治療前の胸部写真をFig. 2に示す．右肺門部から右傍気管の腫瘤影を認める．放射線・化学療法終了後の胸部写真をFig. 3に示す．腫瘤影の著明な縮小を認める．発熱，呼吸困難の出現した時期の胸部写真をFig. 4に示す．左肺野

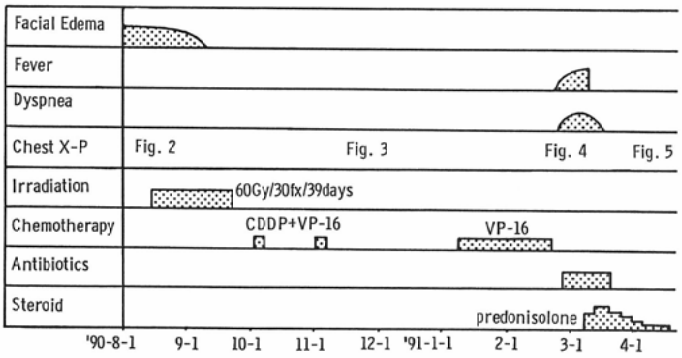

Fig. 1　Clinical courses and therapy

Table 1　Arterial blood gass data and other laboratory data

	'91 1/8	1/22	2/25 (room air)	3/8 (O_2 3l/min)	3/19 (room air)
pH			7.468	7.398	7.405
PO_2 (mmHg)			33.3	65.4	65.6
PCO_2 (mmHg)			33.4	43.7	40.4
SO_2 (%)			68.8	92.4	92.6
B.E.			1.2	1.6	0.5
HCO_3^-			24.1	26.6	25.0
WBC (/μl)	5,100	3,700	1,500	2,800	5,700
RBC ($\times 10^3/\mu$l)	390	423	280	270	292
NSE (<9.2ng/ml)	34.3	12.8			30.0

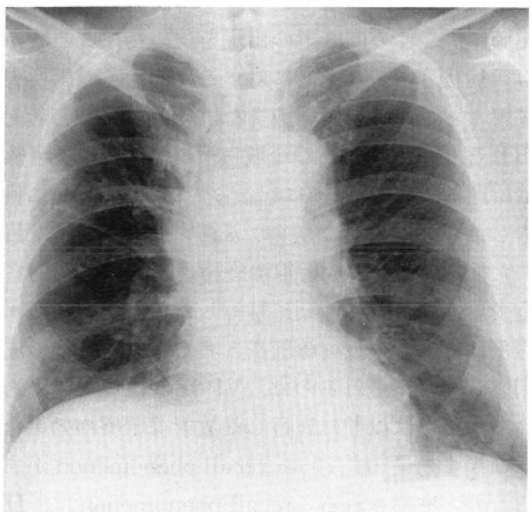

Fig. 2　Chest radiograph before irradiation shows a right hilar and paratracheal mass.

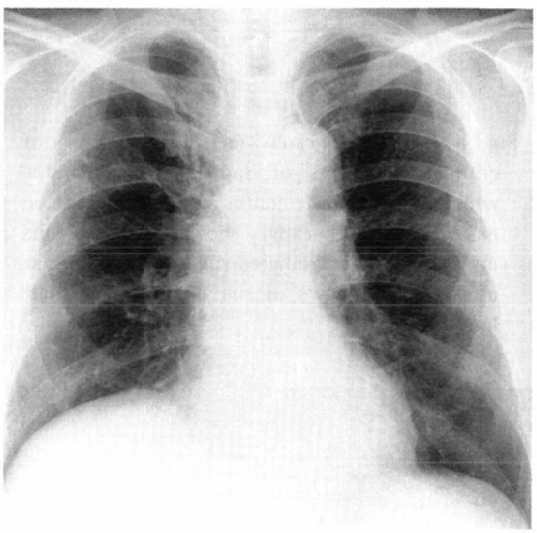

Fig. 3　Chest radiograph 3 months after the completion of radiation therapy shows no evidence of radiation pneumonitis.

の瀰漫性間質影と右肺の照射野に一致した浸潤影を認める．ステロイド投与開始後1カ月の，臨床症状の改善した時期の胸部写真をFig. 5に示す．右肺野の浸潤影と左肺野の瀰漫性間質影の改善が認められる．

考　察

放射線肺炎の頻度は，臨床症状を有し治療を要するものは，5ないし20%[10)11)]程度とされ，それほど高いものではないが，時として急性に死に至ることがある[5)~9)]．放射線肺炎発生の危険因子としては，照射される正常肺の体積(照射野の大きさ)，併用化学療法の有無，照射線量，患者の年齢，既存の肺合併症の有無などがあげられている[6)]．これらの中で，化学療法を併用すれば，放射線肺炎の頻度および重症度が上昇する[12)13)]ことが報告されている．

VP-16は，アルカロイド系抗腫瘍剤であり，その作用機序の主体は，VP-16がトポイソメラーゼIIに作用して，その結果DNAの2本鎖切断を引き起こす事にあると考えられている[14)]．トポイソメラーゼIIはATP依存性にDNA上に一過性の2本鎖切断を生じ，他方の2本鎖DNAを通して2本再結合し，弛緩したDNA鎖にスーパーコイルを導入したり，DNAに結び目を形成するなど，DNAの構造変換を行う酵素である[15)]．VP-16はこのようなトポイソメラーゼIIに結合することにより，DNAの切断状態を保ち，結果的にDNAの2

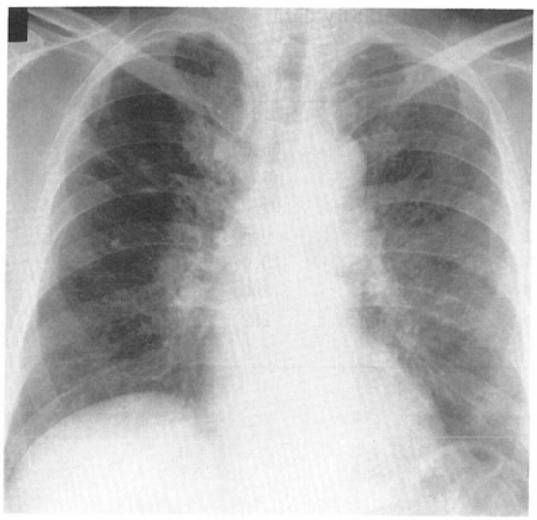

Fig. 4 Chest radiograph 5 days after the onset of clinical symptoms of radiation pneumonitis, which corresponds 5 months after the completion of radiation therapy, shows homogeneous infiltrates in the irradiated right lung and diffuse interstitial shadows in the non-irradiated left lung.

Fig. 5 Chest radiograph one month after the steroid therapy shows an improvement of the infiltrates.

本鎖切断を惹起し，殺細胞効果を発揮するものと考えられている．また放射線との併用効果については，窪田ら[16]によって放射線による亜致死障害からの回復を阻害することが報告されている．臨床的には小細胞性肺癌[17]，睾丸腫瘍[18]などに最も有効な薬剤の一つであり，多剤併用化学療法の一剤として用いられることが多い．最近では，連日の少量経口投与の有用性も認められつつあり，小細胞性肺癌[17]，睾丸腫瘍[18]などの治療に用いられている．

著者らの報告した症例は，小細胞性肺癌に対する放射線・化学療法施行後の再発に対して，VP-16の少量連日経口投与を行い，約5カ月前に施行した放射線治療の照射野に一致した浸潤影と対側の左肺に瀰漫性の間質影の出現を認めた．この時の臨床症状，ステロイドに対する反応性，臨床検査成績などから，放射線肺炎を併発したものと考えられる．放射線肺炎は，今城ら[12]の報告では放射線治療開始後160日以内に起こっている．また既に報告したが，著者らのガリウムシンチグラフィを用いた検討でも[13]，放射線治療終了後5カ月以内に全て急性期から慢性期に移行している．従って本症例は遅発性の放射線肺炎と考えられる．その成因として考えられるのは，VP-16の経口投与であり，本薬剤は以前に施行した放射線治療の効果を呼び戻す効果，すなわち recall phenomenon があるものと推察される．recall phenomenon は，D' Angio ら[19]が actinomycin D について報告がなされたのが最初で，その後 adriamycin についても同様の報告がなされている[20)~22]．これらの薬剤はいずれも抗生物質で，DNA に架橋を形成し，抗腫瘍効果を示す薬剤である．これらの薬剤の recall phenomenon についてはよく認識されているが，その機序については明らかにされていない．一方 VP-16については前述のごとくトポイソメラーゼIIを介して，DNA に作用する薬剤であるが，recall phenomenon についての報告は見あたらない．

本症例における左肺の瀰漫性の間質影についての解釈は以下の2，3が考えられる．VP-16による薬剤性肺炎，ウイルスによる間質性肺炎，放射線肺炎の照射野外波及[5)~9)23)24]などである．VP-16の肺毒性についての報告はないが[25]，前処置として放射線が照射されている場合には，また違った効

果を示すことも考えられる．これらいずれとも断定できるものはない．

以上より左肺の瀰漫性間質影については種々の解釈があり断定的ではないが，一方右肺の浸潤影は照射野に一致しており，放射線肺炎と考えられた．これは照射終了後5カ月を経た後に，VP-16の経口投与によって誘発されたものと考えられる．これはVP-16によるrecall phenomenonを示すものと考えられる．

結　論

小細胞性肺癌症例に対して放射線治療を行い，その5カ月後に放射線肺炎が発生した症例を報告した．それはVP-16の経口投与によって誘発されたものと考えられ，本薬剤のrecall phenomenonを示唆するものと考えられた．

文　献

1) Smith JC: Review of radiation pneumonitis. Am Rev Respir Dis 87: 647—655, 1963
2) Cooper G, Guerrant JL, Harden AG, et al: Some consequences of pulmonary irradiation. AJR 85: 865—874, 1961
3) Teates D, Cooper G: Some consequences of pulmonary irradiation. A second long term report. AJR 96: 612—619, 1966
4) Smith JC: Pathogenesis of focal somatic irradiation injury. Am J Clin Pathol 41: 609—619, 1964.
5) Roswit B, White DC: Severe radiation injuries of the lung. AJR 129: 127—136, 1977
6) Bennett DE, Million RR, Ackermann LV: Bilateral radiation pneumonitis, a complication of the radiotherapy of bronchogenic carcinoma (report and analysis of seven cases with autopsy). Cancer 23: 1001—1018, 1969
7) Cohen Y, Gellei B, Robinson GE: Bilateral radiation pneumonitis after unilateral lung mediastinal irradiation. Radiol Clin Biol 43: 465—471, 1974
8) Smith JC: Radiation pneumonitis: Case report of bilateral radiation reaction after unilateral irradiation. Am Rev Respir Dis 89: 263—269, 1964
9) Goldman AL, Enquist R: Hyperacute radiation pneumonitis. Chest 67: 613—615, 1975
10) Bate D, Guttmann RJ: Changes in lung and pleura following two-millionvolt therapy for carcinoma of the breast. Radiology 69: 372—383, 1957
11) Hellman S, Kligerman MM, Von Essen CF, et al: Sequelae of redical radiotherapy of carcinoma of the lung. Radiology 82: 1055—1061, 1964
12) 今城吉成，高島　均，石田哲哉，他：癌の放射線・薬剤併用療法の治癒と障害—肺・縦隔腫瘍，臨放，26: 841—846, 1981
13) Kataoka M: Gallium-67 citrate imaging for the assessment of radiation pneumonitis. Ann Nucl Med 3: 73—81, 1989
14) Long BH, Musial ST, Brattain MG: Single and double-strand DNA breakage and repair in human lung adenocarcinoma cells exposed to etoposide and teriposide. Cancer Res 45: 3106—3112, 1985
15) 酒井一夫：DNA Topoisomerases, 放射線生物研究，17: 13—26, 1982
16) 窪田宜夫，池上　匡，渡井喜一，他：HeLa S3細胞に対する放射線とFtoposideの併用効果，日本医放会誌，48: 1276—1286, 1998
17) Einhorn LH, Pennington K, MaClean J: Phase II trial of daily oral VP-16 in refractory small cell lung cancer: A Hoosier Oncology Group study. Semin Oncol 17(Suppl 2): 32—35, 1990
18) Miller JC, Eihorn LH: Phase II study of daily oral etoposide in refractory germ cell tumor. Semin Oncol 17(Suppl 2): 36—39, 1990
19) D'Angio GJ, Farber S, Maddock CL: Potentiation of X-ray effects by actinomycin-D. Radiology 73: 176—177, 1959
20) Etcubanas E, Wilbur J: Uncommon side effects of adriamycin. Cancer Chemother Rep 58: 757—758, 1974
21) Donaldson SS, Glick JM, Wilbur JR: Adriamycin activating a recall phenomenon after radiation therapy. Ann Intern Med 81: 407—408, 1974
22) Greco FA, Brereton HD, Kent H, et al: Adriamycin and enhanced radiation reactoion in normal esophagus and skin. Ann Intern Med 85: 294—298, 1976
23) Ikezoe J, Takashima S, Morimoto S, et al: VT appearrance of acute radiation induced injury in the lung. AJR, 150: 765—770, 1988
24) Kataoka M, Kawamura M, Ueda N, et al: Diffuse gallium uptake in radiation pneumonitis. Clin Nucl Med 15: 707—711, 1990
25) Ginsberg SJ, Comis RL: The pulmonary toxicity of antineoplastic agents. Semin Oncol 9: 34—51, 1982