The University of Osaka
Institutional Knowledge Archive

Title	肺野小腫瘤病変に対するCTガイド下生検-迅速組織診の有用性について-
Author(s)	北川, 学; 林, 信成; 坂井, 豊彦 他
Citation	日本医学放射線学会雑誌. 1997, 57(7), p. 407-411
Version Type	VoR
URL	https://hdl.handle.net/11094/20360
rights	
Note	

The University of Osaka Institutional Knowledge Archive : OUKA

https://ir.library.osaka-u.ac.jp/

The University of Osaka

肺野小腫瘤病変に対するCTガイド下生検
ー迅速組織診の有用性についてー

北川　学[1)]　林　信成[1)]　坂井　豊彦[2)]　稲垣　里夏[2)]
石井　靖[2)]　法木　左近[3)]　前川　秀樹[3)]

1)福井医科大学放射線部　2)同放射線医学教室　3)同検査部

CT-guided Biopsy of Small Lung Nodules: Usefulness of frozen-section pathologic diagnosis

Manabu Kitagawa[1)], Nobushige Hayashi[1)], Toyohiko Sakai[1)], Rika Inagaki[1)], Yasushi Ishii[1)], Sakon Noriki[2)] and Hideki Maegawa[2)]

【Purpose】To improve the diagnostic accuracy of computed tomography (CT)-guided biopsy of small lung nodules.
【Materials and Methods】The usefulness of fine-needle core biopsy combined with immediate frozen-section diagnosis by pathologists was prospectively studied. Forty-six biopsies of small lung nodules (less than 3cm in greatest diameter) were performed under CT guidance in 46 patients with 31 malignant and 15 benign processes. Initial biopsy was always attempted with a 20 or 21G histological needle; tissue samples were sent to the pathology department immediately after biopsy for pathologic diagnosis of the frozen sections.
【Results】In 41 of 46 lesions (89.1%), sufficient material was obtained for diagnosis, permitting a correct final diagnosis. For malignancy, the sensitivity was 100%, whereas 81.8% of the benign lesions were diagnosed as specifically benign. Pneumothorax occurred in 41.3%.
【Conclusion】Histological diagnosis using frozen sections is a useful adjunct for CT-guided biopsy of the chest.

Research Code No. : 506.9

***Key words :** Lung, Biopsy, CT-guidance*

Received Oct. 21, 1996; revision accepted Mar. 21, 1997

1) Department of Radiology, Fukui Medical School
2) Clinical Laboratory Center, Fukui Medical School

はじめに

肺野の腫瘤性病変の病理診断においては，気管支ファイバースコープを用いた生検がまず選択されることが多いが，肺野末消の病変においてはこの手技では組織採取が不可能なことも稀でなく，経皮的生検が選択されることがある．特にCTを用いた経皮的肺生検の成績が報告されて以来[1)]，多くの良好な成績や工夫が報告されてきた．われわれは，肉眼的には病変が採られているように見えても，採取した検体が診断に不充分な例があることから，CTガイド下肺生検の全例において迅速組織診断を行いその結果を報告してきたが[2)]，今回は本法の有用性が高いと考えられる，TNM分類のT1に当たる3cm以下の肺野腫瘤について，その成績を検討した．

対　象

対象は，1990年9月～1996年3月の5年7カ月の間に，当院放射線部においてCTガイド下生検を施行した胸部の腫瘤性病変のうち，最大径3cm以下の肺野の腫瘤，46症例46病変である．最終診断は手術か他部位からの生検によるものが17例で，それら以外は，悪性の場合は，経過観察による増悪や放射線治療などに対する反応，また良性の場合6カ月以上の経過観察での変化や抗生物質に対する反応などにより判断した．年齢分布は5～86歳(平均62.1歳)，性別は男性23例，女性23例である．腫瘤の大きさは長径0.5～3.0cm(平均2.1cm)で，胸膜に接したものは8例であった．また腫瘤の大きさは，肺野条件のCT上で計測した．

方　法

穿刺針は，1992年12月までは21Gマジマ針(トップ)を，1993年1月からは20Gテムノ針(メディコス平田)を第一選択とし，検体採取量が不十分と考えられた場合に18Gクイックカット針(八光商事)を用いた．

われわれが行ったCTガイド下肺生検の手順は以下の通りである．

1)患者の静脈路を確保し，点滴ボルト内に止血剤を入れた．また前処置としてペンタゾシン15mgの筋注を検査直前に加えた．

2)あらかじめ撮ったCTを参考に，病変の位置により患者を仰臥位か腹臥位，時に側臥位とした．患者の体表面にグリッド(Cook社製craniotomy localizer)をテープで貼り付け，病変部を中心に撮像した．病変が壊死傾向が強かったり，無気肺や随伴性病変との境界がわかりにくかったり，大血管と近い場合には適時造影剤の投与も行った．撮像は軽い呼気の位置で行い，穿刺の時も同様の位置で呼吸停止させた．得られたCTのレーザービームおよびグリッドの位置を参考に，患者の皮膚に穿刺部位を皮膚描記ペンでマークした．

3)同部を23G針にて局所麻酔をした後，まず18G針を肺まで到達しないように胸壁に刺入し，CTを撮像した．18G針の方向がよければ，CTにて病変部までの距離を測定し，前述の呼吸停止下に18G針の中を通して穿刺針を刺入した．針が病変に命中していることがCTにて確認されれば，生検を行った．18G針の方向が正しくなかったり，生検針が命中しない場合は，成功するまで同手技を繰り返した．また中心の壊死部分を避けるため，可能な限り病変の辺縁部を採取するようにした．

4)抜去した生検針は，そのまますぐに病理検査部へ持って行き，臨床検査技師が凍結標本を作成し，病理医が迅速凍結組織診断を行った．その結果，組織診断に充分な検体が得られていなければ，病変の採取部位を少し変えて再度穿刺を行い，それでも不充分な場合，病変が大きく生検手技が容易と考えられた場合には，穿刺針を18Gに変更し，病変が小さい場合など18G針を用いるのが難しいと判断した場合には，細胞診に変更した．迅速凍結組織診断は以下の方法で施行した．採取液体を−80°Cで凍らせて組織切片を作成し，80%エタノール，ホルマリン，酢酸の混合液に入れて固定した後，ヘマトキシリン−エオジン染色を行った．

5)検査終了後，肺野のCTを撮像し，気胸や出血の有無を確認した．また，4時間後と翌日に胸部単純X線写真を撮り，合併症の有無を確認した．

結　果

46病変の診断に至るまでの経過をFig.1に示した．

1．組織採取能

46病変中，41病変(89.1%)で迅速組織診断可能な検体が得

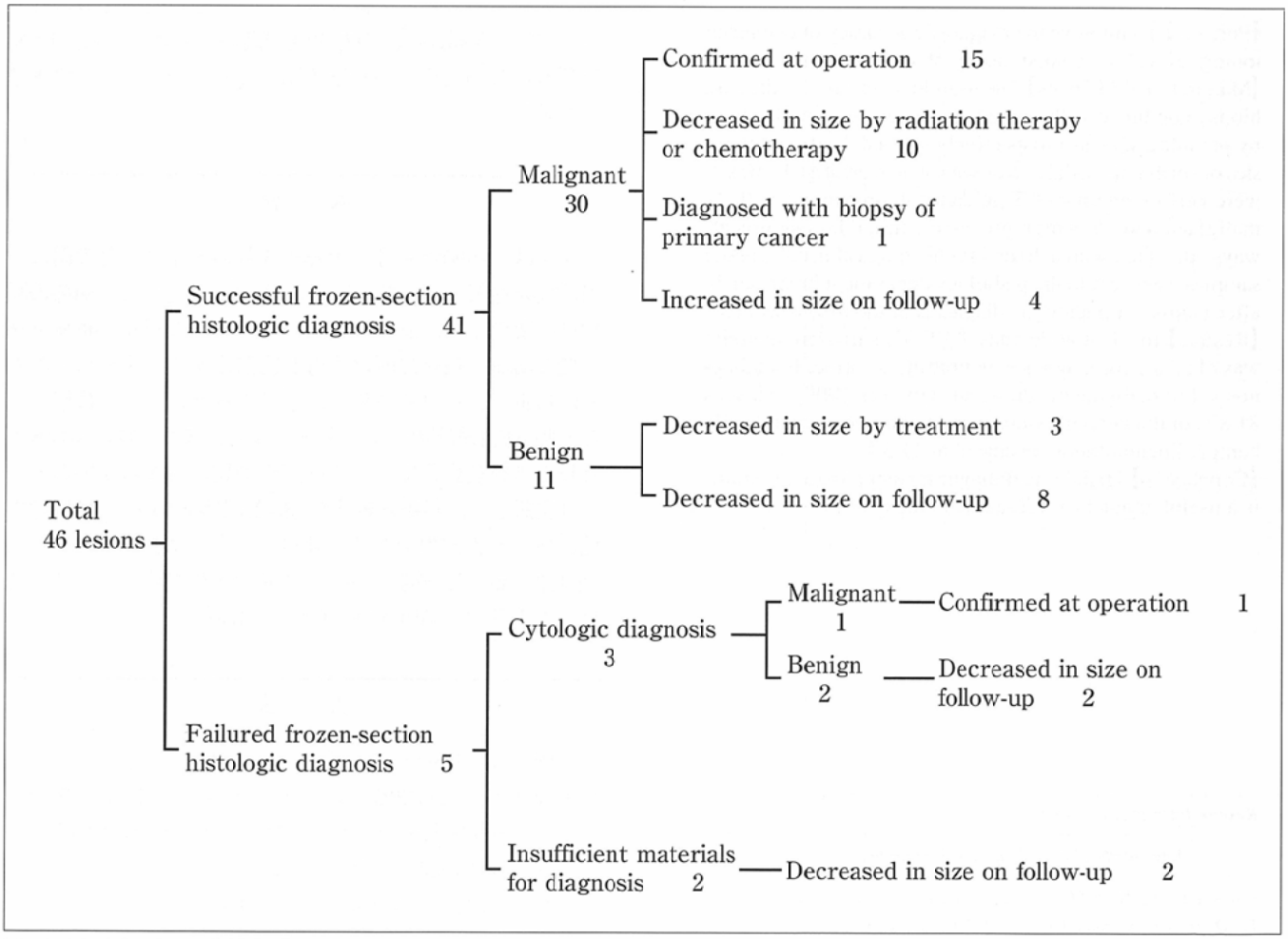

Fig.1 Decision tree of 46 lesions

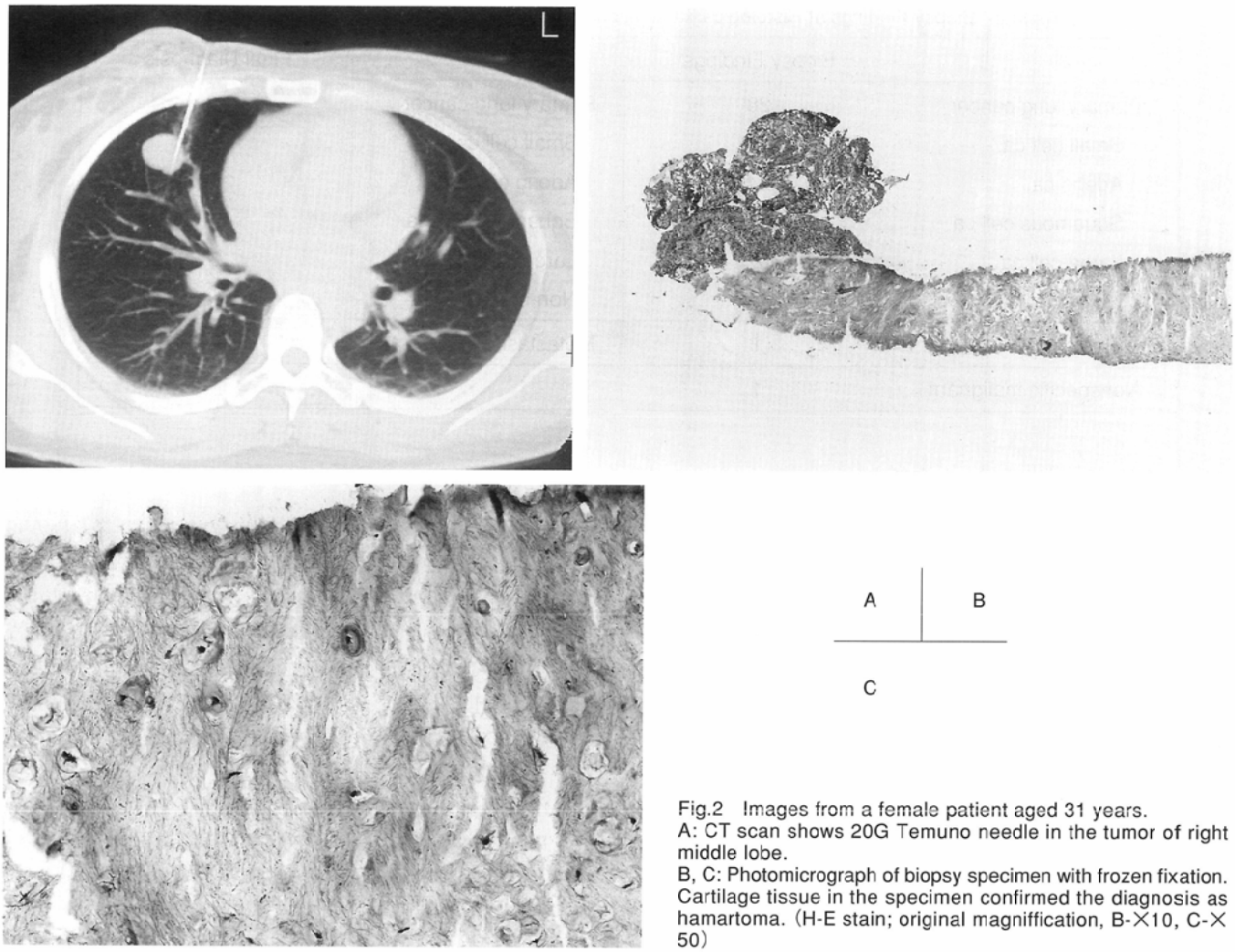

Fig.2　Images from a female patient aged 31 years.
A: CT scan shows 20G Temuno needle in the tumor of right middle lobe.
B, C: Photomicrograph of biopsy specimen with frozen fixation. Cartilage tissue in the specimen confirmed the diagnosis as hamartoma. (H-E stain; original magniffication, B-×10, C-×50)

られた．このうち4例は1回目の穿刺では，肉眼的に組織が採れていると考えられたにもかかわらず，検体が小さすぎたり，壊死部分のみで，病理組織診断が不可能な例であった．そのうち1例では再度同じ20G針にて組織採取に成功して過誤腫と診断され(Fig.2)，他の3例では18G針に変更して組織を採取し，それぞれ小細胞癌，扁平上皮癌，過誤腫と診断された．充分な組織の得られなかった5病変のうち，3病変は最大径がそれぞれ1.8cm，1cm，0.5cmであり，得られた検体が組織診断には小さすぎたため，そのままその検体を用いて細胞診を行った．このうち1例はその細胞診にてClass V(Adeno ca. susp.)と判定され，手術にて腺癌と確認された．またあとの2例は非特異的な良性と判定され，経過観察にて病変の消失を見た(Table 1)．残りの2例はともに径1cmで，患者の正確な呼吸停止が不可能で病変に穿刺針を命中させることができなかった症例であったが，いずれも経過観察にて消失あるいは縮小し，良性と診断された．穿刺回数は1例につき1～7回，平均2.2回であった．

2．病理診断能

迅速病理診断可能な組織の得られた41病変の生検の結果は，悪性30病変，良性11病変であった．悪性30病変のうち，手術にて悪性所見が確認されたもの15病変，放射線治療，全身化学療法にて悪性腫瘍としての反応がみられたもの10病変，他部位からの生検により確定診断の得られたも

Table 1　Biopsy Findings at Cytologic Examination and Final Diagnosis in One Malignant and Two Benign Lesions

	Biopsy Findings		Final Diagnosis
Primary lung cancer (Adeno ca. susp.)	1	Primary lung cancer (Adeno ca.)	1
No malignant cells	2	Inflammatory process	2

Table 2 Biopsy Findings at Histologic Examination and Final Diagnosis in 30 Malignant Lesions

	Biopsy Findings		Final Diagnosis
Primary lung cancer	28	Primary lung cancer	28
Small cell ca.	5	Small cell ca.	5
Adeno ca.	14	Adeno ca.	15
Squamous cell ca.	5	Squamous cell ca.	5
Large cell ca.	2	Large cell ca.	2
Non-small cell ca.	2	Non-small cell ca.	1
Metastasis	1	Metastasis	2
Nonspecific malignant	1		

の1病変，経過観察にて腫瘍の増大がみられたもの4病変であった(Table 2)．良性11病変のうち，抗生物質，抗結核剤等の治療により縮小したものが3病変，6カ月以上の経過観察にて不変または縮小したもの8病変である．以上より，組織の採取できた41病変すべて(100%)で良悪性の鑑別が可能であった．また細胞診の3例も前述のようにともに正診であったため，悪性病変に対するsensitivityは100%であった．

3．生検の組織診断と手術結果との比較

生検にて悪性との診断が得られ，手術が行われた16病変について，生検での組織型と最終病理診断での組織型とを比較検討したところ，腺癌13例，扁平上皮癌2例，腺様嚢胞癌1例であり，16病変すべて(100%)において診断はその組織型まで一致した(Table 3)．

4．良性病変

最終的に良性と診断された15病変のうち，組織診断が可能であったのは11病変であった．このうち9病変(81.8%)では，結核やサルコイドーシスなどの特異的な組織が得られたが，残りの2病変では線維化，壊死などの非特異的な良性所見であった(Table 4)．組織診断が不可能であった4病変は前述のように，2病変は細胞診にて非特異的な良性の所見が得られ，他の2病変は検体の採取が不可能であった．

5．合併症

46例中，19例(41.3%)に気胸がみられた．このうち9例(19.6%)は少量であり，経過観察のみにて消失した．また4例(8.7%)ではCT室で一時的な脱気を行い，その後は経過にて消失した．他の6例(13.0%)には，細径のカテーテル(Cook社製6.3Fr. Turner pneumothorax tube)を前胸部第3肋

Table 3 Biopsy Findings and Final Diagnosis in Operate 16 Malignant Lesions

	Biopsy Findings		Final Diagnosis
Primary lung cancer	15	Primary lung cancer	15
Adeno ca.	13	Adeno ca.	13
Squamous cell ca.	2	Squamous cell ca.	2
Metastasis	1	Metastasis	1

Table 4 Biopsy Findinga at Histrologic Examination and Final Diagnosis in 11 Benign Lesions

	Biopsy Findings		Final Diagnosis
Hamartoma	2	Hamartoma	2
Tuberculoma	2	Tuberculoma	2
Sarcoidosis	1	Sarcoidosis	1
Inflammatory tissue	4	Inflammatory mass	4
No malignant cells	2	Nonspecific benign	2

間より挿入して持続的に吸引ドレナージを施行し，数日以内に軽快させえた．また，他の合併症としては，血痰を1例に認めたが，少量であり，安静のみにて消失した．

考　察

近年のCTの普及に伴い，CTを利用した肺生検は，ルチーン化した技術となっている．CTガイド下肺生検は，透視下では確認し難い小さな淡い濃度の病変でも，穿刺針が確実に病変部に到達していることを画像で確認することができ，また，造影CTを行うことにより，壊死や無気肺の部分を避けることができるため，これまで数多くの良好な成績が報告されている[3)-6)]．これまでの報告では，正診率は81～96.7%[3)-6)]であり，特に悪性病変のsensitivityについては90%以上の良好な報告[3)-5),7),8)]が多い．今回われわれはT1症例に限定したが，検体の採取できた44例すべて(100%)の病変において，良悪性の鑑別が可能であった．また，検体採取不能例が2例あったが，ともに1cm以下で良性であった．細胞診と最終病理診断との組織型の一致率については60～90%の報告がみられるが[6)]，今回の検討では，手術にて確認された悪性病変16例すべて(100%)で，生検と最終病理診断との組織型が一致した．近年の肺癌に対する放射線，化学療法等の合併療法の進歩に伴い，正確な組織型の判定は重要であり，この点でも針生検の有用性が示唆された．

一方，良性病変の特異的な診断率に関しては，これまでに10%～40数%の報告が多かったが[4),5)]，これらは細胞診を用いての報告であり，最近では組織診を用いることにより，特異的な診断能の向上をみたとの報告がなされてきている[3)]．われわれの今回の検討でも良性病変の特異的な診断能は81.8%と高率であり，やはり組織診断の有用性が示唆された．

われわれの施設では，全例に迅速組織診断を用いている．今回の検討でも，肉眼的に十分な組織が採れたと思われたにも関わらず，病理組織診断が不可能であった例が4例あり，これらはいずれも，再度の生検にて正診が得られた．すなわち，迅速組織診断を併用していなければ，これら4例はsampling failureとなったと思われ，迅速組織診断の有用性を示している．

合併症については，気胸が41.3%に認められたが，これまでの報告では8～61%にみられており[9)]，特に多くはなかった．また，チューブドレナージによる脱気も6例(13.0%)に行ったが，これまでの報告5～15%[10)]に比べて大差はなかった．

以上より，迅速組織診断を併用したCTガイド下生検は肺野の小腫瘤の診断に有用と考えられた．

結　語

1)3cm以下の肺野腫瘤46例を対象に，迅速組織診断を併用したCTガイド下生検を行い，89.1%において技術的に成功し，悪性病変のsensitivityは100%であった．
2)手術にて確認された悪性16病変全例で病理診断は組織型まで生検所見と一致した．
3)良性病変の81.8%に特異的な組織診断が得られた．
4)迅速診断の併用によりsampling failureを免れた例が4例みられた．

なお，本研究の一部は厚生省がん研究助成金「Interventional radiologyの手技を用いた治療法の有効性に関する研究」班の助成を受けた．

文　献

1) Haaga JR, Alfidi RJ: Precise biopsy localization by computed tomography. Radiology 118: 603-607, 1976
2) Sakai T, Hayashi N, Kimoto T, et al: CT-guided biopsy of the chest: Usefulness of fine-needle core biopsy combined with frozen-section pathologic diagnosis. Radiology 190: 243-246, 1994
3) Klein JS, Salomon G, Stewart EA: Transthoracic needle biopsy with a coaxially placed 20-gauge automated cutting needle: results in 122 patients. Radiology 198: 715-720, 1996
4) Stanley JH, Fish GD, Andriole JG, et al: Lung lesions: Cytologic diagnosis by fine-needle biopsy. Radiology 162: 389-391, 1987
5) Greene R, Szyfelbein WM, Isler RJ, et al: Supplementary tissue-core histology from fine-needle transthoracic aspiration biopsy. AJR 144: 787-792, 1985
6) 高橋雅士，佐野　明，西澤貞彦，他：胸部腫瘤病変に対するCTガイド下生検－'迅速染色法'の併用について－．日本医放会誌：50　249-257，1990
7) Moulton JS, Moore PT: Coxial percutaneous biopsy tachnique with automated biopsy devices: Value in improving accuracy and negative predictive value. Radiology 186: 515-522, 1993
8) Khouri NF, Stitik FP, Erozan YS, et al: Transthoracic needle aspiration biopsy of benign and malignant lung lesions. AJR 144: 281-288, 1985
9) Kazerooni EA, Lim FT, Mikhail A, et al: Risk of pneumothorax in CT-guided transthoracic needle aspiration biopsy of the lung. Radiology 198: 371-375, 1996
10) Gardner D, vanSonnenberg E, D' Agostino HB, et al: CT-guided transthoracic needle biopsy. Cadio Vascular and Interventional Radiology 14: 17-23, 1991