The University of Osaka
Institutional Knowledge Archive

Title	Mn-TPPS4;家兎大動脈壁への集積性を示したMR造影剤
Author(s)	金, 尚元; 小塚, 隆弘
Citation	日本医学放射線学会雑誌. 1990, 50(2), p. 192-194
Version Type	VoR
URL	https://hdl.handle.net/11094/20370
rights	
Note	

The University of Osaka Institutional Knowledge Archive : OUKA

https://ir.library.osaka-u.ac.jp/

The University of Osaka

日本医放会誌：50（2），192—194，1990（平2）

研究速報

Mn-TPPS4；家兎大動脈壁への集積性を示したMR造影剤

大阪大学医学部放射線医学教室
金　尚　元　小塚隆弘

（平成元年10月30日受付）
（平成元年11月30日最終原稿受付）

Mn-TPPS4; A Potential MRI Contrast Agent for Localizing the Normal Aortic Wall in Rabbits

Sang-Won Kim and Takahiro Kozuka
Department of Radiology, Osaka University School of Medicine

Research Code No. : 502.9

Key Words : Mn-TPPS4, MR contrast agent, Normal aorta

The localizing potential of the Mn (III) complex of tetrakis (4-sulfonatophenyl) porphyrin (Mn-TPPS4) for the normal aortic wall was investigated in nine male New Zealand White rabbits by means of 2.0 T magnetic resonance imaging system. Fortyeight hours after intravenous administration of 0.25~0.50 mmol/kg body weight (b.w.) of Mn-TPPS4, the selective contrast enhancing effects in the normal arotic wall were observed using ECG-gated T1 weighted sequence. An intense brownish internal surface was also observed in the post-mortem aorta. These preliminary results indicate that Mn-TPPS4 might be a suitable MRI contrast agent for the localization of the normal aorta. Acute cardio-toxic effects were observed in one animal after 0.25 mmol/kg b.w. of Mn-TPPS4.

はじめに

MR画像で人の正常大動脈壁の認識は困難であり[1]，その描出はMRIの臨床応用の基本的課題となっている[2]．この課題に対し我々は正常大動脈壁自体の低信号性に着目し，この信号強度を増強する物質，即ち正常大動脈壁に分布し得る特異なMR造影剤を見いだそうと試みた．

ポルフィリン系化合物は，腫瘍組織及び非腫瘍組織に選択的に取り込まれ[3)4)]，この機構に血管内皮細胞の透過性の関与が示唆されている[5]．ところが正常大動脈壁の内膜側1/3は，直接的に内腔血流に養われており，この部位でも内皮細胞の透過性は比較的高いものと想定される．従ってポルフィリン系化合物とほぼ同様の薬動力学的特性が期待される多数の金属ポルフィリン系化合物の中で，MR造影剤として注目されているMn（III）complex of tetrakis（4-sulufonatophenyl）porphyrin（Mn-TPPS4）[6)~9)]は，正常大動脈壁に局在可能と考えられる．この仮定を証明する為に，Mn-TPPS4による正常大動脈壁の描出能を，9匹の雄New Zealand White（NZW）系ラビットで検討した．

方　法

用いた9匹の雄NZWの体重は2.4～2.8Kgである．Mn-TPPS4は生理食塩水に溶かし，pHを7，濃度を20mMに調整した．MRIシステムはGE CSI2Tを用い，内径15cmの円筒型rfコイルを使用した．撮像条件は収縮期中期ECG同期SE法を用い，TE＝11msec，FOV＝15cm，スライス厚＝3mm，積算回数＝8，マトリックスは，256×256である．撮像部位は，上行大動脈より近位胸部大動脈とした．全例MR画像を撮像後，4例には

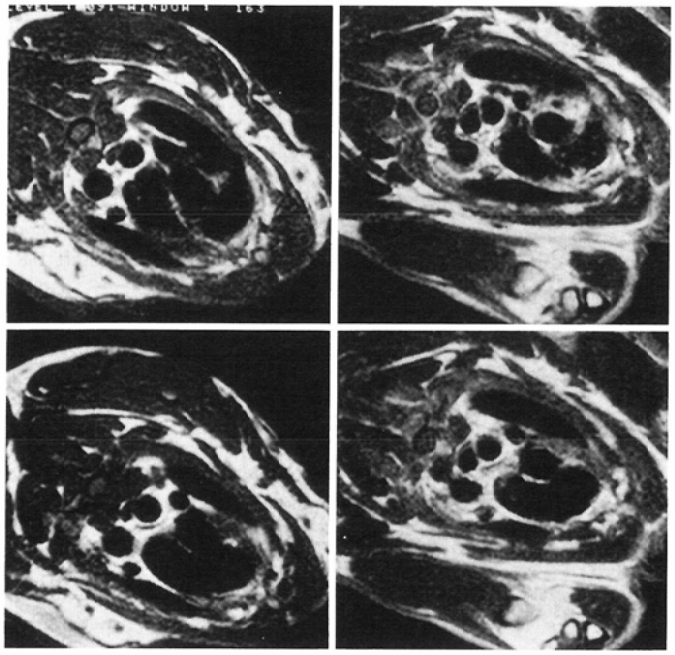

Fig. 1 Gated axial MR images of the aortic arch. The left (A) and the right (B) columns show the precontrast and the 48-hour postcontrast images, respectively. The relatively high intensity of the thin layer in the aortic wall was clearly revealed in the postcontrast images.

0.25mmol/kg，1例には0.50mmol/kgのMn-TPPS4を2.0ml/min.の速度で耳静脈より注入し，48時間後に造影画像を撮像した．その後大動脈内腔を白色光下，肉眼的に精査した．

結　果

単純MR画像では，大動脈壁を同定することは困難であり，造影後大動脈壁の選択的造影効果が，多断面のMR画像上認められた（Fig. 1）．0.25 mmol/kgの投与に比して，0.50mmol/kgの造影能は優れていた．肉眼で観察すると全例の大動脈表面は平滑で病的所見は認められず，Mn-TPPS4投与群の大動脈壁内面にのみ黒褐色変色が認められた．尿，皮膚及び眼球は黒褐色を呈し，投与後一過性の頻脈が投与群全例に認められた．0.25 mmol/kg投与で一例は，投与中より不整脈を生じ，投与後10分以内に心停止に至った．

考　察

Mn-TPPS4の正常大動脈壁への選択的集積性を報告したものはない．この物質を用いた過去の報告の投与量は我々のものより少なく[7)~9)]，この様な現象を捕らえる機会がほとんど無かったものと考えられる．

Mn-TPPS4の体内分布が，投与量に依存して変化するという報告[9)]は，我々の観察に関与するものと考えられる．TPPS4分子自体は，基本的に血清蛋白と結合することが示唆されており[10)]，Mn-TPPS4も同様に血清蛋白と結合することが考えられる．この仮定に従えば，血清蛋白と結合したMn-TPPS4は血中に留まり，遊離した分子が，標的臓器に分布し得ることになる．従って我々の用いた比較的多大な投与量（0.25～0.50mmol/kg）は，血清蛋白との結合を容易に飽和し，大量の遊離Mn-TPPS4を生じ，この遊離分子が，内皮透過性が比較的高いと想定される正常大動脈壁に集積したものと考えられる．倍量投与によって，大動脈壁の造影効果が高まったことは，この仮定を更に支持するものと考える．一方血中に留まるMn-TPPS4は，MRIの血流アーチファクトを増強する可能性がある．収縮期中期を選び多断面で撮像したことは，このアーチファクトの関与を排除するためである．

大動脈壁内へのMn-TPPS4の取り込む時間経過は，明らかではない．しかしながら，48時間後に造影が観察されたことは，TPPS4[10)]及び，ラベルした金属TPPS4[11)]の組織中への取り込みが，投与後48時間以内に最大に達したとする報告と一致

する．

Mn-TPPS4のLD50は，マウスではおよそ0.50 mmol/kgである（Schering AG, unpublished data）が，NZWに対するLD50は明かではない．今回用いた投与量で心臓への影響が観察されたが，遊離Mn^{2+}が同様の心毒性を来すことは良く知られており[12]，Mn-TPPS4から遊離した金属イオンの関与が考えられる．これが心臓に対する影響の基本的機構であるならば，金属ポルフィリンの解離係数の減少が次のステップとなる．

以上のような欠点はあるものの，Mn-TPPS4の正常大動脈壁に分布し得るという特異な薬動力学的性質は，注目するに値するものであり，臨床応用への道を開くものと考えられる．

本研究に御協力頂いたHans Bauer, ChristinaSchimpfky, Ulrich Speck（Schering A G, W-Belrin）により謝意を表します．

文　献

1) Herfkens RJ, Higgins CB, Hricak H, et al: Nuclear magnetic resonance imaging of atherosclerotic disease. Radiology 148: 161—166, 1983
2) Wesbey GE, Higgins CB, Hale JD, Valk PE: Magnetic resonance applications in atherosclerotic vascular disease. Cardiovasc Int Radiol 8: 342—350, 1986
3) Figge FHJ, Weiland GS, Marganiello LOJ: Cancer detection and therapy. Proc Soc Exp Med 68: 640—641, 1948
4) Gomer CJ, Dougherty TJ: Determination of [3H] and [14C] hematoporphyrin derivative distribution in malignant and normal tissue. Cancer Res 39: 146—151, 1979
5) Spokojny AM, Serur JR, Skillman J, Spers JR: Uptake of hematoporphyrin derivative by atheromatous plaques. J Am Col Cardiol 8: 1387—1392, 1986
6) Chen C, Cohen JS, Myers CE, et al: Paramagnetic metallo porphyrins as potential contrast agents in NMR imaging. FEBS Lett 168: 70—74, 1984
7) Patronas NJ, Cohen JS, Knop RH, et al: Metalloporphyrin contrast agents for magnetic resonance imaging of human tumors in mice. Cancer Treatment Rep 70: 391—395, 1986
8) Ogan MD, Revel D, Brasch RC: Metalloporphyrin contrast enhancement of tumors in magnetic resonance imaging. Invest Radiol 22: 822—828, 1987
9) Lyon RC, Faustino PJ, Cohen JS, Katz A: Tissue distribution and stability of metalloporphyrin MRI contrast agents. Magn Reson Med 4: 24—33, 1987
10) Musser DA, Wagner JM, Datta-Gupta N: Distribution of tetraphenylporphinesuljfonate and tetracarboxylphenylporphine in tumor-bearing mice. J Natl Cancer Inst 61: 1397—1403, 1978
11) Haembright P: The distribution of various water-soluble radioactive metalloporphyrins in tumor-bearing mice. Bioinorg Chem 5: 87—92, 1975
12) Mendocadias MH, Lauterbur PC, Brown EJ Jr: The use of paramagnetic contrast agents in NMR imaging. SMRM (Abstr): 105—106, 1982