The University of Osaka
Institutional Knowledge Archive

Title	原発性肺癌に対するガリウムシンチグラフィ 特に,肺門リンパ節転移の検出について
Author(s)	星, 博昭; 西川, 清; 安森, 弘太郎 他
Citation	日本医学放射線学会雑誌. 1983, 43(4), p. 589-598
Version Type	VoR
URL	https://hdl.handle.net/11094/20384
rights	
Note	

The University of Osaka Institutional Knowledge Archive : OUKA

https://ir.library.osaka-u.ac.jp/

The University of Osaka

原発性肺癌に対するガリウムシンチグラフィ

特に，肺門リンパ節転移の検出について

宮崎医科大学放射線医学講座
星　博昭　西川　清　安森弘太郎　中山　幸子
陣之内正史　三原　桂吉　渡辺　克司

（昭和57年4月21日）
（昭和57年6月21日最終原稿受付）

Gallium Scintigraphy in Patients with Primary Lung Cancer; with Special Reference of Detection of Hilar Lymphnode Metastases

Hiroaki Hoshi, Kiyoshi Nishikawa, Kotaro Yasumori, Sachiko Nakayama, Seishi Jinnouchi, Keikichi Mihara and Katsushi Watanabe
Department of Radiology, Miyazaki Medical College

Research Code No.: 722.1
Key words: Scintigraphy, Gallium-67, Lung cancer

Gallium-67 scintigraphy was evaluated in 100 patients with histologically proven pulmonary cancer (41 with squamous cell carcinoma, 34 with adenocarcinoma, 20 with small cell carcinoma, 4 with large cell carcinoma and 1 with mixed type carcinoma), including a carcinoma of 18mm in diameter. The accumulation of Ga-67 citrate in the primary lesion was classified into 4 grades of high, moderate, low and negative in comparison with that of vertebrae and liver. According to the histological findings, the positive rate and grade of accumulation for squamous cell carcinoma and small cell carcinoma was higher than those for adenocarcinoma. The presence or abscence of hilar lymphnode metastases was histologically examined by thoracotomy or autopsy in 43 cases. Hilar scans and pathologic findings were in agreement in 33 patients out of 43. Two patients had false positive scans and 8 patients had false negative scans. These results indicate a sensitivity of 67%, a specificity of 89%, an accuracy of 89% for positive scans, and an accuracy of 68% for negative scans.

I. はじめに

1969年 Edward & Hays[1]らが^{67}Ga-citrateによる腫瘍病巣の検出について報告して以来，各種悪性腫瘍に対する本検査法の有用性について数多く報告されている[2)~17)]．特に，胸部を検査対象とする場合には，肺野のバックグラウンドが比較的低いこともあって，鮮明な集積像が得られ易く，肺癌が疑われる症例には常用の検査手段となっている．しかし，その陽性率は病巣の大きさおよび組織型に依存するとされ[9)~11)]，炎症性病巣にも集積がみられることから肺癌の質的診断よりも病巣の拡がりを知るための補助的診断法として位置づけされているようである．

肺癌において，肺門リンパ節転移の有無をあらかじめ知ることは，手術適応の決定あるいは放射線治療時の照射野決定に極めて重要であるが，本検査法の肺門リンパ節転移巣の検出能についてはその有用性を認めるもの[9)~12)]，困難であるとするもの[14)]など，報告によって異なり一致した見解は得られていない．

われわれは原発性肺癌と診断された100例のガリウムシンチグラフィを検討し，特に，肺門リン

パ節転移の検出能について，その有用性を検討したので報告する．

II. 対象・方法

1977年11月より1980年5月までの2年7カ月間に宮崎医科大学にてガリウムシンチグラフィを行なった原発性肺癌100例を対象とし，Retrospectiveな検討を行なった．全例において喀痰細胞診・生検・手術等により組織診断が得られている．このうち手術あるいは剖検により肺門リンパ節転移の有無を礁認し得た症例は43例である．ただし，手術による健側肺門リンパ節転移の検討は困難であったので，ガリウムシンチグラムによる肺門リンパ節転移の検出能に関する検討は，患側肺門リンパ節についてのみ行なった．

また，胸部単純X線像あるいは断層撮影像により，原発巣の腫瘍径の測定を行ない，原発巣の大きさによる陽性率および組織型に基づく陽性率についても検討した．

^{67}Ga-citrateの原発巣への集積像を集積の程度に応じて，集積像が全くみられないものを陰性(−)とし，集積像が認められるものを陽性として，陽性の程度を（＋）より（⧺）までの3段階に評価した．すなわち，椎体へのRI分布と比較して同程度かそれ以下の病巣部集積像を(＋)，椎体より高いが肝へのRI分布より低いものを（⧺），肝と同程度かそれ以上の高い集積像を示したものを（⧺）とした．

肺門リンパ節への集積の判定は，原発巣への集積に対する判定規準において（＋）以上の集積像を示した場合を陽性とした．

ガリウムシンチグラフィの検査方法は次の通りである．^{67}Ga-citrateを3mCi静注し，72時間後に^{67}Gaが放出する3本のγ線エネルギー（93KeV, 184KeVおよび296KeV)を選別，加算する方式によりシンチカメラによる検査を行なった．用いた検出器は，Searle Radiographics社製のシンチレーションカメラ(LFOV)である．検査部位は全例において胸部の前面像および後面像を得るようにした．

III. 結　　果

1. 組織型と陽性率

組織型別にみた原発巣の陽性率をTable 1に示す．扁平上皮癌の陽性率が最も高く，29例中29例（100%）であり，腺癌，小細胞癌，大細胞癌ではそれぞれ79%，83%，75%の陽性率であった．ただし，胸部X線像にて，胸水貯留のため原発巣の位置が明確でない症例は除外した．

2. 腫瘍の大きさと陽性率

腫瘍の大きさ別にみた陽性率をTable 2に示す．扁平上皮癌は全例陽性であったが，このうち腫瘍径が3cm以下のものが3例あった．腺癌では3cm以下のもの6例中2例のみが，3cm以上のものでは17例中15例が陽性であった．また，小細胞癌，大細胞癌では腫瘍径はすべて3cm以上であっ

Table 1　Positive rate in pulmonary cancer according to histology

Histology	No. of cases	No. of Positive cases	Positive rate (%)
Squamous cell carcinoma	29	29	100
Adenocarcinoma	29	23	79
Small cell carcinoma	12	10	83
Large cell carcinoma	4	3	75
Mixed type	1	1	
Total	75	66	88%

Table 2　Size of pulmonary cancer and detectability by ^{67}Ga

Histology	Scan	<3 cm	3.1—6.9 cm	>7 cm
Squamous cell ca.	positive	3	13	7
	negative	0	0	0
Adenoca.	positive	2	14	1
	negative	4	2	0
Small cell ca.	positive	0	6	1
	negative	0	1	0
Large cell ca.	positive	0	1	1
	negative	0	1	0

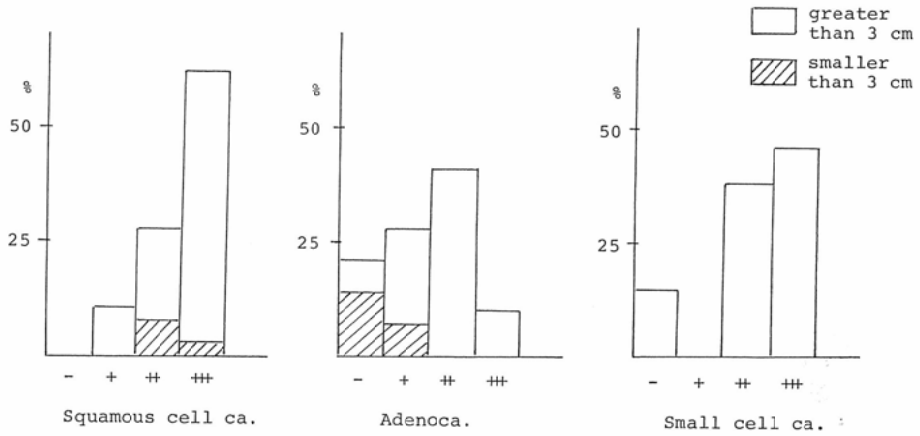

Fig. 1 ^{67}Ga accumulation in primary lesion

たが，11例中9例が陽性を示した．検出し得た腫瘍のうち最小の腫瘍径のものは2cmであった．ただし，胸部X線像で腫瘍の境界が不明なもの，および胸水により原発巣の大きさが確認できなかった症例は除外した．

3. 組織型と集積度

^{67}Ga-citrateの病巣部への集積程度は，Fig. 1に示すように扁平上皮癌で（+++）と高集積を示したものが62%にみられ，扁平上皮癌では全体に高集積を示す傾向があった．腫瘍径3cm以下のものでは3例中2例は（++），1例は（+++）であり，（−），（+）のものは認められなかった．

腺癌では，（++）のものが一番多く41%にみられた．（+++）は10%と少なく，腫瘍径3cm以下のものでは6例中4例が（−），残り2例は（+）であった．

小細胞癌では，（+++）のものが46%を占め，（−）のものも15%にみられたが全体としては高度集積を示す傾向がみられた．

4. 肺門部リンパ節転移の陽性率

手術または剖検にて肺門リンパ節転移の有無を組織学的に確認し得た43症例のうち，リンパ節転移を認めたのは24例であった．このうち肺門リンパ節転移巣に一致して集積像が認められたのは16例であり，残りの8例には集積を認めなかった．また，リンパ節転移を認めなかった19例のうち17例は，肺門部への集積は認められず陰性と判定したが，残り2例は肺門部の異常集積を認めたにもかかわらず肺門リンパ節転移は証明されなかった．すなわち，^{67}Ga-citrateによる肺門リンパ節転移の検出率に関するsensitivityは67%，specificityは89%であった．

IV. 症　例

症例1．55歳，男性．

胸部単純X線像にて，右上肺野から中肺野にかけて腫瘍陰影（2.5×3.5cm）が認められ（Fig. 3-(a)），断層像でも結節状の腫瘤影が認められた（Fig. 3-(b)）．ガリウムシンチグラムでは病巣部

Fig. 2 Accuracy of ^{67}Ga scanning for hilar lymphnodes metastases

	Histologically metastatic hilar nodes	Histologically normal hilar nodes	Total	% Scan accuracy
Scan positive	16	2	18	89% (16/18)
Scan negative	8	17	25	68% (17/25)
Total	24	19		

Sensitivity 67%
Specificity 89%

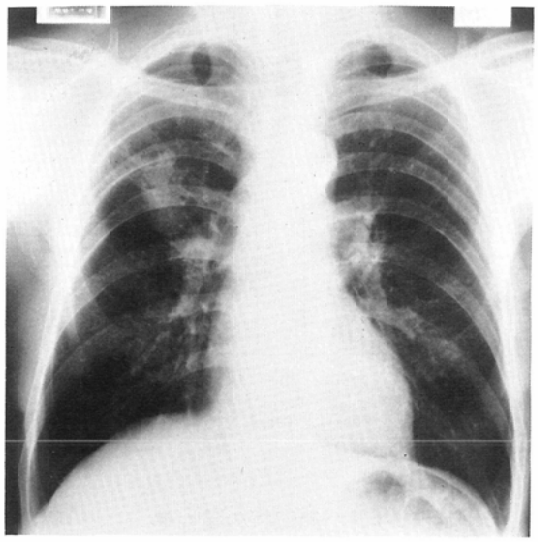

3-(a)

3-(b)

3-(c)

Fig. 3　Case 1. Adenocarcinoma. (a) A chest roentgenogram showing a mass lesion in the right lung. (b) Tomogram showing nodular mass lesion. (c) Scintigram with ^{67}Ga-citrate is negative.

位は一致した異常集積像は認められず，(−)と判定した（Fig. 3-(c)）．手術後の組織学的検索により腺癌と診断された．

症例2．72歳，女性．

胸部単純X線像で右下肺野に境界不鮮明な円形の均等陰影を認める（Fig. 4-(a)）．断層像にて腫瘤上部は比較的境界明瞭であるが，腫瘤径の計測はできなかった（Fig. 4-(b)）．ガリウムシンチグラムでは，背側からの撮影にて腫瘤に一致した異常集積像が認められ，(卅)と判定した．また，肺

4-(a)

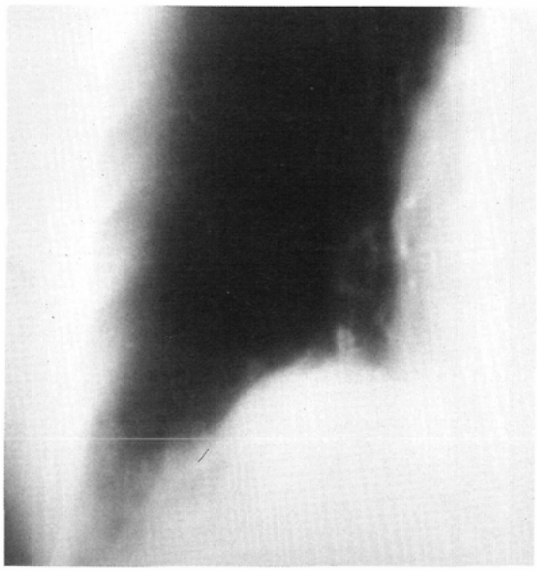

4-(b)

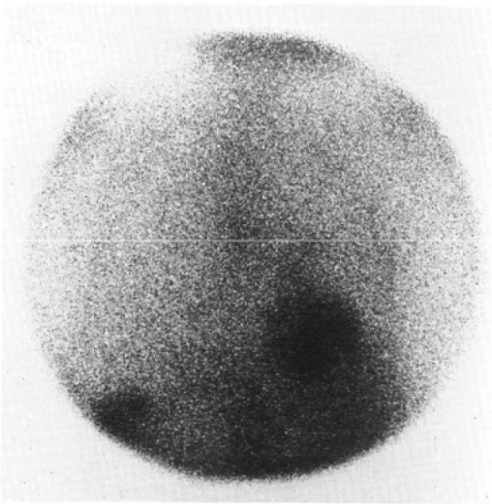

4-(c)

Fig. 4 Case 2. Small cell carcinoma. (a) A chest roentgenogram showing a mass lesion in the right lower lung. (b) Tomogram showing no hilar lymphnode swelling. (c) Scintigram shows positive in the right lower lung (+++) in the posterior view, also positive in the right hilum. Hilar nodes metastases were proven by thoracotomy.

門部への異常集積像も認められ，肺門リンパ節転移ありと判定した（Fig. 4-(c)）．右下葉切除後の組織学的検索により小細胞癌と診断され，肺門リンパ節への転移も証明された．

症例3．62歳，男性．

胸部単純X線像にて左下肺野に6×8cmの腫瘤影を認める（Fig. 5-(a)）．肺門リンパ節の腫大は明らかでなく，断層像にても肺野腫瘤影のほかに肺門リンパ節腫大像はみられなかった（Fig. 5-(b)）．ガリウムシンチグラムでは肺野の腫瘤影

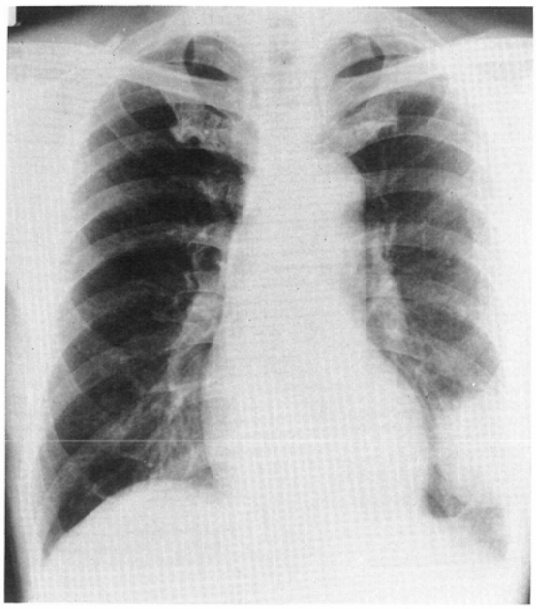

5-(a)

5-(b)

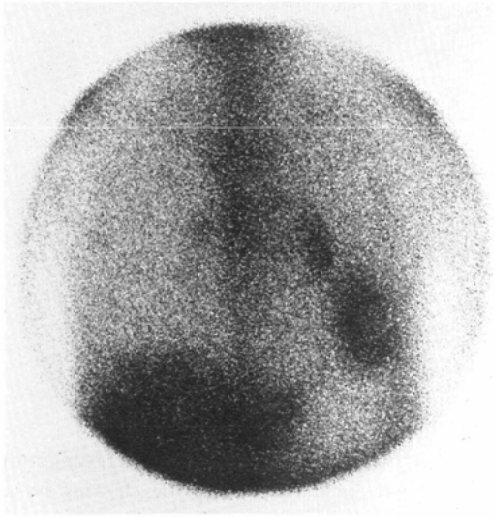

5-(c)

Fig. 5　Case 3. Squamous cell carcinoma. (a) Chest roentgenogram showing mass shadow in the left lower lung (6cm×8cm). (b) Tomogram showing no hilar abnormality. (c) Positive gallium scan in primary lesion and hilar lesion. Hilar lymphnode metastases were proven histologically by thoracotomy.

に一致して（卅）と判定された著明な集積像が認められ，また左肺門部への異常集積像も指摘されて，肺門リンパ節転移ありと判定した（Fig. 5-(c)）．手術により腫瘍は扁平上皮癌と組織学的に診断され，左肺門リンパ節への転移も認められた．

症例4．68歳，女性．

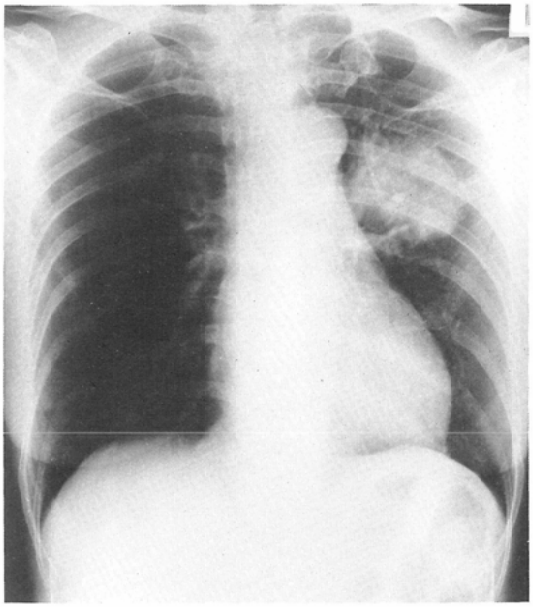

6-(a)

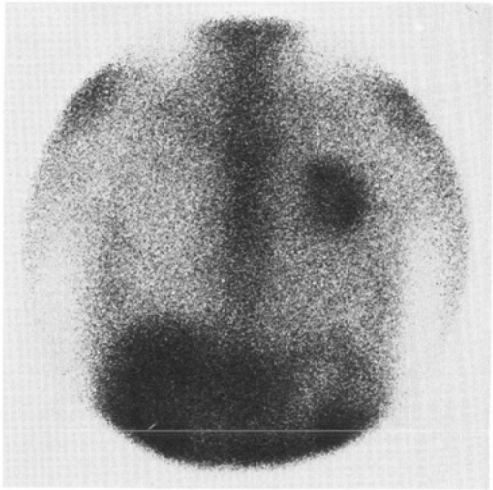

6-(b)

Fig. 6 Case 4. Squamous cell carcinoma. (a) Chest roentgenogram showing no hilar abnormality. (b) Positive gallium scan in primary lesion and negative in hilar lesion. No hilar node metastases was proven histologically by thoracotomy.

胸部単純X線像にて左中肺野に6cm径の腫瘤影が認められるが，肺門には異常を認めない(Fig. 6-(a))．ガリウムシンチグラムでは腫瘤影に一致して（卌）と判定された明瞭な異常集積像は認められるが，肺門部への集積は認められず，肺門リンパ節転移はないと判定した（Fig. 6-(b))．手術により腫瘍は扁平上皮癌と組織学的に診断され，肺門リンパ節転移はみられなかった．

症例5．64歳，女性．

胸部単純X線像にて，右上肺野に2cm径の腫瘤影が認められた（Fig. 7-(a))．断層像では同部位の腫瘤影はより明瞭であり，肺門リンパ節腫脹も疑われたが，明らかなリンパ節腫大像は認められなかった（Fig. 7-(b))．ガリウムシンチグラムでは腫瘤影に一致して明らかな集積像が認められ，(卄)と判定された．また，両側肺門部に異常集積像が認められ，肺門リンパ節転移ありと判定した．手術により腫瘤は扁平上皮癌と組織学的に診断され，肺門リンパ節は腫脹が認められたが転移巣は証明されなかった．

V．考　察

肺癌に対するガリウムシンチグラフィの陽性率は84～99%[6)~11)]と比較的高い値が報告されている．組織型別にみると，組織型による差はないとする報告[10)]と，扁平上皮癌における陽性率が高く，腺癌ではやや低いとする報告[5)9)11)]がある．われわれの場合，扁平上皮癌では，100%，腺癌では79%で，扁平上皮癌で陽性率は高かった．

組織型と集積程度についても，扁平上皮癌では高集積像を示す傾向がみられ，腫瘍径が3cm以下のもの3例のうち2例が(卄)，1例が(卌)であった．このことからも扁平上皮癌では他の組織型の場合よりも高集積を示す傾向があると考えられる．

一方，腺癌における集積度は，(＋)～(卄)を示したものが多く，腫瘍径3cm以下のもの6例のうち2例が（＋），4例が（－）であった．腺癌では扁平上皮癌よりも集積の程度は低く，ガリウムシ

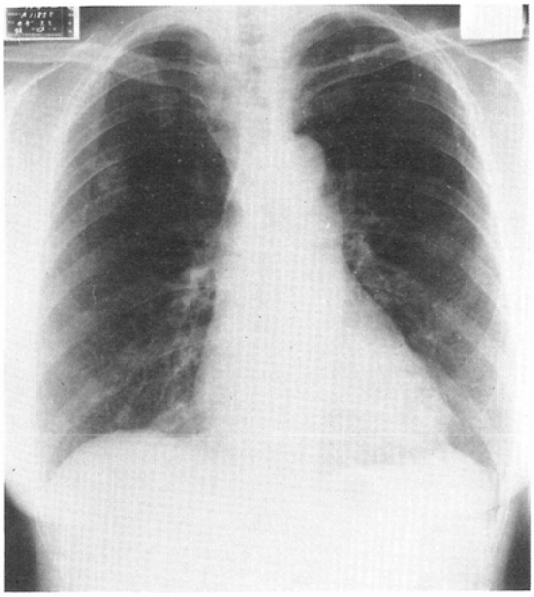

7-(a)

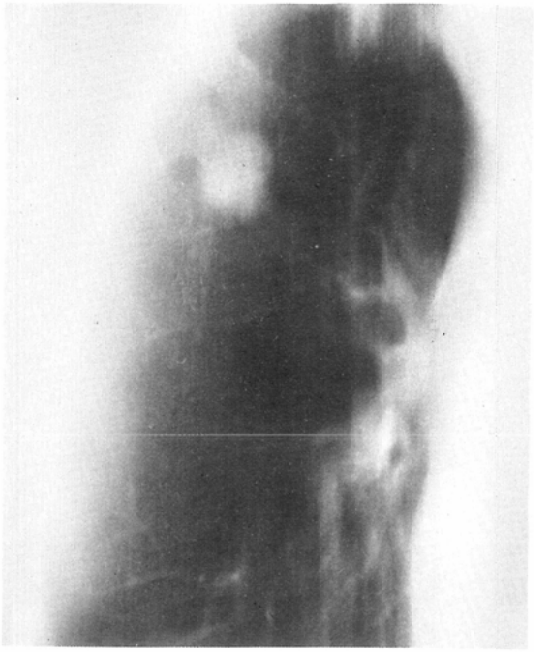

7-(b)

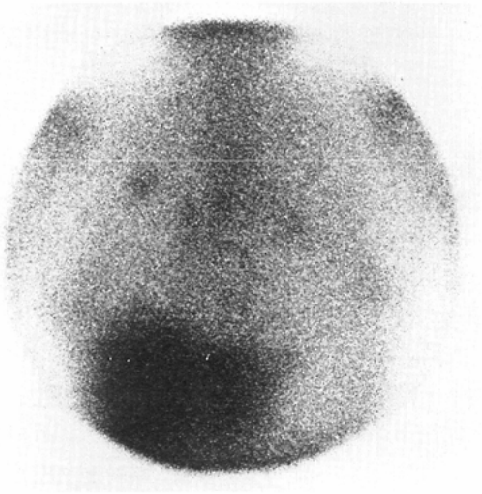

7-(c)

Fig. 7　Case 5. Squamous cell carcinoma. (a) Chest roentgenogram showing mass shadow in the right upper lung (2cm in diameter). (b) Tomogram showing hilar lymphnode swelling. (c) Scintigram was positive in the primary lesion and bilateral hilar lesion. Hilar nodes were swelling but no lymphnode metastases were proven histologically by thoracotomy.

ンチグラフィによる初期腺癌の検出は困難であると考えられる．

腫瘍の大きさと陽性率とは深い関係がみられ，腫瘍が大きくなればなるほど陽性率は高くなる傾向がみられた．結局，^{67}Ga-citrate の肺癌原発巣に対する陽性率は，腫瘍径の大きさと腫瘍の組織型との2者により規定されていると考えられる．

症例5に示す扁平上皮癌の場合のように，腫瘍

径2cm程度のものでもある程度の集積があれば比較的明瞭な集積像が認められるが，一般に肺癌原発巣のガリウムシンチグラフィによる検出限界は，腫瘍径1.5cm[10]ないし2cm[4)11)12)]とされている．

^{67}Ga-citrateは肺癌や悪性リンパ腫等の悪性腫瘍のみならず，良性腫瘍や炎症性病変にも集積を示すため[3)~8)18)19)]，本検査法のみによる腫瘤の質的診断は困難である．したがって，肺癌に対するガリウムシンチグラフィは，無気肺，胸水等により原発病巣が不明な症例における放射線治療時の照射範囲の決定[5)9)]，治療効果の判定[5)20)]，あるいは経過観察などに有効であると考えられる．東ら[22)]，菅原ら[21)]，大澤ら[5)]は，^{67}Ga-citrateの高い集積ほど放射性感受性が高く，集積の程度により放射性感受性を推測し得るとの興味ある報告をしている．

以上の肺癌原発巣に関する情報のほかにガリウムシンチグラフィが，肺門部，縦隔部などへのリンパ節転移の有無，浸潤の有無などを明らかにし得るならば，病期分類や治療法決定の上で本法は更に重要な検査法となるであろうと思われる．

転移巣への^{67}Ga-citrateの集積は原発巣における場合と同様に組織型と転移巣の大きさに依存すると考えられ，一般に転移巣の大きさは原発巣よりも小さいので，その陽性率も低下すると考えられるが，原発巣よりも転移巣がより強い集積を示すこともあると報告されている[12)]．

肺門リンパ節の転移巣の検出についての著者らの検討では，sensitivityは67%であった．sensitivity 89%[13)]あるいはsensitivity 100%[10)]との良好な成績を示す報告もみられ，また，縦隔鏡所見との比較においてsensitivity 95%という報告がある[13)]．一方，鴨井[15)]によれば，肺門リンパ節転移の検出に関するsensitivityは38%と低い値を報告している．これは著者も述べているように，対象とした症例が比較的早期の肺癌であり，リンパ節転移の大きさも米粒大から3cm程度と比較的小病巣であったためであろう．

われわれの今回の検討では，肺門リンパ節の組織学的検査により転移巣の有無のみを基準に検出率を検討したが，当然のことながらリンパ節転移巣の数，大きさなどは検出率を左右する重要な因子と考えられるので，原発巣における場合と同様な検討が必要であったかもしれない．手術例あるいは剖検例において肺門部リンパ節巣の大きさや数を正確には評価し得なかったため，この点についての検討は行ない得なかったが，われわれの調査対象とした肺癌症例の多くは進行期のものであり，True positiveであった16例は拇指頭大から3cm以上の大きさの転移巣であった．

このように，ガリウムシンチグラフィによる肺門リンパ節転移巣のsensitivityの評価は様々であるが，症例3に示したように，断層像にて診断困難な例で著明な肺門部集積を認め，肺門リンパ節の異常を指摘し得る場合もあり，患側肺門部に原発巣と同様に高い集積像を認めた場合の診断は信頼性は高いものと考えられる．しかし，僅ずかな肺門部集積像の場合には，著者ら[23)]も既に報告したように生理的な集積である場合もある．生理的な肺門部集積は両側性であることが多い．したがって，両側性の肺門部集積を認めた場合には患側が健側よりも明らかに高い集積像を示した場合にのみ肺門部集積陽性と判定すべきであったと考えられるが，本検討においては症例5のように両側性の肺門部集積の場合も陽性と判定した．この点から考えると^{67}Ga-citrateによる肺門リンパ節転移の検出率は若干低下することが考えられ，その診断的意味づけについては慎重でなければならない．

一方，肺癌症例において^{67}Ga-citrateの肺門部集積に関するspecificityには67%[13)]，50%[10)]という報告がみられるが，著者らの成績は89%と比較的高かった．しかし，False negativeも8例と比較的多いので，肺門部集積がみられなかった場合の診断率は比較的低く，ガリウム陰性例における信頼性はそれほど高くないと思われる．

ガリウムシンチグラムは他の検査に比べて病期の決定[10)]，手術の適応の決定[4)]などに有効であるとの意見もあるが，病巣がある程度の大きさをもった場合に診断率は高くなるため，手術の適否の決定に対しても積極的な意味での判定は比較的困難でないかと思われる．

いずれにしても，ガリウムシンチグラフィは非侵襲的かつ簡便な検査であることは疑いなく，他の検査との併用により，さらにその有用性は高まるであろうと考えられた．

文　献

1) Edwards, C L. and Hayes, R.L.: Tumor scanning with ^{67}Gacitrate. J. Nucl. Med., 10: 103—105, 1969
2) Edwards, C.L. and Hayes, R.L.: Scanning malignant neoplasms with gallium 67. J.A.M.A., 212: 1182—1190, 1970
3) 木下文雄，前川　全，久保敦司，牛尾暉夫，西川正夫，里和スミエ，七里　泰，間森　垣，山形正和，有輪六郎：^{67}Ga-citrateによる悪性腫瘍の診断．臨床放射線，15：583—597，1970
4) Higashi, T. and Nakayama, Y.: Clinical evaluation of ^{67}Ga-citrate scanning. J Nucl Med., 13: 196—201, 1972
5) 大澤　保，菅野敏彦，延澤秀二，藤井忠一，広瀬一年，小林　聡：腫瘍シンチグラム—^{67}Ga-citrateと^{75}Se-methionineとの比較—．核医学，16：871—894，1979
6) Siemsen, J.L., Grebe, S.F. and Waxman, A.D.: The use of Gallium-67 in pulmonary Disorders. Smeminars in Nucl. Med., 8: 235—249, 1978
7) 坂本　力：^{67}Ga-citrateによる腫瘍シンチグラフィに関する臨床的研究．日本医放会誌，38：457—478，1978
8) 仲山　親：肺門・縦隔病巣に対する^{67}Gaシンチグラフィの診断的価値に関する研究．福岡医学雑誌，71：277—288，1980
9) Kinoshita, F., Ushio, T., Maekawa, A., Ariwa, R. and Kubo, A.: Sciniscanning of pulmonary disease with ^{67}Gacitrate. J Nucl. Med., 15: 227—233, 1974
10) DeMeester, T.R., Bekerman, C., Joseph, J.G., Toscano, M.S., Golomb, H., Bitran, J., Gross, N.J. and Skinner, D.B.: Gallium-67 scanning for carcinoma of the lung. J. Thorac. Cardiovasc. Surg., 72: 699—708, 1976
11) DeLand, F.H., Sauerbrunn, B.J.L., Boyd, C., Wilkinson, R.H., Friedman, J.B.I., Moinuddin, M., Preston, D.F. and Kniseley, R.M.: ^{67}Ga-citrate imaging in untreated primary lung cancer: Preliminary report of cooperative group. J. Nucl. Med., 15: 408—411, 1974
12) Cellerino, A., Fillipi, P.G., Chiantarello, A. and Borasio, P.: Operative and pathologic survey of 50 cases of peripheral lung tumors scanned with 67-gallium. Chest, 64: 700—705, 1973
13) Lesk, D.M., Wood, T.E., Carroll, S.E. and Reese, L.: The Application of ^{67}Ga Scanning in Determining the Operability of Bronchogenic Carcinoma. Radiology, 128: 707—709, 1978
14) 鴨井逸馬：原発性肺癌に対する^{67}Ga-citrateシンチグリフィの有用性の検討—手術可能例における評価—．臨床放射線，26：751—755，1981
15) Bekerman, C., Hoffer, P.B., Bitran, J.D. and Gupta, R.G.: Callium-67 citrate Imaging Studies of the Lung. Seminars in Nucl. Med., 10: 286—301, 1980
16) 安東　醇，久田欣一：ガリウム—67のがん親和性について．Radiosotope，19：240—245，1970
17) 町田喜久雄，板井悠二，荒木　力，八代直文，吉川宏起，町田　徹，古井　滋，赤沼篤夫，井上善弘：肺腫瘍．臨床放射線，24：723—727，1979
18) 利波紀久，一柳健次，松田博史，中嶋憲一，小泉潔，多田　明，桑島　章，油野民雄，久田欣一，嶋津秀樹：^{67}Ga-citrateシンチグラフィによる原因不明熱患者の炎症巣検出能の評価．核医学，17：1221—1230，1980
19) 大島純男，安河内浩，町田喜久雄：^{67}Gaスキャンにて陽性像を呈したWegenerの肉芽腫．日本医放会誌，35：1092—1097，1980
20) 高山　試，勝山直文，川上憲司，多言信平：胸部疾患におけるCTとガリウムシンチグラフィ．核医学，16：695—705，1979
21) 菅原　正，中間昌博：肺癌の増殖率とGa-citrate集積．日本医放会誌，38：547—555，1978
22) Higashi, T., Wakao, H., Nakamura, K., Shimura, A., Yokoyama, T., Suzuki, S., Watanabe, K. and Kruglik, G.D.: Quantitative gallium-67 scanning for predictive value in Primary lung carcinoma. J. Nucl. Med., 21: 628—632, 1980
23) 星　博昭，山田浩己，川平幸三郎，渡辺克司：正常胸部X線像を示す患者における^{67}Ga-citrateの肺門部集積について．日本医放会誌，42：683—690，1982