The University of Osaka
Institutional Knowledge Archive

Title	肺過誤腫のCT所見-特にepithelial-lined cleftと肺動脈枝の関与について
Author(s)	叶内, 哲; 星, 俊子; 加藤, 晃弘
Citation	日本医学放射線学会雑誌. 2004, 64(5), p. 300-304
Version Type	VoR
URL	https://hdl.handle.net/11094/20389
rights	
Note	

The University of Osaka Institutional Knowledge Archive : OUKA

https://ir.library.osaka-u.ac.jp/

The University of Osaka

肺過誤腫のCT所見—特にepithelial-lined cleftと肺動脈枝の関与について

叶内　哲　星　俊子　加藤　晃弘

埼玉県立循環器・呼吸器病センター放射線科

CT Findings of Pulmonary Hamartoma with Special Reference to Epithelial-lined Clefts and Connection with Pulmonary Arteries

Tetsu Kanauchi, Toshiko Hoshi, and Akihiro Kato

Purpose: The purpose of this study was to clarify the characteristic CT findings of pulmonary hamartoma.
Materials and Methods: The thin-section CT and multiplanar reformation images of 19 pulmonary hamartomas diagnosed by surgical resection were analyzed and correlated with the pathological findings.
Results: Most hamartomas presented lobulated nodules apart from pleura. There was no case in which fat density was recognized. Only one case was recognized as having calcification. Air density in the connection of the side or the inside was pointed out in 5 cases (26%). Air density reflected epithelial-lined cleft. The connection with the bronchus was recognized in 4 cases (21%), and the connection with the pulmonary artery branch was recognized in 10 cases (53%). However, the connection of the pulmonary artery and bronchus could not be pathologically confirmed in most cases. The connection with the pulmonary vein was not recognized in any of the cases.
Conclusion: Air density in the connection of the side or the inside is characteristic of pulmonary hamartoma. Pulmonary artery branches connect beyond half of hamartomas. This finding suggests close relations in the bronchus along the artery. It is important that there is no connection of the pulmonary vein, to differentiate it from lung cancer.

Research Code No.: *506.1*

Key words: *pulmonary hamartoma, CT, epithelial-lined cleft, pulmonary artery*

Received Feb. 18, 2004; revision accepted May 31, 2004

Department of Radiology, Saitama Cardiovascular and Respiratory Center

別刷請求先
〒360-0105　埼玉県大里郡江南町板井1696
埼玉県立循環器・呼吸器病センター放射線科
叶内　哲

はじめに

肺過誤腫は，最も頻度の高い肺の良性腫瘍である．胸部X線写真やCTでは非特異的な類円形の孤立性結節影を呈するが，腫瘍内の石灰化や脂肪成分を検出できれば過誤腫の有力な根拠となり経過観察とされる．しかし小さなものでは石灰化や脂肪成分が観察されることが少なく[1]，しばしば肺癌との鑑別に苦慮する．そこで，改めて術前に診断できずに切除された肺過誤腫のCT像と病理組織像を対比し，CT所見の特徴を検討した．Thin-section CTに加えて多方向からの再構成像を用いて詳細に分析したところ，従来注目されていなかったいくつかの興味深い所見が得られたので報告する．

対象と方法

対象は，1997年から2002年までの6年間に切除された肺過誤腫19例（男性5例，女性14例，平均年齢54.5歳）である．全例亜区域より末梢に発生したもので，中枢気管支より発生した気管支過誤腫は含んでいない．

CTはGeneral Electrics社製HiSpeed Advantageを用い，腫瘤部を3mm厚で撮影した．11例では造影CTを行った．造影CTは，300ないし320mgI/mlの非イオン性造影剤95mlを1.5ml/秒で急速静注し，45秒後から撮影を開始し120秒後までに撮影を終了した．得られたCT画像は，1.5mm間隔で約2倍の視野で拡大再構成を行い，肺野条件（ウインドウ幅1500，ウインドウレベル−650）と縦隔条件（ウインドウ幅350，ウインドウレベル30〜50）で観察した．また，水平断面とともに血管や気管支の走行に沿ったmultiplanar reformation（MPR）像を作成して観察した．注目した観察点は，辺縁形態，胸膜との関係，視覚的な石灰化や脂肪成分の有無，内部や辺縁部の含気腔，気管支や肺血管の関与である．肺血管は接しているだけでなく，腫瘤に突き当たって途切れている所見を関与ありと判定した．病理組織像は，ヘマトキシリン・エオジン染色（HE）と弾性線維染色（EVG）で腫瘤の最大割面を観察した．

Table 1　CT findings of pulmonary hamartoma and the corresponding pathological findings

CT findings		Pathological finding	
Lobulation	13 (68%)	Lobulation	19 (100%)
Apart from pleura	17 (89%)	Apart from pleura	19 (100%)
Calcification	0 (0%)	Calcification	5 (26%)
Fat	1 (5%)	Fat above a 10%	2 (11%)
Air	5 (26%)	Epithelial-lined cleft	19 (100%)
Connection with bronchus	4 (21%)	Connection with bronchus	1 (5%)
Connection with vessel	10 (53%)	Connection with vessel	1 (5%)
Artery	10 (53%)	Artery	1 (5%)
Vein	0 (0%)	Vein	0 (0%)

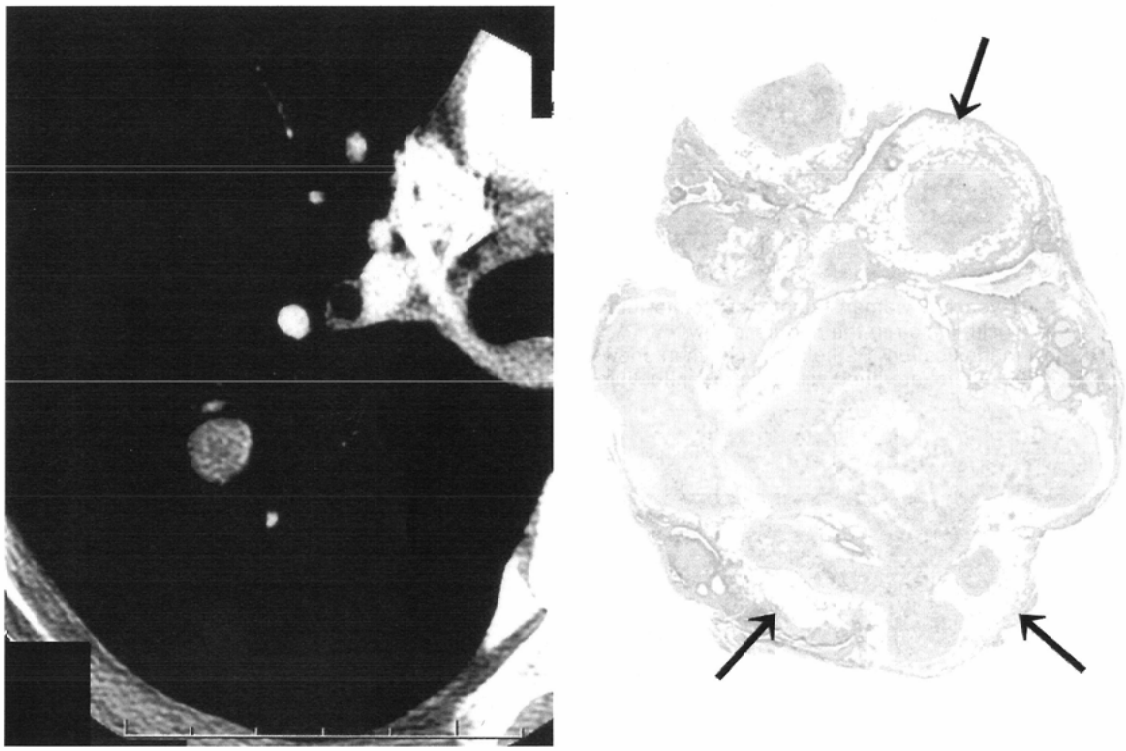

Fig. 1　A 44-year-old woman. Pulmonary hamartoma containing more than 10% fat.
A: Fat density cannot be recognized by CT.
B: HE, low magnification. Fat tissue presents at the periphery of the tumor (arrows).

A | B

結　果

CTの最大面で計測した腫瘍の長径は7～22mm，平均12.1mmであった．CTにおける所見の頻度と対応する病理組織所見についてTable 1に示す．過誤腫の13例(68%)は辺縁が分葉状で，残りは平滑な球形を呈した．2例(11%)は胸膜面に接していたが，切除標本では2例とも胸膜との間に肺組織が介在していた．石灰化が観察されたのは1例のみで，脂肪成分は全例で認識できなかった(Fig. 1)．5例(26%)に内部や，辺縁部から内部に入り込むようなスリット状の含気腔が認められた(Fig. 2A)．気管支の関与は4例(21%)に認められた．肺動脈の関与は10例(53%)に認められたが(Figs. 3A，4A)，肺静脈の関与はなかった．

病理組織所見では，全例が軟骨成分をコアとする軟骨性過誤腫で，辺縁は分葉状を呈していた．石灰化は5例(26%)に認められ，このうち1例は粗大な石灰化で，CTで確認できた症例と同じである．残りは微細な石灰化であった．最大割面で10%以上の脂肪成分を有していたのは2例(11%)で，主に辺縁部に認められた(Fig. 1B)．全例で辺縁部から内部に入り込むepithelial-lined cleftを有していた．Cleftの表面は細気管支上皮が覆っており，周囲には粗な結合組織や脂肪組織が認められた．CTで認められた含気腔はepithelial-lined cleftによるものであった(Fig. 2B，C)．気管支の進入(Fig. 3B)と肺動脈の関与(Fig. 4B)が1例ずつ認

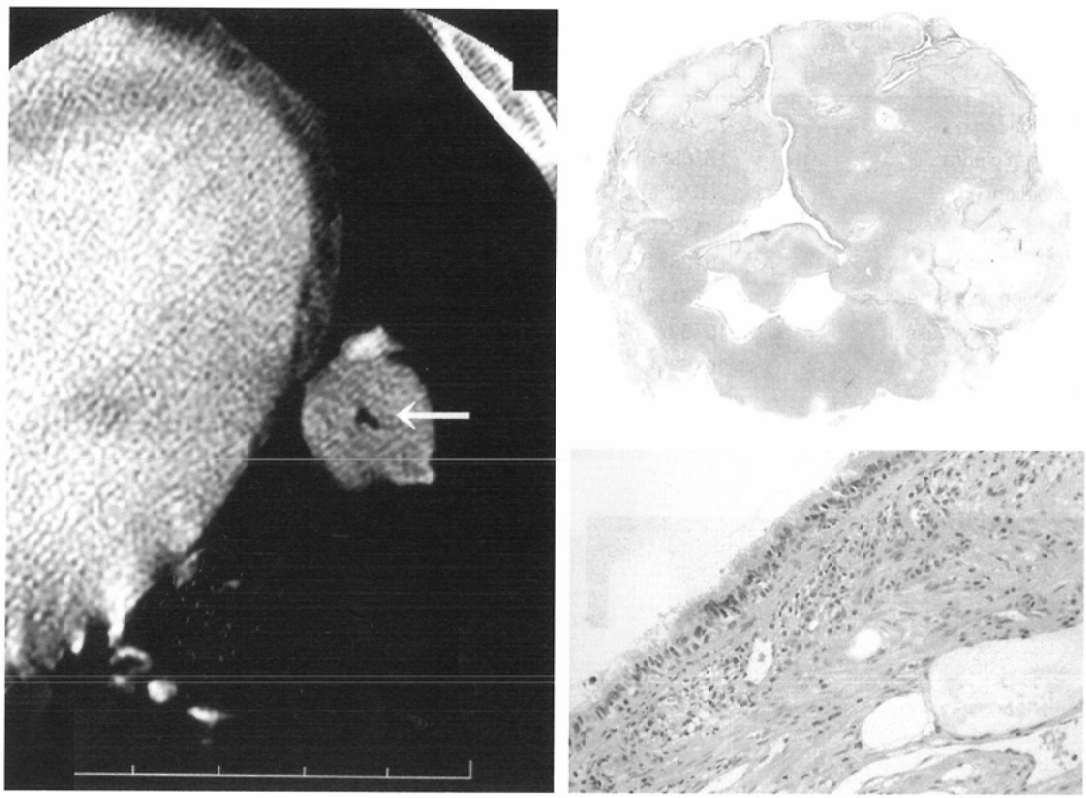

Fig. 2 A 61-year-old woman. Pulmonary hamartoma containing air density.
A: CT shows slit-like air in the nodule (arrow).
B: HE, low magnification. Pathologic specimen shows deep epithelial-lined clefts.
C: HE, ×200. Clefts are lined with ciliated epithelium.

A | B / C

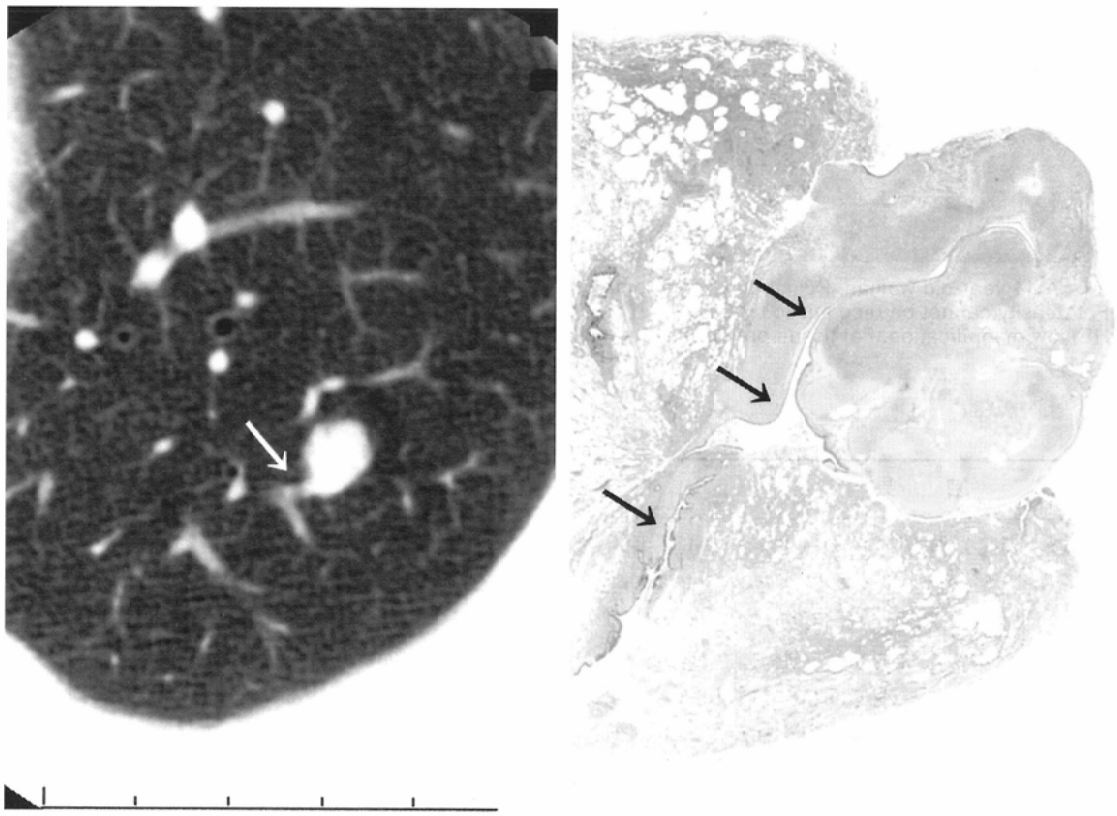

Fig. 3 A 58-year-old woman. Pulmonary hamartoma connecting with bronchus.
A: CT shows connection with pulmonary artery (white arrow).
B: HE, low magnification. A bronchus penetrates into the tumor (black arrows).

A | B

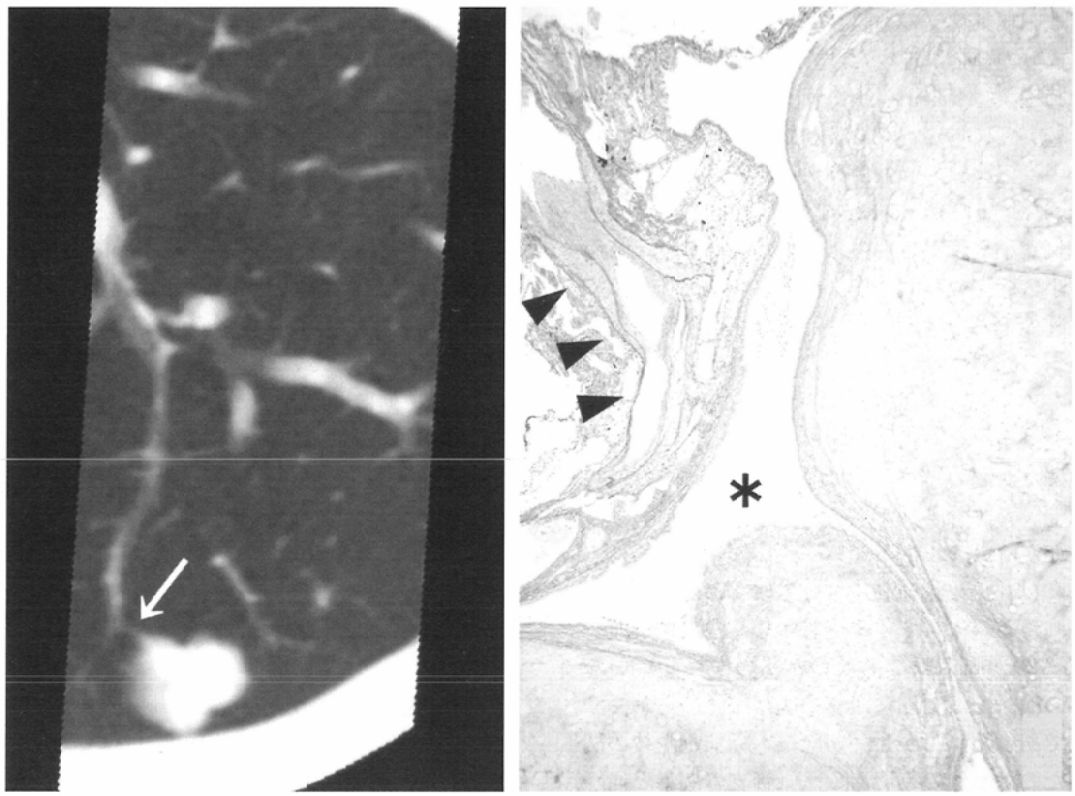

Fig. 4　A 35-year-old woman. Pulmonary hamartoma connecting with pulmonary artery.
A: MPR image shows connection with pulmonary artery (arrow).
B: EVG, ×40. Pathologic specimen shows connection with pulmonary artery (arrowheads). Epithelial-lined clefts (*) ran parallel with the artery and penetrated into the tumor.

A　B

められた．

考　察

肺過誤腫は軟骨成分をコアとし，線維性結合組織や脂肪組織を含む良性腫瘍である．辺縁部には細気管支上皮で覆われたスリット状の構造epithelial-lined cleftがあり内部に切れ込んでいる．この上皮成分は巻き込まれた細気管支上皮と考えられているが，気管支との交通が認められることは稀である[2]．

肺過誤腫の辺縁は分葉状を呈し，ほとんどが胸膜面に接していなかった．CTでは胸膜に接する病変が2例あったが，いずれも手術所見や病理組織所見では腫瘍と胸膜の間に肺組織が介在していた．胸膜面に接しないことは，肺過誤腫の特徴の1つである．Tomiyasuら[3]は，臓側胸膜をやぶり縦隔胸膜に癒着していた過誤腫の1例を報告しているが，こうした報告は他にはなく，極めて稀な現象と考えられる．

腫瘤の内部に石灰化や脂肪成分が確認できれば過誤腫の診断の有力な根拠になる．過誤腫におけるポップコーン様石灰化は有名な所見であるが，実際に見ることは稀である．Gjevreら[4]がMayo Clinicで切除された191例の肺過誤腫を病理学的に検討したところ，石灰化の頻度は15.2％であった．Siegelmanら[5]のCT値のピクセルマップを用いた詳細な検討では，切除された21例に限れば脂肪成分か石灰化のすくなくともどちらか一方を指摘し得たのは7例であった．われわれの検討では，病理組織所見では5例に石灰化が認められたが，CTで確認できたのは粗大な1例だけだった．脂肪成分に関しては，病理組織所見で10％を超える脂肪成分が存在した症例が2例あったが，どちらも脂肪は主に腫瘤の辺縁部に存在していたため，CTの縦隔条件では肺の部分容積効果と区別できなかった．心拍動によるアーチファクトなのか脂肪や石灰化なのか区別できない症例もあった．

内部や辺縁部の含気腔は26％に認められた．Kimら[6]も，同様の所見が27例中7例，26％に認められたと報告し，epithelial-lined cleftを反映するものとして過誤腫の診断を助ける有力な所見であると強調している．高分化型腺癌においてもCT air bronchogram signがしばしば観察される．癌のair bronchogram signと過誤腫のスリット状含気腔を形態から区別することは困難である．しかし，分葉状充実性を呈し過誤腫と形態が類似する低分化癌にair bronchogram signが認められることは乏しいので[7]，低分化癌との鑑別に役立つ所見である．

気管支の関与はCTでは4例に認められたが，病理組織所見では1例のみであった．CTで気管支とepithelial-lined cleftと思われる含気腔の連続が1例に認められたが，病理組織所見では確認できなかった．Van den Boschら[8]は，肺

末梢の過誤腫と中枢気管支の過誤腫は軟骨，脂肪，線維組織などの構成成分の割合が違うだけで組織構造に違いがないことから，肺過誤腫も末梢の小気管支から発生すると推論している．また，Gjevreら[4]の検討では，切除された5mm以下の小さな過誤腫の9例中5例は明らかに小気管支から発生していた．またTomashefski[9]は，17例の気管支過誤腫のうち4例が小気管支を占拠していたことから，肺過誤腫も末梢の小気管支や細気管支より発生すると推論している．肺過誤腫の手術のほとんどは部分切除術か核出術であり，病理標本の作製に際しても最大割面のみ切り出されることが多いため，気管支との関わりが証明されることは少ない．もし連続切片を作成して観察すれば，もっと高頻度に気管支の関与が認められる可能性がある．

肺過誤腫は一般に血管関与が乏しいと考えられており，血管関与の欠如が特徴の1つと述べている報告もある[10]．一方Potenteら[11]は30例の過誤腫について検討し，60％に血管関与がみられたと報告している．しかし，関与する血管が肺動脈であるのか肺静脈であるのか明らかにしていない．われわれの検討では53％に血管の関与が認められ，すべて肺動脈枝であった．しかし，切除標本で肺動脈枝の関与が確認できたのは1例のみである．気管支の関与と同様に，もし連続切片を観察すればより高頻度に認められるかもしれない．肺動脈と気管支は伴走しているので，このことからも肺過誤腫が気管支と密接に関与していることが示唆される．

一方肺静脈枝の関与は1例も認められなかった．永友ら[12]は2cm以下の小型肺癌の43％に，山田ら[13]は100％に肺静脈枝が関与していたと報告している．肺過誤腫で肺静脈枝の関与がないことは肺癌との鑑別において重要な特徴である．

腫瘤の造影パターンに関して，Sakaiら[14]は6例の過誤腫のMRI像を検討し，全例で内部にepithelial-lined cleftに一致する隔壁様の増強効果が観察されることを報告した．Potenteら[11]は同様の隔壁様の増強効果がCTでも80％に認められたと報告している．しかし，われわれの検討ではノイズや心拍動によるアーチファクトと明確に区別できる隔壁様の増強効果は認められなかった．ほとんどが20mm未満の小腫瘤であったためと考えられる．

まとめ

1）肺過誤腫は，辺縁が分葉状で，胸膜に接しないことが多い．
2）石灰化や脂肪成分は，肺過誤腫を診断するための有力な根拠になるが，観察される頻度は低い．
3）内部や辺縁部の含気腔はepithelial-lined cleftを反映し，頻度は低いものの特徴的な所見である．
4）半数以上で肺動脈枝が関与する．
5）肺静脈枝の関与がないことは，肺癌との鑑別において重要である．

文　献

1) Bateson EM and Abbott EK: Mixed tumors of the lung, or hamarto-chondromas. Clin Radiol 11: 232–247, 1960
2) Colby TV, Koss MN and Travis WD: Chapter 18 Hamartoma. (In) Atlas of tumor pathology. Tumor of lower respiratory tract. 319–325, 1995, AFIP, Washington, D.C.
3) Tomiyasu M, Yoshino I, Suemitsu R, et al: An intrapulmonary chondromatous hamartoma penetrating the visceral pleura: report of a case. Ann Thorac Cardiovasc Surg 8: 42–44, 2002
4) Gjevre JA, Myers JL and Prakash UBS: Pulmonary hamartoma. Mayo Clin Proc 71: 14–20, 1996
5) Siegelman SS, Khouri NF, Scott WW Jr, et al: Pulmonary hamartoma: CT findings. Radiology 160: 313–317, 1986
6) Kim SJ, Ryu SJ, Choe KO, et al: Additional CT findings of pulmonary hamartoma: Pathologic correlation. The Fleischner society 30th annual conference on chest disease, suppl. 26, 2000
7) Yabuuchi H, Murayama S, Murakami Y, et al: High-resolution CT characteristics of poorly differentiated adenocarcinoma of the peripheral lung: comparison with well differentiated adenocarcinoma. Radiat Med 18: 343–347, 2000
8) Van den Bosch JMM, Wagenaar SS, Corrin B, et al: Mesenchymoma of the lung (so called hamartoma): a review of 154 parenchymal and endobronchial cases. Thorax 42: 790–793, 1987
9) Tomashefski JF Jr: Benign endobronchial mesenchymal tumors: their relationship to parencymal pulmonary hamartomas. Am J Surg Pathol 6: 531–40, 1982
10) 内藤伸介，山口和之，徳本　浩，他：当院における肺過誤腫症例の検討．CT画像と病理組織との比較を中心に．臨床放射線 42：69–75，1997
11) Potente G, Macori F, Caimi M, et al: Noncalcified pulmonary hamartomas: Computed tomography enhancement patterns with histologic correlation. J Thorac Imaging 14: 101–104, 1999
12) 永友　章，岡本浩明，国兼浩嗣，他：CT上長径2cm以下の小結節影の検討．臨床放射線 42：39–45，1997
13) 山田耕三，江口研二，金子昌弘，他：肺野小型病変に対するthin-slice CTを用いての解析—肺癌と炎症性病変の比較．臨床放射線 36：15–22，1991
14) Sakai F, Sone S, Kiyono K, et al: MR of Pulmonary hamartoma: Pathologic correlation. J Thorac Imaging 9: 51–55, 1994