The University of Osaka
Institutional Knowledge Archive

Title	多軌道断層撮影装置による断層撮影法の研究 第1報 臨床的研究 第1報 各種管球運動方式における頭部断層法の比較
Author(s)	木村, 和衛; 上田, 稔; 伊藤, 睦郎 他
Citation	日本医学放射線学会雑誌. 1974, 34(3), p. 127-134
Version Type	VoR
URL	https://hdl.handle.net/11094/20391
rights	
Note	

The University of Osaka Institutional Knowledge Archive : OUKA

https://ir.library.osaka-u.ac.jp/

The University of Osaka

多軌道断層撮影装置による断層撮影法の研究
第1報　臨床的研究

第1報　各種管球運動方式における頭部断層像の比較

福島県立医科大学放射線科学教室（主任松川明教授）
木村和衛　上田稔
伊藤陸郎　松川明
宮城教育大学
岩井昂
東京芝浦電気株式会社玉川工場
永井勝美　田中正己　五十嵐寛光

（昭和48年10月19日受付）
（昭和48年12月15日最終原稿受付）

A Study on Pluridirectional Tomography Images of the Skull taken with Various X-ray Tube Shifts

K. Kimura, M. Ueda, R. Ito and A. Matsukawa
Department of Radiology, Fukushima Medical College
(Director: Prof. A. Matsukawa)
A. Iwai
Miyagi University of Education
K. Nagai, M. Tanaka and H. Igarashi
Tamagawa-works, Tokyo Shibaura Electric Co., Ltd.

Research Code No.: *504*
Key Words: *Radiodiagnosis, Skull, Pluridirectional tomography*

A tomographic apparatus which can select various X-ray tube shifts has been devised. In this paper, this new X-ray unit is described, and also an account is made of the relative merits of each shift.

The head of a cadaver with its ventricular system filled with air, was the subject of the present tomography. The following 4 X-ray tube shifts were used; the circular shifts ($\theta = 5°, \theta = 25°$), hypocycloidal shift ($\theta$ min $12° \sim \theta$ max $20°$) and spiral shift (θ min $4° \sim \theta$ max $25°$).

The results are summarized as follows:

(1) For the region with bony structures, the circular shift ($\theta = 25°$) is the best, because the section layer is thin.

(2) When a good contrast is required in bony parts, either the hypocycloidal or spiral shift is the

best, because the section layer is thick and obstructive shadows are few.

(3) For the ventricular system, the tomogram taken by circular shift ($\theta = 25°$) is the best. However, those taken by either hypocycloidal or spiral shift is also clinically usable.

(4) Utilization of the tomogram taken by circular shift ($\theta = 5°$) along with stereoscopic technique, is a problem which remains to be solved.

I 緒　言

著者等は先にサーカストモグラフ[2]及びルーレットトモグラフ[3]を開発し，ついで渦状運動方式トモグラフを試作[5]し発表した．今回ルーレットトモグラフに改良を加えて多軌道断層撮影装置を開発した．

ここにこの装置の性能の概略を述べ，これによつて頭部を被写体とした場合各種の管球運動方式による断層像の出来ばえの優劣を比較検討した．

II 装置の性能の概略

多軌道断層撮影装置は東芝製 LGM-1 である (Fig. 1)．装置の主な機能即ち管球運動方式，θ（鉛直線に対する管球傾斜角）及び管球移動に要する時間（秒）等は Table 1にまとめた．即ち

1．管球の運動方式は5種類設定出来る．その撰択はボタン1つで可能である (One touch 方式)．



Fig. 1 The complete view of the Tomograph (Model LGM-1 Toshiba)

Table 1 Forms of Trajectories of the Tomograph

TUBE-SHIFT TYPE	θ MIN.	θ MAX.	SHIFTING TIME
LINEAR S.	5°	25°	0.5 SEC. 1.0 SEC.
CIRCULAR S.	0°	25°	3 SEC.
ELLIPTICAL S.	10°	20°	4 SEC.
HYPOCYCLOIDAL S.	12°	20°	6 SEC.
SPIRAL S.	4°	25°	9 SEC.

2．被写体の真上即ち $\theta = 0°$ を含め任意の位置で管球を固定し撮影することが出来る（単純撮影可能）．

3．直線運動では，管球移動の方向は体長軸に対し任意に撰べる．又 θ は5°より25°の範囲内で任意に撰択出来る．但し管球移動の所要時間は θ が小なる程短い．

4．円運動では，$\theta = 25°$ まで任意に撰定し円回転させることが出来る．但し θ の大小に拘らず一回転の所要時間は一定である．

5．楕円運動では，その長径を被写体の長軸に対して直行及び並行の2方向に配することが出来る．θ は長径で20°，短径で10°である．

6．ハイポサイクロイド運動での θ は最小の所で12°，最大が20°に調整しているが技術的に最小 θ を10°又最大 θ を30°まで調整することが可能である．

7．渦状運動での管球回転数は 6π 即ち3回転である．即ち $\theta = 25°$ の円を1回転 (2π) してから連続的に θ が小さくなり 6π で $\theta = 4°$ となり1運動を終る．回転方向は時計の針方向に調整してある．

8．本装置の管球回転曝射角ϕは全曝射(360°)と円運動で左右夫々90°の撰択曝射の2種である．

III　研究方法

1．撮影装置：使用した装置は前項で述べた．X線管球は東芝製 DRX-190A（焦点1×1㎜），フイルムはさくら X-レイフイルム QType 増感紙は極光MS及び現像液はMX1000でさくら QX-1000による自動現像である．

2．被写体：被写体としてX線検査で病変のない新鮮屍体頭部を使用した．頭部は第5頚椎で切断した．これを立位の状態で1～2週間安置し時々X線検査を行なつて脳室系が適当に空気で充満された時点で断層撮影を行なつた(Fig. 2 A, B).

3．撮影及び観察方法：頭部を仰臥位におき頭部正中面及び両側外耳孔と眼窩外縁を通る面を夫々鉛直線と平行するように固定する．撮影截面は両側の外耳道中心を通る深さ（基準面）である（Fig. 2 B）．本実験で撰んだ管球運動方式は円運動 $\theta=5°$と $\theta=25°$，ハイポサイクロイド及び渦状運動の計4種類である．尚管球回転曝射角（φ）はすべて全曝射方式とした．撮影条件は管電圧（濾過板なし）は円運動で80—85kVp ハイポサイクロイド運動で85kVp 渦状運動80kVp 前後であり撮影時間は Table 1 の移動時間である．管電流はフイルム基礎黒化度を 1.3～ 1.5前後になるように加減した（円運動で50mA，他の運動方式は20mA 前後である）．

断層撮影終了後，屍体頭部を撮影截面で鋸断しその割面を断層像の読影解析の基準とした．

先に得られた夫々の断層像について骨系微細構造の現出能，各部位の解剖学的位置関係（特に前後関係），障害陰影の多少，軟部組織（脳実質）の現出能，脳室系の形，大いさの正確度及び解剖学的分析の難易等を主眼点として比較検討した．

IV　観察結果

1．鋸断面の解剖

頭部鋸断面（基準面）の割面を Fig. 3 A, B に示した．即ち両側外耳道及び内耳道長軸を通る正面像である．この割面においては骨系では外耳道～上鼓室，中耳及び内耳道～迷路前庭部～半規管，蝸牛の一部（後方部分）がみられる．更に斜台の大後頭孔偏りの割面がみられる．頚椎においては第1頚椎と第2頚椎歯突起に一致する深さで

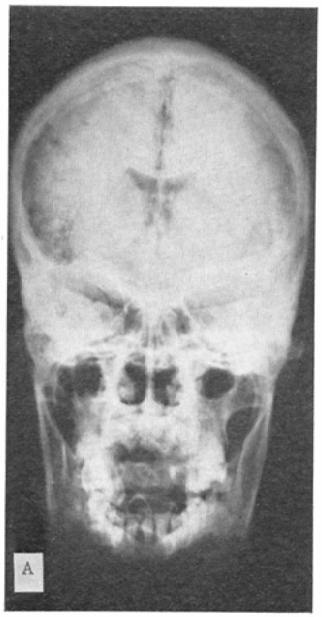

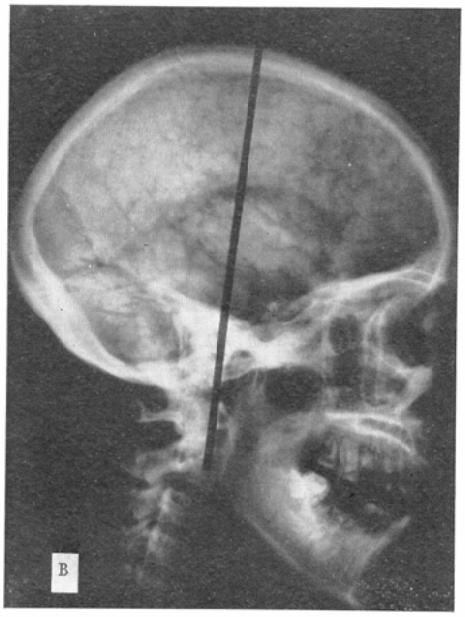

Fig. 2　The Photogram of head of the corpse
A: Frontal view　B: Lateral view.
Black line is standard plane (tomographed level)

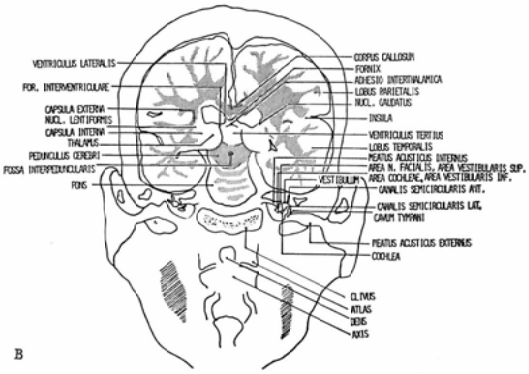

Fig. 3　A.　The findings of anatomical section cut at the tomographed level (standard plane.)
B.　Diagram of the frontal section

ある.

一方軟部組織及び脳室系においては橋～第3脳室～側脳室中心部を通る正面像である．即ち大脳は島で境されて頭頂葉と側頭葉の割面がみられる．中央部では脳弓をはさんで左右の側脳室中心部，その下部に第3脳室がある．第3脳室のこの割面は第4脳室及び中脳水道の 2.0cm程前面偏りの截面である.

茲で附言しておくが後述の断層像で第3脳室内に小豆粒大の円形陰影がみられるが鋸断面の解剖図にはみられない．これは第3脳室内に集合した脈落膜叢の集団であつてこの被写体の前処置により生じたもので視床間橋の陰影ではない.

2.　各種運動方式断層像の比較

(A) 円運動方式断層像

(i) $\theta=5°$ の場合 (Fig. 4)：撮影される截面が厚くなるための得失が断層像に表現されている.即ち断層像の対比度は良いが障害陰影が多い.

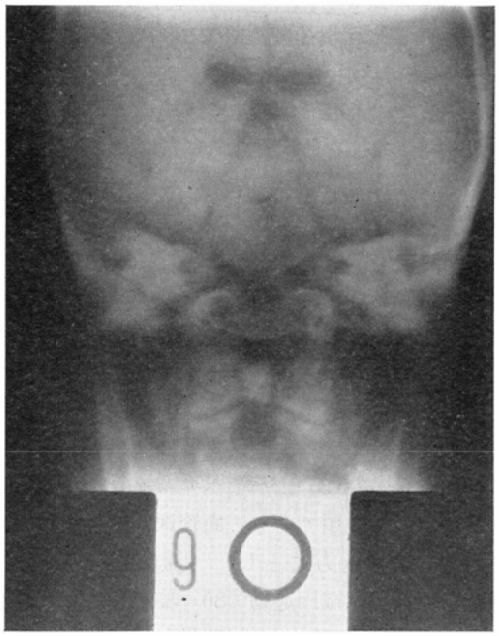

Fig. 4-Fig. 7　Tomogram of the head of the corpse at the same level (standard plane) by the various tube-shifts.
Fig. 4　Circular shift tomography
$\phi=360°$　　$\theta=5°$

骨系では内，外耳道，蝸牛部分に量像が目立つ．第1頚椎の下縁及び第2頚椎の上縁の骨影が異常に濃厚に認められる．脳室系では側脳室，脚間窩は脳実質の障害陰影のためにその解剖を解析することは困難である．軟部組織では頭頂葉，側頭葉を分離して読影することはやや難しい．又橋，脚部の形態的な分析も難しい.

(ii) $\theta=25°$の場合 (Fig. 5)：撮影截面が薄いことによる長所と短所が断層像に表現されている．即ち像の対比度はやや劣るが被写体の形の現出は正確であり障害陰影は非常に少い.

骨系では内，外耳道，半規管及び蝸牛等は細部にわたりよく現出されている．しかし対比度が劣

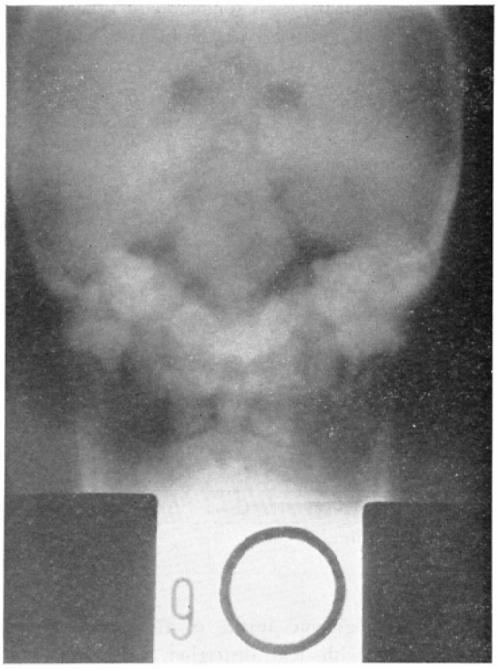

Fig. 5　Circular shift tomography
$\phi=390°$　　$\theta=25°$

る．断層像の出来ばえは撮影条件の適否，散乱線の除去能力等の因子によつて影響され易い．

脳室系では周囲の脳実質の量像が極めて少いのでそれに障害されることなく脳室の形，大いさを分析することが出来る．脳実質では大脳，橋，脚等各部の形態が周囲の空気層の効果と相まつて鮮明に読影分析出来る．

（B）ハイポサイクロイド運動方式断層像（Fig. 6）

撮影截面が比較的厚くその所見は円運動の $\theta=5°$ の断層像に近い．しかし障害陰影はそれよりはるかに少い．即ち断層像に厚みがある割に量像が少い．

骨系では内，外耳道，半規管及び蝸牛等は対比度が良い．量像は円運動の $\theta=25°$ の断層像よりも多いが像の対比度はそれより優れている．しかし第1頚椎下縁と第2頚椎上縁の骨影は濃く恰も骨硬化像の如く観察される点は円運動 $\theta=5°$ の断層像に似ている．脳室系及び脳実質の現出能は円運動 $\theta=25°$ の断層像に劣るが解剖学的知識が

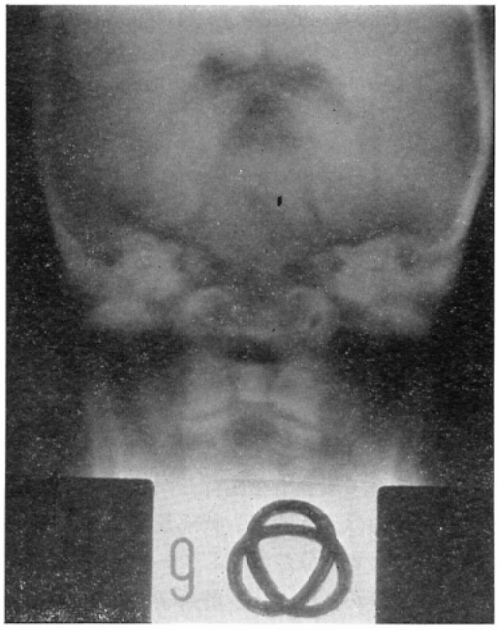

Fig. 6　Hypocycloidal shift tomography
$\phi=360°$　　θ min 12°—θ max 20°

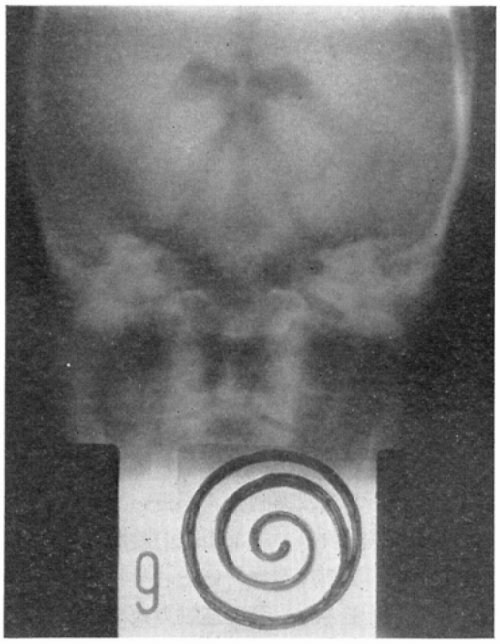

Fig. 7　Spiral shift tomography
$\phi=360°$　　θ min 4°—θ max 25°

あれば正確に読影分析することが出来る．ただ脳室系の解析については円運動 $\theta=25°$ の断層像より障害陰影がやや多いためそれと比べると劣る．

（c）渦状運動方式断層像（Fig. 7）

この断層像は換言すれば $\theta=4°$ から $\theta=25°$ まで連続的に θ を変化させた円運動方式断層像の集積と考えられよう．撮影截面の厚さはハイポサイクロイド運動のそれよりやや薄いようであり，障害陰影もそれよりやや少い．

骨系では内，外耳道，半規管，蝸牛，斜台及び頚椎等の断層像は円運動方式の $\theta=5°$ のそれに匹敵する截面の厚みをもつて観察されるが量像は少い．脳室系及び脳実質の形状の現出は円運動方式の $\theta=5°$ の断層像に近い．特に脚部の如く脳実質の近くに脳室系や空気層があると実際には連続した実質部分であつても断層像ではガス層による陰性の量像のために2分されて2個のものと読影される危険性がある．即ち撮影截面の厚味の厚いことによる欠点が現われる．

小　括

各種管球運動方式により屍体頭部の同一截面における断層像を比較観察した．夫々の断層像について臨床的観察から総合的に判断しその結果をTable 2に括めた．

骨系では円運動方式の $\theta=25°$ の断層像が撮影截面の解剖学的所見と最も良く一致し量像も少いが写真の対比度が良くない．又円運動方式 $\theta=5°$ の断層像は撮影截面の厚さはハイポサイクロイド乃至渦状運動方式のそれと略ゝ同じであるが障害陰影がはるかに多く断層像の鮮鋭度は悪い．ハイポサイクロイド及び渦状運動方式断層像は截面の厚さが比較的厚く撮影されてくる為に像の対比度が良く，その割に障害陰影は極めて少い．一方，同じ骨系においても頚部脊椎の断層には円運動方式の $\theta=25°$ と渦状運動方式が良い．

脳室及び脳実質等の軟部組織の断層では円運動方式 $\theta=25°$ が断然優れている．それにひきかえ截面が厚く撮影される管球運動方式では障害陰影が目立つので適当ではない．

V　考　　按

Table 2　Comparison of tomographic images by various tube-shifting types of LGM-1

	Circular s. $\theta=5°$	Circular s. $\theta=25°$	Hypocycloidal s.	Spiral s.
Meatus Acusticus Internus Canales Semicirculares Vestibulum, Cochlea	○	⊙	△	△
Cavum Tympani	○	⊙	△	△
Meatus Acusticus Externus	○	⊙	△	△
Atlas, Axis	○	△	○	⊙
Clivus	○	△	○	⊙
Pons	○	△	⊙	⊙
Pedunculus Cerebri	○	△	⊙	⊙
Hemispherium	○	△	⊙	⊙
Ventricle	○	△	⊙	⊙
Sulcus, Incisura, Gyrus	○	△	⊙	⊙

Note:

△The tomographic image of the organ is the clearest with less distortion. (Excellent for clinical purpose)

⊙The tomographic image of the organ is clearer with some obstructive shadows. (Can be used for clinical purpose)

○The tomographic image of the organ is less in sharpness with considerable obstructive shadows.

多軌道断層撮影装置（東芝 LGM-1）で撮影した頭部断層写真を観察した．

採用した管球運動方式は，円，ハイポサイクロイド及び渦状の3種類である．Linear 及び Elliptical の移動を除外した理由は臨床的に意義が少いからである[1)4)]．しかし断層写真を立体観察する場合にはある程度の量像が断層写真上に残つていることが都合がよいであろう．この点については円運動方式の $\theta=5°$ の所謂 Zonography の利用価値とともに別報にゆずる．

被写体として気脳術を施行した状態の屍体頭部を用いた理由は，骨性部，軟部及び透亮部等X線透過性の異なる部分が混在している事及び微細構造をもつ部分が多いという解剖学的な見地からである．而して管球運動方式の相違によつて，ある運動方式は骨性の断層撮影に又他の運動方式は軟

部或はガス充盈部の断層撮影に；という具合に被写体のX線透過性の相違や断層撮影の目的によつて夫々最も適した管球運動方式があると考えられる．茲に多軌道断層撮影装置を開発した意義があると思われる．

さて，断層撮影法は立体的構造物を所定の深さにおいて，ある厚みをもつた層のX線写真として撮影する方法である．この手段としてX線管球とフイルムを移動させる方式が採用されている．

ここで断層像として撮影される層の厚さ（これを仮りに断層撮影の截面厚と呼ぶことにする）が薄い方がよいか（換言すれば截面外の物体を暈す効率の良い管球運動方式）或い截面厚が厚い（換言すれば截面外の物体を暈す効率が悪い管球運動方式）方が良いかはその被写体の種類，目的乃至断層撮影に対する考え方により相違があると思う．しかし断層撮影の原理上被写体のある深さにおける一定の厚さで鋸断した層の単純X線像と断層像とは同じものではない．即ち断層像においては，X線吸収性の強い部分は厚い層が像として観察されるし，一方X線吸収性の弱い部分は薄い層が像として観察されるはずである．換言すれば一枚の断層写真の截面厚はその截面上にある被写体の各所のX線吸収性の強弱によつて凹凸した層であるといえる．他方X線吸収性が弱いといつても脳室の如く軟部組織に囲れた透亮部分即ちX線学的に陰性の部分は周囲とのX線対比度が強い為にやはり截面厚が厚く撮影される．この場合透亮部が撮影截面に対して前後方向に拡がつている場合は障害陰影として目立つてくる．つまり透亮部においては截面厚が厚くなるといえる．截面厚が厚い場合は当然障害陰影も多いわけであつて，たとえ写真の上では像として観察されてもそれが直ちに真の解剖学的所見と一致しているわけではない．

截面厚の厚い断層方式（Zonography）も截面厚の薄い断層方式も断層像から生体の解剖を診断するに際しては局所解剖の知識が基本であることを強調したい．解剖の知識が不十分で断層像を読影すると截面厚の厚い断層写真の場合は事実を誤認する危険が多く，又截面厚の薄い断層像では誠に難解なものと感ずるであろう．

次に各種運動方式の断層像について臨床的な観点から考察する．

先ず骨系の断層像では円運動方式 $\theta=5°$ は截面厚が厚いので対比度はよい．しかし同時に障害陰影も目立つ．特に中耳，内耳部分に著明である．骨の Zonograyhy は1～2cm程度の前後関係が立体視で識別出来てそれを数的に測定出来るならば今後発展する期待がもてると考える．一方円運動方式 $\theta=25°$ では像の対比度は劣るがその断層像は解剖学的割面に誠に忠実である．又ハイポサイクロイド及び渦状運動方式は截面外の陰影を暈す効率の大きい，即ち θ が大きい所から，截面厚を厚くし像の対比度を良くする因子である，即ち θ が小さい所まで連続的に θ を変化させて一枚の断層像を仕上げているわけである．截面厚は結構厚く円運動の $\theta=5°$ に匹敵している．従つて対比度が良く障害陰影が少い．ハイポサイクロイドと渦状運動での截面厚を比較すると（理論的には一運動中における θ の小さい部分の多少による）ハイポサイクロイドの方がやや厚いようである．又この二者の障害陰影の多少を比較するとフイルムの性状，撮影条件及び現像条件等による影響の範囲内とも思われ，管球運動機構そのものによる本質的な差は少ないように思われる．しかし脊椎の如く辺縁が体長軸と直行する方向に存在する被写体の検査には渦状運動の方が円運動の $\theta=25°$ についで優れていると考える．

一方脳室系及び脳実質の分析では截面厚の厚い断層方式は劣る．即ち円運動の $\theta=25°$ が最も優れている．この方式の断層像は脳室系及びそれに隣接する脳実質の位置的相互関係や大いさ，拡りが正確に現出されるので断層像から脳実質各部の解剖学的位置を推定することが容易である．

VI 結　論

多軌道断層撮影装置を使用し屍体頭部を被写体とした円運動の $\theta=5°$，$\theta=25°$，ハイポサイクロイド及び渦状運動方式断層像を臨床的な面から比較検討し次の結論を得た．

1．頭蓋骨特に骨性微細構造をもつた部位の断層撮影には解剖学的に忠実に現出される円運動 $\theta=25°$ 方式即ち截面厚が薄くとれる断層撮影方式がよい．

2．骨性部の断層撮影において像の対比度を要求する場合は障害陰影の少いハイポサイクロイド及至渦状運動方式が優れている．

3．頭蓋骨特に脳室系及び脳実質の断層撮影には円運動 $\theta=25°$ の如く截面厚が薄くとれる断層方式がよい．但し局所解剖をよく理解しておればハイポサイクロイド及び渦状運動方式断層撮影も使用し得る．

4．頭蓋骨の断層撮影において截面厚が厚く現出される円運動 $\theta=5°$ 方式の如き障害陰影の多い断層像の利用価値については立体視の研究とともに今後にまちたい．

本研究において撮影に供した被写体に関しては本学第1解剖学教室伊藤司教授並びに同教室職員御一同の多大の御便宜をいただいた．厚く感謝の意を表する．尚本研究の一部は文部省科学研究費によつた．感謝の意を表する．

文　献

1) 木村和衛：Roulettes Tomography の研究（第14報）臨床的研究第9報 θ max 及びX線管球移動中の曝射範囲の選択の頭部断層像に及ぼす影響，日本医放会誌，25（1965），257～262．
2) 松川　明，三品　均，木村和衛，上田　稔：円軌道移動方式断層撮影の研究第1報撮影装置に就いて，日本医放会誌，15（1955），549～557．
3) 松川　明，岩井　昂，深津久治：転跡線移動方式断層撮影法の研究第1報転跡線移動方式断層撮影装置．日本医放会誌，21（1962），947～953．
4) 佐久間覚：円軌道移動方式断層撮影法の研究（第19報）臨床的応用第10報円錐頂角2 θ 及び管球廻転曝射角 ϕ の変化の頭部断層像に及ぼす影響．日本医放会誌，18（1958），908～916．
5) 高久田金助：渦状運動方式断層撮影法の研究第1報基礎的研究．福島医誌，13（1963），13（1963），31～41．