

Title	リンパ管・リンパ節造影及び静脈造影併用による悪性腫瘍診断
Author(s)	檜林, 和之; 西峯, 康雄; 梅原, 洋二 他
Citation	日本医学放射線学会雑誌. 1964, 24(5), p. 502-509
Version Type	VoR
URL	https://hdl.handle.net/11094/20398
rights	
Note	

Osaka University Knowledge Archive : OUKA

<https://ir.library.osaka-u.ac.jp/>

Osaka University

リンパ管・リンパ節造影及び静脈造影併用 による悪性腫瘍診断

神戸医科大学放射線医学教室

檜 林 和 之 西 峯 康 雄 梅 原 洋 二
黒 田 康 正 神 幹 男 河 野 通 雄
阪 東 昭 政 日 吉 幸 雄

兵庫県ガンセンター

放射線科 石 田 哲 哉 梅 原 宮 子
婦人科 大 森 千 里

(昭和39年7月7日受付)

Combined Veno-lymphographic Diagnosis of Malignant Tumors.
Kazuyuki NARABAYASHI, Michio NISHIMINE, Yoji UMEHARA,
Yasumasa KURODA, Mikio JIN, & Michio KONO,

Akimasa BANDO, & Yukio HIYOSHI,
Department of Radiology. Kobe Medical College
Tetsuya ISHIDA, & Miyako UMEHARA
Department of Radiology. Hyogo-ken Cancer Center
Chisato OMORI,
Department of Gynecology. Hyogo-ken Cancer Center

Combined lymphography and venography were performed in pelvic, abdominal and retroperitoneal tumors to increase the diagnostic accuracy.

(Method) Lymphography was modified after Kinmonth: ten cubic centimeters of liposoluble contrast media were injected into the isolated lymphatic channel on the dorsum of each foot.

Radiograms of the pelvis, abdomen and chest were obtained immediately after the completion of the injection and repeated in twenty-four hours.

Intraosseous venography was carried out twenty-four hours after lymphography.

Twenty cubic centimeters of 60% Urografin were injected in each site of greater trochanter or iliac crest. These venograms were superimposed on the lymphograms.

(Conclusion) For the detection of metastases in lymph nodes, lymphography is more sensitive diagnostic method than venography.

In few cases, however, lymphogram fails to evaluate the complete invasion of metastases in lymph nodes. Venography is applicable to supplement such a diagnostic failure, demonstrating the site and extent of the affected lymph node which is invisible by lymphogram.

Because of the interdependence and complementary nature of these two examinations, the combined method is desirable to arrive at the better diagnostic accuracy and to get accurate informations about operability or planning of radiation therapy.

緒言

リンパ管・リンパ節造影は、レ線診断の盲点であつた身体部位の解明に光明をもたらし、数年来急速に普及しつゝある。更に悪性腫瘍殊に転移リンパ節についての造影知見の集積は診断能の向上として現われてきている。併しながらこの方法にも自ら限界があつて全てに正確な診断が得られるわけではない。

一方静脈造影は悪性腫瘍の診断に関する限りでは間接的な診断法ではあるが、独特の造影所見を得ることが出来る。

この2者を併用することは、夫々の長所を生かし、欠点を相補う意味で一層の診断能の上昇を予期することが出来る。ひいては手術適応並びに放射線治療の照射部位の決定により大きい役割を果し得ると考えられる。

我々は悪性腫瘍、殊に腹腔内、骨盤腔内腫瘍及び後腹膜腫瘍を対象に、リンパ管造影及び、リンパ系と関連の深い静脈系の造影とを同時に行つて、リンパ節転移の有無の検索を試みた。

尚本法は1963年4月、第16回日本医学会総会に於て、著者の一人檜林¹²⁾が総会講演として発表した。その後例数も増加し、各症例に関する検討も進んだので発表する。

動物に於ける生体リンパ系造影に関する実験的研究は舟岡(1929)¹⁾、Monterio(1930)²⁾、斎藤(1932)³⁾等の報告がある。一方Kinmonth(1952)⁴⁾は直接人体のリンパ管内に造影剤を注入しリンパ管造影像を得て臨床的に応用したが、主としてリンパ浮腫等の循環障害を対象であつた。近年各分野に亘つて本造影が悪性腫瘍診断に用いられて来たがその手技及び診断的評価は大同小異である。

一方静脈造影は、既に1923年に経静脈法が行われているがBenda(1940)⁵⁾等は経骨髄性静脈造影を初めて報告し、Ehrhardt(1943)⁶⁾がこれを臨床上に用いた。その後Drasner⁷⁾、Mallet⁸⁾、

Baux(1951)⁹⁾等の報告があり、Lessmann等は(1958)¹⁰⁾特に骨髄腔内腫瘍診断に於ける本造影法の価値について言及している。猶リンパ管・静脈併用造影には未だBattezzati(1963)¹¹⁾等の報告がみられるに過ぎない。

I 方法

併用造影はリンパ管・静脈造影を時間的に全く同時に施行するのではなく、先づリンパ管造影を行い、しかる後24時間後に静脈造影を行い両者の造影像を重複せしめるものである。

A. リンパ管・リンパ節造影

1. 前処置

当日は絶食・洗腸・両足背足蹠の剃毛、洗滌を行う。ヨード過敏症の無いことを確め、術前30分に鎮静剤及び抗ヒスタミン剤(ヒスタグルル)を投与する。

2. 術式

Kinmonth法にほぼ準じて行つた。両足背部の第1、第2趾間皮下に2%塩酸プロカインにて局所麻酔を施し、0.3% Evans blue 或いは Patent blue V を0.5cc宛注射する。次いで1乃至2分間足背部を中枢方向に比較的強く Massage する。色素が充分拡散したのち、動脈の搏動する部位をさけて、約1cmの小切開を加え、色素によつて濃青色に染め出されたリンパ管を周囲組織より注意深く遊離露出する。中枢側に脈血帯を施してリンパ管が怒張するのを待つて $\frac{1}{3}$ ~ $\frac{1}{5}$ 注射針を用いてリンパ管に小孔を開け、次いであらかじめ火焰上で延し、尖端を針状にした直径No.5のポリエチレンチューブを挿入する。挿入後リンパ管とチューブを2号絹糸で結紮固定し、他端を自家考案による自動可変速注入器にセットされた注射針に連結する(写真1)。場合によつては手動注入器を用いる場合もあるが何れも注入速度は毎分0.2~0.5ccでなるべく左右足両側同時に注入を終了することが望ましい。

3. 使用造影剤




Fig. 1 Automatic Injector

主として Myodil (30% Ethyl Todephenylundocylote, 沃度化器栗油, 英国グラクソラボラトリーズ) Myeropaque (30%沃度化器栗油, 第一製薬) DR-47 (第一製薬), Ethiodol 別名 Lipiodol Ultrafluide (Andre Guerbet ラボラトリー, フランス) 等の油性造影剤を用いた。造影剤は、1) 造影能力が大で造影像が鮮明であること、2) 粘稠度小で流動性に富み細小リンパ管内にも注入容易であること、3) 温度による変質が無いこと、4) 副作用の無いこと、5) 安価にして入手容易であること等を具備していなければならない。

4. レ線写真撮影

レ線写真撮影時期は造影剤注入終了直後及び24時間後に行った。

撮影方法は両者共、胸部背腹方向、腹部腹背及び第1、第2斜位方向、骨髄部腹背及び第1、第2斜位方向の撮影を行った。猶又胸管造影を目的とする症例に於ては「癌の臨床」¹³⁾10巻1号に於て発表した如くである。

注入終了直後のレ線写真では、主としてリンパ管が描き出され、24時間後のレ線写真ではリンパ節像を観察することが出来る。

B. 静脈造影

経骨髄性静脈造影法及び静脈内に直接造影剤を注入する2つの方法を選び、リンパ管造影との併用目的を達した。

1. 前処置

リンパ管造影法と変るところはないが、ただ造影剤注入時の疼痛緩和の為に、亜片アルカロイド

・スコボラミン 0.3~0.5ccを術前30分に注射した。

2. 術式

a: 経骨髄性静脈造影法

腹腔内静脈造影を目的とする場合の穿刺部位は両側大腿骨大転子並びに腸骨櫛を加えた合計4部位を選ぶ症例もあるが、原則としては両側大転子より注入した。また胸管造影との併用には肋骨を選び Azygography と比較する。これら穿刺部位は局所消毒を行い、次いで骨膜を2%塩酸プロカインを用いて麻酔する。穿刺針は長さ105mm、直径0.8mmのマンドリン付を用い、ねじり乍ら押込む様に穿刺するのがよく、針が骨髄内に固定されるとマンドリンを抜き、注射筒を接合して吸引する。血液が持続的に注射筒内に流入すれば穿刺針は骨髄内に正しく位置していることを確認し得る。レ線透視下で行えば一層確実であるが実際にはその必要を認めない。次で0.6%キシロカイン約0.5cc~1.0ccを注入する。疼痛を除去したのち、60%ウログラフィン20ccを入れた注射筒を長さ約10cmのポリエチレンチューブを介して穿刺針に接合する。注入は用手法で可及的急速に行った。造影剤の注入時に於ては疼痛が激しい患者があるので静脈麻酔或いはサイプレンによる全身麻酔が都合の良い場合がある。

Azygography は第9~第10肋骨の中腋窩線上を上述の経大転子法と同様の前処置並びに局所麻酔を行って穿刺する。胸管造影像との重複撮影は装置の関係から夫々単独で造影した。

b: 下大静脈造影法

股静脈を露出し、静脈に小切開を加え、F11のレーマン型カテーテルを総腸骨静脈分岐部迄挿入し、カテーテル内に1%の割合に Hepalin を混じた生理的食塩水を封入し血液の凝固を防止し、同時に空泡の混入を予防しておく。注入装置は東芝製自動注入装置を用いて2秒以内に約20ccの造影剤を注入した。注入圧は8kg/cm²である。

3. 使用造影剤

造影剤を高濃度のまゝで通過させねば良好な造影像を得られないので、血流による稀釈効果を考へて大量を短時間に注入する必要がある。即ち

76% Urografin 60%ウログラフィン, ウロコリン, デイトリオコン等各種水溶性造影剤の中, 低粘稠度で迅速排泄性を有し, 且つ副作用の無い性質を具備した60%ウログラフィンを常用した. 76%ウログラフィンとの間に大差は認められない.

4. レ線写真撮影

リンパ管造影施行24時間後に本法を行つて重複像を得た. 撮影装置は自家製連続撮影器を用い, 2乃至4枚のレ線写真を撮影した.

撮影間隔は骨髓注入では注入直後及び5秒後であり, 経股脈性には Schönander 撮影装置を用いた. 骨盤腔内静脈の造影にはこれら2枚のレ線写真で診断が可能であつた.

II 成績

われわれはリンパ管節造影を150例に, 経骨髓静脈造影を同じく150例に行つた. この中悪性腫瘍を対象とした併用症例は70例である.

A. リンパ管・リンパ節造影所見

1. リンパ管造影

造影剤注入終了直後のレ線写真で, 股浅部股深部のリンパ節像及び骨盤腔周縁, 側腹部大動脈リンパ管像が鮮明に描き出された.

レ線写真及び¹³¹IをラベルしたDR-47を使つて検討すると, 終了約10分後より乳糜槽に滯留した造影剤が胸管を上昇し始め, この時期のレ線写真で胸管の全域像が得られる.

下腿より胸管に至る迄の時間とリンパ管造影像との関係は表1の如くである¹⁷⁾.

正常リンパ管のレ線所見は, 直径0.1~1.2mmの索状影を示し, 骨盤周縁のリンパ管は数条が一

群となつて集束した明確な像を呈するが, 第Ⅱ腰椎附近より上方では淡影となり再び乳糜槽と胸管が明らかとなる. 異常所見としては走行不整, 輸入リンパ管の拡張, 狭少, 副行枝増生等である (写真2).

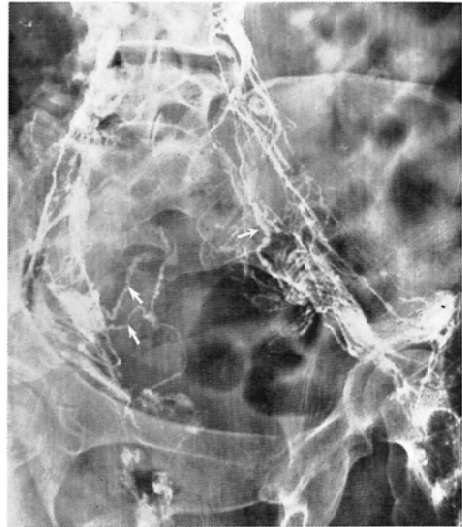


Fig. 2 ↑ Dilatation, Stenosis

2. リンパ節造影所見

24時間後のレ線写真ではリンパ管内に造影剤が停滞することなく, 主としてリンパ節のみが造影される. 正常リンパ節は辺縁整な小豆大乃至大豆大の円型又は橢円型を示すが, 三角形或いは鎌形等の変性像を示すものもある. 内部構造は均等性網状, 顆粒状, 又は横縞を呈し, 上記リンパ管と同様の配列で珠数状に連なっている. 異常リンパ節は, 腫大, 陰影欠損, 構造不規則, 辺縁不整等

Table 1

Time from the Beginnig of Injection	Volume of Injected Contrast Medium	Evaluated Sites
3(min.)	3(c.c.)	Lymph Vessel of Lower Extremities, Femoral Lymph Nodes
5	5	Inguinal Lymph Nodes
10	9	Partial Pelvic Lymph Nodes
17	16	Whole Pelvic Lymph Nodes
22	20 (finished)	Lumbar Lymph Nodes
25		Thoracic Duct negative
30		Cisterna chyli and Lower Part of Thoracic Duct
40		Whole Thoracic Duct

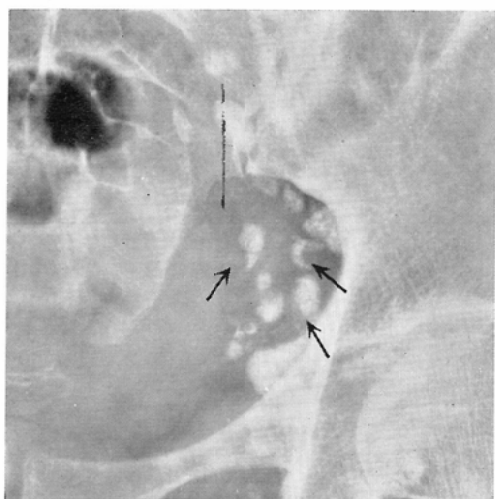

Fig. 3 ↑ Filling Defect, Irregularity of Margin, Foamy Pattern

の像を示す(写真3)。

各併用症例に於けるリンパ管・リンパ節のレ線異常所見は表2の如くでリンパ管所見では52%に走行異常39%に副行枝増生9%に狭少像を認め、リンパ節所見では陰影欠損が67%で最も多く、次いで構造不規則、辺縁不整等の所見がみられた。

Table 3 Diagnostic Accuracy Proved Clinically or at Operation

	Proved at Operation	45Cases
	Proved Clinically	9Cases
Lymphography	43/54	80%
Venography	40/54	74%
Combined Method	45/54	83%

次でこれらと手術時所見並びに摘出リンパ節の工業用フィルム使用による直接レ線写真像又は組織標本とを対比検討したが、造影像はよく一致している。表3はレ線診断と組織診断との一致率を示すものである。

B. 静脈造影所見並びにリンパ節造影併用所見
経骨髄性静脈造影に於ける正常血管像を写真4に示す。静脈の走行は個人差が著しく読影に困難を伴う場合がある。

悪性腫瘍を対象とした併用造影70例中読影可能54例についてのレ線所見を表4に示す。異常所見としては陰影欠損、走行不整、副行枝増生、拡張、圧迫等の像が挙げられる。造影所見を手術所見を対比した診断一致率を表3に示す。又写真5は静脈造影像の圧迫転位、充盈遅延を認め手術に

Table 2 X-ray Findings

Cases		Lymph Vessel			Lymph Node				
		Dislocation	Stenosis	Collateral Circulation	Enlargement	Filling Defect	Irregularity of Margin	Foamy Pattern	
Uterine Cancer with or without Metastases	II Stage	27	10	0	8	8	14	13	13
	III-IV	17	14	2	7	4	16	14	16
	Recurrence	3	1	2	2	2	2	3	2
Malignant Lymphoma		1	1	0	1	1	1	1	1
Gastric, Penis, Vulvar Cancer & Seminoma		6	2	1	3	1	3	2	2
Total		54	28 (52%)	5 (9%)	21 (39%)	16 (30%)	36 (67%)	33 (61%)	34 (63%)

Table 4 X-ray Findings

Cases		Compression	Irregularity of Margin	Stenosis	Obliteration	Delayed Visualization	Collateral Circulation	
Uterine Cancer with or without Metastases	II Stage	27	17	4	5	6	15	8
	III-IV	17	9	5	7	9	11	5
	Recurrence	3	2	2	0	2	2	3
Malignant Lymphoma		1	1	0	0	1	1	0
Gastric, Penis, Vulvar Cancer & Seminoma		6	0	1	0	2	2	2
Total		54	29 (54%)	12 (22%)	12 (22%)	20 (37%)	31 (57%)	18 (33%)

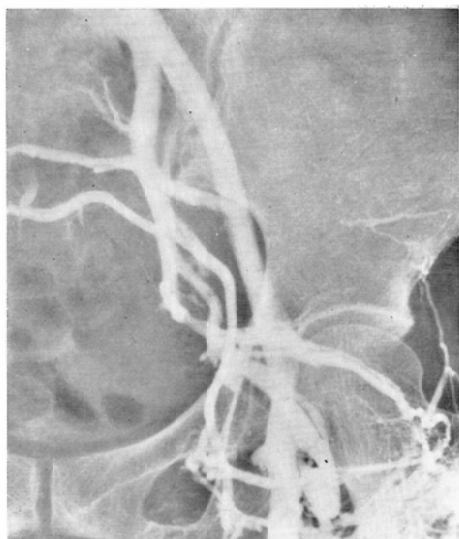

Fig. 4 Normal

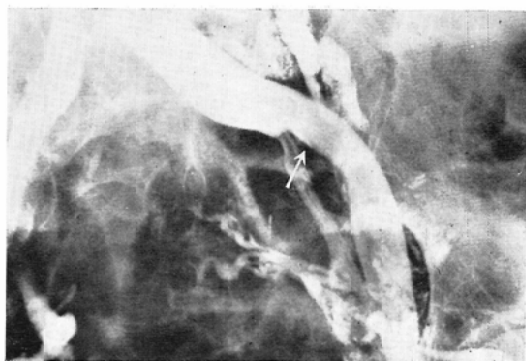


Fig. 6 ↑ Compression and Dislocation

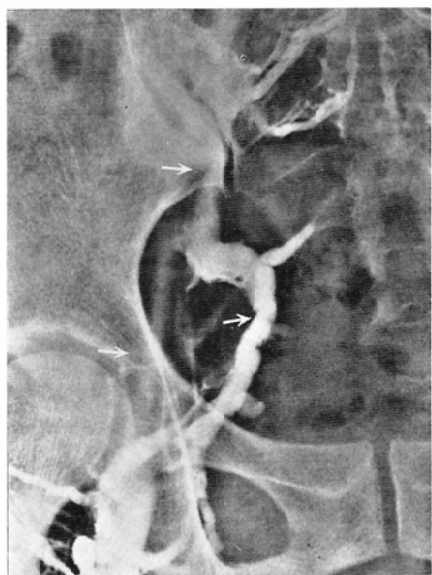

Fig. 5 ↑ Compression, Dislocation and Delayed Visualization

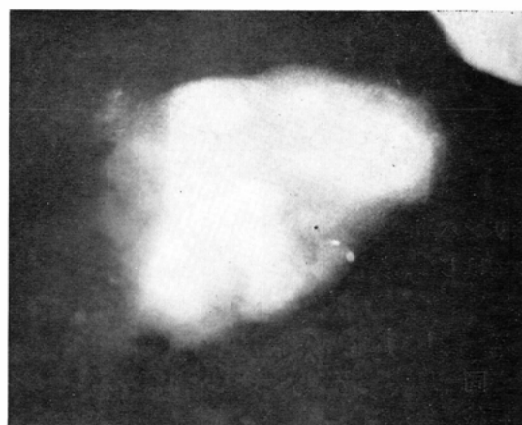

Fig 7: This lymphnode was not Opacified by lymphography due to total metastatic involvement.

と診断した。手術時同部に腫大した硬いリンパ節を認め、組織検査により転移を確認した。摘出リンパ節及び組織像を写真7、8に示すがリンパ節全域に亘つて癌転移がみられる。この様な場合に

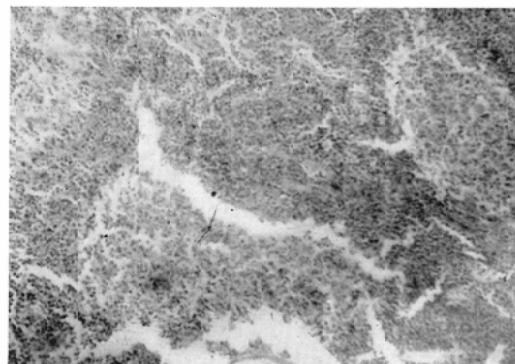


Fig. 8

よりリンパ節転移が確められた例である。次に示す一連の写真は子宮癌Ⅱ期の症例のものである。写真6はリンパ節像で異常所見は認め難い。併し経骨髄性静脈造影を併用したところ写真6に示す様に V iliaca communis sinistra の外上方への圧迫転位を認め、同部のリンパ節は造影されていないがリンパ節転移を強く疑い、術前に転移あり

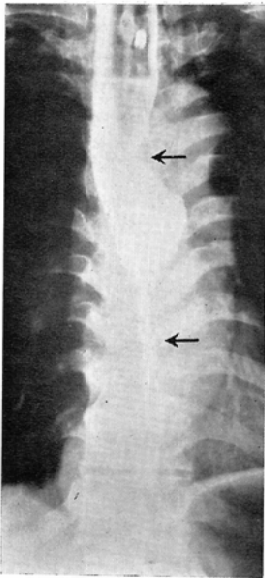
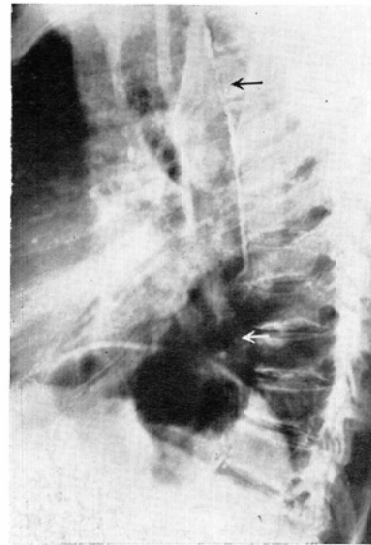


Fig. 9 ㉔ Defect of shadow, Stenosis



㉕ Defect of shadow, Stenosis

はリンパ節が全く造影されないが静脈造影像によつてはじめて異常を指摘することが出来る。

写真9は食道癌患者の胸管像で食道透視の狭窄部に一致して胸管の狭窄、杜絶、陰影欠損を認めた。同一患者に Azygography を行つたところ、副行枝増生及び陰影欠損像を同一部位に認める。

III 副作用

リンパ管造影ではリンパ管炎2例、38°C前後の発熱120例、肺栓塞1例を見た。造影剤注入中下腿部の牽引痛を訴えた症例も終了と共に疼痛は消失する。リンパ管炎の原因は不明であるが術中に於ける何等かのリンパ流阻害因子によるのではないかと考えられる。抗生物質、消炎剤投与により軽快する。発熱は反応熱又は術中に於ける感染によることが考えられ、前者では放置しても平熱に帰る場合が多く、感染によるものも抗生物質の投与により全治する。我々は最近これらを予防するために術前術後数日間は抗生物質を与える様になっている。Fuchus¹⁵⁾は肺栓塞が20例中2例 Bron et al は80例中2例に見られたと報告している。我々は造影前及び造影後の胸部写真を検討して1例に疑診をおいたのみである。実際には¹³¹I DR 47を使つてみると、油剤である関係上胸管から左鎖骨下静脈内に入り、肺にとゞまるものも僅量認

められる。しかしレ像上に確認し得る程著名な肺栓塞をみるものは少い。

肺栓塞に就ても臨床的に症状を現わす症例は少く、1例にその疑をみたにとゞまる。しかし他家の報告にはその症例発表がみられ今後注意すべきものと考えている。ヨード過敏症は問診及びヨードテスト等によりさけ得る。色素注入による皮膚染色は注入量を極く少くすることによりその期間を短縮させ得る。平均1カ月以内に殆んど消失するが Patent blue Vの方が Evans blueより早期に褪色した。

造影剤注入により、リンパ管内の癌細胞を押し上げ転移の危険を増すのではないかと云う懸念は理論的には考えられるが、確実な検索法もなく不明と云わざるを得ない。しかしながら造影法の経過観察期間中に癌細胞の散布されたと考えられる様な症候を示した症例は無い。

経骨髄性静脈造影時に軽度のショック状態を起したものの2例、穿刺針が折れて手術的に剔出したもの1例等で、ショックは大量造影剤注入によるアノキシー及び疼痛が原因であろう。Salzman¹⁷⁾は Coma を経験したと報告している。その他に Osteoporosis, 血腫, 血栓性静脈炎, 骨髄炎等の合併症を報告しているが²²⁾、我々は未だその例を見ていない。

IV 考按

われわれは、リンパ管、リンパ節造影に静脈造影を併用して、悪性腫瘍の診断能が夫々の単独施行より上昇することを期待したが、ほぼ所期の成績を得ることが出来た。

リンパ管造影については主として Kinmonth 法に従い施行したが、Kinmonth ら¹⁸⁾が使用した金属針をリンパ管内に挿入すれば造影剤注入時間中にリンパ管を破綻せしめることがある。個人差のあるリンパ管のそれぞれの太さに応じたものを即座に選ぶことが出来且つ破綻を来たす恐れのないポリエチレンチューブを使用して筆者等は好結果を得た。注入装置は自動可変装置或いは手動装置いづれも使用しても大差はなかつた。

使用造影剤の選択については前述した通り各種造影剤を比較したところ特に優劣をみないが、副作用中発熱が少なく、15°Cに於ける比重が約 1.280、粘稠度約 65 C.P.S. の Lipiodol ultra-fluide を最近好んで使用している。粘稠度の低い水溶性造影剤は吸収速度が非常に速やかな為注入容易という利点を有し乍らも股リンパ節より上方のリンパ節を造影せず、本法には不適である。

撮影方向は既述の通りであるが、リンパ節の重複があるときには更に斜位撮影を追加、又は断層撮影を用いることにより個々のリンパ節を深く観察出来る。

静脈の異常所見として Wise et al¹⁹⁾は、1) 閉塞、2) 短絡、3) 転位、変形、4) 副行枝が 4 大特長であるという。我々は表 4 の如く撮影した。又リンパ節異常造影像について Ditchek et al²⁰⁾は炎症によるリンパ節腫大像或いは注入量の不足に起因する陰影欠損像、又炎症後の線維性変化による欠損像等の異常所見等は、リンパ節転移による所見と可成り酷似した像を呈することがあるのでこれ等の点を充分考慮せねばならないと報告している。我々もこれらに注意して診断を行ったが判定の困難な場合があつた。

診断一致率は術前にレ線学的に異常所見ありとしたリンパ節に、術後組織学的に転移を証明されたもの及び術前異常なしと診断して術後異常のないものを一致と表現した。不一致は異常なしと診断して術後異常のあつたもの又は異常ありと指摘

したリンパ節に組織上転移の認められなかつたものを指している。静脈造影についても同様基準で検討した。個々単独の診断一致率は、リンパ管、リンパ節造影法よりやや劣るが、両者併用によれば、いづれの単独検査より診断一致率が高くなる。副作用は著明な重篤な症状を示すに至らぬが、リンパ管造影では肺及び脳腔塞に留意し、静脈造影ではショックの発生に注意し、危急を救うための措置を平素から構じて置くべきで、著者等は救急薬品、強心剤、ステロイドホルモン、昇圧剤、テラプチク等を用意し、又麻酔器による人工呼吸、心臓マッサージ等に就いても即刻行えるように準備をととのえている。

V 結語

1) リンパ管・リンパ節造影により、リンパ節そのもののレ線像から悪性腫瘍転移の有無を検索出来た。従つて、手術適応並びに放射線治療の有力な指針となり得る。

2) リンパ節造影に静脈造影を併用して、前者では不明の転移リンパ節の有無を検索することが出来た。

3) 各造影法単独による診断一致率では、リンパ管、リンパ節造影が静脈造影より優つているが、両者を併用すればより診断能を高め得る。

文 献

- 1) 舟岡: Proceeding of the Imperial Academy., 5, 100, 1929. —2) Monterio, H.: Bruxelles Med. 19, 205, 1938. —3) 齊藤: 血管造影, 日本外科学会雑誌, 37回, 11, 1477, 1937. —4) Kinmonth, J.B.: Clin. Sc., 11, 13, 1952. —5) Benda, R. et al.: Sarg., 14, 172, 1940. —6) Ehrhardt, K. et al.: New York J. Med., 55, 2938, 1955. —7) Drasner, V.: Schweiz, med, Wchnschr., 76, 36, 1946. —8) Mallet-Guy, P. et al.: Lyon Chir., 45, 245, 1950. —9) Baux, R., et al.: J. de radiol. et d. electrol., 31, 7, 1950. —10) Lessmann, F.P. et al.: Acta Radiol., 30, 145, 1957. —11) Battezzati et al.: La Press Medicale 71, 10, 537, 1963. —12) 橋本: 第16回日本医学会総会学術講演集, 3, 655, 1963. —13) 橋本: 癌の臨床, 10, 3, 1964. —14) Schobinger, R.A.: Intraosseous Venography. Grune & Stratton, N.Y. 1960. —15) Fuchus, W.A.: Acta Radiol. 57, 427, 1962. —16) Bron, K.M. et al.: Radiol. 80, 2, 94, 1963. —17) Salzman, F.A. et al.: S. Clin. North America, 40, 825, 1960. —18) Kinmonth, J.B.: Brit. Med. Jour. 1181, 1963. —19) Wise, R.E. et al.: Am. J. Roent. 90, 2, 373, 1963. —20) Ditchek, T. et al.: Radiol. 80, 175, 1963.