The University of Osaka
Institutional Knowledge Archive

Title	肺気腫の容積減少手術に対するMRIによる術前評価-深呼吸下HASTE(Half-Fourier Single-Shot Turbo SE)法の有用性-
Author(s)	戸上, 泉; 津野田, 雅敏; 三森, 天人 他
Citation	日本医学放射線学会雑誌. 1997, 57(8), p. 520-522
Version Type	VoR
URL	https://hdl.handle.net/11094/20400
rights	
Note	

The University of Osaka Institutional Knowledge Archive : OUKA

https://ir.library.osaka-u.ac.jp/

The University of Osaka

肺気腫の容積減少手術に対するMRIによる術前評価
ー深呼吸下HASTE(Half-Fourier Single-Shot Turbo SE)法の有用性ー

戸上　泉[1)]　津野田雅敏[1)]　三森　天人[1)]　赤木　史郎[1)]　田中　朗雄[1)]
寒川由季子[1)]　新屋　晴孝[1)]　上者　郁夫[1)]　平木　祥夫[1)]　伊達　洋至[2)]

1)岡山大学医学部放射線医学教室　2)同第二外科学教室

Preoperative Evaluation for Volume Reduction Surgery of Pulmonary Emphysema Using MRI: Usefulness of HASTE (Half-Fourier Single-Shot Turbo SE) sequence during deep respiration

Izumi Togami[1)], Masatoshi Tsunoda[1)], Akihito Mitsumori[1)], Shiro Akaki[1)], Akio Tanaka[1)], Yukiko Sangawa[1)], Harutaka Niiya[1)], Ikuo Joja[1)], Yoshio Hiraki[1)] and Hiroshi Date[2)]

Volume reduction surgery has recently been an important surgical procedure for patients with severe pulmonary emphysema. We compared the sagittal and coronal images taken by the HASTE sequence with those obtained by turbo FLASH during deep breathing and with CT images obtained under deep inspiration. Clear images were obtained from both sequences, without cardiac or respiratory motion artifacts. The emphysematous areas were demonstrated as low signal intensity areas, as in CT images. The ratio of signal intensity in the expiratory phase to that in the inspiratory phase was lower than that of volunteers in the HASTE sequence. The HASTE sequence provides useful information about respiratory movement as well as about changes in the pulmonary parenchyma when used for preoperative examination.

Research Code No. *: 506.9*

Key words *: Pulmonary emphysema, Volume reduction, MR imaging, HASTE*

Received Feb. 5, 1997; revision accepted Apr. 23, 1997

1) Department of Radiology,
2) Department of Second Surgery, Okayama University Medical School

はじめに

重症肺気腫の外科的手術として近年，容積減少手術(Volume reduction surgery：以下，VRS)が施行されるようになっている[1),2)]．この方法は気腫を切除することにより最大吸気位に固定された胸郭や横隔膜の運動を回復することを目的に施行される．本疾患の術前の画像診断の目的は胸郭や横隔膜の運動の評価と気腫性病変の分布を描出し，target areaとなる切除病変の判定にある．

MRIは従来，肺実質性病変に対する有用性は低かったが，呼吸運動に関しては腫瘍の胸壁浸潤に対して深呼吸下にturbo FLASH(Fast Low Angle Shot)法による胸壁と腫瘍の運動を評価する方法の有用性が報告されている[3)]．

肺気腫においてもMRIにより，呼吸運動による横隔膜や胸壁の可動状態と気腫性病変の分布の両者が同時に把握できれば，どの気腫性病変をtarget areaにするのが肺機能の改善に有効かを予測でき，術前検査として有効な手段に成り得ると考えられる．今回，HASTE法により，この両者が描出可能となり肺気腫の術前評価に有用と考えられたので報告する．

対象と方法

対象はVRS目的の肺気腫患者8例(男性7例，女性1例，62-75歳)と正常ボランティア4例(男性4例，22-27歳)である．

MRIは1.5Tの超伝導型(MAGNETOM VISION, Siemens, Erlangen, Germany)を使用し，turbo FLASH法は4症例にHASTE法は全例に矢状断と冠状断面を深呼吸下に10スライス撮像した．正常ボランティアは撮像目的を十分説明の上同意を得て，HASTE法のみ撮像した．撮像パラメータは，turboFLASH法ではTR/TI/TE/FA = 11/300/4/15，HASTE法ではTR/TE = infinite/59，Echo spacing = 4.2msec，Echo train length = 72であり，Slice thickness = 8mm，FOV = 400mm，Time delayは1秒で共通とした．1スライスのスキャン時間はturbo FLASH法で1.7sec，HASTE法では0.3secである．CTはSOMATOM HIQ(Siemens)を使用し，スライス厚，ス

ライス間隔各1cmで全肺野を撮像した．表示はウィンドウレベル-750HU，ウィンドウ幅650HUとした．

検討は(1)横隔膜，胸壁の運動性についてはturbo FLASH法とHASTE法を比較(n＝4)，(2)肺野の観察においては吸気時の両方法の画像とCTを比較(n＝8)した．以上の項目は放射線科医2名が視覚的に比較した．(3)HASTE法での吸気時と呼気時の肺野信号変化は患者と正常ボランティアを比較した．肺野に関心領域(以下 ROI; Region of Interest)を設定し，呼気相の信号強度値を吸気相の値で除し，呼吸による信号強度の変化の指標(Signal Change Ratio; SCR)とした．患者におけるROIは画像上の気腫部と非気腫部の両者で設定した．

結　果

(1)横隔膜，胸壁の呼吸運動はturboFLASH法とHASTE法ともに，シネモード表示により直接観察できた．心拍動や呼吸運動による画質の劣化は認められなかった(Fig.1A-C)．(2)肺野の観察ではHASTE法ではCTに比して病変の詳細な描出は劣っていたが，CT上の気腫部分に対応して低信号に描出され(Fig.1B,C，2)，気腫の矢状断や冠状断での広がりが観察できた．turbo FLASH法では肺実質の観察は不可能であった(Fig.1A)．(3)HASTE法での呼吸による信号強度の変化は気腫部ではほとんど変化を認めなかった(SCR＝1.057±0.116)が，非気腫部では変化の程度はさまざま(SCR＝1.318±0.369)であった．正常ボランティアでは吸気相と呼気相での信号の変化が大きく(SCR＝1.998±0.432)，患

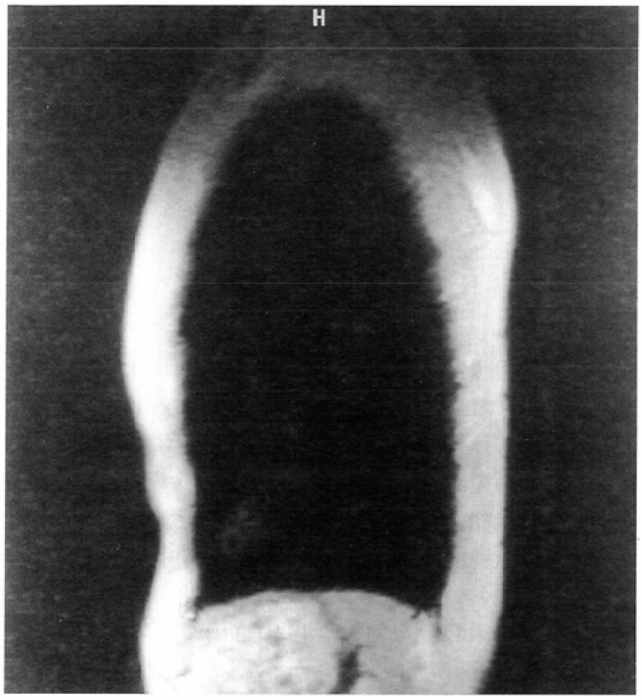

(A)

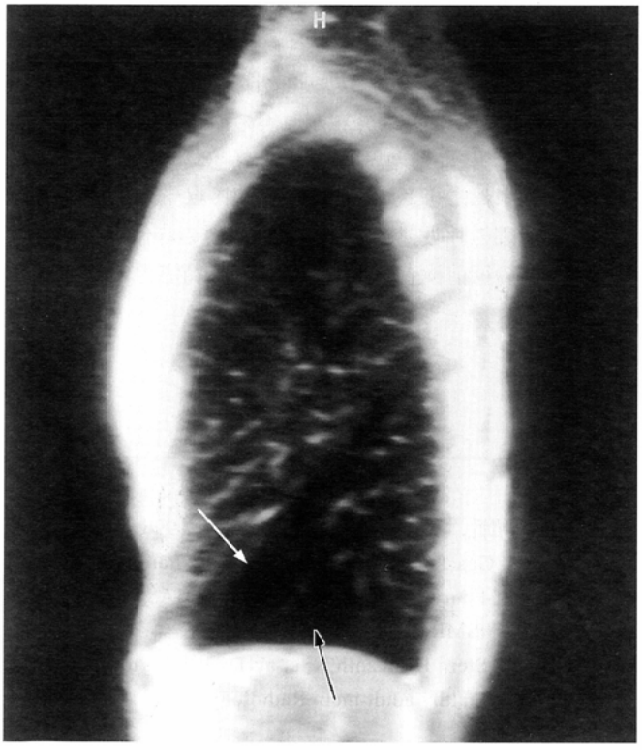

(B)

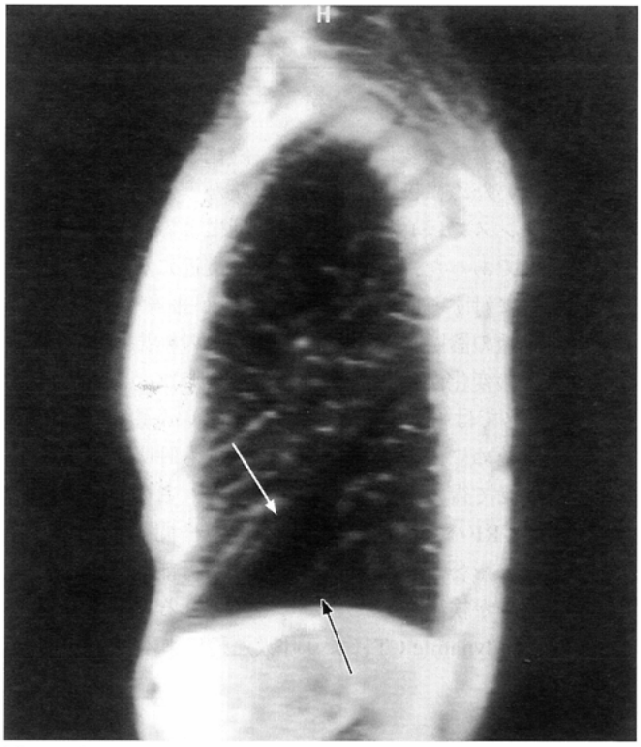

(C)

Fig.1　A 72-year-old male with pulmonary emphysema.　Sagittal MR images of left lung were obtained during deep breathing.
A)TurboFLASH image at inspiratory phase
B)HASTE image at inspiratory phase
C)HASTE image at expiratory phase
There aren't any artifacts caused by cardiac or respiratory motion on each image. Cine mode display of all the images makes it possible to evaluate the motion of diaphragm and chest wall. It was impossible to differenciate between emphysematous and non-emphysematous areas on turbo FLASH images. Whereas, the emphysematous areas were demonstrated as low signal intensity in HASTE images(B, C)(arrow)as in CT image(Fig.2). The signal changes between inspiratory(B)and expiratory(C)phase in both emphysematous and non-emphysematous areas are not obvious.

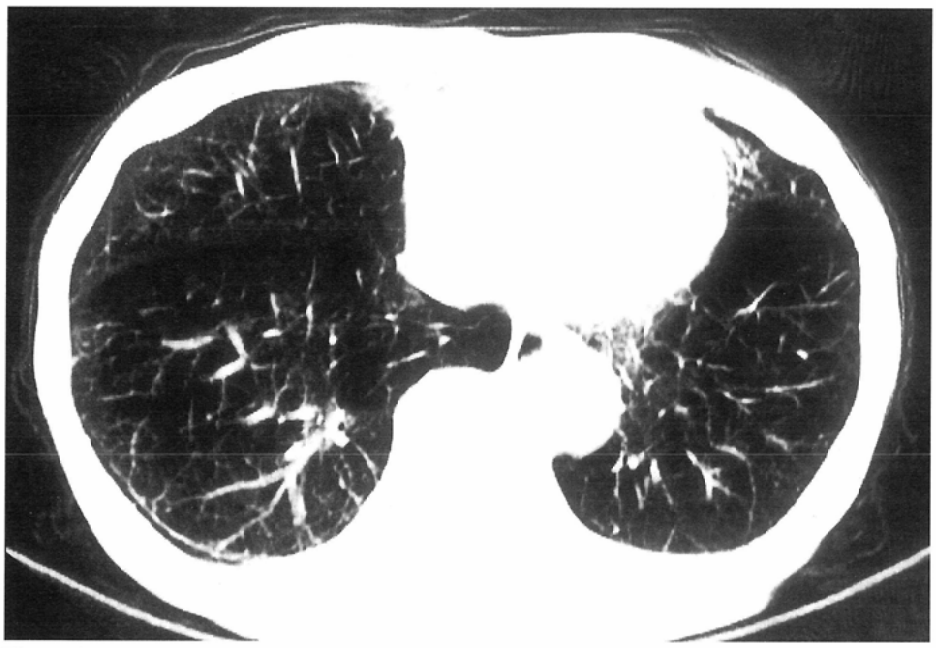

Fig.2 CT image shows emphysematous change in bilateral lower lobe.

者と有意差を認めた(気腫部：P < 0.0001，非気腫部：P < 0.05).

考　察

MRIは従来肺実質病変に対しては，磁化率の影響や水素原子密度が低いためにほとんど適応がなかった．撮像時間が長いシーケンスでは心拍動や呼吸運動による画質の劣化もまた問題点であった．しかしながら，最近になり種々の肺実質性病変に対するHASTE法の有用性が報告[4]されており，今回肺気腫の診断においては気腫成分の検出と呼吸による信号強度の変化が検出可能であった．われわれの使用したシーケンスでは1スライスが302msecという短い撮像時間で得られるために，呼吸運動下においても呼吸運動を実質的に停止させて得ることが可能であった．このシーケンスはrefocusing RFパルスを非常に短いエコー間隔で印加するため磁化率の影響を最小限にすることが可能で，このため肺実質の信号が検出できたものと考えられる．

これまで呼吸dynamic CTにより呼吸運動によるCT値の変化についての報告[5]があるが，HASTE法においても同様の結果が得られた．CTの欠点として呼吸による上下動により同一断面での比較ができないことが挙げられていたが，矢状断や冠状断のMRIでは呼吸による断面のずれがほとんどなく，各呼吸相における変化が観察できた．肺気腫患者においては，気腫部はもちろんのこと，画像上気腫が明らかでない領域においても呼吸による信号変化の小さい部が認められた．これは，今回検討したCT画像のスライス厚が1cmであり、気腫が画像上明らかでなくても気腫性変化があった可能性もあるが、気腫により横隔膜や胸壁の運動が障害されているため，正常肺実質の換気が不十分である所見ではないかと推測している．さらに，肺気腫患者のシネMRIを観察すると，横隔膜の一部分のみがよく可動している例もみられる．気腫の分布が原因の可能性もあり，target area決定の参考になると思われるが，症例数を増やして検討したい．いずれにせよ，HASTE法を用いた深呼吸下MRIは横隔膜，胸郭の呼吸運動に加えて肺実質の評価が可能であり，肺気腫の術前検査として有用性が期待される．

文　献

1) Cooper JD, Trulock EP, Triantafillou AN, et al: Bilateral pneumectomy (volume reduction) for chronic obstructive pulmonary disease. J Thorac Cardiovasc Surg 109: 106-119, 1995
2) 伊達洋至，五藤恵次，多田慎也，他：ブラを伴わないび慢性肺気腫に対するVolume reduction surgery．呼吸　15：1184-1189，1996
3) 縄野　繁，村上康二，大沼　裕，他：胸壁浸潤に対するシネMRIの有用性．臨床放射線　41：79-87，1996
4) Hatabu H, Gaa J, Tadamura E, et al: Lung Parenchyma: MRI with a Half-Fourier Single-Shot Turbo SE (HASTE) Sequence. Abstract of ISMRM 4: 769, 1996
5) Webb WR, Stern EJ, Kanth N, et al: Dynamic Pulmonary CT: findings in healthy adult men. Radiology 186: 117-124, 1993