The University of Osaka
Institutional Knowledge Archive

Title	色素ガイドを使用しないリンパ管造影
Author(s)	浅田, 修市; 加藤, 敏光; 山脇, 義晴 他
Citation	日本医学放射線学会雑誌. 1982, 42(5), p. 425-428
Version Type	VoR
URL	https://hdl.handle.net/11094/20409
rights	
Note	

The University of Osaka Institutional Knowledge Archive : OUKA

https://ir.library.osaka-u.ac.jp/

The University of Osaka

色素ガイドを使用しないリンパ管造影

岐阜大学医学部放射線科
浅田　修市　　加藤　敏光　　山脇　義晴　　土井　偉誉
国立がんセンター放射線診断部
鈴　木　雅　雄

（昭和56年7月17日受付）
（昭和56年10月14日最終原稿受付）

Lymphangiography without the Guide of Vital Dyes

Shuichi Asada, Toshimitsu Kato, Yoshiharu Yamawaki and Hidetaka Doi
Department of Radiology Gifu University School of Medicine
Masao Suzuki
Department of Diagnostic Radiology National Cancer Center

Research Code No.: *501*
Key Words: *Lymphangiography, Vital dye*

Pedal lymphangiography without the guide of vital dyes is reported in this study.

Lymph vesseles are surrounded by the adipose tissue in the subcutaneous structure and are recognized as 1 mm tubule in the diameter. Natural colour of the lymph vessels is white or pink and is more translucent than other structures such as veins or fibrous tissues.

The 16 cases (27 feet) was examined in this study. The avarage time of this procedure in 11 cases (22 feet) was 17 minutes. This expence is not delayed as compared with the ordinary technique with vital dye-guide. Successful rate of our technique was 81.5% (22/27). Technical failure in this study occurred mainly in the cases at the early trials.

When we search for the lymph vesseles at random, it is difficult to differenciate them from the surrounded fibrous tissues. In this paper, we emphasize that the lymph vesseles have their charactaristic features and this procedure may easily find them without the vital dye-guide. At first, we have to reach into the subcutaneous adipose tissues and remove them carefully to identify the lymph vesseles. Lymph vesseles may be found as a translucent tubular structure in the adipose tissues and may be expanded when the base of toe was pushed by the examiner's hands. Then, lymph vesseles may be easily identified without the guide of vital dyes.

はじめに

従来，リンパ管造影に際し，リンパ管の確認を目的として，パテント・ブルー（PB と略す）による染色法が使用されてきたが，副作用などの理由で，PB 注射薬が入手できなくなった．代りに，インドシアニン・グリーン（ICG と略す）による染色を試みたが，ICG は PB に比べ，リンパ管を染める能力は低かった．そこで，リンパ管造影に際して，リンパ管を染める方法を用いずに直接穿刺を試み，満足すべき結果が得られたので文献的考察を加えて報告する．

対象ならびに方法

対象は昭和54年11月から56年2月の間に，当科でリンパ管造影を施行した男性11名，女性5名の計16名である．年齢は9歳から75歳の範囲で平均46歳であった．主要疾患は，悪性リンパ腫8例，泌尿器悪性腫瘍6例，胃癌後腹膜リンパ節転移1例，骨髄腫1例の計16例である（Table 1）．

Table 1　Diseases and sex of the cases in this study.

	Male	Female
Malignant lymphoma	5	3
Ureteral tumor	2	
Testicular tumor	4	
Gastric cancer		1
Myeloma		1

Kinmonth 法[1]により，足背部よりのリンパ管造影を施行した．昭和54年11月から55年6月までの5例は一足に PB によるリンパ管染色（PB 法と略す）を施行し，他足は無染色で実施した．それ以降の11例は，両足ともに無染色リンパ管造影を施行した．この11例について，リンパ管穿刺に要した時間を一肢当りで測定した．また，穿刺成功率を昭和53年2月から54年9月までに PB 法で実施した20例と比較した．

方　法

1）足全体を消毒し，足根中足関節より2cm中枢側で1％キシロカインEを約5ml皮下に注入し，局所麻酔した後，縦（または横）に2cmの皮膚切開を加える．

2）小ペアン及び無鉗鑷子にて，網目状の皮下組織を剝離し，切開創全体に脂肪組織が直接みえる様にする．

3）脂肪組織の一部を無鉗鑷子で持ち上げ，脂肪組織を1つ1つ剝離していくと，リンパ管を脂肪組織内に識別することができる．ついでリンパ管の鞘を注意深く剝離する．剝離後リンパ管の中枢側を鑷子で圧迫閉塞しておき，足指の根本を数

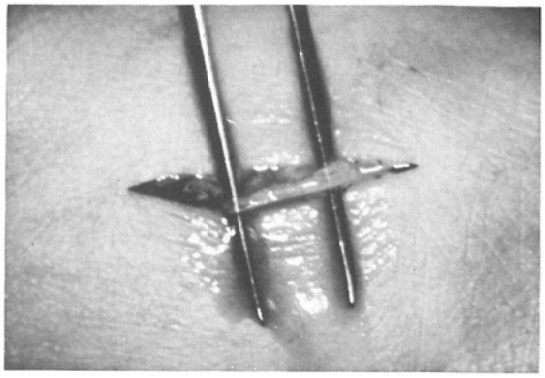

Fig. 1　After adipose tissue is exposed, about 5mm-wide adipose tissue is lift up by the tips of a pincet.

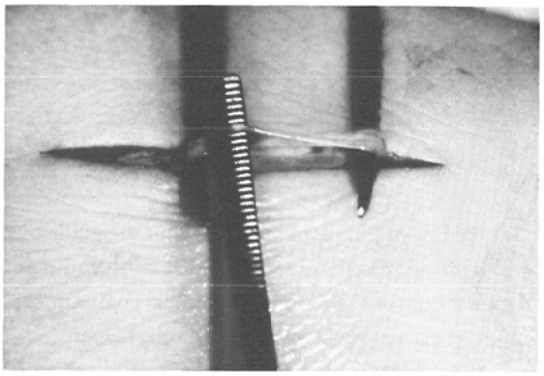

Fig. 2　The adipose tissue surrounding the lymph vessel is removed piece by piece. Now the lymph vessel is visible at the tips of pincets.

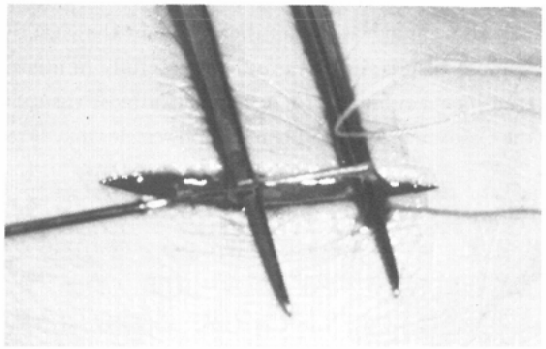

Fig. 3　A 27-gauge needle is introduced into the lymph vessel.

回圧迫すると，リンパ管が怒張し，より透明となり識別は容易となる（Fig. 1，2）.

4）27ゲージ針をリンパ管に刺入し，リピオドール ウルトラフルイドを7ml 自動注入器で注入する（Fig. 3）.

結　果

無染色法により，リンパ管造影に成功したのは，27肢中22肢（81.5%）であった（Table 2）. 失敗例は5肢であり，このうち3肢は，針をリンパ管に刺入する際の技術的失敗であった．2肢は初期の失敗例で，リンパ管と周囲の結合組織との剝離が不充分であったために生じた失敗である.

Table 2 Comparison of the successful rate of lymphangiographic technique with and without the guide of vital dyes.

Successful Rate of lymphangiography	
Technique with the guide of vital dyes (S.53.2～S.54.9)	37/40 (92.5%)
Technique without the guide of vital dyes (S.54.11～S.56.2)	22/27 (81.5%)

昭和53年2月より54年9月までにPB法で実施した20例40肢についてみると，40肢中37肢（92.5%）に成功している．これに比べると，無染色法の成功率はやや低率であるが，無染色法による初期の失敗によることが大きな原因であり，手技に習熟することにより，PB法と同程度の成功率が得られるものと思う.

昭和55年6月以降の11例22肢での手技所要時間は，平均17分であった（Table 3）. この中には，一肢に2カ所の切開を加えた場合も含まれている．PB法による所要時間の記録がないため，比較できないが，同程度の所要時間と思われる.

Table 3 Required time from skin incision to introduction of the needle.

	10	15	20	25	30	35 (minutes)
Right foot	1	4	3	1	1	1
Left foot	4	3	3			1

Avarage time 17 minutes in total 22 feet.

対象として一肢にPB法を，他肢に無染色法を使用した5例のうち3例にPB注射による下肢の熱い感じまたは軽い疼痛の訴えがあった．無染色法では全くこの様な症状は認めなかった.

考　案

リンパ管造影に用いられてきた，PBおよびエバンス・ブルーは，その副作用などの理由から，現在注射薬としては入手できなくなっている．PBの副作用について Mortazavi ら[2]が3例の報告をしている．それによると，PB注入後瘙痒感，眩暈，冷汗に続いて5分から10分後にショック状態に陥ったと述べている．Hietala ら[3]は，83の研究施設からのアンケート調査により，リンパ管造影による合併症をまとめて報告している．PBによると思われる合併症は，神経血管性の浮腫から血管運動性の虚脱まで種々であるが，32,000例中47例（0.14%）に認めている．PBの使用に際しては，副作用に注意すべきである.

打田ら[4]は，リンパ管染色用の色素として，インドシアニン・グリーン（ICGと略す），インジコカルミン（ICと略す）を用いて，比較検討を行っている．ICGを使用した場合，皮膚表面より見て，染ったリンパ管の透見が可能であったのは，24例中3例（12.5%）であった．また，IC使用例では，15例全例に透見が可能であったが，ICはリンパ管から周囲組織にしみ出し易く，その為に切開操作とリンパ管穿刺に時間を労費する傾向があると述べている.

古寺ら[5]は，色素としてICGを試みリンパ管の染色程度を述べている．ICG 25mgを5mlの生理食塩液に希釈し，その1mlを皮下注射して使用したが，皮膚を通してリンパ管を透見できたのは，50肢中11肢（22%）であり，色素ガイドとして，ICGの使用は，あまり有効とは思われない．また，ICは色素自体，周囲にしみ出し易いという欠点がある.

1973年 Sigurjonsson[6] により，無染色法によるリンパ管造影が報告されている．無経験の医師6人を対象として110例の無染色例と，104例の染色例の成功率と平均所要時間を比較している．無染

色法では所要時間は，36.5分で成功率は90.6%であり，成功率，所要時間ともに染色した場合と大差はなかったと述べている．

我々の場合，局所麻酔から刺入までに要する時間は，平均17分であった．所要時間の多くは，リンパ管の脆弱さ，細さなどのために刺入に時間を要する場合であり，皮下脂肪層が確認できれば，リンパ管を探すのに時間はほとんど消費していない．従って，PB で染色すれば，リンパ管の識別はより容易ではあるが，つねに所要時間が著明に短縮できるとは限らない．

Yune ら[7]は，足根中足関節より 2cm 中枢側に横切開を加え，無染色法リンパ管造影を行い，324肢すべてに成功している．Kapdi[8] は，510例のリンパ管造影に無染色法を行い，96%以上の成功率をあげている．

これらの報告にみるごとく，無染色法リンパ管造影は，決して無理なものではなく，次に述べる手順を正確に行えば，リンパ管を識別することは容易である．

1) 結合組織とリンパ管を間違わない様に，皮膚切開時に皮下の結合組織まで充分に剝離を加え，脂肪層を露出させる．

2) 脂肪層を 5mm 幅ほど分離して，無鉗鑷子にて持ち上げる．脂肪組織を1つ1つ剝離していけば，多くの場合リンパ管が透明または白色の管として現われてくる．

3) リンパ管の鞘を剝離する．鞘はリンパ管同様透明であるが，鑷子で持ち上げると管腔を有しないことで区別が可能である．リンパ管鞘またはリンパ管に付着している結合織を充分剝離しておかないと，刺入に失敗することがある．

4) 足指の基部から中枢に向ってこするように圧迫すれば，リンパ管は怒張し，一層透明となり識別が容易となる．

リンパ管と区別すべきものとして，小動脈，小静脈がある．Yune ら[7]によると，小動脈は拍動が触れることで，小静脈はリンパ管よりも不透明であること，中枢側を圧迫閉塞すれば，血液の確認ができることで識別している．

我々は無染色法リンパ管造影を16例に施行し，色素を使用しない場合のリンパ管の同定の可能性を述べた．

結　語

従来用いられてきたパテント・ブルーが発売中止となり，これに代るインドシアニン・グリーン，インジコカルミンは染色が不充分である．我々は足背部からの無染色直接穿刺法によるリンパ管造影を16例に施行し，以下の結果を得た．

1) 無染色法リンパ管造影は，局所解剖を充分理解し，慎重に行えば成功率が高い．

2) リンパ管は，脂肪組織に囲まれて存在し，色調は透明または白色である．

3) 無染色法による平均所要時間は，一肢当り17分で，従来の染色法より多少長くかかる傾向はあるが，それ程大差はなかった．

4) 無染色法リンパ管造影は，多少の熟練を要するが，充分に実用的に行いうる検査法である．

文　献

1) 三井記念病院 編：臨床医のための腹部X線造影の実際．84—100，1974，医学書院
2) Mortazavi, S.H. and Burrow, B.D.: Allergic reaction to patent blue dye in lymphangiography. Clin. Radiol., 22: 389—390, 1971
3) Hietala, S.O., Hirsch, J.I. and Faunce, H.F.: Allergic reaction to patent blue violet during lymphography. Lymphology, 10: 158—160, 1977
4) 打田日出夫，中村仁信，堀　信一，黒田知純，吉岡寛康，徳永　仰：リンパ造影用の色素について—ジアグノグリーンとインジコカルミンの使用経験—．薬理と治療，7：2319—2324，1979
5) 古寺研一，植田俊夫，佐藤通洋，大内敏宏：リンパ管造影における vital dye としてのインドシアニングリーンの利用．臨放，24：601—602，1979
6) Sigurjonsson, K.: Lymphography without the aid of vital dyes. Lymphology, 7: 121—123, 1974
7) Yune, H.Y., Klatte, E.C. and Batnitzky, S.: Identifying dorsal pedal lymph vesseles without blue dye. AJR., 132: 302—303, 1979
8) Kapdi, C.C.: Lymphography without the use of vital dyes. Radiology, 133: 795—796, 1979