OUKA
Osaka University Knowledge Archive

Title	肺結核空洞ニ對スル放射線治療ト胸廓成形術ノ併用（第1回報告）
Author(s)	中島, 良貞; 平尾, 健一
Citation	日本医学放射線学会雑誌. 1943, 4(6), p. 566-574
Version Type	VoR
URL	https://hdl.handle.net/11094/20453
rights	
Note	

Osaka University Knowledge Archive : OUKA

https://ir.library.osaka-u.ac.jp/

Osaka University

肺結核空洞ニ對スル放射線治療ト胸廓成形術ノ併用(第1回報告)

九州帝國大學醫學部放射線治療學教室
教授　中島良貞
九州帝國大學醫學部石山外科教室(主任　石山福二郎教授)
助教授　平尾健一

Röntgenbehandlung kombiniert mit Thorakoplastik, der tuberkulösen Kavernen der Lunge.

Von

Prof. Dr. Y. Nakashima.

Aus dem Institut für Strahlentherapie der Kaiserlichen Kyusyu-Universität zu Hukuoka, Japan.

und

Assistant-Prof. Dr. K. Hirao.

Aus dem I Chirurgischen Klinik (Vorstand: Prof. Dr. H. Isiyama) derselben Universität.

1. 緒　言

余等ノ一人中島ハ昭和17年第2回日本醫學放射線學會總會席上ニ於テ「過去12年間ニ於ケル肺結核症ノ放射線治療經驗」ト題シテ宿題報告ヲシタ。ソノ際一寸本問題ニモ觸レテ置イタノデアルガ．九大放射線治療學教室ノ多年ノ經驗ニヨレバ既ニ發表シタヤウニ多クノ肺結核空洞ハ放射線治療ニヨツテ治癒消失スルモノデアル。然ルニ或特別ナ場合．卽チ空洞周圍ニ存在シテヰタ結核病竈ガ瘢痕性ニ治癒シテ空洞周圍ニ相當廣汎ニ瘢痕硬化ヲ起シタ場合．特ニソレニ加フルニ肋膜肺脈ニヨツテ肺表面ガ胸壁ト廣ク癒著シタヤウナモノニ於テハ．空洞治癒機轉ヨリ容易ニ首肯セラル、如ク放射線治療ノミニヨツテハ空洞消失ヲ期待スルコトガ出來ナイ。依テ中島ハ本學石山教授ニ詢リ．斯ル際ニ空洞周圍ノ硬化シタ瘢痕ニヨル緊張ニ對シ外科的施術ヲ加ヘテ緩解ヲ與ヘ空洞ノ閉塞ヲ可能カラシメヤウト企圖シ．兩教室ノ協同研究トシテ本治療法ノ研究ニ著手シタノデアル。

2. 適　應

肺結核症ノ一治療法トシテ胸廓成形術ガ行ハレルヤウニナツタノハ既ニ古ク前世紀ニ始ツテ

キル。而シテ現今廣ク行ハレテキル胸廓成形術ハ廣汎ナ肋膜癒著ガアル爲ニ人工氣胸療法ヲ施シ得ナイ場合．人工氣胸ヲ施ス代リニ之ヲ施行シテ結核肺ノ壓迫虛脫ヲ招來サセ．結核治癒ヲ促進サセヤウトスル目的ヲ以テ行ハレテキルモノト考ヘテヨイト思ハレル。從テソノ適應ヲ過レバ病勢ヲ增惡サセル危險ガ大キイノデアル。本領域ニ於ケル世界的權威者 F. Sauerbruch ノ著書 Chirurgie der Brustorgane, Erster Band II, S. 921—922 ニ．手術ヲ行フニ當ツテハ肺結核症ノ病勢．性狀等ヲ詳カニ察知スルコトガ緊要デアル旨ヲ縷述シタ後ニ次ノヤウナ結辭ヲ記載シテキルノハ眞ニ宜ナル哉ノ感ヲ抱カセルモノデアル。

"Jeder gewissenhafte Chirurg benötigt namentlich im Anfange seiner verantwortungsvollen Arbeit Rat und Hilfe eines Internen. Aufgabe chirurgischer Behandlung der Lungentuberkulose liegt nur zum kleineren Teil in der operativen Technik. Wichtigste Vorbedingung für den Erfolg ist pathologisch-anatomische und klinische Erfassung der Krankheit. Aber auch der innere Facharzt sollte den Eingriff nur in enger Füllung mit dem Chirurgen den Kranken empfehlen und technische Umgrenzung und Ausführung jenem überlassen. Erfahrung und Urteil beider müssen sich ergänzen. Sie schaffen die besten Voraussetzungen für klare Bewertung der Krankheit und richtige Auswahl der Operationsmethode.…."

然シナガラ大多數ノ肺結核患者ノ空洞ハ單ニソレノミ孤立シテ存在スルモノデハナク．ソノ周圍或ハ肺ノ他ノ部分ニ種々ナ性質ノ結核炎衝竈ガ併存シテキルノデアル。從テ假ニ或方法ヲ講ジテ空洞ダケハ閉塞サセルコトガ出來タトシテモ．他ノ結核竈ガ治癒シナイ限リハ患者ヲ健康ニ復サセ得ルモノデハナイ。前述ノ如ク余等ノ一人中島ノ教室ニ於テハ多年肺結核患者ニ對シテ放射線治療ヲ行ヒ臨牀的全治ヲ招來サセヤウト努力シ．多クノ場合臨牀的全治ニマデ至ラシメ得テキル。唯アル特別ノ例ニ於テハ他ノ部ノ結核病竈ハ殆ド治癒シテキルニモ拘ラズ．空洞ダケガ閉塞シ得ナイ狀態ニナツテキルモノガアル。本協同研究ニ於テハ斯クノ如キ症例ニ空洞閉塞ノ目的ヲ以テ外科的施術ヲ行フノデアルガラ患者ノ全身狀態ハ可良デ體重モ入院前ニ比ベテ 10 乃至 20 瓩トイフ增加ヲ示シ總テノ侵襲ニ對スル抵抗力モ亦增强シテキル．從テ相當大キナ外科的手術ヲ施シテモソレニヨツテ病勢惡化ヲ來ス危險ハ極メテ尠イノデアル。

コノ故ニ適應決定ニ際シテザウエルブルッフ等ガ特ニ碎心シタ患者ノ全身狀態．結核病勢或ハソノ質的診斷等ニ就テ考慮ヲ拂フコトハ比較ニナラヌ程少クテヨイノデアル。勿論全クソノ必要ガナイト言フノデハナイ．ノミナラズ余等ノ研究ノ主眼ノ一モ詮ジ詰メレバ此點ニアルノデアル。卽チ余等ガ研究シ經驗ヲ積マウト企圖スル所ハ

第一ニ如何ナル空洞ガ放射線治療ノミニヨツテハ閉塞シ得ナイモノデアルカヲ知リ．

第二ニ如何ナル程度マデ放射線治療ヲ行ツテ後ニ外科的手術ヲ行ヘバ病勢ヲ惡化サセルコトナク且ツ最モ容易ニ空洞ノ閉塞ヲ招來サセ得ルカヲ判定シ．

第三ニ空洞竝ニ空洞周圍ノ狀態ニ應ジテ如何ナル手術ヲ施セバ最モ輕少ナ侵襲ニヨツテ充分

ナル目的ヲ達シ得ルカトイフコトヲ體得シ度イトイフニアルノデアル。

余等ガ本研究ニ著手シテ日尚ホ淺ク經驗例モ僅々數例ニ過ギナイノデ餘リ多クノコトヲ言ヘナイノデアルガ余等ノ今日マデノ經驗例ニ於テハソノ適應ノ決定ハ次ノ二ツノ場合デアル。

(1)大ナル空洞ガアツテ．ソノ周圍ノ組織ニ存在シテヰタ結核病竈ガ瘢痕硬化シ．更ニ厚イ肋膜肼胝ガアツテ肺表面ガ胸廓内壁ニ癒著シ空洞閉塞ノ見込ノナイモノ。

(2)廣汎ナル結核病竈ハ瘢痕硬化シ．ソノ中ニアル氣管枝ガ擴張シテ所謂氣管枝擴張性空洞ヲ形成シ．ソノ内面ニアル結核病竈ガ放射線治療ニヨツテモ治癒シ難イ．或ハ治癒スルトシテモ餘リ永クカヽルト思ハルヽモノ。

以上二ツノ場合ハ共ニ喀痰中ニ多數ノ結核菌存シ．塗抹標本ニ於テモ容易ニ菌ヲ證明シ而モ消失スルニ至ラナイモノデアル。

勿論將來ノ研究ニヨツテ其他ノ適應ヲ決定スルコトアル可能性ハ保留サレテヰル。

3. 症　例

(1)一〇瀬〇次　33歳(入院時)　男子

昭和14年7月15日兩側肺結核症ノ診斷ヲ受ケ九大放射線科ニ入院．爾來昭和17年1月マデ放射線治療ヲ受ク。コノ間左側肺結核ハレ線寫眞上僅カニ瘢痕ヲ殘シテ治癒シ．右側上葉ニ存在シテヰタ大ナル2個ノ空洞ハ融合シテ一ツノ大ナル空洞トナリ．ソノ周圍組織ニ存在シテヰタ結核病竈ハレ線寫眞上一樣ナ瘢痕組織トナリ且ツ上葉ノ肋膜ハ肥厚シテ全面的ニ癒著シソノ收縮牽引ニヨツテコノ部ノ肋骨ノ走行ハ下内方ニ向ヒ．氣管モ亦右方ニ牽引サレテヰル。喀痰中ノ結核菌ハ塗抹標本上多數認メラレ放射線療法ヲ續行シテモ菌ノ減少スル模樣ナシ。依テ胸廓成形術ノ適應アルモノトシテ同年1月12日石山外科ニ轉棟ス。

入院時體重51.5瓩デアツタガ轉棟時體重72.4瓩。附圖第1圖Aハ術前ノ肺ノ斷層撮影寫眞デアル。

同年1月14日手術．ウィルムス氏胸廓成形術(Pfeilerresektion)ヲ選擇的ニ施行シタノデアルガ後方ヨリ於テハ第1乃至第5．前方ニ於テハ第1乃至第3肋骨ヲ切除シタ筈デアツタ。然ルニ未ダ經驗ガ乏シカツタタメ其後ノレ線概觀撮影ニヨツテ後方ニ於テ第1肋骨ヲ殘シ第2乃至第6肋骨ヲ切除シタノデアツタコトヲ知ツタ。コノ手術時ノ所見トシテハ後方ニ於テ第5肋骨位以上ハ肋膜肼胝ヲ硬ク觸レ殊ニ第3肋骨位以上ニ於テ極メテ硬靭ニ觸レタ。術後ノ經過ハ順調デアツテ1週間目ニ抜絲シソノ後平熱ニ復シ何等憂フベキ症狀ヲ惹起セズ同年2月7日放射線科ニ再ビ轉棟シタ。

當時咳嗽喀痰著シク減少シ空洞モ亦著明ニ縮小ス。

附圖第1圖Bハ同年2月7日撮影ノ肺ノ斷層撮影寫眞デアル。

其後放射線治療ヲ行ヒ空洞ハ更ニ縮小シタノデアルガソノ後ハ寧ロ幾分擴大スル感ヲ示シ且ツ喀痰中ノ菌モ亦塗抹標本ニテ消失スルニ至ラズ．附圖第1圖Cハ昭和17年7月7日ニ撮影シタレ線肺概觀寫眞デアル。

依テ之レハ第1肋骨ノ存在スルタメデアラウト思惟シ昭和17年8月19日之レヲ切除ス。

其後放射線治療ヲ續行シ空洞ハ幾分縮小シタガ全ク閉鎖スル迄ニハ至ラズ．喀痰中ノ結核菌モ亦塗抹標本ニテ尚陽性デアル。

同年12月5日撮影ノレ線肺概觀竝ニ斷層撮影寫眞ヲ見ルノニ第1回手術ニヨツテ切除シタ第2乃至第6肋骨ノ脊椎側殘存部ガ長ク殘ツテ居リ而モ肋骨切除ニヨツテ惹起サレタ胸廓ノ壓縮ハ兩斷端部ヲ接近サセテ此處ニ新タニ骨組織ガ再生シテヰルノヲ認メルコトガ出來ル。從テ此ノ爲ニ空洞閉塞ガ妨ゲラレテ居ルモノト思考シ昭和17年12月

7日三度手術ヲ行ヒ肋骨ノ脊椎側殘存部ヲ橫突起近クマデ切除シ尙ホ再生骨ヲ除去シタ。コレニヨツテ胸廓ハ著シク壓縮セラレ且ツ空洞モ亦縮小シタノデアルガ而モ未ダ全然閉塞スルマデニハ至ラナイ。ソノ後モ放射線治療ヲ續行中デアルガ空洞ハ漸次縮小スル傾向ヲ示シ喀痰中ノ結核菌モ亦減少シテキル。

第1圖Dハ昭和18年3月6日撮影ノレ線肺概觀寫眞デアル。

（2）大○時○　33歲（入院時）　男子

昭和16年2月13日九大放射線科ニ入院ス。本例ハ古イ病歷ヲ有シ入院前既ニ數年間各地ノ病院ニ入院治療ヲ受ケテキルモノデアツテ放射線科入院時ノレ線肺寫眞所見ハ右側上葉全部（肺尖ヨリ第6肋骨ニ至ル）ニ亙ル肋膜肥厚ニヨル一樣ノ陰影ガアツテソノ中ニ索狀乃至ハ斑點狀ニ見エル陰影ガ認メラレル。爾來昭和17年4月13日マデ放射線治療ヲ受ケタノデアルガ右上葉ハレ線寫眞上第3肋骨ノ高サマデニ收縮シ索狀乃至斑點狀陰影ハ消失シテ全ク一樣ノ陰影トナリ，下緣ニ近ク拇指頭大ノ空洞明影ヲ認メルノミトナツタノデアルガ喀痰中ノ結核菌ハ培養試驗ニヨツテ聚落200內外，時ニハ無數トイフ程度ニ陽性デアツテ菌ノ減少ヲ見ナイノデ昭和17年4月13日胸廓成形術ノ適應症トシテ石山外科ニ轉棟ス。當時體重84.3瓩（入院時69.75瓩）。

附圖第2圖A，Bハソノ時ノレ線肺概觀撮影竝ニ斷層撮影（背面ヨリ深サ12糎ノ層）寫眞デアル。斷層撮影寫眞デ知ラレルヤウニコノ空洞ハ極メテ前胸壁ニ接近シテ存在スルモノデアル。

昭和17年4月17日手術，前方ニ於テ第1乃至第3肋骨ヲ切除シタノデアルガ之レニヨツテ前述ノ前胸壁ニ接近シテ存在スル空洞ノ閉塞ヲ期待シタ次第デアル。

昭和17年5月4日放射線科ニ再ビ轉棟ス。然シ乍ラ期待ニ反シテ空洞ハ縮小セズ却テレ線寫眞上明確ニナツタ感ガアリ爾後放射線治療ヲ行ツテ喀痰中ノ菌モ亦減少シナイマヽ他日再ビ手術ヲ行フコトヲ約束シテ同年7月23日退院シタ。

附圖第2圖Cハ昭和17年6月24日退院前ノレ線肺概觀撮影寫眞デアル。

（3）松○成○　27歲（入院時）　男子

昭和15年10月31日兩側肺結核症ノ診斷デ放射線科ニ入院ス。當時ノレ線肺寫眞ニヨレバ右側肺尖ヨリ肺門ニ至ル索狀乃至斑點狀陰影ト左側上野全面ニ索狀纖維性陰影ガ認メラレル。爾來昭和17年5月3日マデ放射線治療ヲ受ケ右側ノ陰影ハ著シク硬化減退シ，左側モ亦極メテ硬化シタヤウナ陰影トナツタノデアルガ所々ニ小サナ氣管枝擴張性空洞ト思ハレルモノ散在シ，加之喀痰中ノ結核菌ハ培養ニヨツテ40位ノ聚落數ヲ見ル程度トナツテ之レ以上ハ減少スル傾向ガ無イノデ胸廓成形術ノ適應症トシテ昭和17年5月4日石山外科ニ轉棟ス。當時體重ハ71.8瓩（入院時ハ57.3瓩）。

附圖第3圖Aハ轉棟時ノレ線肺概觀撮影寫眞デアル。

昭和17年5月8日手術施行。此ノ症例モ亦左側第1肋骨ヲ取リ殘シタノデ結極第2乃至第6肋骨ヲ切除シタノデアルガ第4肋骨位ヨリ上方ハ肋膜肼胝ノ肥厚著シク極メテ硬固ニ觸レタ。昭和17年5月21日放射線科ニ再ビ轉棟ス。當時喀痰ヨリノ菌培養ハ聚落數幾分減少シ10乃至20程度トナル。爾來引續キ放射線治療ヲ行ヒ最近ノ喀痰竝ニ胃液カラノ培養ニ於テハ多クハ陰性デアツテ稀ニ1或ハ2個ノ聚落ヲ證明スル程度トナリ目下退院準備中デアル。

然シ乍ラ本例ニ於テ喀痰中ノ菌ガ殆ド陰性トナツタノハ果シテ胸廓成形術ノ效果デアルカ確實ニハ斷定シ難イケレド，之レガ有效ニ働イテキルコトハ確カデアルト思ハレル。

附圖第3圖Bハ昭和18年2月17日ノレ線肺概觀撮影寫眞デアル。

（4）山○莊○郎　34歲（入院時）　男子

昭和15年6月21日兩側肺結核症ノ診斷デ放射線科ニ入院ス。

本例ハ極メテ古イ病歷ヲ有シテキル者デアツテ當時ノレ線肺概觀撮影寫眞ニヨルト右側上野及ビ下野ニハ肋膜炎癒痕ニヨル陰影ガアリ特ニ上野ノ陰影ハ濃厚デアツテ內部ノ變化ヲ窺知シ難ク，橫隔膜陰影ハ上方ニ引キ上ゲラレテキル。中野ニハ全面ニ纖維性雲絮狀陰影ガアツテ5錢「アルミ」貨大ノ明瞭ナ空洞明影ガ認メラレル。左側モ亦全野

ニ亙ツテ纖維性雲絮狀陰影ガアツテ第5肋骨ノ高サニ於テ約2錢銅貨大ノ空洞明影ガ存在スル。

入院後昭和17年6月10日マデ放射線治療ヲ行ツテ病勢ハ著シク輕快シ レ線概觀撮影寫眞モ同樣著明ニ良好トナツテ右上野ノ一樣ナ陰影モ甚ダ淡クナリ第4肋骨ノ高サニ約1錢銅貨大ノ空洞ヲ認メル事ガ出來ル（入院時中野ニ在ツタ小サナ空洞ハ既ニ消失シテヰル）。中野ノ陰影モ亦稀薄トナツテ全ク瘢痕性ニ見エルヤウニナツテヰル。左側ニ於テハ空洞ハ全然消失シテ纖維性雲絮狀ノ陰影モ吸收サレテ極メテ稀薄トナツテヰル。患者ハ初メカラ喀痰ヲ喀出スルコトガ出來ズ胃液カラノ培養ニ僅カニ菌ヲ證明スルニ過ギナカツタガ右側ニ空洞ガアツテ自然消失困難ト考ヘラレ昭和17年6月11日石山外科ニ轉棟ス。當時體重55.8瓩（入院時40.9瓩）。

附圖第4圖Aハソノ當時ノ レ線肺概觀撮影寫眞デアル（入院時ノモノハ茲ニ掲載シナイケレドモ實ニ驚ク可キ陰影ガアツタコトヲ附記スル）。

昭和17年6月13日手術施行。此症例ニ於テモ亦右側第1肋骨ヲ取リ殘シタ爲メ結極第2乃至第8肋骨ヲ切除シタノデアツタ。肋膜胼胝ノ肥厚ハ第7肋骨位ニ及ンデ居リ．殊ニ第5肋骨位ヨリ上方ニ於テハ極メテ硬靭デアツタ。手術後最高38.5乃至38.8度ノ發熱ガ約1週間許リ持續シテ解熱ス。昭和17年8月30日再ビ放射線科ニ轉棟ス。

當時ノ レ線肺概觀撮影寫眞ニヨルト右側上野ノ空洞明影ハ拇指頭大ニ小サクナツテ一見明カニ空洞明影ト斷言シ難イ程度トナツテヰル。然シナガラ非手術側ノ左側ニハ第4肋骨ノ高サニ於テ外側ニ近ク約2錢銅貨大ノ早期浸潤ヲ生ジ其中央ハ既ニ明影ガ出來テヰルノヲ認メル。

現在コノ新タニ出來タ病竈ガ治癒シタ後．更ニ右側ノ再手術ヲ行フ豫定デ放射線治療ヲ行ツテヰル。

附圖第4圖Bハ當時ノ レ線肺概觀撮影寫眞デアル。

（5）額○マ○カ　27歳（入院時）　女子

本例モ永イ病歷ヲ有ツテ居リ特ニ九大放射線科ニ入院前某醫科大學ニ於テ約1箇年半人工氣胸療法ヲ受ケテヰタモノデアル。

昭和15年2月8日放射線科ニ入院ス。入院時ノ レ線肺概觀撮影寫眞ハ右側肺尖ヨリ肺門ニ亙ツテ纖維性ニ見エル陰影ガアリ右側全肺野ニ於テ著シク肺紋理ガ增强シテヰル。左側ハ中及ビ下肺野ニ於テ一樣ニ曇ツテ肋膜肥厚ノ存在ヲ現ハシ且ツ全肺野殊ニ上野ニハ纖維性乃至索狀ノ陰影ト雲絮狀ノ陰影ヲ認メ加之中野ニ於テハ大小數個ノ空洞ト思ハレル明影ガ存在スル。

入院後昭和17年5月19日マデ放射線治療ヲ行ヒ症狀ハ著シク輕快ス。 レ線肺概觀撮影寫眞ヲ見ルト右側ハ殆ド病的陰影ハ消失シテ全肺野ノ肺紋理著シク增强シ僅カニ索狀（瘢痕）ノ陰影ヲ認メルダケデアル。左側ハ中野及ビ下野ノ曇リハ入院時ヨリモ稍々濃厚トナツテ肋膜肥厚ガ幾分增加シテ居ル事ヲ思ハセ．ソノ中ニ拇指頭大乃至1錢銅貨大ノ空洞ト思ハレル明影ヲ數個認メル。上野ハ明ルクナツテソノ中ニ瘢痕狀ノ陰影ガ存在スル。

喀痰中ノ結核菌ハ塗抹標本ニヨツテ多數ニ認メラレル。體重ハ65瓩（入院時48.2瓩）。仍テ胸廓成形術ノ適應症ト考ヘ昭和17年5月20日石山外科ニ轉棟ス。

附圖第5圖Aハ手術前ノ レ線肺概觀撮影寫眞デアル。但シ斷層撮影寫眞ニ於テハ空洞所在ノ深サガ各々異ルタメ1枚ノ寫眞ニ全部ノ空洞ヲ現スコトガ出來ナイ故ニ茲ニハ掲載スルコトヲ省略スル。

昭和17年5月25日手術施行。本症例ニ於テハ中野ニダケ數個ノ空洞ガ存在スルノデアルカラ試ミニ初メカラ第1肋骨ハソノ儘殘置シテ選擇的ニ第2乃至第8肋骨切除ヲ行ツタ。第3肋骨位ヨリ上方竝ニ第5．第6肋骨位ニ於テハ肋膜ハ稍々肥厚シ．第7及第8肋骨位ニ於テハ相當硬ク觸レルノデアルガ第4肋骨ヲ中心ニソノ上下二横指ノ範圍及ビ第8肋間位以下ニ於テハ肋膜肥厚ハ極ク輕度デアツテ比較的柔軟ニ觸レル。

㊥第5圖Bハ手術後ノ レ線肺概觀寫眞デアル。

昭和17年6月8日再ビ放射線科ニ轉棟ス。手術後咳嗽喀痰著シク減少シ而モ喀痰中ノ結核菌數モ亦著明ニ減少シタガソノ後放射線治療ヲ續行スル中ニ喀痰量ハ更ニ一層減ジ且ツ塗抹標本デハ結核菌ヲ證明出來ズ．同年8月29日ノ喀痰ヨリノ培養

試驗成績ハ3本ノ試驗管ニ各1個．3個及ビ3個ノ聚落ヲ證明シタニ過ギナイ。ソノ後今日（18年3月）マデ放射線治療ヲ續行シテ經過ハ益々良好デアツテ最近2，3箇月ノ喀痰竝ニ胃液ヨリノ培養試驗ニ於テハ或時ハ陰性．或時ハ1，2個ノ聚落ヲ見ルダケノ程度トナリ目下退院準備中デアル。

（6）本○佐○馬　23歳（入院時）　男子

昭和15年2月14日兩側肺結核症ノ診斷ノ下ニ放射線科ニ入院ス。

入院時ノレ線肺概觀撮影寫眞ヲ見ルニ右上野（肺尖ヨリ第7肋骨ノ高サマデ）ニハ略々一樣ニ見エル濃厚ナ陰影ガアツテ滲出性炎症（肺結核炎衝滲出期）ト思ハレル。左側ハ全野ニ雲絮狀陰影ガアツテ第2肋間腔ノ高サニ鷄卵大ノ比較的新シイ空洞ト思ハレル明影ヲ認メル。

入院後昭和17年10月11日マデ放射線治療ヲ行ツテ著シク治癒ニ向ヒ當時ノレ線肺概觀寫眞ニハ右側ニ在ツタ上野ノ陰影ハ殆ド全ク消失シテ僅カニ索狀ノ陰影ヲ殘ス程度トナリ．左側ニ於テハ肺尖ヨリ第5肋骨マデノ高サデ內側3分ノ2位マデ肋膜肥厚ノタメノ陰影ト思ハレル一樣ノ陰影ガアツテ第5肋骨ノ高サニ於テハ拇指頭大ヨリモ稍々大キナ略々三角形ヲシタ空洞明影ヲ認メル。

喀痰中ノ結核菌ハ塗抹標本デモ消失シナイシ培養ニヨルト聚落數ハ無限大ヨリ200個程度ノ間ヲ動搖スル數ニ陽性デアツテ容易ニ消失スル傾向ガナイ。

仍テ胸廓成形術ノ適應症トシテ昭和17年10月12日石山外科ニ轉棟ス。當時體重ハ77.9瓩（入院時44.65瓩）。

第6圖Aハ當時ノレ線肺概觀撮影寫眞デアル。

昭和17年10月14日手術施行。左側第1乃至第7肋骨ヲ切除シテ脊柱側方胸廓成形術ヲ行ツタ。肋膜ハ第3肋骨位ヨリ上方ニ於テハ稍々肥厚シ第4乃至第6肋骨位ニ於テハ極メテ硬靭ニ觸レルガソレヨリ以下ハ比較的柔軟デアル。

手術後第4日目ヨリ左側ニ滲出性肋膜炎ヲ起シタノデアルガ重篤ナ症狀ハ呈スルコトモナク同年11月17日再ビ放射線科ニ轉棟ス。

當時ノレ線肺概觀撮影寫眞デハ左側ノ肋膜滲出液ハ殆ド全ク吸收サレ空洞明影モ亦全ク不鮮明トナツテキル。

第6圖Bハ翌11月18日撮影ノレ線肺概觀寫眞デアル。

コノ當時既ニ喀痰量ハ術前ノ約10分ノ1程度ニ減少シ塗抹標本デハ結核菌陰性トナツテキル。其後放射線治療ヲ續行シ經過ハ益々良好デ目下（18年3月）咳嗽喀痰ハ殆ド全ク無ク喀痰竝ニ胃液ヨリノ結核菌培養成績ハ1月及ビ2月ニ行ツタ2回ノ試驗ニ於テ何レモ陰性デアツテ退院準備中デアル。

（7）渡○ミ○エ　22歳（入院時）　女子

昭和15年10月3日右側肺結核症ノ診斷ノ下ニ放射線科ニ入院ス。

入院時ノレ線肺概觀撮影寫眞ニ於テハ右側上．中野ニ亙ツテ雲絮狀．一部索狀ノ陰影ガアツテ肺尖部ニハ拇指頭大ノ空洞明影ヲ．鎖骨ノ高サニハ鳩卵大ノ空洞明影ヲ認メル。左側ハ著變ナシ。

入院後昭和17年11月17日石山外科ニ轉棟スルマデ放射線治療ヲ行フ。

石山外科轉棟時ノレ線肺概觀撮影寫眞ヲ見ルト右側中野ノ陰影ハ消失シ上葉ニ相當シテ肋膜肥厚ニヨル一樣ノ陰影ガアツテ鎖骨ノ高サニ存在シテキタ空洞ハ稍々橫ニ倒レテ存在シ周圍ハ一樣ノ陰影ガ之レヲ取リ圍ンデキル．之レヨリ肺門ニ向ツテ索狀ノ陰影ガアルノヲ認メル（附圖第7圖A）。

喀痰ニハ塗抹標本デ多數ノ結核菌ヲ證明スル。

體重ハ51.8瓩（入院時36.1瓩）。

昭和17年11月20日手術施行。右側第1乃至第6肋骨ヲ切除シテ脊柱側方胸廓成形術ヲ施シタ。第5肋間位ヨリ上方ノ肋膜ハ相當ニ肥厚シテ稍々硬ク觸レ．ソレヨリ下方ハ殆ド正常肋膜ノ厚サデ極メテ菲薄デアツタタメ術中ソノ一部ヲ損傷シテ術後一時氣胸ヲ生ジタガ間モナク吸收シタ。

昭和17年12月5日再ビ放射線科ニ轉棟ス。

喀痰量ハ著シク減少シタガ喀痰中ノ結核菌ハ塗抹標本デ一時却テ增加シタ。然シソノ後放射線治療ヲ行ツテ約2箇月半後ノ昭和18年2月8日ノ喀痰塗抹標本デハ結核菌陰性トナリ經過ハ良好デアル。

附圖第7圖Bハ同年2月9日撮影ノレ線肺概觀寫眞デアル。

（8）伊○須○秋　29歳（入院時）　男子

昭和16年12月22日兩側肺結核症ノ診斷ノ下ニ放射線科ニ入院ス。

當時ノレ線肺概觀撮影寫眞ヲ見ルト右側上野特ニ肺尖部ニ斑點狀竝ニ纖維性ノ陰影ガアリ．左側ハ肺尖ヨリ第7肋骨ノ高サマデ殆ド全ク一樣ニ見エル陰影ガアル。左側橫隔膜ハ右側ヨリモ約10糎高イ（橫隔膜肋膜炎）。

入院後昭和18年1月8日石山外科ニ轉棟スルマデ放射線治療ヲ行ツテ症狀輕快ス。

當時ノレ線肺概觀撮影寫眞ハ附圖第8圖Aニ示ス如キモノデアル。卽チ右側肺尖部ノ陰影ハ著シク瘢痕硬化シ．左側ノ橫隔膜肋膜炎ノ滲出液ハ全部吸收セラレテ胼胝トナリ左側第5肋間腔ノ高サニハ瘢痕ニヨル一樣ナ陰影ノ中ニ空洞明影ヲ認メルコトガ出來ル。

喀痰中ノ結核菌ハ塗抹標本デ多數認メラレル。體重ハ74.55瓩（入院時65.2瓩）。

昭和18年1月11日手術施行。左側第1乃至第7肋骨ヲ切除シテ脊柱側方胸廓成形術ヲ施シタ。肋膜ハ手術野一般ニ中等度ニ肥厚シテヰタ。

昭和18年1月26日ノ喀痰ニハ既ニ塗抹標本デハ結核菌ヲ證明出來ズ．培養ニヨツテ3本ノ試驗管ニ僅ニ3個ノ聚落ヲ認メル。

昭和18年1月29日放射線科ニ再ビ轉棟ス。

第8圖Bハコノ當時ノレ線肺概觀寫眞デアル。

尙ホ引キ續キ放射線治療ヲ行ヒ最近（18年2月）ハ喀痰殆ド全ク無ク2月9日ノ喀痰培養試驗デハ結核菌陰性デアル。

4. 考　按

緒言ニ於テ述ベタヤウニ余等ノ胸廓成形術施行例ハ悉ク手術前長期ニ亙ル放射線治療ニヨツテ空洞周圍ノ結核病竈ハ略〻瘢痕性ニ治癒シソノ爲メニ却テ空洞閉塞ノ可能性ヲ消失シタモノデアル。從テ全身狀態ハ極メテ佳良デアツテ結核ニ對スル抵抗力モ增强シテヰルト考ヘラレル。之レヲ放射線前治療ヲ施サナイデ胸廓成形術ヲ行フ場合ニ比ベテ著シク異ル點ハ第一ニ余等ノ例ハ榮養狀態ガ極メテ佳良デアツテ皮下脂肪層亦非常ニ厚ク手術殊ニ第1肋骨切除術ノ困難ナコトハ贏痩シテヰル患者ノ場合ト著シイ差ガアルコト．第二ニ結核ニ對スル抵抗力ガ增强シテヰルカラ手術ノ侵襲ニヨツテ病勢ノ惡化スル危險ガ少ク術前術後ニ施ス處置ナドハ何等特別ノ顧慮ヲ拂フ必要ノナイコトデアル。

余等ガ假令コノヤウナ肥滿シタ患者ノ手術經驗ニ乏シカツタトハ言ヘ特別ノ注意ヲ拂ツタニモ拘ラズ第1例．第3例及ビ第4例ニ於テ切除シ得タト思ツタ第1肋骨ガ術後ノレ線寫眞ニ其儘發見サレタノハ患者ガ肥滿シテヰルタメニ手術ガ困難デアツタ證左ト思ハレル。然シ乍ラ一旦第1肋骨ノ切除ニ成功スレバ左程困難ナモノデハナク余等モ第6例以下第7例．第8例ノ何レモ完全ニ之レヲ切除シ得テヰルノミナラズ自今之レガ切除ニ重ネテ失敗スルコトハアルマイトノ自信ヲ有ツテヰル。

第1例ノ經驗ニヨツテ知リ得ルコトハ肺上部ノ空洞ニ對シテハ既ニ先進學者モ言ツテヰルヤウニ第1肋骨ノ切除ガ極メテ重大ナ意義ヲ有シテヰルトイフコトデアル。而モ第1肋骨ノ切除部分ガ少イ時ハ長イ殘存肋骨ハ肺內部瘢痕ノ收縮ニヨツテ之レガ强ク前內下方ニ牽引サレル際ニソノ先端ガ前下方椎體部ニ支ヘラレ從テ胸廓上部ノ壓縮ガ妨ゲラレル恐レガアルカラ少クト

モ之レヲ4糎以上切除スル必要ガアルト思ハレル。第2肋骨以下ノ肋骨切除モ切除部分ガ長イ程胸廓ノ壓縮ニ都合ガヨイコトハ當然ノコトデアルカラ空洞ノ大小及ビ内．外側ノ位置ニヨリ又肋骨ノ高サニヨツテ切除片ノ長サハ加減スル必要ガアルガ大約7乃至10糎ヲ切除スベキデアルト思ハレル。又切除スル肋骨ノ脊椎側ハ出來ルダケ短切シ略ゝ當該横突起ノ先端ニ至ルマデ切除スル必要ガアル．時ニハ横突起ノ一部モ共ニ切除スル程度ニ行ツテヨイ。之ノ部ガ長クレバ肋膜胼胝ガ癒着シテヰルタメニ胸廓ノ壓縮ガ充分デナク加之本例ニ見ラレタヤウニ側方殘存肋骨ガ胸廓ノ縮小ト共ニ之レニ接著シテ相互間ニ骨ノ再生ヲ來シ益ゝ胸廓ノ壓縮ガ不可能トナル恐レガアル。

之等ノ手術要約ニ應ジテ余等ノ一人平尾ガ考按製シタ手術臺ハ極メテ便利デアツテ肩胛骨ノ開排モヨク又手術中呼吸困難等ノ不快ナ現象モ來サナイヤウデアル。

第2例ノ經驗ニヨツテ教ヘラレルコトハ假令空洞ガ小サク且ツ前胸壁ニ接近シテ存在シテ居テモ．肋骨ヲ前方ダケデ一部切除スルコトニヨツテハ空洞閉塞ヲ期待シ得ナイトイフコトデアル。

第3例ハ目下既ニ臨牀上全治ノ域ニ達シテヰルガ果シテ手術ノ效果ニ歸シテヨイカ或ハ放射線治療ノ效果ダケニ歸シテヨイカ確カナ判定ハ不明デアルガ．手術效果モアツタモノト考ヘテヨクハナイカ。

第4例ハ既述ノヤウニ第1肋骨切除ニ失敗シ目的ヲ達スルコトガ出來ナカツタノミナラズ術後他側ニ早期浸潤ヲ發生シタ例デ本例ニ於テモ第1肋骨切除ノ重要性ヲ如實ニ經驗シタモノデアル。

第5例以下第8例ハ前述症例ノ經驗ニヨツテ再ビ失敗ヲ重ネルコトナク悉ク充分ニ所期ノ目的ヲ達成スルコトノ出來タ例デアル。

以上ヲ綜合シテ手術成績ヲ稽ヘレバ當初經驗不足ノタメ失敗ニ歸シタ第1例乃至第4例ヲ除キ．多少ノ自信ヲ得タ後ニ行ツタ第5例以下第8例ニ至ル4例ハ悉ク所期ノ目的ヲ達成スルコトガ出來タノデアル。

但シ第1例ハ3回ノ施術ニモ拘ハラズ．大ナル空洞ハ非常ニ縮小シタガ．尚ホ細長キ．小サキ空洞ガ存在シテヰル．斯ル場合．如何ナル方法ヲ講ジテ所期ノ目的ヲ完全ニ達成シ得ルカニ就イテハ今後ノ研究ヲ要スル所デアル。

結　論

1.　肺結核症ニ對スル積極的治療法トシテ．既ニ10數年間放射線療法ヲ試ミ．極メテ良好ナル成績ヲ擧ゲテヰルガ．中ニハ之レノミニヨツテハ空洞ノ閉塞．延イテハ喀痰中ノ結核菌ノ消滅ヲ期待シ得ヌ症例ガアル．之等ノ症例ニ對シ胸廓成形術ヲ施シ．治療ノ目的ヲ完成セムト試ミタ。

2. 症例ハ未ダ少數デ僅々8例ニ過ギナイガ．初メテノ試ミトシテハ相當ノ良果ヲ擧ゲテヰルト思フ。殊ニ第5例以下ノ4例ニ於テハ．手術手技ノ習熟ト共ニ滿足スベキ成績ヲ得テヰル。

3. 余等ノ症例ハ術前．放射線治療ヲ行ツテ．空洞ノ部ヲ除キ他部ノ結核病竈ハ殆ンド治癒サセテヰルノデアルカラ．患者ノ一般狀態モ良好デ胸廓成形術ノ侵襲ニヨル．肺結核症ノ惡化乃至ハ餘病ノ發生ハ．放射線治療ヲ行ハズシテ．本手術ヲ敢行シタ成績報告ニ比シ少イ樣ニ思ハレル。卽チ8例中第4例唯1例ニ於テ術後他側ニ早期浸潤ヲ發生シテヰル外病勢增惡シタモノハナイ．特ニ第1例ノ如キハ3回繰返シテ行ヒタル手術ニヨツテモ少シモ病勢惡化ヲ見テヰナイ。

4. 本法ハ今後ノ經驗ト工夫トニヨリ．ソノ治療成績ハ更ニ期待スベキモノアルコトヲ信ジテヰル。

因ミニ本稿ハ昭和18年3月28日．日本醫學放射線學會學術講演會席上ニ於テ．講演シタル原稿デアルガ．ソノ後同年7月末日ニ至ル間ニ於テ．前記8症例中．第1例ハ．喀痰ヨリノ結核菌培養試驗ニ20個內外ノ聚落ヲ生ズル程度トナリ．家事ノ都合ニテ近ク退院豫定．目下退院前ノ運動練習中デアリ．第2例ハ未ダ再手術ヲ行ハズ．第3．第5．第6ノ3例ハ何レモ夙ク．臨牀上全治退院シ．第4例ハ記述ノ如ク術後左側ニ早期浸潤ヲ生ジ中心部ニ空洞ヲ發生セシモノガ．其後ノ放射線治療ニヨリ．本空洞ハ消失シ．早期浸潤モ亦吸收セラレ．目下尙ホ放射線治療續行中デアリ．第7例モ亦經過良好ニシテ尙ホ放射線治療續行中．第8例ハ喀痰ヨリノ結核菌培養試驗ニ於テ時トシ1,2個ノ聚落ヲ生ズルコトアルモ．多クハ陰性ニシテ．目下退院準備中ナルコトヲ附記シテ置ク。

中島論文附圖 (一)

第一圖

A

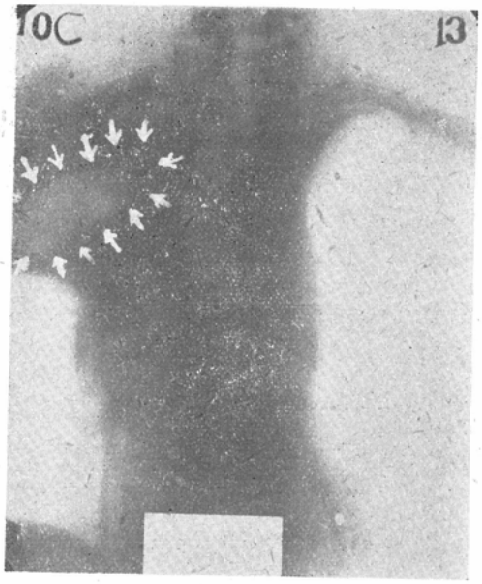

B



C

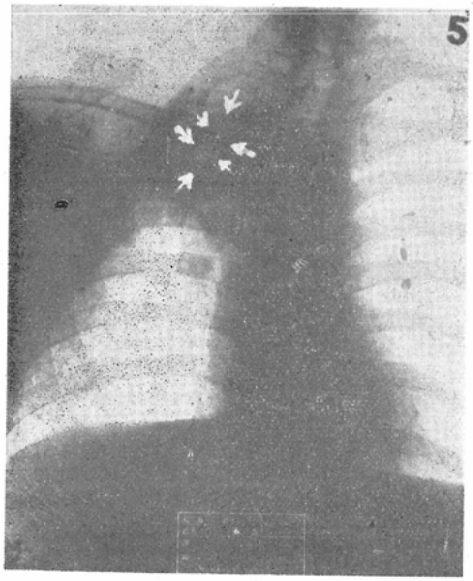

D

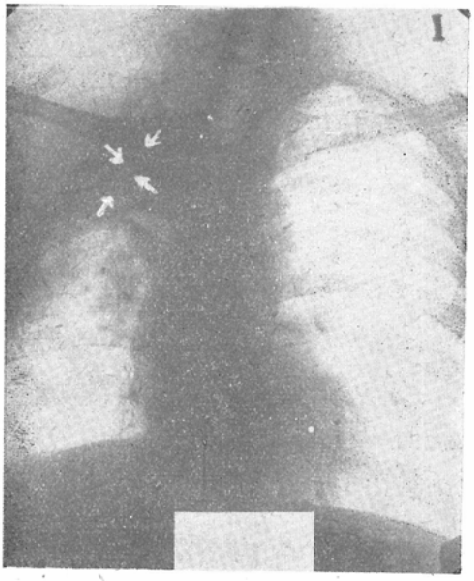

中島論文附圖 (二)

第二圖

A

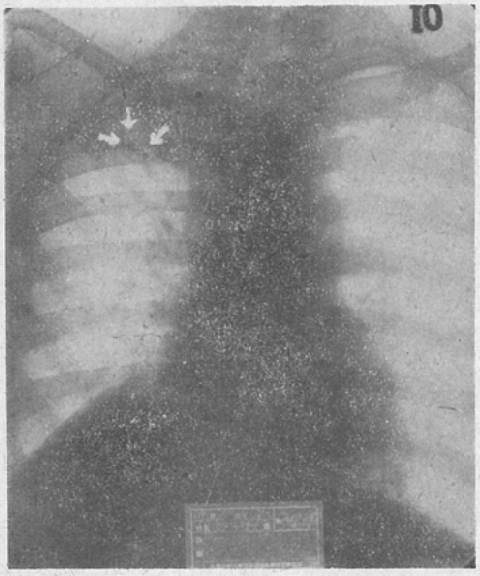

B



C

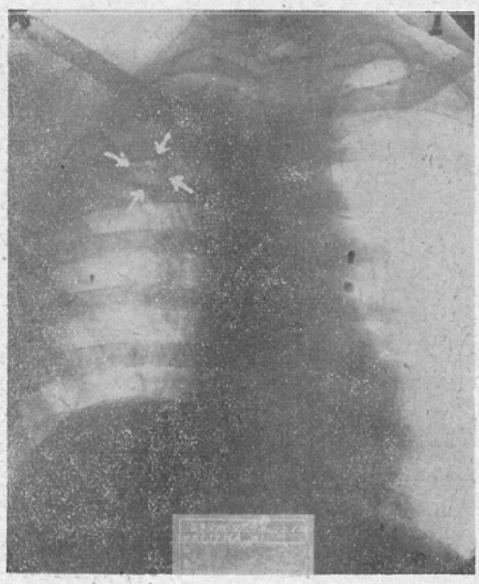

中島論文附圖 (三)

第三圖

A

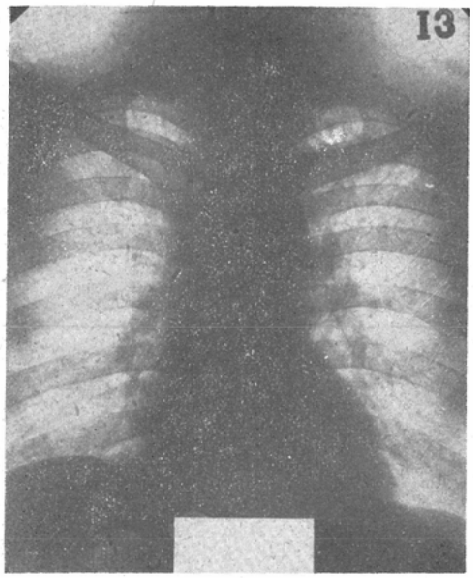

B

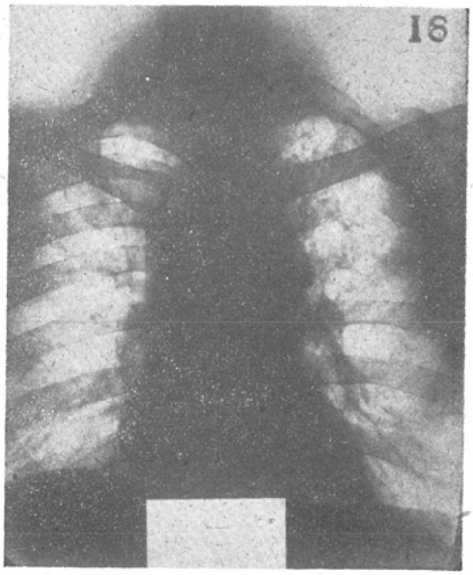

第四圖

A

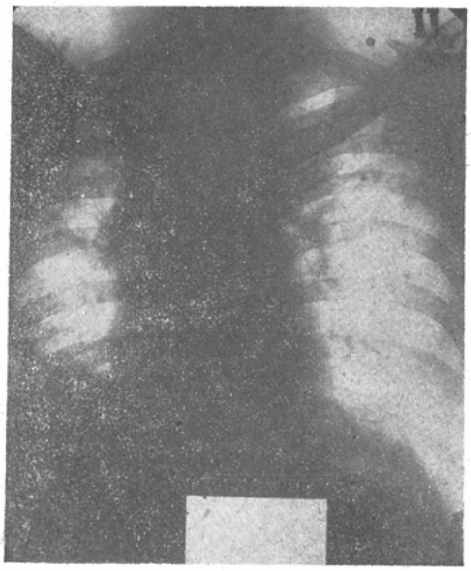

B

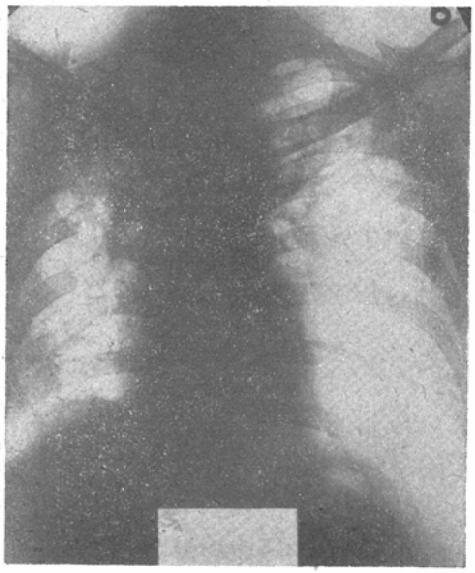

中島論文附圖 (四)

第五圖

A

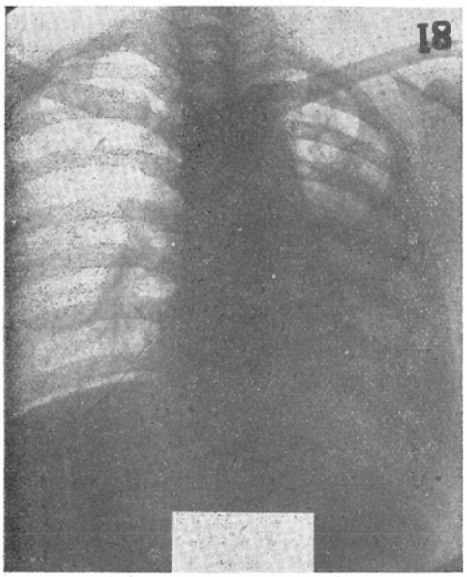

B

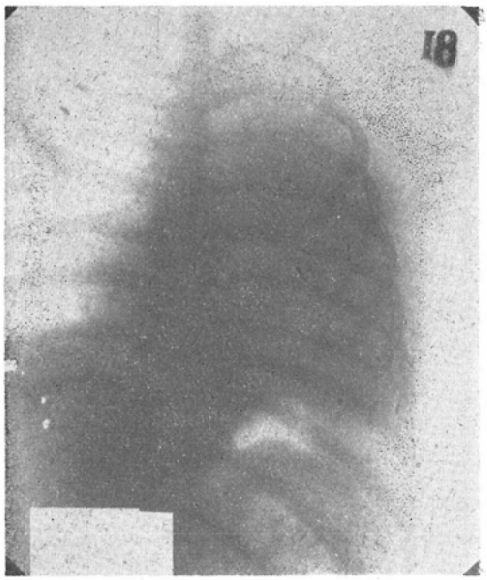

第六圖

A

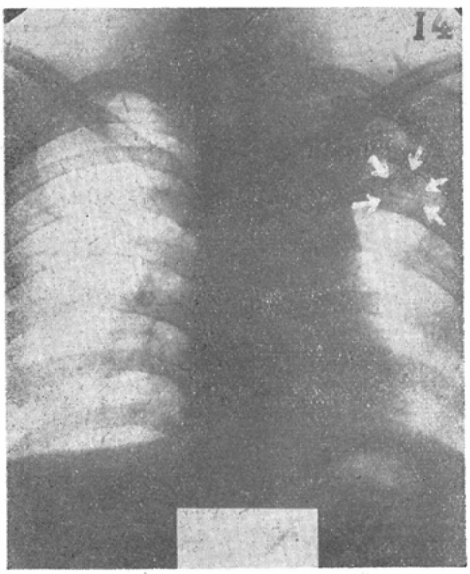

B

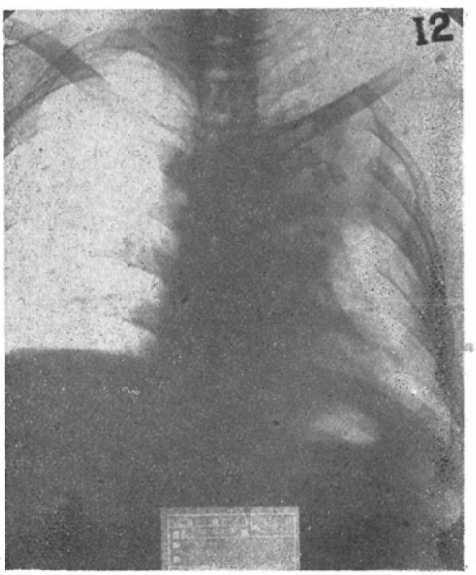

中島論文附圖 (五)

第七圖

A

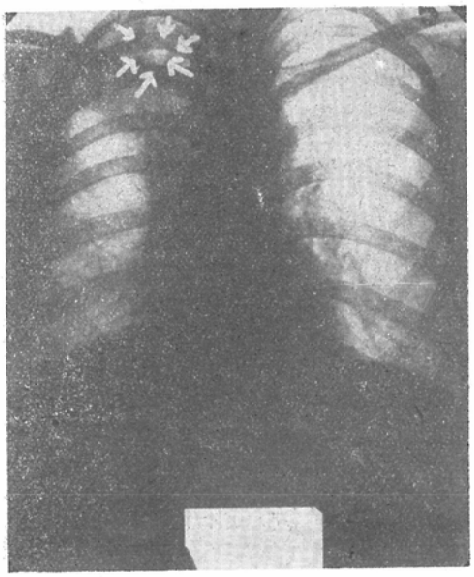

B

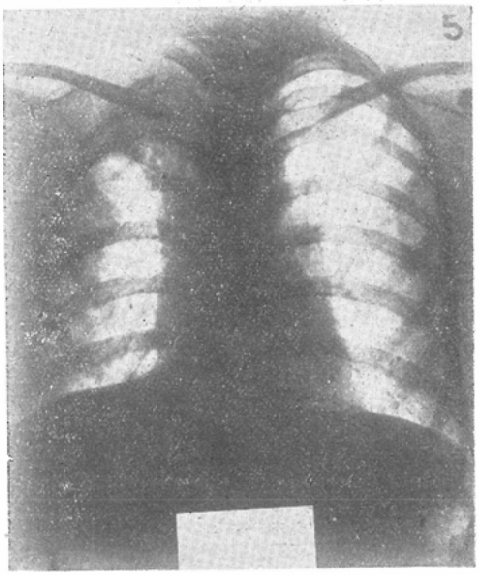

第八圖

A

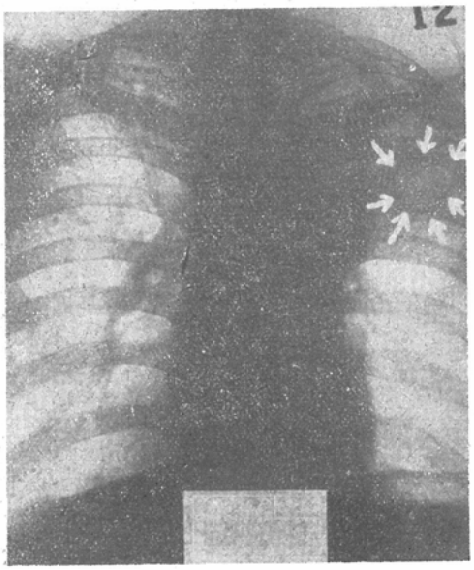
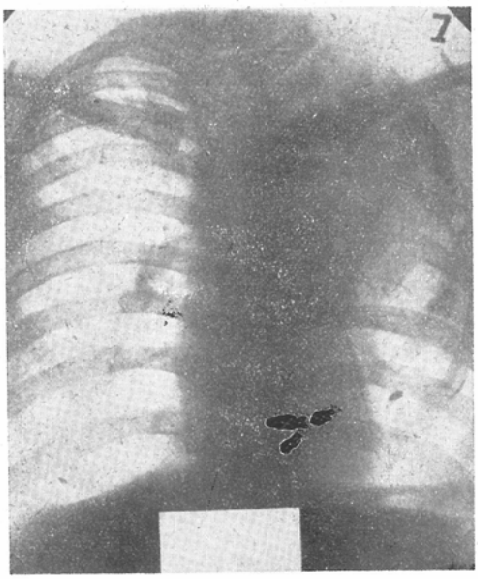
B