The University of Osaka
Institutional Knowledge Archive

Title	気管・気管支癌への高線量率管腔内照射
Author(s)	池田, 恢; 井上, 俊彦; 藤田, 昌宏 他
Citation	日本医学放射線学会雑誌. 1992, 52(6), p. 841-843
Version Type	VoR
URL	https://hdl.handle.net/11094/20457
rights	
Note	

The University of Osaka Institutional Knowledge Archive : OUKA

https://ir.library.osaka-u.ac.jp/

The University of Osaka

日本医放会誌：52（6），841—843，1992（平4）

研究速報

気管・気管支癌への高線量率管腔内照射

大阪大学医学部バイオメディカル教育研究センター生体情報部門集学放射線治療学研究部
* 大阪大学医学部放射線医学教室
池田　恢　井上　俊彦　藤田　昌宏
村山　重行*　手島　昭樹*　池添　潤平*
竹内　規之*　河野　伸明*　小塚　隆弘*

（平成4年1月27日受付）
（平成4年3月18日最終原稿受付）

Endobronchial Intraluminal Brachytherapy for Patients with Tracheobronchial Carcinoma with High Dose-Rate ^{192}Iridium Remote Afterloading Method

Hiroshi Ikeda, Toshihiko Inoue, Masahiro Fujita, Shigeyuki Murayama*, Teruki Teshima*, Junpei Ikezoe*, Noriyuki Takeuchi*, Nobuaki Kohno* and Takahiro Kozuka*
Department of Radiation Oncology, Department of Radiology*, Osaka University Medical School

Research Code No. : 604.3

Key Words : High dose-rate brachytherapy, Endobronchial brachytherapy, Intraluminal brachytherapy, Bronchogenic carcinoma, Tracheal carcinoma

Endobronchial intraluminal brachytherapy was conducted for 5 patients with tracheobronchial carcinoma using ^{192}Iridium high dose-rate afterloading machine (microSelectron HDR) and guide tubes of 1.9 mm in outer diameter. Four patients with bronchial non-small cell carcinoma and one with tracheal adenocarcinoma were applied, and a dose of 6 Gy/Fr. at points 1 cm from the source once a week, and a cumulative dose of 18 Gy/3 Fr. was delivered. Guide tubes could be placed up to 3 tubes via the vocal airway, and new computer planning system could afford to calculate dose from independent lining of the source into optimization. This could be done with safety, and no remarkable acute side effects were observed attributable to this method.

大阪大学医学部放射線科では，1991年5月から^{192}Ir線源を用いた新しい高線量率小線源治療装置が稼働している．気管・気管支癌に対して同年8月より管腔内照射を開始し，同年11月末までに5例に適用した．この臨床適用の可能性につき報告する．

対象と方法

新しい高線量率小線源治療装置micro Selectron HDR（オランダ Nucletron 社製）を使用した．本装置は検定時370GBq（10Ci）の強度の，小サイズの1個の^{192}Ir線源を1mのワイアに結合させ，ガイド内の定点を決まった時間だけ照射する．ガイドチャンネルは18本まで利用でき，ガイ

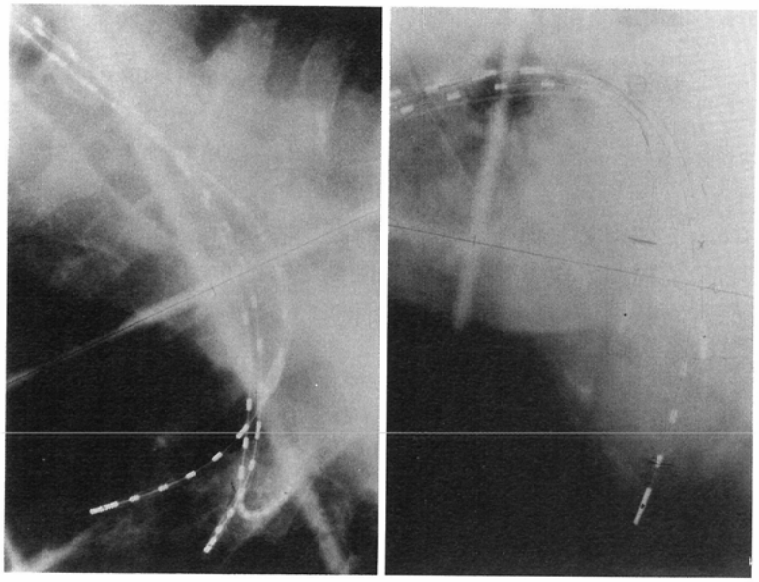

Fig. 1 Anteroposterior and lateral radiographic views of a patient with application of 3 guide tubes to right upper bronchi.

ド内の線源位置は12cmないし24cmまでの間を2.5mmないし5mm間隔で停止が可能であり，現実的には目的とする任意の部位に照射が可能である．照射時間も0.1秒の精度をもつ．

方法は鼻腔，声門経由で気管支鏡を挿入し，目視下に外径1.9mmの小線源用のガイドを生検鉗子口を通して目的気管支に挿入する．その後ガイドのみを留置して気管支鏡を抜去する．複数ガイド挿入の場合にはこれを繰り返す．気管あるいは主気管支の照射を受け持つ1本のガイドには，粘膜面への密着による過照射を避ける目的で，外径5mmの胃管チューブをガイドの外周にかぶせる形で挿入した．照射線量は標準的には線源中心から1cm（1例のみ線源中心から5mm）離れた点に対して1回6Gyと設定し，週1回，計3回で18Gyを照射した．気管支鏡使用から照射終了までモニターを用いて血圧，脈拍数および動脈血酸素圧の監視を行った．

結　果

複数のガイドが挿入可能で，現実に3本まで，病変を囲む形で挿入できた（Fig. 1）．照射時間は線源強度にもよるが，10分から25分と短く，覚醒状態でも十分耐えられた．ガイドの挿入から照射終了までの一連の処置を通じて軽度の咳嗽を1例にみたが，呼吸困難を呈した症例はなかった．前処置や線量計算時間を含め，1回当たり1時間半から2時間半を費やした．症例ごとに，あるいは閉塞管腔が開通する都度，挿入気管支を特定する必要があった．

気管原発腺癌1例，肺門型気管支癌4例（早期癌1，左主気管支閉塞1，IIIA期癌2）に施行した．5例全例に安全に施行可能で，施行直後に一過性で軽度の発熱を1例に1回みたが，他に本法由来の早期の副作用は認めていない．

考　察

本法では局所への集中照射を行うことによって気管支の開通，腫瘍縮小，引いては局所制御の得られる見通しがある．気管切開やトラヘルパー使用の必要なく非侵襲的に施行可能である．以上は不破ら[1]の^{192}Ir thin wireによる低線量率照射と比較すると線源が小さくなったため可能となった利点であり，より普遍性があると考えられる．我々の調べた範囲で，従来3本までガイドを挿入し治療した報告はない．スペーサについては不破ら[2]の優れた工夫の導入を考慮したが，適用の初期には間に合わなかった．

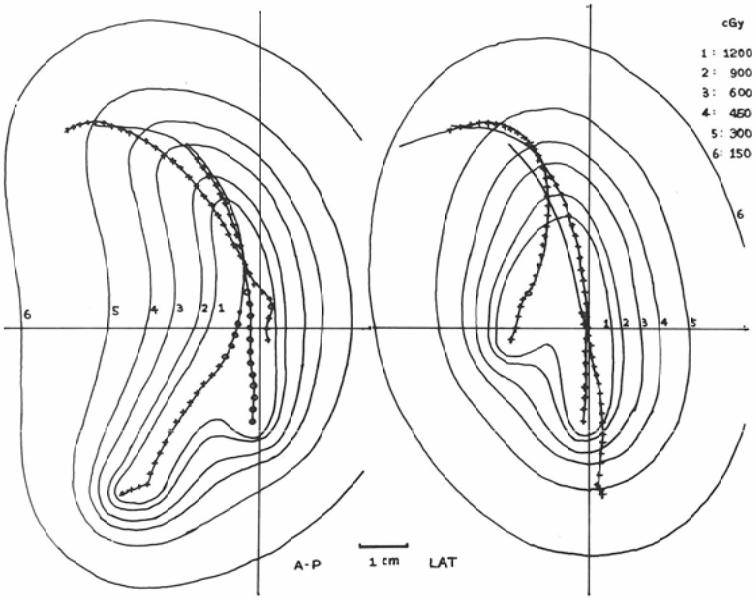

Fig. 2 Anteroposterior and lateral projection of dose distribution of a patient with application of 3 guide tubes to right upper bronchi.

投与線量は，米国で既に合意が得られたと考えられる Speiser[3]の治療実績とプロトコルを参照し，標準として線源中心から1cm 離れた点に対して1回6Gy，週1回，計3回で18Gy を照射した．線量計算にはこの装置に即して作られた治療計画システム Nucletron Planning System を利用した．これによれば投与線量は多数点での至適化が可能で，3本のガイド挿入など，あらゆる線源配置に対応できる．反面，計算がコンピュータ任せとなり，内容を把握しにくい面もある．分布図を Fig. 2 に示す．ガイドの屈曲部位では線量は予定線量より上回るが，この影響については長期の観察をまたねばならない[4]．

結　論

気管・気管支癌症例に対して新しい高線量率腔内照射装置（microSelectron HDR）を用いて5例に気管支管腔内照射を行った．線源中心から1cm 離れた点に対して6Gy/回，計18Gy/3回/3週を照射した．全例に非侵襲的に安全に施行でき，早期の副作用は認められなかった．

厚生省がん研究助成金3-32（増田班）によった．

文　献

1) 不破信和，森田皓三，伊藤善之，他：^{192}Iridium thin wire を用いた新しいアプリケーターによる気管支癌17例の気管支腔内照射治療成績，日放腫会誌，3：1—8, 1991
2) 不破信和，森田皓三，奥村恵利子，他：Iridium thin wire を用いる気管支腔内照射用アプリケーターの使用経験，日本医放会誌，48：217—219, 1988
3) Speiser BH：Updated endobronchial treatment protocols—Guidelines for neoplasms of trachea, mainstem and lobar bronchi (Revised 9/89). Act Select Brach J 3：9, 1989
4) Bedwinek J, Petty A, Bruton C, et al：The use of high dose rate endobronchial brachytherapy to palliate symptomatic endobronchial recurrence of previously irradiated bronchogenic carcinoma. Int J Radiation Oncol Biol Phys 22：23—30, 1992