The University of Osaka
Institutional Knowledge Archive

Title	腹臥位正面膵シンチグラム
Author(s)	林, 三進; 小山, 和行; 平川, 賢 他
Citation	日本医学放射線学会雑誌. 1979, 39(2), p. 107-112
Version Type	VoR
URL	https://hdl.handle.net/11094/20461
rights	
Note	

The University of Osaka Institutional Knowledge Archive : OUKA

https://ir.library.osaka-u.ac.jp/

The University of Osaka

腹臥位正面膵シンチグラム

東京大学医学部附属病院分院放射線科
林　三進　小山　和行　平川　賢
赤池　陽　木暮　喬
東京都立墨東病院診療放射線科
田ケ谷　二三夫

（昭和53年6月19日受付）
（昭和53年7月6日最終原稿受付）

"Pancreatic Imaging in Prone Position Anterior Projection"

Sanshin Hayashi, Kazuyuki Oyama, Ken Hirakawa,
Akira Akaike and Takashi Kogure
Department of Radiology, University of Tokyo Branch Hospital
Fumio Tagaya
Metropolitan Bokuto Hospital

Research Code No.: *725*
Key Words: *^{75}Se-selenomethionine, Pancreatic imaging, Prone position anterior view*

Fifty four cases were undergone "prone position anterior veiw pancreatic scintigram" in addition to the conventional supine position pancreatic scintigram.

This new position is as follows: The patient is lying prone and the detector of the scintillation camera or scanner is set under the patient with the collimator face to the abdomen.

Twenty five out of 54 cases are improved with pancreatic imaging in prone position compared with conventional supine position. Thirteen cases are equivocal and pancrease is not visualized in 7 cases in either position. Pancreas is well visualized only in 9 cases in supine.

As the pancreas tail in conjunction with spleen moves downwards and anteriorly by gravity when the patient is turned from the supine to prone, increased anatomical separation between the liver and pancreas and decreased distance between the pancreas and the detector.

The method provides improved visualization of the pancreas by separation from the hepatic image and increased counting rate with coming near the detector.

はじめに

^{75}Se セレノメチオニン膵シンチグラムにおける問題点は，セレノメチオニンの膵への集積量の問題もあるが，読影上の最も大きな障害は肝のイメージとの重なりである．このことについて従来から肝臓部分を鉛板で覆つてしまう方法，^{198}Au コロイドまたは ^{99m}Tc コロイド肝シンチグラムと組合せて肝のイメージを subtract する方法，患

者と検出器との位置関係を変える方法などが行なわれてきた．我々の方法は患者と検出器との位置を変える方法の一つであるが，比較的良い結果が得られたのでここに報告する．

対象ならびに方法

昭和52年5月から53年3月までに東大分院放射線科および都立墨東病院診療放射線科で膵シンチグラムを行なつた54例を対象とした．内訳は男40例，女14例で，年齢は24歳から81歳までで，40歳台，60歳台が37例を占めている．検査申込み時の臨床診断は膵炎，糖尿病，膵腫瘍およびその疑であつた．

腹臥位正面像は患者を腹臥位にし，シンチカメラを使用する場合はカメラを上向きにして患者の腹側面に角度をつけずに向け，スキャナーによる場合は5インチ対向スキャナーの下に付いている検出器を利用した．シンチカメラは島津サールLFOV，スキャナーは東芝対向スキャナーを使用した．

一般に膵シンチグラムは注射後の時間の経過により，膵，肝への集積および腸管への排出により腹部での RI の分布状態が変化し，しかも疾患により膵での最大集積時間が異なるので，従来から我々は背臥位正面像を ^{75}Se セレノメチオニン 250μCi 静注後10分および40分にとつていたが，これに腹臥位正面像を加え，静注後10分，20分，30分，40分に順不同に背臥位および腹臥位正面像を各々2枚とり，腹臥位正面像を従来からの背臥位正面像と比較検討した．

膵の解剖学的位置関係

膵は第1腰椎の高さで後腹膜領域にあり，腹膜に半分覆われて網嚢を隔てた胃の後方にあり，十二指腸蹄係と脾門の間に存在する．膵頭部には膵十二指腸動脈が貫いて走行しており，膵尾部は lig・pancreaticolienalis により脾門部につながつている．膵周囲は前面は腹膜に覆われ網嚢に接し，後面は脂肪組織などの比較的疎性の結合組織に囲まれている．

結　果

腹臥位シンチグラムと背臥位シンチグラムを比較して腹臥位のよかつたもの25例（46.3%），背臥位のよかつたもの9例（16.7%），同程度のもの13例（24%）および膵への集積がほとんど認められなかつたもの7例（13%）であつた（Table 1）．その理由について腹臥位，背臥位で同程度のものおよびスキャナーで膵の部分だけをスキャンした

Table 1　Prone position anterior view pancreas scintigram compared with conventional supine position.
(54 cases, 40 male 14 female)

	cases	
Prone view better	25	(46.3%)
Supine view better	9	(16.7%)
Equivocal	13	(24.0%)
Not visualized	7	(13.0%)
Total	54	

Table 2　Liver size in prone position compared with supine position

	cases	
Enlarged	14	(60.9%)
Reduced	2	(8.7%)
Unchanged	7	(30.4%)
Total	23	

Table 3　Total width of the pancreas and left lobe of the liver in prone position compared with supine position

	cases	
Enlarged	9	(39.1%)
Reduced	2	(8.7%)
Unchanged	12	(52.2%)
Total	23	

Table 4　Comparison the density of the pancreas and left lobe of the liver in prone and supine position

	cases	
High pancreatic density in prone	10	(43.5%)
High pancreatic density in supine	2	(8.7%)
Unchanged	11	(47.8%)
Total	23	

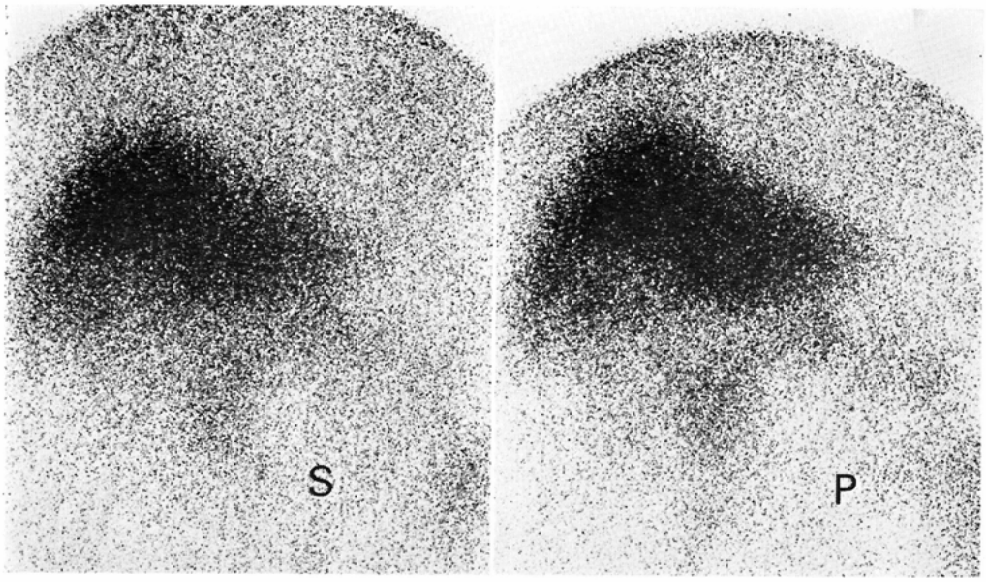

Fig. 1　Pancreas is separated from liver in prone position. Liver size is not changed in both position.
S : supine position　　P : prone position

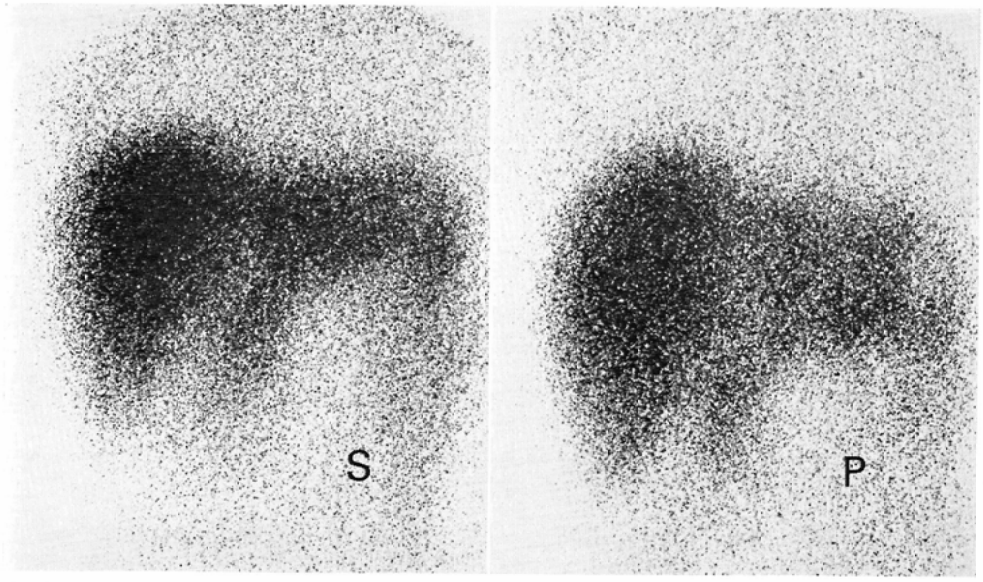

Fig. 2　Pancreas is clearly demonstrated in prone position compared with supine.　Liver size and total width of the pancreas and left lobe of the liver are enlarged in prone position.

ものを除いた23例について，シンチグラム上から検討してみると，背臥位から腹臥位にした時シンチグラム上肝の面積が大きくなるもの14例（60.9%），小さくなるもの2例（8.7%），変らないもの7例（30.4%）であつた（Table 2）．肝左葉と膵を含めた縦径は腹臥位にした時大きくなるもの9例（39.1%），少さくなるもの2例（8.7%），変らないもの12例（52.2%）であつた（Table 3）．

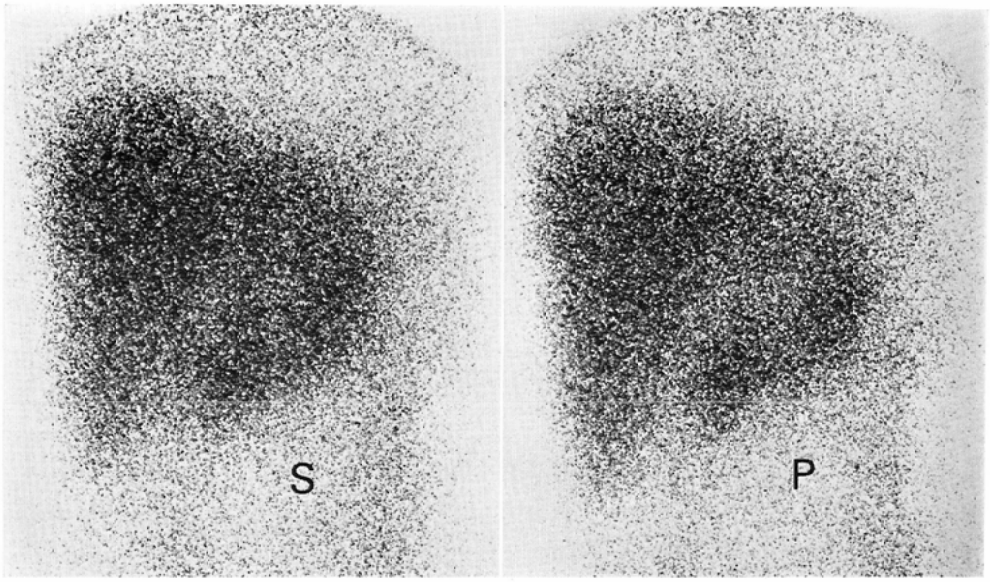

Fig. 3　Pancreas is not interfered with liver in prone position. The density of the pancreas differ from left lobe of the liver in prone compared with supine position.

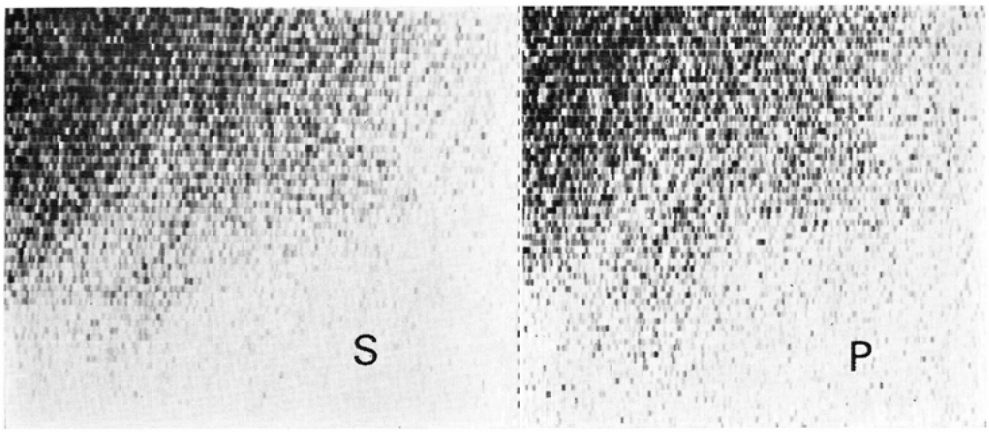

Fig. 4　Pancreas is separated from liver edge in prone position scanned with 5 in. rectilinear scanner.

肝左葉と膵尾部との集積の濃度を背臥位と腹臥位で比較すると，腹臥位の方が膵の濃度が高いもの10例（43.5%），背臥位の方が膵の濃度が高いもの2例（8.7%），同程度のもの11例（47.8%）であつた（Table 4）（Fig. 1, 2, 3, 4）.

膵の近接臓器として腹臥位にした時の脾の変化を ^{99m}Tc フィチン酸シンチグラムで観察すると（Fig. 5），背臥位では背側にあつて肝左葉とほぼ同じ高さにある脾が，腹臥位にすることにより明らかに腹側に寄り，しかも肝左葉よりもやや低い位置に移動することが確められた.

考　案

^{75}Se セレノメチオニンによる膵シンチグラムは，1961年 Blau によりグラム比で膵には肝の約9倍集積することが報告され，続いて1962年 Blau & Bender により臨床応用されたのに始ま

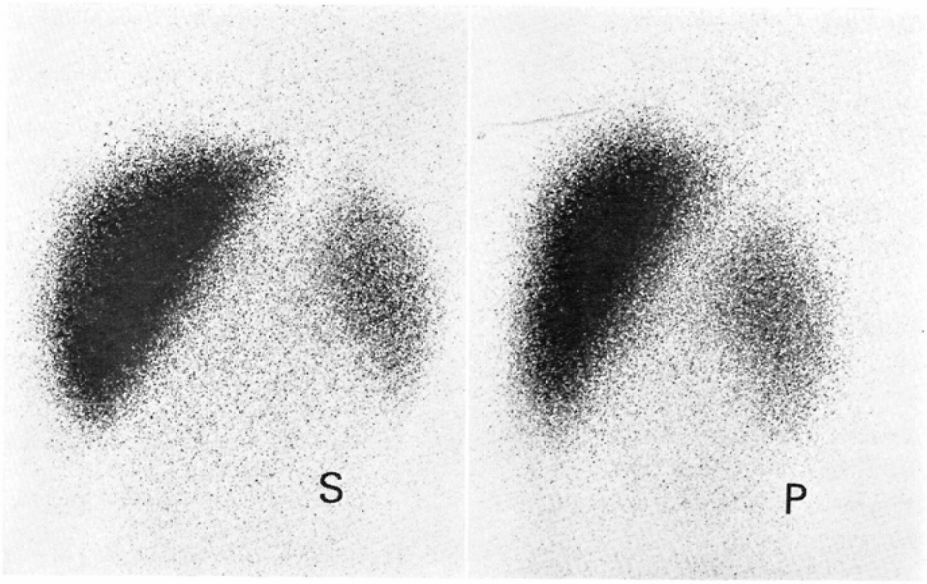

Fig. 5 Left lateral view of the ^{99m}Tc phytate liver-spleen scintigram in supine and prone position. Spleen is moved downward and anteriorly in prone position.

る[1]．しかし膵と肝では重量差がありすぎ，またこの2つの臓器が接近しすぎているため，膵への集積をさらに増加させ，肝への集積を減少させるためにさまざまな方法が考案された[2)~10)]．セレノメチオニンに代る膵シンチグラム用の医薬品もいろいろ考えられ，最近も報告[11)]されているが，いずれも実用には至つていない．

シンチグラム装置の向上とともに ^{75}Se セレノメチオニンと各種放射性コロイドを同時投与，または前後して投与して，肝のイメージをサブトラクトして膵シンチグラムを得る方法が考えられたが[12)~17)]，サブトラクション装置が必要なこと，放射性医薬品のとり込まれる部位が異なるためにときには肝以外の部分もサブトラクトしてしまうこともあり，普及には至つていない．

膵と肝との解剖学的位置関係から，膵のイメージと肝左葉との重なりを避けるために，患者と検出器の位置的関係を変える方法もいろいろと行なわれている．患者の体位に関しては左前斜位にする方法が最も多く[9)14)15)]，他に右下側位[18)]，右下側位で脊椎を伸展する体位[19)]などがある．検出器の方向を変える方法では5～15度頭側へ向ける[14)20)]，10度右側へ向ける[18)19)]などがある．そしてこれらの中の単独または組合せで多くの報告がなされている[9)14)15)18)19)20)21)]．

Sodee[22)] はほとんどの患者は AP 方向でシンチグラムをとるが，太つた患者の場合はコリメーターの焦点外になるため腹臥位（PA）でスキャンを行なつたと報告している．しかし一般に腹臥位で背側からシンチグラムをとると，椎体と重なる部分は椎体に妨げられて判らなくなる．

我々は患者を腹臥位にして検出器を腹側から当てることにより，背臥位の約3倍の良い成績を得ることができた．腹臥位では背臥位の時とは肝の位置が変化し，投影面積は大きくなると信じられているが，今回の結果でも半数以上は腹臥位の方が面積が大きかつた．肝左葉と膵を含めた縦径が腹臥位で大きくなるのは，膵尾部が脾と Lig. pancreaticolienalis でつながつており，^{99m}Tc フィチン酸シンチグラムで認められたように，脾が肝よりやや低い位置に移動するためであると考えられる．この縦径の変化は肝の面積の変化とは関係なく認められた．

腹臥位で膵の集積濃度が高いものは43.5％に認

められたが，これは ^{99m}Tc フィチン酸シンチグラムで認められたように，脾が腹臥位で腹側に移動することから，膵—検出器間の距離が近くなるためと考えられる．

まとめ

1．腹臥位正面膵シンチグラムを54例に行ない，通常の背臥位像と比べて良い結果が得られた．

2．その理由として腹臥位にした時の腹部臓器の位置の変化が考えられた．

優れたシンチグラムの作製に努力された東大分院放射線科金谷文夫技師，斉藤智彦技師，都立墨東病院診療放射線科萩谷敬二技師，吉田博己技師に感謝致します．本論文の要旨は昭和53年5月第37回日本医学放射線学会総会（徳島）に於て発表した．

文　献

1) Blau, M. and Bender, M.A.: Se^{75} -selenomethionine for visualization of the pancreas by isotope scanning. Radiology 78: 974, 1962.
2) Bender, M.A. and Blau, M.: Pancreas scanning with Se^{75} L-selenomethionine. (In) Quinn III J.L. ed.: Scintillation scanning in clinical medicine. pp. 87—92, 1964, W.B. Saunders Co. Phil.
3) Burke, G. and Goldstein, M.S.: Radioisotope photoscanning in the diagnosis of pancreatic disease. Am. J. Roentgenol. 92: 1156—1161, 1964.
4) Sodee, D.B.: Radioisotope scanning of the pancreas with selenomethionine (Se^{75}). Radiology 83: 910—916, 1964.
5) Roderiguez-Antunez, A.: Use of morphine in pancreatic scanning with Se^{75} methionine. J. Nucl. Med. 5: 729, 1964.
6) Tabern, D.L., Kearney, J. and Dolbow, A.: The use of intravenous amino acids in the visualization of the pancreas with Seleno-75-methionine. J. Nucl. Med. 6: 762—766, 1965.
7) King, E.R., Sharpe, A., Grubb, W., Brock, J.S. and Greenberg, L.: A study of the morphology of the normal pancreas using Se^{75} methionine photoscanning. Am. J. Roentgenol. 96: 657—663, 1966.
8) Kaplan, E., Ben-Porath, M., Fink, S., Clayton, G.D. and Jacobson, B.: Elimination of the liver interference from the selenomethionine pancreas scan. J. Nucl. Med. 7: 807—816, 1966.
9) Sodee, D.B.: Pancreatic scanning. Radiology 87: 641—645, 1966.
10) Hatchette, J.B., Shuler, S.E. and Murison, P.J.: Scintiphotos of the pancreas: Analysis of 134 studies. J. Nucl. Med. 13: 51—57, 1972.
11) Agnew, J.E. and Maze, M.: Clinical trial of four scanning agents. Brit. J. Radiol. 51: 206—209, 1978.
12) Eaton, S.B., Potsaid, M.S., Lo, H.H. and Beaulieu, E.: Radioisotopic "subtraction" scanning for pancreatic lesions. Radiology 89: 1033—1039, 1967.
13) Fink, S., Ben-Porath, M., Jacobson, B., Clayton, G.D. and Kaplan, E.: Current status of dual-channel pancreas scanning. J. Nucl. Med. 10: 78—82, 1969.
14) Bergeron, D.A. and Vogel, J.M.: Dual isotope pancreatic imaging utilizing the anger camera and Tc^{99m} sulfur colloid. Am. J. Roentgenol. 109: 764—768, 1970.
15) Staab, E.V., Babb, O.A., Klatte, E.C. and Brill, A.B.: Pancreatic radionuclide imaging using electronic subtraction technique. Radiology 99: 633—640, 1971.
16) McCready, V.R. and Cottrall, M.F.: Combined pancreas and liver scanning using a double isotope technique. Brit. J. Radiol. 44: 870—877, 1971.
17) Heslip, P.G. and Overton, T.R.: The value of radioisotope scanning in the investigation of suspected carcinoma of the pancreas. Am. J. Roentgenol. 121: 667—677, 1971.
18) Mattar, A.G. and Laor, Y.: Improvement of pancreatic imaging. J. Nucl. Med. 15: 707—708, 1974.
19) Chandra, S. and Prezio, J.A.: Successful modifications for pancreatic imaging. J. Nucl. Med. 15: 935—937, 1974.
20) Landman, S., Polcyn, R.E. and Gottschalk, A.: Pancreas imaging--Is it worth it ? Radiology 100: 631—636, 1971.
21) Watanabe, K., Kawahira, K. and Matsuura, K.: Scintigraphy as a screening test for carcinoma of the pancreas. Acta Radiol. Diag. 15: 57—64, 1974.
22) Sodee, B.: The clinical correlation of isotope pancreatography. Am. J. Gastroenterology 45: 454—459, 1966.