The University of Osaka
Institutional Knowledge Archive

Title	MRS3次元領域選択における周辺信号の混入-実験および臨床データの分析-
Author(s)	今村, 恵子; 福井, 厚; 芦田, 浩 他
Citation	日本医学放射線学会雑誌. 1992, 52(1), p. 86-95
Version Type	VoR
URL	https://hdl.handle.net/11094/20469
rights	
Note	

The University of Osaka Institutional Knowledge Archive : OUKA

https://ir.library.osaka-u.ac.jp/

The University of Osaka

日本医放会誌：52（1），86—95，1992（平4）

MRS 3次元領域選択における周辺信号の混入

—実験および臨床データの分析—

聖マリアンナ医科大学放射線医学教室
今村　惠子　福井　厚　芦田　浩　佐伯　光明
伊藤　隆志　遠藤　賢　石川　徹

（平成3年3月20日受付）
（平成3年5月17日最終原稿受付）

Signal Contamination Problem in Three-Dimensional Localization Technique of MR Spectroscopy

—Experiment and an Analysis of Patient Data—

Keiko Imamura, Atsushi Fukui, Hiroshi Ashida, Mitsuaki Saeki,
Takashi Ito, Masaru Endo and Toru Ishikawa
Department of Radiology, St. Marianna University School of Medicine

Research Code No. : 202.9

Key Words : MRS, ISIS, Localization

Signal contamination from the surrounding volume was studied using the ISIS sequence, a three-dimensional localization technique. In phantom experiments, contamination decreased with the increase of Tr, regardless of where the contamination originated from. In 52 localized liver spectra with a Tr of 2 sec, PCr contamination was estimated at 3 to 4%, and contamination of ATP signals from the surrounding liver tissue at less than 1%, because of the relatively short T_1 of ATP in the liver. In the spectra of brain neoplasms obtained using the simultaneous double-volume selection technique, the PCr ratio in the tumor relative to the control area was high in low grade astrocytoma (0.80, n=8) and low in others (0.45, n=11). Considering contamination and spectral noise, a PCr ratio of less than 0.4 does not strongly suggest the existence of PCr in tumors. Among 25 cases whose therapeutic processes were monitored by MRS, signal disappearance was observed in two cases in the localized spectra after therapy. In both of them, tumor necrosis was proved pathologically and correlated well with spectroscopic findings. It was found that the ISIS technique suppressed signal contamination to the level of several percents, providing spectra of acceptable quality through localization.

緒　言

超電導磁石を利用した高磁場MR装置の開発により，ヒトのin vivo MRスペクトロスコピー（以下，MRS）が可能となり，生化学的あるいはエネルギー代謝がin situで観察できるようになった．画像検査や従来の臨床検査では捉えることができない情報であり，臨床的に新しい意味をもつものである[1)~3)]．

MRSにおける課題のひとつは，周辺組織からの信号の混入を抑制して，局在した領域からの信号をより純粋に得ることである．対象が局在性病変の場合，これは特に要求される条件である．実際，局在化しない，あるいは，局在化が不十分な条件下で得られたスペクトルにおいては，周辺からの信号の混入がスペクトルの解釈を難しくしている．これは，MRS自体の信頼性に関わる重要な

ことである．

MRSでの局在化の方法としては，一つは，表面コイルの感度分布を利用するもの，もう一つは勾配磁場とRFパルスによる領域選択を行う方法がある．前者は，簡便であり，場合によっては周辺からの信号の混入がほとんどないスペクトルをとることができるが[4]，対象の選択がコイルの感度特性だけに支配されるため適用上の制約も多く，また，局在化の意味からも常に最適な条件を達成できるとは言い難い．一方，後者には，多次元局在化，2次元位相エンコード法などがあるが[5)~8)]，前者と比較して，当然，局在化をより一般化できる．多次元局在化の一つであるISIS法[6]は，MRSに実用化されているが，関心領域外からの信号をどの程度抑制できているかは検討の必要がある．この問題についてはシミュレーションにより，関心領域の大きさ，パルス繰り返し時間(Tr)，ISISでのシークエンスの組み合わせ等による信号混在の変化が調べられ[9]，また，実験的な検討も報告されている[10]．

本大学病院では，1988年11月にリンMRSの臨床応用を開始し，全症例についてISIS法による3次元領域選択を行ってきた．今回，関心領域外からの信号の混入の観点からISIS法の信頼性についてのファントム実験を行い，その結果を踏まえて臨床例の分析を行ったので報告する．

対象と方法

1. 装置と方法

装置は，Philips社製GYROSCAN S15（1.5テスラ）で，リンMRSの領域選択はISIS法で行われる．リンの共鳴周波数は25.8MHzである．領域サイズを等しくとった同時2領域選択法も可能であり，脳MRSの場合に利用している．領域サイズは最小3×3×3cmで，勾配磁場は最高3mT/mである：領域の辺の長さが6cmまでは，勾配磁場は3mT/m固定，6cm以上は比例的に可変となる．

用いたコイルは，GYROSCANに標準装備されている頭部用Helmholz型コイル(径18cm)（Fig. 1）と，表面コイル（径14cm）で，いずれも送受信兼用である．90度パルスは，脳MRSでは頭部全体からの生体内リン信号により，また，表面コイル

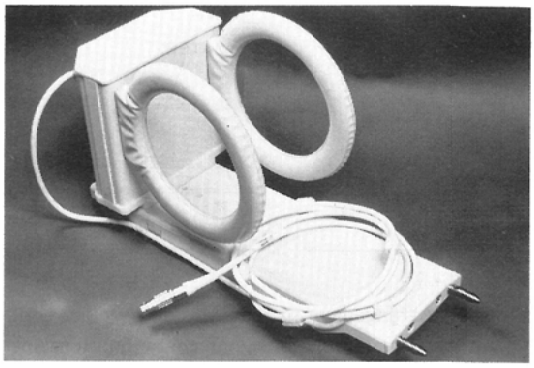

Fig. 1　GYROSCAN Helmholz-type coil（18cm）for the brain phosphorus spectroscopy.

を利用した場合はコイルに内蔵されているmethylphosphonic acidの水溶液（化学シフト約880 Hz）の信号により決定した．表面コイルを用いた場合は計測時にはadiabatic pulseを利用している．パルス幅は180から200μsecの範囲で調整した．磁場均一度は生体内水信号の信号幅を指標とし，7個のシムコイルの電流を端末から手動調整することにより向上を計った．脳MRSでは約12 Hz，肝MRSでは約30Hzを目安とした．FIDは0.3秒間収集し，指数関数ないしガウス関数のline broadening filter（5～10Hz）をかけ，convolution differenceの補正後フーリエ変換し，多項式によるbaseline補正を施した．

2. ファントム実験

表面コイルを用いたISIS法での関心領域外からの信号混在を調べる目的で，実験を行ったが，用いたファントムは2種類である．

【配置1】厚さ30mm，径130mmのディスク状ファントム（GYROSCAN標準，300mM正リン酸水溶液，T_1は8,650ミリ秒）の上に水を満たしたボトルを置いた（Fig. 2a）．関心領域を水中に設置し，コイルに近接している領域（ディスク）からのリン酸信号の混入の様子を調べた．関心領域とディスク間の距離（この距離は関心領域下端とディスク上縁間とした，Fig. 2a），領域サイズ，Trをパラメータとした．

【配置2】リン酸水溶液（T_1は4,834ミリ秒）を含む容器（厚さ40mm，径150mm）を25mmの発

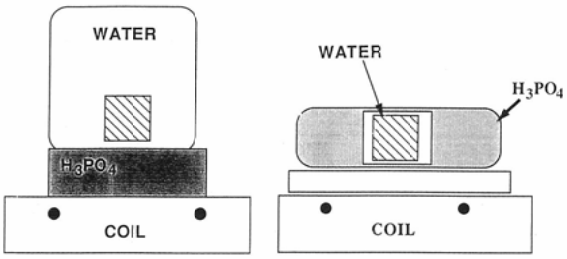

a b

Fig. 2 Arrangement of phantoms on a surface coil for the evaluation of signal contaminations of ISIS technique. Squares filled with oblique lines indicate volume-of-interest (VOI).

泡スチロール板を介してコイル上に置き，その中に水を満たした小型容器（40×40×40mm）を沈め，そこに関心領域を設定した(Fig. 2b)．本配置では，関心領域外では，しかも，コイルからの距離が関心領域と等しい部分からの信号の混入を計測した．Trをパラメータとした．

3. 臨床例の分析

3次元領域選択の臨床評価の対象としたのは，1988年11月から1990年7月までにMRSが行われた180症例239検査のうち，脳および肝MRSが行われた症例，それぞれ19例19検査，42例57検査である．および，治療の前後（あるいは治療後のみに)に腫瘍を対象にMRSが実施された25症例，61検査（肝13例，四肢5例，頚部6例，胸部1例）の中から骨腫瘍1例，肝腫瘍1例を信号混在の点から評価した．脳MRSにはHelmholz型コイル，その他には全て表面コイルを使用し，Trは全例2秒である．また，領域選択をしたスペクトル（局在化スペクトル）を，しないスペクトル（非局在化スペクトル）と比較考察した．

結　果

1. ファントム実験からみた選択領域外からの信号の混入

表面コイルを用いてISIS法を適用した場合，混入する信号は，関心領域よりもコイル寄りの領域に由来するものが多い．配置1（Fig. 2a）の実験では，大きさ3×3×3cmの関心領域を水中に設定し，関心領域―ディスク間の距離を変え，ディスクからのリン酸信号の混入の変化を調べた(Fig. 3a)．その結果，関心領域をコイルから遠ざけても，信号混入の程度はほとんど変化なく，180度パルスで測定した場合，一様に3％前後，270度パルスを使用した場合は若干低く，2％弱であった．なお，信号混在率（％）は，非局在化スペクトルでのリン酸のピーク強度（高さ）に対する，局在化スペクトルのリン酸のピーク高の割合であ

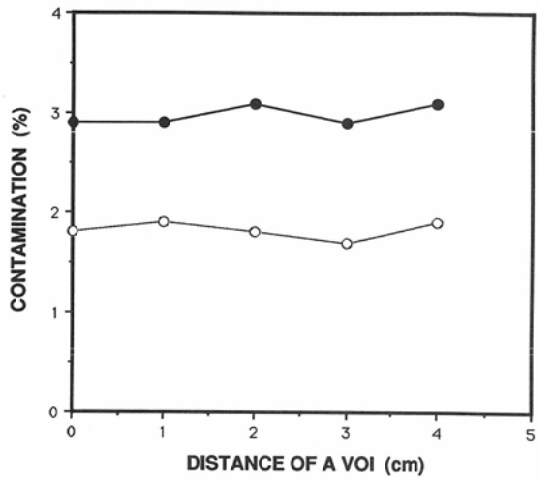

(a)

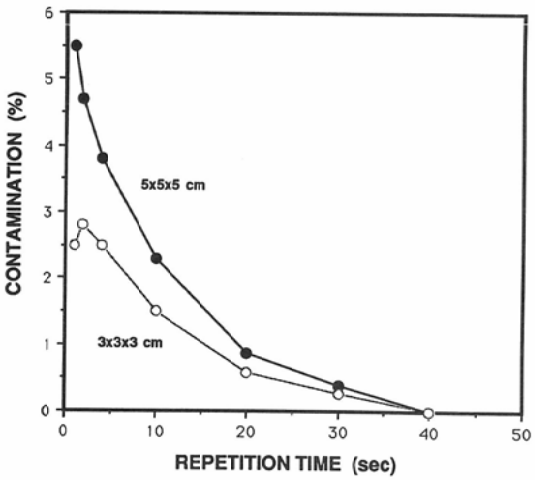

(b)

Fig. 3 Signal contamination in the localized spectra measured in the phantom configuration of Fig. 2a. (a) Dependency on the pulse length. Open circles indicate the results using 270 degree pulse, and closed circles 180 degree pulse. (b) Dependency on Tr and on the size of VOI.

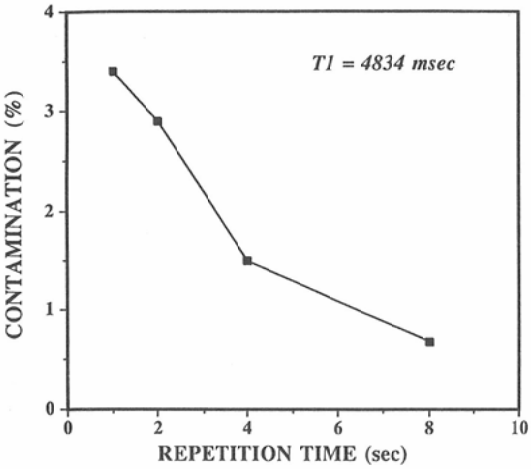

Fig. 4　Signal contamination in the localized spectra measured in the phantom arrangement of Fig. 2b, showing the dependency on repetition time.

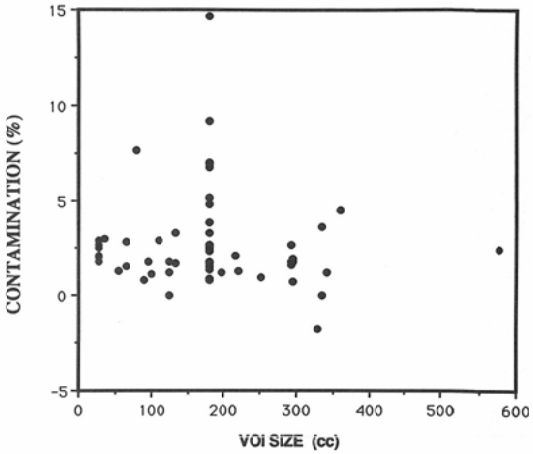

Fig. 5　Distribution of phosphocreatine contamination in localized liver spectra of 52 cases.

る．

また，この配置のもとで，関心領域サイズ，Trとともに信号混在度が変化する様子をFig. 3bに示した．関心領域が3×3×3cmと比較し，5×5×5cmのほうが信号混在の割合は大きかった．また，いずれの場合も，Trの延長とともに，信号混在度は単調に減少し，TrがT_1の2倍（ここでは，Trが約18秒）になると，信号混在率は1％以下になった．

配置2の実験では，3×3×3cmの関心領域をとり信号混在率がパルス繰り返し時間と共に変化する様子をFig. 4に示した．信号混在率はFig. 3と同様，Trの延長と共に単調に減少した．信号混在率の定義は前述の通りである．

2．肝のスペクトルから見た信号混在度

肝MRSを行った42症例57検査を対象とした．関心領域の大きさは，27から580ccの範囲であった．肝局在スペクトルにおけるホスホクレアチン（以下，PCr）は腹部筋肉に由来するものと考えられるので，非局在化スペクトルでのPCr強度に対する，局在化スペクトルでのPCr強度の比を調べ，この比を筋肉からの肝スペクトルへの信号混入の目安とした．PCrの化学シフトは中心周波数に近いため，磁場勾配に由来する関心領域のシフトによる信号混在は小さいと考えられる．この比は0から14.7％の範囲に分布し（Fig. 5），57件中53件は4％未満，平均は2.2％であった．ファントム実験（Fig. 3b）と異なり，ヒトの肝スペクトルでは信号混在度は関心領域の大きさとほとんど関係がなかった．原発性肝癌の肝スペクトルの一例をFig. 6に示すが，局在化スペクトルにおいて信号混在率は約2％と平均的な値であった．

3．脳腫瘍のスペクトルにおけるホスホクレアチン

本研究では同時2領域選択法を実施しており，同一患者で対照領域と腫瘍部のPCr強度を比較した．対象は，良性星細胞腫8例，悪性星細胞腫2例，髄膜種5例（良性3例，悪性2例），下垂体腺腫2例，松果体腫2例の計19例，19検査である．ほとんどの場合，対照領域は腫瘍部の反対側にあり，Helmholz型コイルの左右対象の形状（Fig. 1）から推定して，これら二つの領域では感度の大きな違いはないと考えられる[11]．

対照部でのPCr強度に対する腫瘍部でのPCr強度の比を算出し，腫瘍の種類別にFig. 7に示す．良性星細胞腫（n=8）ではPCr比は高く（0.804±0.087），他の群（n=11）では低く（0.451±0.039）両群の間には有意の差があった（$t=3.7$, $p<0.05$）．PCr比が0.29であった髄膜腫（64歳男性）の例をFig. 8に示す．

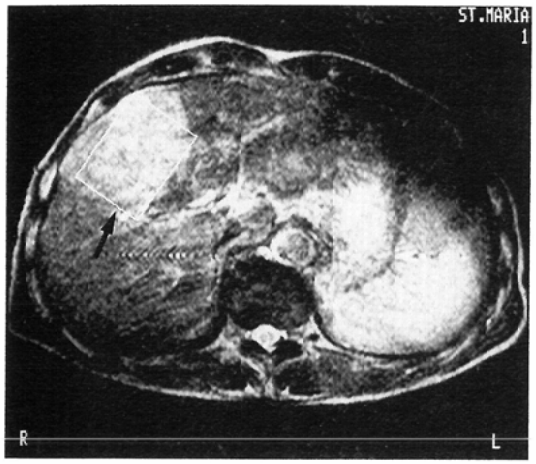

(a)

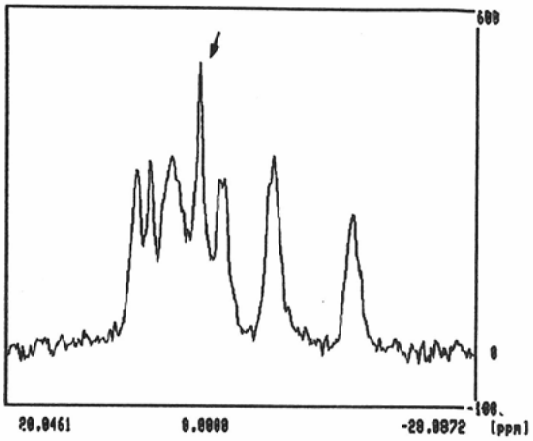

(b)

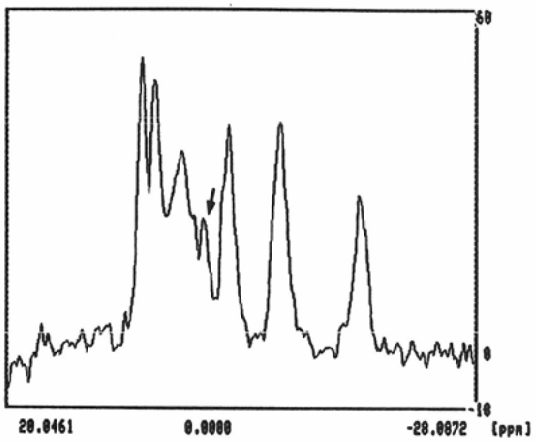

(c)

Fig. 6 Hepatocellular carcinoma in the right lobe of thce liver (arrow). (a) T_2-weighted MR image. (b) Spectrum without localization. (c) Spectrum with localization from the VOI of 6×5×4.5cm by averaging 576 FIDs. Arrows indicate phosphocreatine resonance. Phosphocreatine contamination was 2%, near the representative value.

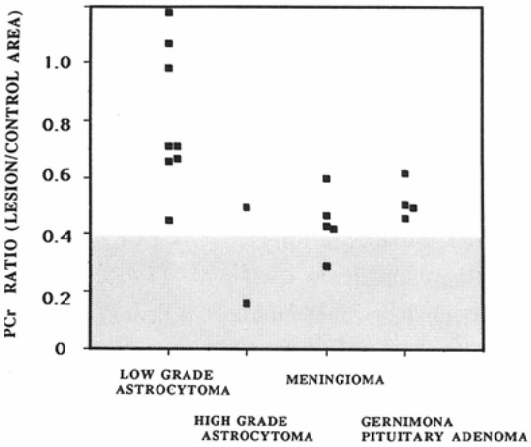

Fig. 7 Distribution of phosphocreatine intensity in brain neoplasms relative to that in control area. Measurement was performed with simultaneous double volumm selection technique.

4. 腫瘍の治療経過を観察したスペクトルで見た信号混在度

骨腫瘍，肝腫瘍の治療経過を観察したスペクトルで，治療後，リン信号強度全体が極端に低下した例がある．そのなかの一例は，リピオドール注入により治療された原発性肝癌で(Fig. 9)，治療は有効であり，治療3カ月後にスペクトルとられ

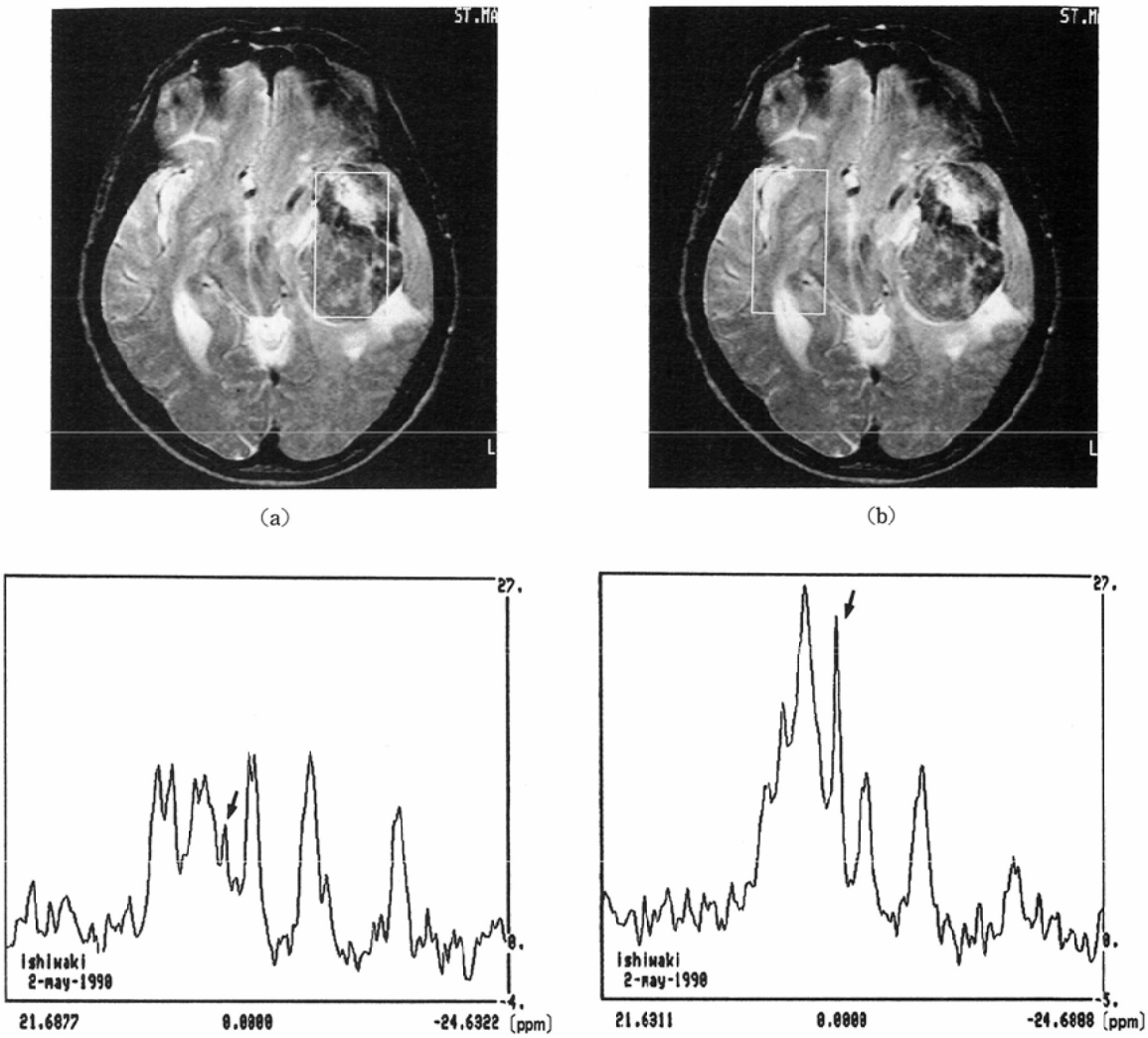

Fig. 8　Meningioma in the left middle cranial fossa. T_2-weighted images. Localized in the tumor lesion (a), and in the control area (b). (c) Spectrum of the lesion from the VOI of 6×4×3cm with the average of 768 FIDs. (d) Spectrum of the control area. Arrows indicate the phosphocreatine resonance. The phosphocreatine ratio was 0.29.

た．非局在化スペクトルではPCrやATPが相当量検出されたが，局在化スペクトルではPCrがごくわずか見られたものの，他のピークはほとんど認められなかった．前述のように両スペクトルのPCr強度比から周辺筋肉からの信号混在度を見積もると約1％であった．また，ATP, PME, PDEのピークが認められないことから，関心領域（腫瘍）周辺の肝組織からの信号混入はほとんどないものと考えられた．

他の一例は，化学療法と放射線照射が施された骨肉腫の症例であるが(Fig. 10)，化学療法および49Gyの放射線照射の後，手術が行われた．手術2日前の局在化スペクトルでは，リンの信号はほとんど認められず，治療前のスペクトルと著しい差異が認められたが，非局在化スペクトル上では経時的パターン変化は不明瞭であった．局在化スペ

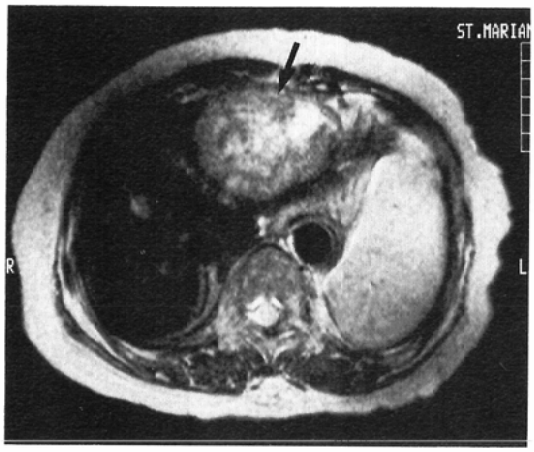

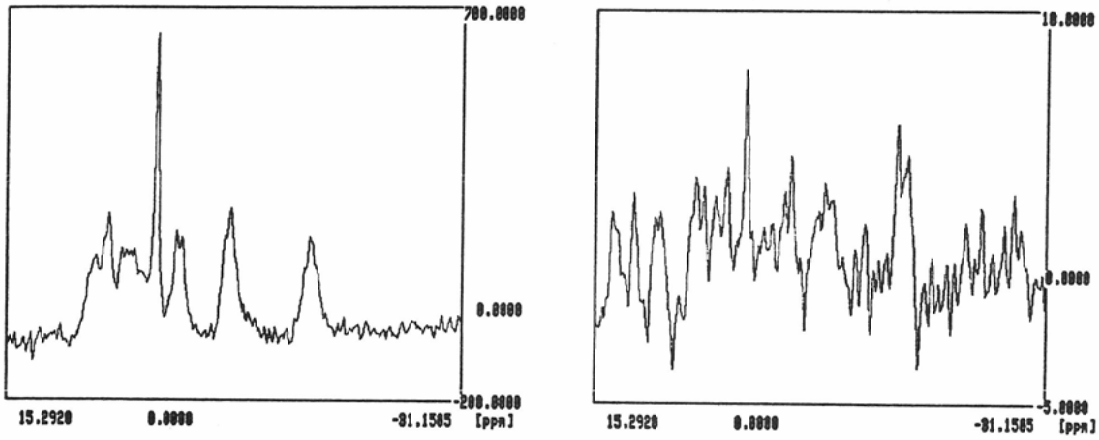

without Localization　　with Localization

Fig. 9 T_2-weighted image and spectra of a 74y.o. female with hepatocellular carcinoma in the left lobe(arrow). Spectra were obtained from the VOI of 3.5×4.5×3.5cm on May 6,1989 after the chemotherapy with lipiodol on February 15, 1989. The chemotherapy was effective, and the localized spectrum shows almost no phosphorus signals in contrast to the unlocalized spectrum.

クトル上，PCrのピークは不明瞭なため，周辺筋肉からの信号混入を正確に見積もることは困難であるが，ノイズレベルから1％を遙かに下回るものと推定された．

考　察

3次元局在化法の一つであるISIS法について，局在化スペクトルへの周辺からの信号の混入の特性を評価した．ファントム実験では，臨床で遭遇する状況を想定し実験条件を定めたが，一つは，表面コイルを用いた場合の，関心領域―コイル間の領域からの信号の混入である．実験結果から信号混在率は，Tr/T_1に大きく依存し，Tr/T_1の増加とともに単調に減少することが示され，Lawryら[9]によるシミュレーションで予想された傾向と一致する．従って，Trを長くすることが望ましい訳ではあるが，臨床的には検査時間の制約からTrは2秒と設定しており，筋肉のPCrのT_1が約6秒であることから，PCr信号の混在率はファントム実験からは3～4％（領域サイズに依存する）と推定される．一方，実際の患者の肝ス

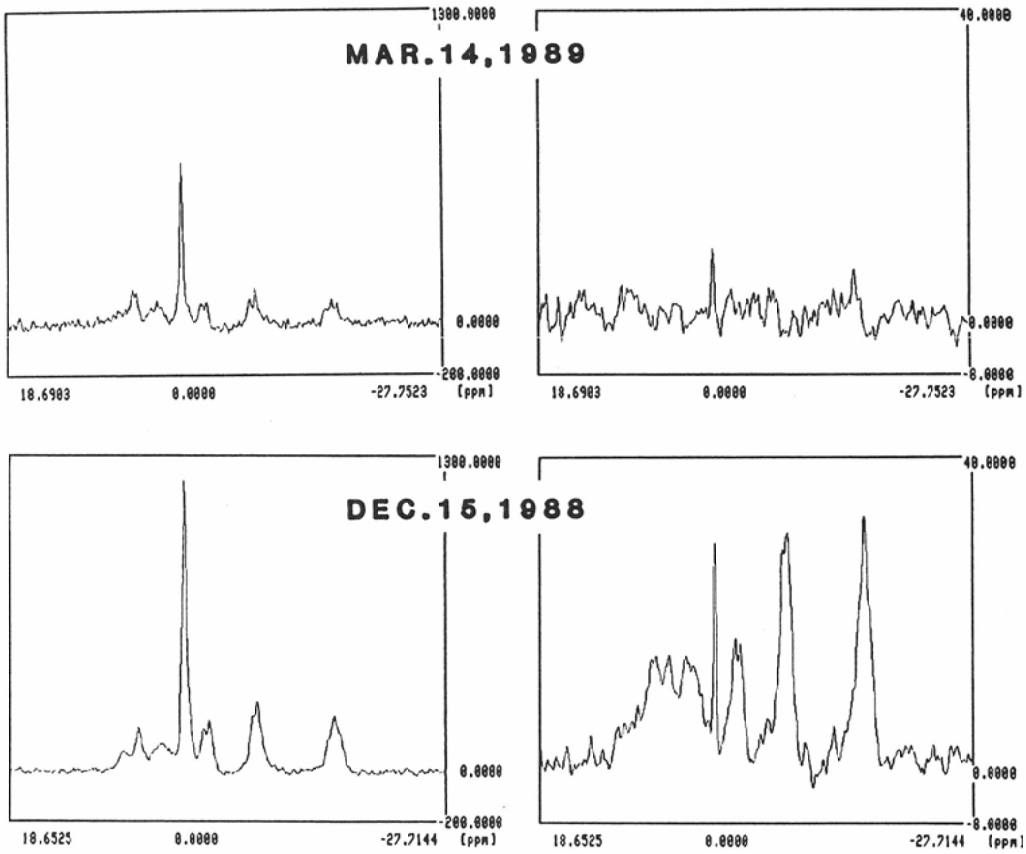

without Localization　　with Localization

Fig. 10　MR image and spectra of a 15y.o. female with osteosarcoma of the distal diaphysis of left femur. Shown were the spectra obtained prior to therapy (lower, 4.5×12×5cm) and just before the amputation (upper, 3×10×3.5cm). Almost no phosphorus signals were detected in the localized spectrum obtained just before the amputation.

ペクトルにおいてもPCr信号混在率は平均2.2%で，ファントム実験との隔たりは小さかった．ATPに関しては，筋肉でのT_1は3～4秒とPCrより短く，また，筋肉内のATP/PCr比が小さいことから，肝の局在化スペクトルへの筋肉ATPの寄与は非常に小さいと考えて良い．

また，肝内の関心領域を取り囲む周辺の肝組織からのATP信号（T_1は0.3～0.6秒）の混在は，ファントム実験からTrが2秒の時1%以下と見積もられる．肝内に設定した関心領域にそもそも信号がある場合は，周辺の肝組織からの信号の混入の程度は推定し難いが，治療により腫瘍内リン信号がほとんど消失した例(Fig. 9)では1%よりはるかに低いものと推定された．

肝局在化スペクトルにおいてはPCrは関心領域外からの信号と見なせるものであるが，脳腫瘍スペクトルにおけるPCrは腫瘍内の真の信号と，おそらく，周辺の脳から混入した信号とを含むものと考えられる．

脳腫瘍のスペクトルでは，リン信号強度全体の低下，特に，PCr絶対量の減少が報告されている[11)~14)]．本研究では，良性星細胞腫8例を除く，他の11例の脳腫瘍のPCr比は0.62以下（平均0.45)であり，比の算出に伴う誤差は平均0.19(範囲は0.08～0.32）であった．脳の局在スペクトルをとる条件を想定したファントム実験にて，3×3×3cmの関心領域への周辺からの信号の混入を調べたが[15)]，その結果，PCr（脳内ではT_1は約3秒）についてはTrが2秒の場合，信号混在率は0.2と推定された．混在率は領域サイズに依存するであろうが，この値を目安とすると，PCr比の算定誤差も考慮し，比がおおよそ0.4未満(Fig. 7にて網目で示した領域）の場合は，腫瘍中のPCrの存在を肯定し難いものと考えられる．

MRSが治療経過の観察に利用された報告は多いが，Redmondら[16)]は，表面コイル（径8cm）を用いて骨肉腫3例の治療経過をMRSで観察しているが，手術後の標本で30～90%の腫瘍壊死を認めたにもかかわらず，術前のMRSではリン信号強度の低下は不明瞭であったと報告されている．この原因は，病変部の信号が筋肉からの信号に被いかくされたためと考えられる．本研究の骨肉腫2例（Fig. 10ならびに他の1例）について，手術標本の病理組織検査にて，病変部には腫瘍細胞はほとんど認められず，壊死組織に置換されていた[17)18)]．手術直前の局在化スペクトル（Fig. 10, 上段）では治療前の信号強度に比べ著しく減少し，ATPをはじめリン信号がほとんど認められず，病理検査の所見とよく一致していると考えられる．このことから，ISIS法では周辺からの信号の混入は臨床的な条件の下でも相当良く抑制されているものと思われる．

ISIS法について，関心領域外からの信号の混入の程度を実験的，ならびに，臨床スペクトルから評価した．MRSが臨床検査として信頼性を獲得してゆくために必要なことは，まず，関心領域からより真実に近いスペクトルをとることであると考える．

この内容は第60回日本医学放射線学会物理部会大会（沖縄），および，第50回日本医学放射線学会学術発表会（京都）にて発表した．

文　献

1) Sostman HD, Armitage IM, Fischer JJ: NMR in cancer I. High resolution spectroscopy of tumors. Mag Res Imaging 2: 265—278, 1984
2) Weiner MW: The promise of magnetic resonance spectroscopy for medical diagnosis. Invest Radiol 23: 253—261, 1988
3) Bottomley PA: Human in vivo NMR spectroscopy in diagnostic medicine: Clinical tool or research probe? Radiology 170: 1—15, 1989
4) Griffiths JR, Cady E, Edwards RH, et al: 31-P NMR studies of a human tumor in situ. Lancet, June 25: 1435—1436, 1983
5) 山本　徹：ケミカルシフトイメージング．NMR医学　6: 221—239, 1987
6) 上嶋康裕：領域選択スペクトロスコピー，日磁医誌，7: 3—23, 1987
7) Vigneron DB, Nelson SJ, Murphy-Boesch J, et al: Chemical shift imaging of human brain: Axial, sagittal, and coronal P-31 metabolic images. Radiology 177: 643—649, 1990
8) Ordidge RJ, Connelly A, Lohman JAB: Image-selected in vivo spectroscopy (ISIS). A new technique for spatially selective NMR spectroscopy. J Mag Res 66: 283—294, 1986
9) Lawry TJ, Karczmar GS, Weiner MW, et al: Computer simulation of MRS localization tech-

niques: An analysis of ISIS. Mag Res Med 9: 299—314, 1989
10) 岩谷一雄，松尾導昌，錦　成郎，他：全身用MR装置（Siemens H15-2T）における31-P-MRSの基礎的検討—性能評価および領域選択法の基礎的検討，日磁医誌　10: 186—195, 1990
11) 成瀬昭二，中田忠蔵，樋口敏宏，他：31-P-MRSによる脳および脳腫瘍のリン化合物定量化の試み，日磁医誌　8: 243—254, 1989
12) Ross BD, Tropp J, Derby KA, et al: Metabolic response of glioblastoma to adoptive immunotherapy: Detection by phosphorus MR sfpectroscopy. J Comp Ass Tomo 13: 189—193, 1989
13) Hubesch B, Marinier DS, Hetherington HP, et al: Clinical MRS studies of the brain. Invest Radiol 24: 1039—1042, 1989
14) Hubesch B, Sappey-Marinier D, Roth K, et al: P-31 MR spectroscopy of normal human brain and brain tumors. Radiology 174: 401—409, 1990
15) 福井　厚，今村恵子，佐伯光明，他：領域選択（ISIS）法31-P MRSへのパルス繰り返し時間の影響—選択領域外からの混在信号強度の検討，JAMPニュース，6: 13, 1990
16) Redmond OM, Stack JP, Dervan PA, et al: Osteosarcoma: Use of MR imaging and MR spectroscopy in clinical decision making. Radiology 172: 811—815, 1989
17) 中島久弥，別府諸兄，南郷明徳，他：骨，軟部腫瘍に対する磁気共鳴スペクトロスコピー（MRS）の応用〈とくに骨肉腫に対する治療効果判定について〉．別冊整形外科No　17，南江堂，p26—31, 1990
18) 中島久弥，別府諸兄，南郷明徳，他：骨肉腫の治療効果判定について—31-P MRSを中心に—，関東整災誌，21: 329—335, 1990