The University of Osaka
Institutional Knowledge Archive

Title	肝膿瘍の診断における肝シンチグラフィ併用による In-111標識白血球シンチグラフィの有用性
Author(s)	寺内, 隆司; 宇野, 公一; 尾崎, 正時 他
Citation	日本医学放射線学会雑誌. 1992, 52(4), p. 491-496
Version Type	VoR
URL	https://hdl.handle.net/11094/20477
rights	
Note	

The University of Osaka Institutional Knowledge Archive : OUKA

https://ir.library.osaka-u.ac.jp/

The University of Osaka

日本医放会誌：52（4），491—496，1992（平4）

肝膿瘍の診断における肝シンチグラフィ併用による In-111標識白血球シンチグラフィの有用性

1）国立がんセンター放射線診断部
2）千葉大学医学部放射線医学教室
3）榛原総合病院放射線科
寺内　隆司[1)]　宇野　公一[2)]　尾崎　正時[3)]　有水　昇[2)]

（平成3年6月19日受付）
（平成3年8月20日最終原稿受付）

Usefulness of ^{111}In Labeled Leukocytes Scintigraphy Combined with ^{99m}Tc Phytate Liver Scintigraphy for Diagnosis of Hepatic Abscess Comparing with CT and US

Takashi Terauchi[1)], Kimiichi Uno[2)], Masatoki Ozaki[3)] and Noboru Arimizu[2)]
1) Department of Diagnostic Radiology, National Cancer Center Hospital
2) Department of Radiology, Chiba University School of Medicine
3) Department of Radiology, Haibara Hospital

Research Code No. : 733.1

Key Words : Hepatic abscess,
^{111}In-oxine labeled leukocytes scintigraphy (ILLS),
^{99m}Tc phytate liver scintigraphy, CT, US

^{111}In labelled leukocyte scintigraphy (ILLS) was performed in five patients with hepatic abscess. For the accurate diagnosis of hepatic abscess, ILLS was superimposed on ^{99m}Tc phytate liver scintigraphy. The results of ILLS were compared with CT and US findings. Four of five patients (80%) showed abnormal accumulations in the liver. The smallest abscess detected was 46 mm × 43 mm. CT scan showed rim enhancement, which was a specific finding for hepatic abscess, in three patients. It was rather difficult to diagnose hepatic abscess by US. In two cases without definite rim enhancement on CT, the abscesses were diagnosed as hot spots by ILLS. We conclude that ILLS combined with ^{99m}Tc liver scintigraphy is useful for the diagnosis of hepatic abscess.

はじめに

肝膿瘍は時間的推移に伴って形態が変化していくために画像診断が困難であることが少なくない．CT では輪状濃染を認め，内部が低濃度を呈するという所見が特徴的とされているが[1)~3)]，そのような所見を認める症例はむしろ少ない[2)]．炎症巣を特異的に描出する^{111}In 標識白血球シンチグラフィ（以下白血球シンチ）に，^{99m}Tc コロイド肝シンチグラフィー（以下肝シンチ）を併用して肝膿瘍の診断を試みた．その結果について，超音波検査（US）及び CT 所見との比較検討をおこなったので報告する．

対　象

対象は1988年4月から12月に榛原総合病院にて化膿性肝膿瘍と診断された5例（男3例，女2例）である．3例は外科的手術が施行された．残りの2例は内科的治療にて経過観察中である．起因菌が同定されたのは外科的手術施行の2例であり

Table 1　Clinical features of 5patients with hepatic abscess

case	age/sex	size (mm)	CT rim enhancement	US	^{99m}Tc-phytate SOL	ILLS findings	vacteria (caltured)
1	68/M	84×78	+	Non-cystic	+	Defect	*E. coli*
2	78/M	162×114	+	Non-cystic	+	Defect+Uptake	unknown(*)
3	84/F	46×43	+	Cystic	+	Defect+Uptake	unknown(*)
4	9/M	50×40	−	Non-cystic	−	Increased uptake	unknown
5	62/F	89×55	−	Cystic	+	Increased uptake	Klebsiella

ILLS=^{111}In labeled leukocytes scintigraphy, * =follow up case

(Table 1)，外科的手術施行の他の1例はドレーン留置のみでドレーン排液の培養は陰性で，経過観察の2例と共に起因菌は不明だが，治療経過などから化膿性肝膿瘍と診断した．年齢は9歳から84歳で，平均は60.2歳である．

方　法

白血球シンチに於ける白血球標識は宇野らの方法によった[4]．患者血液40mlの赤血球を沈降後，上清を2回生理食塩水で洗浄し遠心分離を行い，白血球浮遊液を作り，^{111}In oxine 溶液（Amersham International 株式会社）11.5MBq～18.5MBqを加え，15～20分間インキュベートし，2回生理食塩水で洗浄して標識した．標識率を確認した後患者に静脈内投与した．撮像は静脈内投与後24時間に行った．

白血球シンチは肝，脾，骨髄に正常集積を示す[4]，肝膿瘍への集積か正常肝組織への集積かを鑑別する方法として，我々は肝シンチを併用した．肝シンチで欠損像として占拠性病変（SOL）を同定し，そのSOLに相当する部位に白血球シンチにおいて集積を認めた場合を肝膿瘍への集積と診断した．肝シンチは^{99m}Tcフチン酸111MBqを用いて静脈内投与後15分に撮像した．撮像には白血球シンチ，肝シンチともに東芝ガンマカメラGCA 401-5を使用し，肝臓のスポット撮影4方向のみを施行した．白血球シンチは施行後1日から5日以内に施行した．

CTは単純及び造影CTを施行した．白血球シンチ，CT，USは2週間以内に施行した．5例中4例は発症後17日以内の急性期に一連の検査が施行された．残りの1例（Table 1；case 1）は発症後約1カ月の慢性期に一連の検査が施行された．

CTは，輪状造影効果を認める型（輪状濃染陽性：rim enhancement positive，Fig. 1）と，不規則に造影される型（輪状濃染陰性：rim enhancement negative，Fig. 2）とに分類した．

USは，内部に無エコーレベルを認める嚢胞型（cystic type）と内部に実質パターンを認める腫瘤型（non-cystic type）に分類した[5]．

結　果

5例全例の肝膿瘍は孤立性病変であり，大きさは最大径46mm～162mm，平均86.2mmであった（Table 1）．

CTでは輪状濃染陽性は3例，輪状濃染陰性は2例で，肝膿瘍と診断し得た症例は輪状濃染のみられた3例であった（Table 1：case 1～3，Fig. 1）．

USでは嚢胞型は1例，腫瘤型は4例で，質的診断は全例困難であった．

肝シンチでSOLの存在を指摘し得た症例は4例である．指摘し得なかった1例（Table 1：case 4）は，膿瘍が肝左葉漿膜下に突出して存在したために欠損像としてとらえることができなかった症例であった．

白血球シンチで肝膿瘍と診断し得た症例は4例であった．強度の集積を認めたのは2例（Table 1；case 4，5，Fig. 2）でCTでの輪状濃染陰性と一致した．他の2例（Table 1；case 2，3，Fig. 1）は，肝シンチを併用することによって正常肝とほぼ同程度の集積部を異常集積と指摘し得た症例で，病巣部への集積は弱く，一部に欠損像も認められた．

考　察

肝膿瘍の画像診断は特異的な所見に乏しいこと

で非常に困難と言われている[2]．

CT診断においては造影時に周囲に輪状濃染を有する低濃度領域を呈するいわゆる“double target sign”が特異的であるとか[3]，ガス像を有する腫瘍性病変が特徴的[1]と言われている．しかし，“double target sign”を呈する肝膿瘍は頻度が高いとは言えず[2]，早期よりガス像を有する肝膿瘍も少なく経過観察中にガス像を発見することが多い．超音波検査は簡便で非侵襲的であるため，第一選択として用いられる検査であるが，肝膿瘍の超音波像は非特異的であるため，存在診断には有用であるが，質的診断は困難である[6]．したがって，超音波検査は，経時的な変化を追跡する手段や，超音波ガイド下に於ける針生検やドレナージなどの方面での有用性が強調されている[6]．

以上のように肝膿瘍の診断は画像診断単独では困難であり，臨床所見や検査データに依存することが多い．我々の研究においても肝膿瘍の画像診断が可能であったのはCT上“double target sign”を呈した3例であり，超音波診断では質的診断はいずれの症例も困難であった．

白血球シンチはThakurら[7]によって炎症巣に対する特異性の高さが報告されて以来種々の炎症性疾患に対する有用性が報告されており[4)8)9]，肝膿瘍に対する有用性も期待された．しかし，方法の項で述べたように白血球シンチは肝臓に対して正常集積を示すため，巨大病変ないしは極めて強い集積でなければ陽性ととらえることができな

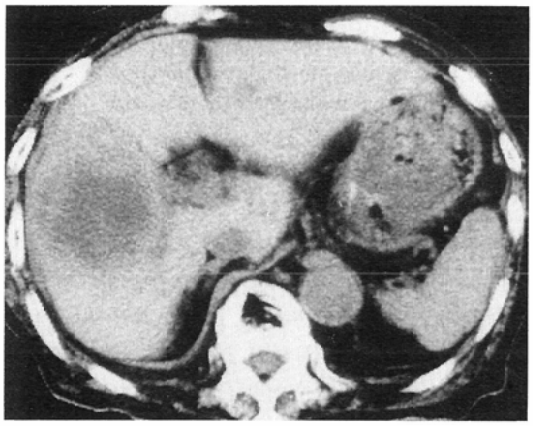

a)

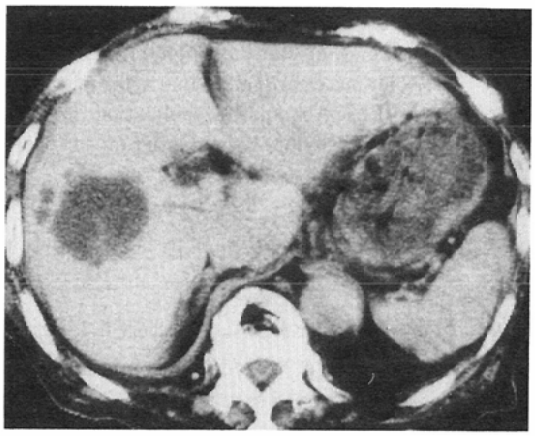

b)

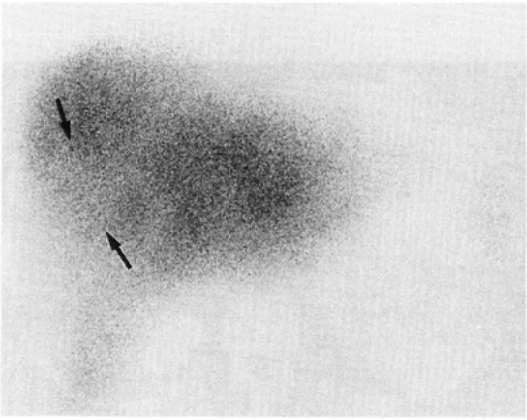

c)

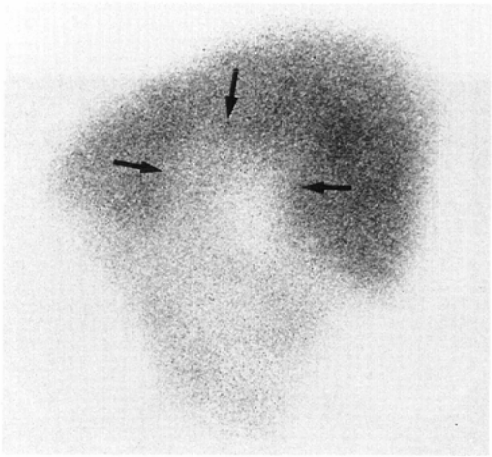

d)

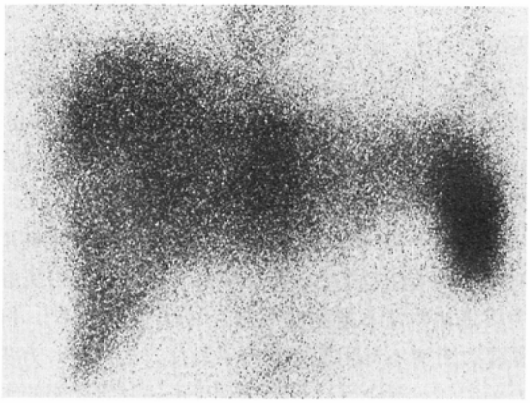

e)

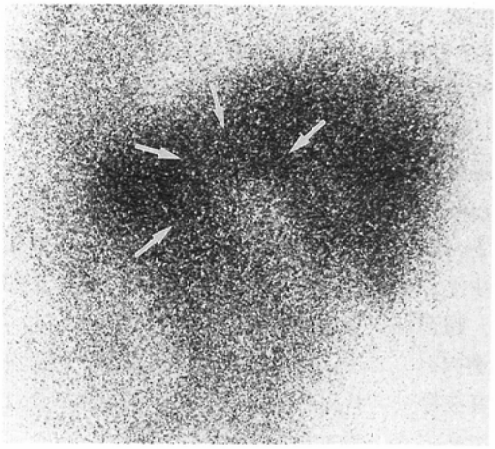

f)

Fig. 1　Case 3 showing typical CT finding.
a) Nonenhanced CT shows low density area in the right lobe of the liver. b) Enhanced CT shows rim enhancement. c) Anterior view of Tc-99m phytate liver scintigram shows clear-cut defect (arrow). d) Right lateral view of Tc-99m liver scintigram shows it more clearly (arrow). e) Anterior view of In-111 labeled leukocytes scintigram (ILLS): it is difficult to point out clearly abnormal accumulation in the liver only by this image. f) Right lateral view of ILLS. Abnormal accumulation (arrows) can be easily pointed out with superimposition on Tc-99m phytate liver scintigram (d).

い．そこで我々は，肝シンチを用いて膿瘍をまず欠損像としてとらえた後，白血球シンチを施行して欠損部分への集積を診ることによってより小さな膿瘍の診断が可能になった．Fig. 1はCT上46 mm×43mmの肝膿瘍であるが，白血球シンチ単独では異常集積の有無を判断することは困難であるが，肝シンチと対比することにより淡い集積の存在を指摘し得た．この様にして我々の研究では5例中4例において白血球シンチが陽性であり，診断能の高さが示唆された．さらに興味深いのは，CTでは質的診断が困難な2症例で強度の集積を認めたことである．2例共CTでは腫瘤内部に造影効果を認めており，こうしたvascularityにより標識白血球が腫瘤内部まで行き渡り白血球シン

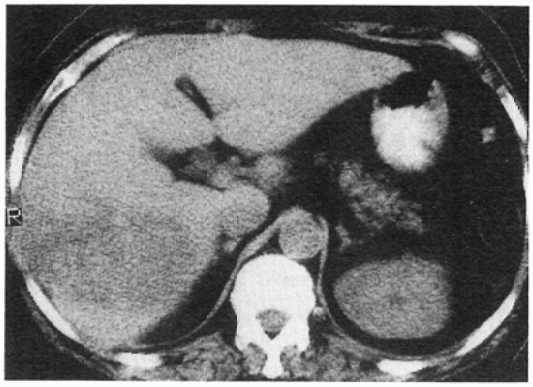

a)

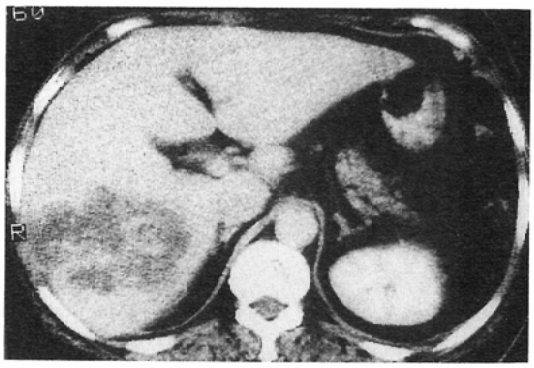

b)

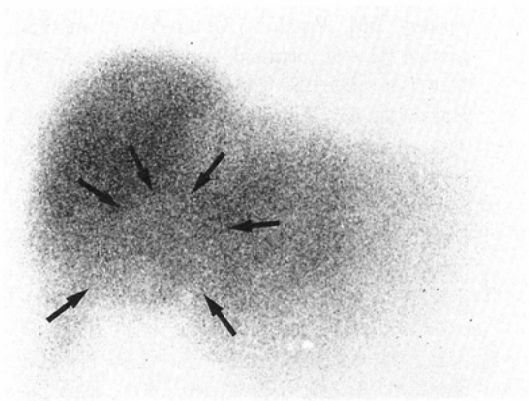

c)

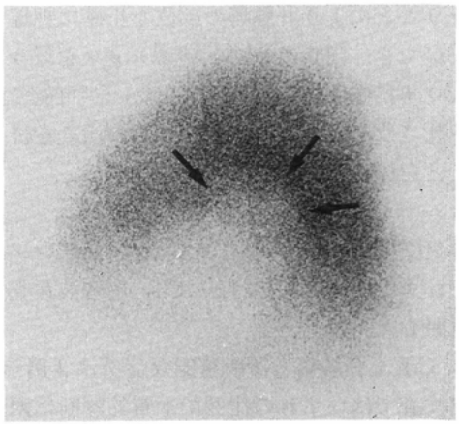

d)

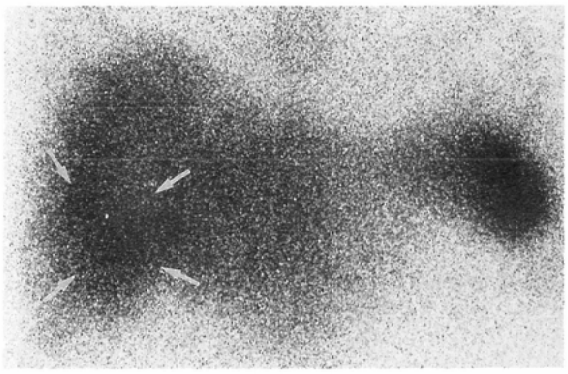

e)

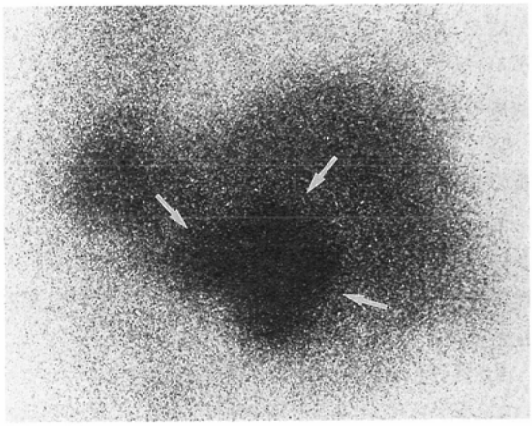

f)

Fig. 2　Case 5 showing atypical CT finding

a) Nonenhanced CT shows low density mass in the right lobe of the liver. b) Enhanced CT shows irregular enhancement in the hepatic mass. c, d) Tc-99m phytate liver scintigram (anterior and right lateral views) shows clear-cut defect (arrows). e, f) ILLS (anterior and right lateral views) shows increased accumulation to the mass (arrows).

チ強陽性となったと思われる．逆にCT上輪状濃染陽性を呈した3例は腫瘤内部にvascularityが乏しいために白血球シンチでは十分な集積を認めなかったものと思われる．こうした事実から，白血球シンチは肝膿瘍殊にCT上診断困難な肝膿瘍に対して有用であると言える．白血球シンチは，一般に急性期の炎症巣に対して有用であると言われており[9]，白血球シンチで陰性であった症例も発症から1カ月以上経過した時点で検査を施行しており，他の症例と比べ経過が長いことが白血球シンチ陰性の原因となっていることが考えられる．今回の研究では我々は施行しなかったが，^{67}Ga citrateシンチグラフィ（^{67}Gaシンチ）も炎症病変に対して有用であるが，急性化膿性炎症に対する検出率は白血球シンチよりも劣ると報告されており[10]，さらに^{67}Caシンチは悪性腫瘍においても白血球シンチと比べ高率に集積を示すために肝膿瘍に対する特異性が低く，鑑別診断が困難な場合も生じると考えられ，核医学的には白血球シンチと肝シンチの併用が，肝膿瘍には最も適していると考えられる．

最後に，肝シンチ及び白血球シンチのSPECT

を行うことにより肝膿瘍の部位を正確に把握することができ，同時にサブトラクションを行うことにより集積像を明確に描出することが可能であると予想され，今後積極的にこれらの検査を併用することを検討している．

結　語

1）化膿性肝膿瘍5例に対して，白血球シンチに肝シンチを併用して施行し，CT，超音波検査と比較検討した．

2）CT上肝膿瘍と診断可能な症例は3例で，超音波検査ではいずれの症例でも質的診断は困難であった．

3）肝シンチを併用することにより，白血球シンチにおける病巣の集積をより明瞭に指摘することが可能になり，最小で46mm×43mmの肝膿瘍を指摘し得た．

4）5例中4例が白血球シンチ陽性となり，診断能の高さが示唆された．

5）CT上肝膿瘍と診断困難な2例に対して，白血球シンチが強陽性を呈し，CT上質的診断が困難な症例に対する白血球シンチの有用性が示唆された．

稿を終えるにあたり，^{111}In白血球標識に協力していただいた榛原総合病院放射線技師の峰野　力氏，大石春男氏，増田長司氏及び超音波診断に協力していただいた榛原総合病院生理検査技師の田中善樹氏，長谷川久世氏に深く感謝致します．

文　献

1）Epstein BM, Patel V, Omar G: Computed tomography of intraabdominal abscess. S Afr Med J 65: 283—287, 1984
2）Harvorsen RA, Korobkin M, Foster WL, et al: The variable CT appearance of hepatic abscess. AJR 142: 941—946, 1984
3）Mathieu D, Vasile N, Fagiez PL, et al: Dynamic CT features of hepatic abscess. Radiology 154: 749—752, 1985
4）宇野公一：炎症シンチグラフィー，臨床医，10(7): 127—131, 1984
5）大藤正雄，大野孝則，土屋幸浩，他：消化器超音波診断学，第1版，医学書院㈱，東京，1985, p89—92
6）Terrier F, Becker CD, Triller JK: Morphologic aspects of hepatic abscess at computed tomography and ultrasound. Acta Radiol 24: 129—137, 1983
7）Thakur ML, Coleman RE, Mayhall CG, et al: Preperation and evaluation of ^{111}In-labeled leukocytes as an abscess imaging agent in dogs. Radiology 119: 731—732, 1976
8）寺内隆司，宇野公一，湯山琢夫，他：人工股関節置換術施行例における^{111}In標識白血球シンチグラフィと骨シンチグラフィの臨床検討，核医学，25: 1103—1109, 1988
9）齋藤知保子，伊藤和夫：急性および慢性炎症における^{111}In標識白血球シンチグラフィと^{67}Gaシンチグラフィの臨床的比較検討，核医学，26: 341—351, 1987
10）Sfakianakis GN, Al-Sheikh W, Heal A, et al: Comparisons of scintigraphy with In-111 leukocytes and Ga-67 in the diagnosis of occult sepsis. J Nucl Med 23: 618—626, 1982