Osaka University Knowledge Archive

Title	Betatron X線撮影法
Author(s)	松田, 忠義; 池田, 洋; 沢田, 実
Citation	日本医学放射線学会雑誌. 1967, 27(5), p. 600-610
Version Type	VoR
URL	https://hdl.handle.net/11094/20486
rights	
Note	

Osaka University Knowledge Archive : OUKA

https://ir.library.osaka-u.ac.jp/

Osaka University

Betatron X 線撮影法

豊橋市民病院放射線科
松田忠義，池田　洋，沢田　実

（昭和42年1月16日受付）

Betatron Roentgenradiography

by

Tadayoshi Matzuda, Hiroshi Ikeda and Minoru Sawada
Department of Radiology, Toyohashi City Hospital

Fundamental and clinical studies were carried out on supervoltage roentgenography using Siemens 18 Mev betatron. Betatron radiography was of use not only for radiotherapeutic planning but also for diagnostic radiology. In the fundamental field the following results were obtained. (1)Good reappearance was recognized even in short exposure time such as less than 3 seconds. (2) The Kyokko GS screen and Fuji film KX type 400 were the most suitable for obtaining good film by betatron supervoltage radiography. (3) Contrast and detail appearance was best at 6 Mev, while was poor at 18 Mev. (4) Exposure dose to patients was measured in 110 cases. Clinically, the posterior lung field, which usually was superimposed over the spine and ribs on routine chest film, the trachea and bronchi, upper mediastimun, aorta, diaphragm, etc. were well and concretely observed on supervoltage X-radiography. Also, in the head and neck, the hypopharynx, larynx, trachea, nasal sinuses, etc. were well seen without any superimposed bony structure.

I　緒　言

テレコバルト，リニア・アクセラレーター，ベータートロン等の超高圧放射線治療の実施に際して，治療部位を撮影して照射野の適正を確認する事は一般に行はれる事である．

一方此等の超高圧撮影を診断に応用すると，120kVp～150kVpの管電圧の高圧撮影に比較して特有の所見が得られる事も確められている．

余等はベータートロンX線撮影を主としてX線診断に応用する場合の撮影技術上の問題と，此の撮影で得られるX線像の性質を検討し，更に胸部，頸部，頭部のX線診断に応用する事の意義について報告する．

II　撮影装置

撮影に使用した装置は昭和38年7月に設置したSiemens 18MeV Betatron である[3)5)]（第一図）．

此の装置は元来治療の目的に製作されており，X線撮影に必要な事項と実際に検討した結果を先ず述べる．

1）装置の可動性：管球部分は700kgの重量であるが，特殊なチエーン方式で調整され，管球の上下と廻転は手動で容易である．一方管球の支持柱は高さ200cmで，此の水平移動も容易である．従つて此の装置でのX線撮影の撮影距離，方向等は容易に正確に選択出来る．

2）焦点：ベータートロン管球のX線発生焦点は0.2mmである[5)]．

3）X線出力：此の装置ではX線のエネルギーを4MeVから18MeVの範囲を階段的に可変でき

Fig. 1 Actual picture of Betatron X-radiography.



る．1mの距離に於けるX線の線量率を Siemens Universal Dose Meter で計測すると，6MeV：1.3R/分，9MeV：4.5R/分，18MeV：31.4R/分である．

4) X線出力の安定性：ベータートロンX線を撮影に応用する場合，数秒間の出力の安定性をストロボ法とX線写真の黒化法で調べた．

A）ストロボ写真法：径3mmの照射孔の照射筒の直下でカゼッテをモーターで廻転させ，X線を曝射した．スウイッチを入れてから切る迄の間，等間隔で連続した点状影のストロボ写真が得られる（第二図A）．此の場合はX線の出力は安定しているものであり，出力が安定していない場合は点状影が中断したストロボ写真となる（第二図B）．余等が此迄に20数回のストロボ写真を撮影した結果では，途中で中断するのは10回に2回程度であり，しかも此の中断は全量の$^1/_8$程度の線量低下を招くのみであるから，短時間の曝射でも安定している事が判つた．

又ストロボ写真から曝射時間が計測できる．

即ちストロボ写真の両端と中心を結ぶ角度θを測る事により，曝射時間はフイルムの一廻転時間$\times\theta/360°$であり，又ストロボ写真が連続している場合はその個数を50で除した値である．

B）フイルム黒化法：ベータートロンX線の出力が種々の状態でどう変動するかをフイルム黒化法で測定した．今A）スウイッチを入れた直後B）18MeVX線治療後C）4MeV，6MeV電子線治療後D）9MeV，12MeV電子線治療後E）15MeV，18MeV電子線治療後F）治療照射後10分以上経過した後の6通りの状態を設定した．夫々の場合3回宛X線を曝射し，計18枚のフイルム

Fig. 2 Strobo photograms takenby betatron X-rays

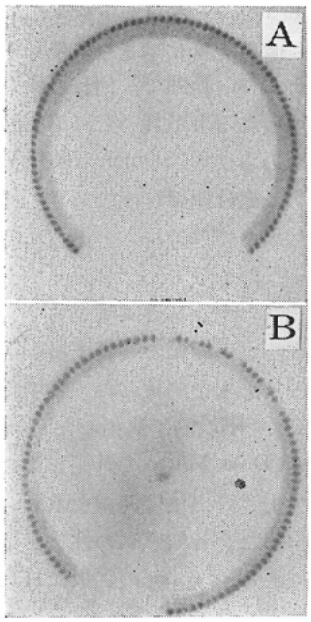

A Stable radiation output
B Unstable radiation output. Strobo density is interrupted.

Fig. 3 Densitometry. Three time exposures to 6 Mev X-rays

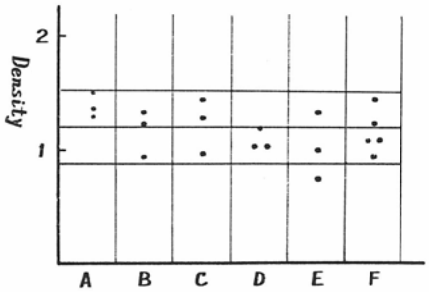

A: Jast after the switch on
B: Jast after irradiated by18 Mev X-rays for 5 min.
C: Jast after irradiated by 4 Mev electron for 5 min.
D: Jast after irradiated by 9 Mev electron for 5 min.
E: Jast after irradiated by 18 Mev electron for 5 min.
F: 10 min after irradiation.

を同時現象し，各フイルムの黒化度を測定した．何れの場合も6MeV　X線を3秒曝射した．

その結果，Eの1枚を除き17枚のフイルムは黒化度が 1.2± 0.3の範囲で，何れの場合も略々同一黒化度が得られる事が判つた（第三図）．

小括：以上の事から Siemens 18Me V Betatron は，X線撮影に充分使用可能であり，種々の状態でも平均した黒さのフイルムが得られる事が判つた．

III　基礎実験

1　増感率測定：極光の超高圧撮影用増感紙6種類について増感率を測定した．各増感紙について9MeV　X線を階段的に曝射した．線量はその都度Universal Dose Meter で計測した．フイルムは富士KXで夫々の黒化度曲線を求め，黒化度1の増感率を求めた．各増感紙の性状と増感率は第一表の通りである．0.5㎜の鉛板にHSの蛍光物質を添加したものが増感率が最もよい結果である．一般に超高圧撮影用増感紙として市販されるGS増感紙は 0.3㎜の鉛板にHSを加えたもので実際の撮影には此の増感紙を使用した．

Table 1.

Qulity		Intensifying Ratio
pb-thikness	Fluorecent Substance	
1.0		1.42
0.5		1.62
0.3	HS	10.6
1.0	HS	11.3
0.5	HS	12.1

2．フイルムの感度試験：富士工業用フイルムタイプ 400，タイプ80，医療用KXの3種類のフイルムについて感度曲線を求めた（第四図）．測定の手順は前者と全く同様で増感紙はGSである．その結果タイプ 400がKXよりもやや感度と対比度がよいが接近している．

3．対比度試験：試験体は2㎝おきに10段階のMix Dファントームである．此の被写体を焦点フイルム間距離3mで，18MeV，9MeV，6MeVの各エネルギーのX線で撮影した．何れも増感紙

Fig. 4 Sensitivity curve of films used. Exposed to 6 Mev X-rays with GS intensifying screen.

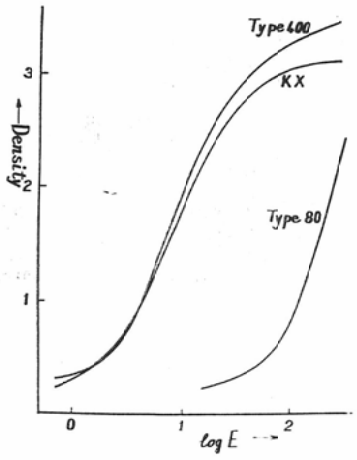

Fig. 5 Density curve of the Mix D phantom.

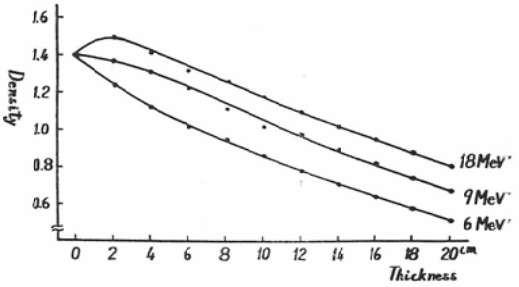

GSフイルム富士KXを使用しすべて同時現像した．

同一エネルギーで幾枚かづつのフイルムを撮影し，その中から基地の黒化度が同一のものを選び，各層の濃度を測定した．その結果第五図の曲線が得られた．

此の実験から基地と Mix D との対比度を求めると6MeVが最もよく，9MeV，18MeV の順に低下する．特に6MeV では2㎝から6㎝迄の薄い層の濃度差が18MeV，9MeV に比べて大きいのが目立つている．

4．現出能試験：試験体は厚さ2㎜のアクリール樹脂板を階段状に順序に8段階重ねて固定し，各層に直径1㎜φから8㎜φ迄の1㎜おきの孔をあけたものである．此の試験体を水槽の下におく[12]（第六図）．

Fig. 6 Diagram of detail appearance test.

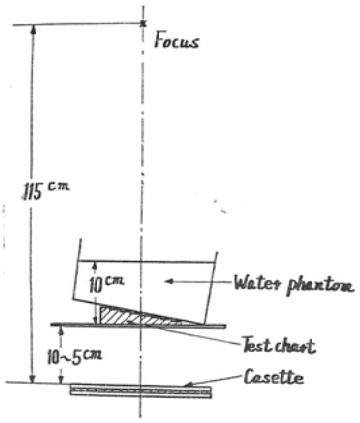

Fig. 7 Detail appearance when the phantom contacts with film.

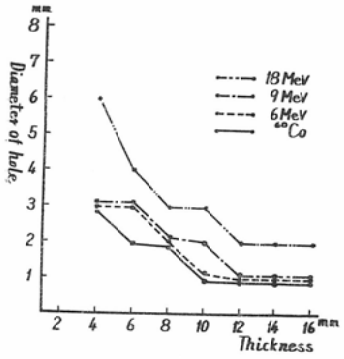

先づカゼツテを試験体に密着させ，6 MeV，9 MeV，18MeV の各エネルギーの X線で撮影した．対象として^{60}Co固定照射装置でも撮影した．

夫々の条件で基地の黒化度1のフイルムを選び，各階段毎に認知される最小の孔を調べた．その結果は第七図の曲線に整理された．例へば18 MeV X線では12㎜から16㎜迄の層では2㎜φ迄，8㎜，10㎜の層では3㎜φ迄，6㎜の層では4㎜φ迄，4㎜の層では6㎜φ迄，夫々認知できたという結果である．

此の実験で9 MeV，6 MeV と ^{60}Co では大体同じ現出能である．此と比較して18MeV では夫々1段階程度劣り，特に薄い層の現出能の低下が目立つ．

次にカゼツテを試験体から10㎝離し6 MeV X線と ^{60}Co で撮影し同様に検討した（第八図）．

Fig. 8 Detail appearance when the phantom is 10 cm apart from film.

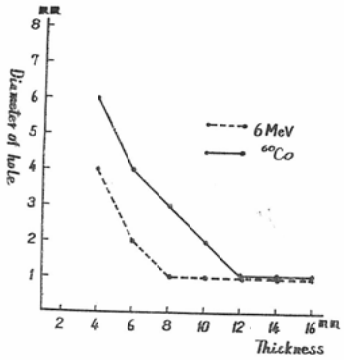

その結果 6 MeV X線が10㎜以下の層で1～3段階程度現出能が優る事が判つた．

5. 生体撮影：ベータートロンX線のエネルギーの相違が実際の生体撮影の画質にどう影響するかを調べた．

即ち胸部5例，頭頚部4例について夫々6 MeV X線と18MeV X線で撮影し両方を比較観察した．その結果は何れも 18MeV X線で撮影した写真が鮮鋭度と対比度が著明に悪い事が確認された．

小括　以上の実験から次の事が要約される．

1) Mix D を対象とした対比度は6 MeV，9 MeV，18MeV の順で低下し，特に18MeV では薄い層での対比度が悪い．2) アクリール板の孔を対象にした現出能は6 MeV，9 MeV では同じ程度であり，18MeV では現出能が悪く，特に薄い層での低下が目立つ．3) ^{60}Coの現出能は被写体がカゼツテに密着する場合は6 MeV と同程度であるが，被写体がカゼツテから離れると，^{60}CO の現出能が著明に悪くなる．4) 6 MeV X線と18MeV X線で撮影した生体撮影の結果を比較して18MeV X線写真の対比度と鮮鋭度が悪い事が確められる．

6) 生体の撮影条件と被曝線量：照射部位の確認と診断の目的でベータートロンX線撮影を行った大凡 110枚の写真を検討し各部の撮影条件を選ぶ事ができた(第二表)．何れの場合も増感紙GS，フイルム富士KX，工業用タイプ 400である．尚夫々の撮影の被曝量を Siemens Universal Dose

Table 2.

Position		Energy (Mev.)	Exposure Time (Sec.)	Distance (Cm.)	Gonad Dose (Mr.)
Chest	P.A. View	6	2.5— 3.5	1.5	24— 34
	Lat. View	9	2.5— 3.5	2.0	47— 66
Head		6	1.5— 2.0	0.65	76— 102
Neck		6	1.5— 2.5	0.8	39— 65

Meter で測定した.

IV　臨床診断の応用と意義

ベータートロンX線撮影をX線診断の目的で行つたものは胸部40例，頚部15例，頭部17例合計72例である．比較対象の正常例5例を除き何れも放射線治療を行つた悪性腫瘍である．

ベータートロンX線写真の特長と実際の診断に応用する事の意義を，胸部，頚部，頭部について順に述べる事にする．

胸部

A．正面背腹像：同一の症例についてベータートロンX線で撮影した写真（以下B-X-P と省略）を 125kVp X線で撮影した写真（C-X-P と省略）と対比して述べる．

症例はゼミノームの肺転移を起した65才の男性である．第九図は睾丸腫瘍の切除後1年3ケ月目に撮影された C-X-P(A) と B-X-P(B) である．今両方の写真を比較し B-X-P で目立つ所見を順に列記する．

1） 先ず肋骨と鎖骨の陰影は C-X-P で認められるがB-X-P では全く出現しない．そのため肺尖部から両外側の肺野の状況が明瞭である．2） 気管と気管支の内腔，形状及び走向 3） 気管周辺の上部縦隔洞特に右側の状態 4） 中央陰影内の大動脈と横隔膜の形状，走向等の観察が何れも具体的明瞭である．更に 5） C-X-P で観察される最小8㎜から最大4×4.5㎝迄の9個の腫瘤陰影はすべてB-X-P でも観察できる．此の他に B-X-P では気管分岐部と心陰影内に 1.5㎝ φの2個の腫瘤影（×印）が観察される．此等はC-X-P では認知できない．

ベータートロンX線で背腹方向で撮影した26枚の写真を，同時に 125kVp X線で撮影した写真と次の五項目について比較観察を行つた．

即ち 1） 鎖骨，肋骨，椎骨等の骨陰影がどの程度除去されるか又 2） 気管，気管支の内腔形状，走行 3） 上部縦隔洞 4） 心臓と大動脈及び横隔膜，更に 5） 肺野，肋膜，縦隔洞等の病変を観察するのにどちらが役立つか等である．

その評価を 1） B-X-P が優つている 2） 両方で優劣がない 3） B-X-P が劣つている．の3段階に分けて整理した（第三表）．

Table 3.

	Superior	Similary Level	Inferior
Eliminatoin of the bone shadows	26	0	0
Trachea & Bronchus	23	3	0
Superior Mediastinum	22	4	0
Heart, Graet Vessels & Diaphragm	9	16	1
Disclosed Abnormalities	14	9	3

その結果を検討すると，1） 鎖骨，肋骨，椎骨等の骨陰影はC-X-P で尚残存するが，B-X-P では全例共消失している．2） 気管と気管支の内腔形状走行と気管周辺の上部縦隔洞の状況は B-X-P が明瞭である．此の状況は第十図 A, B で具体的で，症例は60才男性の手術後肺癌である．3） 此に比べ心臓の辺縁，胸部大動脈，心陰影内の横隔膜の状態は両者で同程度である．

一方病巣の確認にB-X-P が優る14例は次のものであつた． 1） 鎖骨のかげにかくれたもの 2） 上部縦隔洞腫瘤と気管の関係が具体的になつたもの，3） 気管分岐部，肺門部の腫瘤と気管支との関係が確認されたもの，4） 3㎝以上の孤立性腫瘤影の状態と5） 気管支拡張，不透明肺内の気管支の状態がよく認識されたものである．

一方 B-X-P の方が病巣を確認するのに劣つていた3例は， 1） 5㎜以下の小結節性陰影 2） 滲出性陰影と，3） 腫瘤影が両肺に広汎に撒布し呼吸面積が狭くなつていた症例であつた．

B　胸部側面像：先づ右側肺癌の症例をベータ

Fig. 9 Lung metastases from seminoma

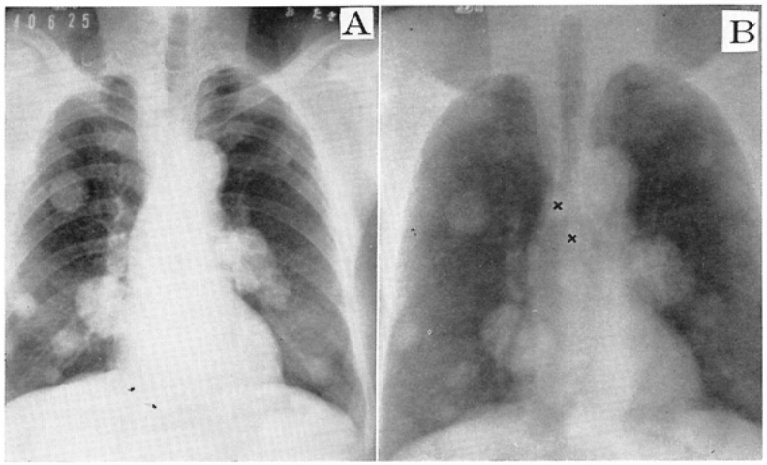

A Taken by 125 kVp Xrays
B Taken by 6 Mev X-rays. Two tumor densities (mark x) in the bifurcation area were not seen in the photograph A.

Fig. 10 Postoperative lung cancer

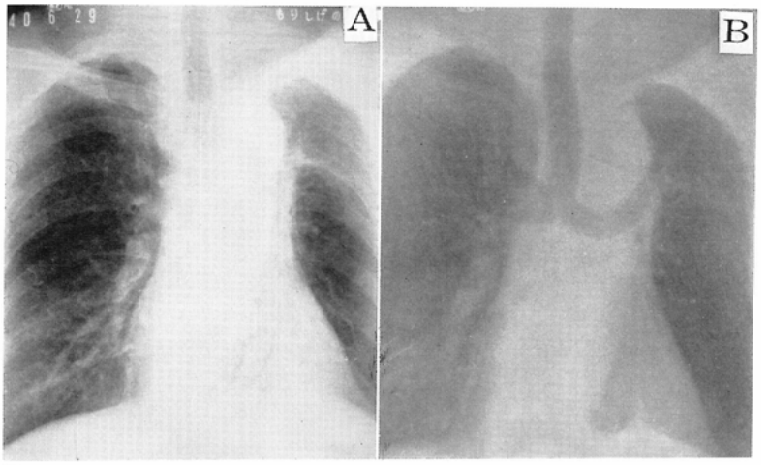

A. 125 kVp
B. 6 Mev. The left bronchus and hilar region are more clearly seen than the photograph A.

Fig. 11 Lung cancer

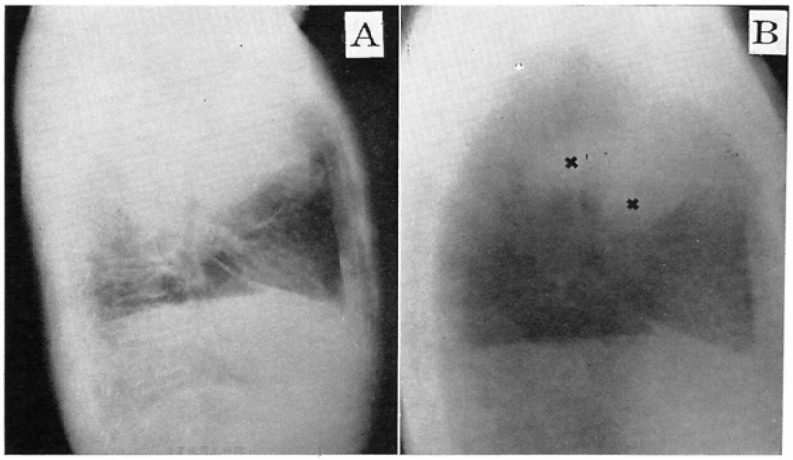

A. Lateral projection taken by 125 kVp X-rays
B. Taken by 6 Mev. The X-ray findings are more clearly seen than the photograph A.

Fig. 12 Cancer of the larynx taken by 6 Mev X-rays. Air way and irradiated area are clear.

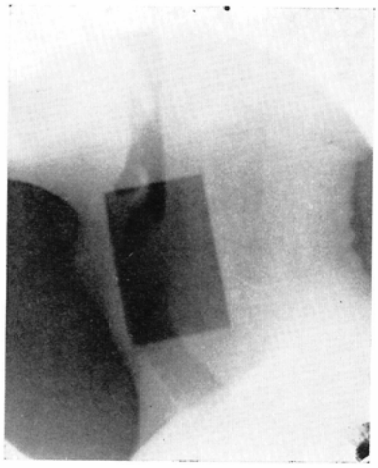

Fig. 13 Lateral projection of the larynx by 6 Mev X-rays. Normal appearance.

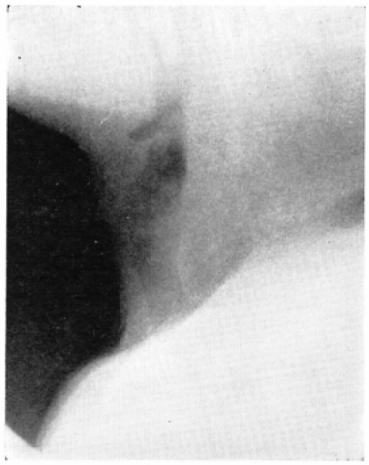

Fig. 14 Reticulum cell sarcoma of the Oropharynx taken by 6 Mev X-rays.
Tumor at the base of the tongue(mark)is clear.

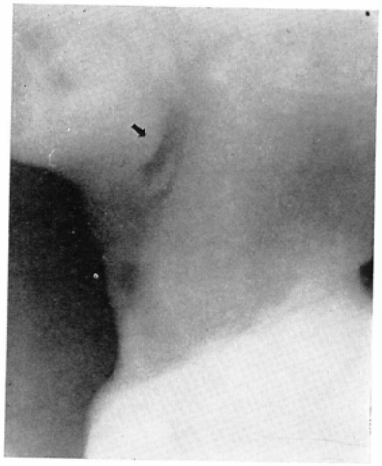

Fig. 15 Cancer of the esophagus taken by 6 Mev X-rays.

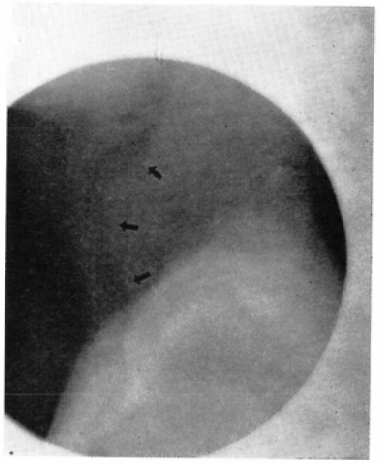

Fig. 16 Reticulum cell sarcoma of the epipharynx taken by 6 Mev X-rays.

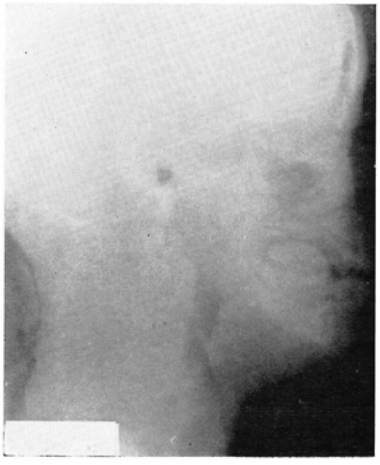

Fig. 17 Lateral projection of the nasopharynx by 6 Mev X-rays. Normal appearance.

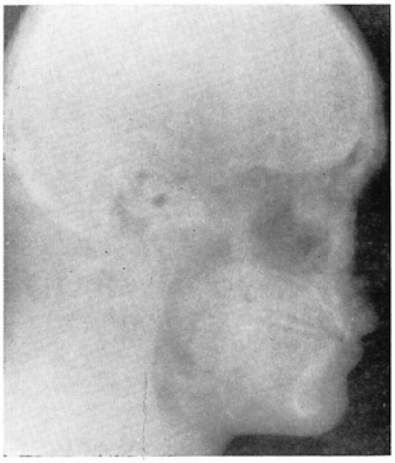

ートロンX線と，普通高圧X線で側面撮影した写真を比較観察する．

症例は呼吸困難を訴える64才の男性であり，頭頸部の高度の浮腫と，前胸壁の静脈怒張が認められる．前後径22cm，左右径31cmの肥満型の体格に浮腫も加り，撮影条件を3回変えて行つたC-X-Pでは（第11図A）その上肺野の状況は詳らかでない．即ち下半分の肺野と前縦隔洞の状況は観察できるが，上半分は全体にビマン性の濃厚陰影で，後方はかすかに脊椎の存在を知見する程度である．一方B-X-Pでは（第11図B） 2個の腫瘤陰影（×印）と， 此に連り前方に拡る濃厚陰影の形状が明瞭であり，その後方肺野は肺尖部迄明るく，病的陰影は認められない等の所見を具体的明瞭に観察できる．此の症例は普通高圧写真では診断の困難な場合であるが，今ベータートロンX線で側面撮影した14枚の胸部写真を同時に125kVP X線で撮影した写真と，1） 肺尖部 2） 前縦隔洞 3） 後縦隔洞 4） 病巣の確認の四項について比較検討した（第4表）．

Table 4.

	Superior	Similary Level	Inferio
Apical Region	14	0	0
Anterior Mediastinum	6	8	0
Posterior Mediastnum	13	1	0
Disclosed Abnormalities	8	6	0

B-X-PがC-X-Pよりも観察が優るのは，肺尖部と後部縦隔洞である．特に肺尖部は正面像の差よりも著明であり，肺尖部は125kVp程度の管電圧では不明瞭である場合が多い．

又C-X-Pでは肋骨頸椎は明瞭に結像するが，B-X-Pでは此等の骨陰影は殆んど根跡的である．従つて此等の骨陰影が重なり合う後部縦隔洞の観察にはB-X-Pが遙かに優つている．

B-X-Pで病変の確認が優れていた8例は，何れも肺尖部と，脊椎の重り合う部位の肺野と肋膜の病変であつた．

頸部

下咽頭，喉頭，頸部食道の悪性腫瘍でベータートロンX線で治療した23例は，すべて治療体位でベータートロンX線撮影を行つて，照射野を確認した．此の際照射筒を使用して曝射を少くすると，病巣の状況も同時に観察できる．第十二図は此の配慮で撮影された喉頭癌の症例である． 診断のみの目的でベータートロンX線撮影した症例は15例で， 側面撮影を基本にした． 正面撮影を行つたが4例からは所要のX線像は得られなかつた．

先づ55才の健常例について述べる（第13図）．

頸椎は全く結像しておらず，咽頭から気管迄の気道と軟部陰影から成り立つ．即ち下咽頭，舌根部，気管等の空気層と会厭軟骨，喉頭部，前頸部等の軟部組織の状況が明瞭に観察される．又喉頭部の軟部陰影の中に扁平楕円形の透明像としてモルガニー氏洞を観察する事ができる．

15例の側面写真を観察した綜合結果は次の通りである．1） 下咽頭，舌根部，前頸部の軟部組織の状態が明瞭に観察されたものは15例の中13例である．2） 気管の内腔が明瞭なものは15例中9例である．此等の気道に比較すると会厭軟骨と喉頭部の現出能は劣り，具体的明瞭であつたものは13例中5例であつた．

此等の内腔と軟骨組織の形状の大きさの変化を基に診断に役立つ例が多い．例えば第14図は咽頭後壁に拡る細網肉腫の症例で（54才男）ある．下咽頭の内腔の狭少と舌根部の腫大（↗印）が明瞭であり此等の所見は喉頭鏡下の所見と一致した．第15図は嚥下困難を訴える62才の家婦である．食道入口より約5cmに亘り，円弧状に膨隆する腫瘤陰影（↗印）と，気管の圧迫変位が確かめられる．以上の症例の様に病巣の状態を明瞭に把握できたのは，病的例13例中9例であつた．

頭部

診断の目的でベータートロンX線撮影したのは17例（側面13例，正面4例）である．

今鼻閉と嚥下障害を訴える58才の女性の頭部をベータートロンX線で側面撮影した写真を観察す

ると（第16図）全体に骨陰影が淡くなり，含気腔と軟部陰影が明瞭である．即ち，前頭洞，蝶形骨洞は正常であるが，上顎洞後方から後鼻孔，上咽頭，中咽頭に及ぶ広汎な腫瘤影が明瞭である．此等の所見は鼻咽腔の健常例（24才男）の B-X-P（第17図）と対比すると具体的明瞭である．即ち健常例では前頭洞，蝶形骨洞，上顎洞等の副鼻腔と上咽頭，中咽頭等の内腔が何れも著明な透明像としてその形が明瞭に観察できる．

13例の側面写真を綜合すると，上咽頭腔，口蓋垂，上顎洞，蝶形骨洞は，何れも13例中10例が明瞭に観察される．此等の部位に比べると篩骨洞と前頭洞が明瞭に観察できたものは13例中6例であつた．

考　按

テレコバルト[1)7)12)13)]．リニア・アクセラレーター[6)8)11)]，フアンド・グラーフ[9)15)16)]，ベータートロン[2)]等の超高圧放射線治療装置を使用した撮影法については，既に多数の研究報告がある．此の中でベータートロンX線撮影に関しては Becker[2)] の照射確認としての撮影の報告があるのみで，此の装置で得られるX線像の性質や診断的意義については未だ充分には検討されていない．それでベータートロンX線で撮影されるX線像を左右する事柄を他の超高圧撮影と比較しながら考へてみる事にする．

1）先づ撮影時間に関連して，X線の出力とその安定性と線量の制禦方式が問題になる．生体撮影に適当な6 Mev～9 Mev ではX線の出力は18 Mev の約1/30に減少する．此は6 Mev リニア・アクセラレーターの出力に比べると遙に少い．然し胸部撮影に，リニア・アクセラレーターで1～2秒を要しているのに対し[8)15)]，ベータートロンでは2～3秒である．此には撮影条件等の相違もあるが出力の差程には長い撮影時間を要しない．一方，2～3秒で撮影されているのに，心臓，大動脈等の辺縁の量が目立たない．此等の事から粒子加速管での実際の撮影時間には尚疑義が残るのである．ベータートロンX線の短時間内の出力が比較的に安定している事は，ストロボ法とフイルム黒化法で判つた．尚撮影時間の制禦には，イオントマツト方式を採用するのが一つの方法かも知れない．

2）次はX線のエネルギーとX線像との関係である．

余等は18Mev X線では，9 Mev と6 Mev に比較し，対比度と現出能が低下する事を，模型実験で数量的に，又実際の生体撮影で明らかにする事ができた．此の理由には，線吸収の相違で線コントラストが低下する以外に次の事が考えられる．その一つはエネルギーの増大につれ，フイルム内での二次電子の増加である．即ち Robart[14)] は1 Mev から30Mev 迄のエネルギ Mev では6ーでフイルム内に生ずる二次電子量を測定し，15 Mev の約2倍に相当すると報告している．もう一つは線量の均等性を保つためのエコライザーの影響である．即ち6 Mev と9 Mevではエコライザー無しで撮影するが18Mevでは20㎜程度の鉛のエコライザーが必要であり，此からの二次X線による低下も考へられるのである．

コバルトグラフイーに比べ Betatron X線の現出能が優るのは，両者の焦点の大いさによるものである．試験体を10㎝離した場合にベータートロンでは同じ現出能であるのに対し，コバルトグラフイーでは著明に低下する．実際の生体撮影でもコバルトグラフイーよりも明らかに鮮鋭なX線写真が得られる．

3）Betatron X線像の性質を左右するもう一つの要因は増感紙とフイルムである．Betatorn の出力と撮影時間を考慮し，生体撮影にはすべてGS増感紙と医療用フイルムを使用した．此で撮影したX線像は鉛増感紙と工業用タイプ80を使用したのに比べると，フイルムの粒子が目立ち粗れている．超高圧撮影に適当した増感紙とフイルムには尚改良工夫が必要であろう．

次にベータートロンX線撮影を臨床診断に応用する事の意義について検討する．既に報告された超高圧撮影の診断的意義については，本邦ではコバルトグラフイー[1)7)12)]について，又外国では，

7000kV X線[9)15)16)], リニア・アクセラレーター[6)8)]での撮影結果から論ぜられている.

此等の報告は装置と感光材料の性能や取扱つた症例により多少の相違はあつても，超高圧撮影の診断上の利点は，骨陰影が消失して含気層と軟部組織のX線像となる事がその基本である[4)9)16)]. 此は Betatron X線写真を検討した結果でも全く同様である. 即ち余等は同一人の胸部をベータートロンX線と 125kVp のX線で撮影した写真を比較観察して，その特長を数量的に評価してみた. その結果ベータートロンX線写真の方が診断に有用であるのは，1) 鎖骨，肋骨にかくされた肺尖部の病巣であり，此は特に側面撮影で差が目立つ事 2) 椎骨が消失して気管・気管支腔が一層明瞭になる事より，上部縦隔洞・肺門部の病巣が確認しやすく 3) 又中央陰影内の大動脈・横隔膜の形状と走向が追跡し易くなつている事等にある.

以上の所見の差は，実はそのまま60kVp 程度の低圧撮影と 120kVp 及至 150kVp の高圧撮影を比較した場合にも適応するものである[10)]. 此は組織間の吸収とエネルギーの関係から当然考えられる事柄である[3)]. 反面ベータートロンX線写真を 125kVpの写真に比較した場合，微細な病巣や肺紋理の現出能と対比度は遙に劣るのである. 此処に超高圧撮影法の応用の限界があるわけで，すべて普通高圧撮影にとつて変るものではない.

例えば Pendengrass[15)16)] は1000kV のX線写真で肺野の黒化度の変化から，肺癌の早期診断の可能性を示唆し，又 Mc. Donnal[8)] が中央陰影内の肋膜と横隔膜の軽度の変化を観察する事に超高圧写真の特長の一つを述べている. 然し余等のベータートロンX線写真では，此の様な変化は把え得なかつた. 此には撮影時間やフイルムのあれ等で，此等の所見を見失つているのかも知れない.

結論

Siemens 18Mev Betatron X線撮影は，照射野を確認するのに役立つ以外に，診断に応用して鮮明な超高圧写真が得られる. 先づ此の撮影法の基礎的な事柄を明らかにした. 1) 此の装置では3秒以内の短時間曝射でも一定した黒化度のフイルムが得られる. 2) 増感紙は極光GS，フイルムは富士KX，タイプ 400が夫々適当である. 3) 模型と生体の対比度と現出能は，6 Mev X線が最もよく，18Mev X線で低下する. 又6 Mev X線はコバルトグラフイーよりも優る. 4) 110例の結果から撮影条件と被曝線量を求めた.

40例の胸部写真を同時に撮影した 125kvp 高圧写真と比較して，1) 肺尖部と脊椎肋骨と重る後方肺野 2) 気管と気管枝 3) 上部縦隔洞 4) 中央陰影内の大動脈，横隔膜，肋膜，等の状況が夫々具体的明瞭となり，夫々の部位の病変の発見と確認に役立つている.

15例の頚部側面像では下咽頭，舌根部，会厭軟骨，喉頭部，モルガニー氏洞，気管等を明瞭にし，その病変の観察に役立つ. 17例の頭部側面像では上咽頭，各部副鼻腔等の含気腔の状況が骨陰影が重畳する事なく明瞭に観察できる.

（本論文の内容は，日本医学放射線学会第28回中部地方会40. 7. 4，第31回中部地方会41. 7. 24で発表した）.

（名古屋大学医学部高橋信次教授に種々御教示を賜り厚く感謝します）.

文献

1) 東与光他：^{60}Co Radiography, 臨放, 6/2, 1961, 27—31.
2) Becker, J., Werner, K. und Weigel, G.: Lokalisations-und Einstelltechnik bei dem 15 MeV-Siemens-Betatron, Strahlentherapie, 97：202—210, 1955.
3) Becker, J.: Die Supervolttherapie, George Thieme Verlage, Stuttgart, 1961.
4) Engelkamp, H.: Anwendung der Haltstrahlentechnik (200 KV) bei Untersuchmgen mit negativen Kontrastmitteln, Roefo., 93/2, 230—237, 1960.
5) Gund, K.: Die physikalischen Eigenschaften der Strahlenbuendel der 15 MeV Elektronen-Schleuder der Siemens-Riniger Werke, Strahlentherapie, 92/4 ：1953.
6) Hare, H.F., etal.: Physical and clinical aspects of supervoltage rotational therapy, Radiology, 57：157—168, 1951.
7) 菅野巌他：胸部疾患に対する ^{60}Co Radiography の臨床的価値，臨放，4：257—265, 昭41.

8) McDonnel, G.M.: Megavoltage diagnostic radiography, Radiology, 80/2 : 279—281, 1963.
9) McDonnel, G.M., et al.: Supervoltage roentgenography, Amer. J. Roentgenol., 79/2 : 306—320, . 1963
10) Mattson, D.: Practical photographic problems in radiography, (訳書), 克誠堂, 東京, 1957.
11) 御厨修一他：喉頭及び下咽喉頭悪性腫瘍に対する喉頭造影検査の応用，臨放, 10/2 : 258—267, 昭40.
12) 奥原政雄他：^{60}Co-Radiography の診断的応用, 臨放, 9 : 266—276, 昭39.
13) Perryman, C.R., McAllister, J.D., and Burwell, J.a .: Cobalt 60 radiography, Amer. J. Roentgenol., 83 : 525—532, 1960.
14) Robert, C.: Nondestructive testing handbook, The Ronald Company, New York, 20, 17—31, 23.1—15, 1959.
15) Tuddenham. W.J., Hale, J. and Penderglass, E.P.: Supervoltage diagnostic roentgnography, Amer. J. Roentgenol., 70 : 759—765, 1953.
16) Tuddenham, W.J., Gibbons, J.F., Hale, J. and Penderglass, E. P.: Supervoltage and multiple simultaneous roentgenography-new techniques for roentgen examination of chest, Radiology, 63 : 184—190, 1954.