The University of Osaka
Institutional Knowledge Archive

Title	胸部腫瘤病変に対するCTガイド下生検-“迅速染色法”の併用について-
Author(s)	高橋, 雅士; 左野, 明; 西澤, 貞彦 他
Citation	日本医学放射線学会雑誌. 1990, 50(3), p. 249-257
Version Type	VoR
URL	https://hdl.handle.net/11094/20495
rights	
Note	

The University of Osaka Institutional Knowledge Archive : OUKA

https://ir.library.osaka-u.ac.jp/

The University of Osaka

日本医放会誌：50（3），249—257，1990（平2）

胸部腫瘤病変に対するCTガイド下生検

—“迅速染色法”の併用について—

天理よろづ相談所病院放射線科（*現，滋賀医科大学医学部放射線医学教室）
高橋　雅士*　左野　明　西澤　貞彦　村上　昌雄
大竹正一郎　藤原　一央　三木　幸雄　川上　光一
桑田陽一郎　高田　育子　三村　文利　正田　智也
小山　雅司　黒田　康正
同　RIセンター
比　嘉　敏　明
神戸大学医学部放射線医学教室
今　中　一　文

（平成元年5月25日受付）
（平成元年9月13日最終原稿受付）

CT-Guided Biopsy for Thoracic Mass Lesions Followed by Fast Stain Technique

Masashi Takahashi, Akira Sano, Sadahiko Nishizawa, Masao Murakami, Shoichiro Otake,
Kazuhisa Fujiwara, Yukio Miki, Kouichi Kawakami, Youichiro Kuwata,
Ikuko Takada, Fumitoshi Mimura, Tomoya Masada,
Masashi Koyama and Yasumasa Kuroda
Department of Radiology, Tenri Hospital
Toshiaki Higa
RI Center, Tenri Hospital
Kazufumi Imanaka
Department of Radiology, School of Medicine, Kobe University

Resaerch Code No. : 506.9

Key Words : Biopsy, CT guidance, Thoracic lesions, Fast stain technique

We performed CT-guided needle biopsy for 92 thoracic mass lesions using Rotex-II screw needle. Fast stain technique was performed for an immediate evaluation of the specimen in the last 39 procedures.

The overall accuracy of malignancy was 93.2%, and the correct histological typing was obtained in 82.8% of malignancy proven at surgery or autopsy. The method enabled histopathological diagnosis of thoracic lesions, which could not obtained by other diagnostic modalities including fiberoptic bronchoscopy or fluoroscopy-guided biopsy. The true positive rate increased up 10.2% to 91.3% by introducing fast stain technique. A close cooperation between radiologists and cytopathologists was essential for performing this CT-guided biopsy procedure followed by fast stain technique.

はじめに

質の良いoncology serviceにおいては腫瘍の正確な存在診断，部位診断のみならず，それに匹敵し得る迅速かつ信頼度の高い細胞診，組織診が必要である．呼吸器診療で言えば前者については，単純写真からはじまり，現在ではCT（computed tomography）が必要不可欠な画像診断として広く利用されるに至っている．一方，後者については，内視鏡機器の進歩に伴い，経気管支的アプローチが肺内のほとんどの病変の質診断を可能にしているが，腫瘍の存在部位によっては体外からの穿刺生検に頼らざるを得ない場合も多い．CT画像をガイドとした経皮生検はそのひとつの方法であるが，CTによる部位診断の情報を，効率よく生検手技に利用し得る特徴を持ち，これまでにその良好な成績が報告されてきている[1)2)]．

我々は，1985年5月から，胸部腫瘤病変に対するCTガイド下生検を行ってきたが，今回はその成績，有用性，および肺癌診療における臨床的意義について述べ，また，病理部門とのチームアプローチのひとつとして最近我々が導入した“迅速染色法”[3)]の方法，生検手技における意義についても併せて言及したい．

対　象

対象は，1985年5月から1988年12月までの3年8カ月に，天理よろづ相談所病院放射線科においてCTガイド下生検を施行した胸部腫瘤病変，87症例，92病変，99回である．これらの施行回数の内，後に述べる“迅速染色法”[3)]を，39回に施行した．年齢分布は31～85歳（平均61.7歳），性別は男性65例，女性22例である．症例は，いずれも胸部X線，CT所見など初期診断において悪性腫瘍が疑われながら，喀痰細胞診または気管支鏡下細胞診，あるいは経皮的透視下生検で確定診断が得られなかったものである．ただし内3例は気管支鏡下細胞診においてclass Vが得られたものの，組織分類が困難で，それを明確にするためにCTガイド下生検を行ったものである．病変部を解剖学的所見について分類すると，①部位では，肺内病変81，胸膜病変3，縦隔病変8，②大きさは長径0.4～8.2cm（平均3.2cm）③深さは［体表から病巣中心まで］2.1～10.5cm（平均5.5cm），［胸膜面から病巣辺縁まで］0～6.3cm（平均0.9cm）であった．

方　法

穿刺針は，Nordenströmら[4)]によって開発されたRotex-II screw needle（Ursus Konsult.コーシンメディカル）を全例に使用した．Rotex針は，先端にドリル構造を有する0.55mm径の内筒と，径0.8mmの外筒からなり（Fig. 1），長さは11.2cmと17.2cmの2種類がある．CT装置はSiemens社製，Somatom DRHで，ガントリー径は70cmである．我々が行っているCTガイド下肺生検の手順は以下の通りである．

1）あらかじめ十分な造影CTを行い，血管性病変の除外，および重要臓器との位置関係を確認しておく．

2）患者の前処置，点滴確保は特に行わないが，必要に応じて鎮静剤を使用する．また，血管の走行が不明瞭で目的病変との境界が不明瞭な場合には，造影剤の点滴静注を併用する．

3）原則として，穿刺する対象病変が垂直方向に穿刺できるような体位を患者にとらせる．同体位にてスカウトビューを撮影した後，対象病変をスキャンし，CTのスリットビームを参考に穿刺レベルを測定する．同時に，皮膚面にマーカーを置き，モニター上にて距離を補正し刺入点を決定する．

4）同部に局所麻酔を施した後，その麻酔針を残してスキャンし，病変への方向を確認した後，モニター上の病変までの深さを参考にRotex針の外筒を刺入し，その先端を病変の辺縁部に位置さ

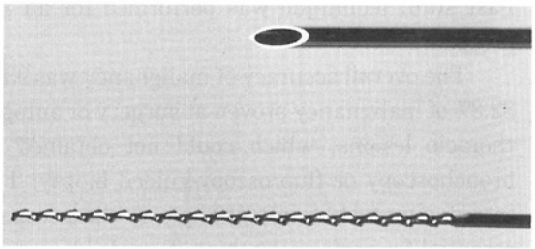

Fig. 1　Close-up of screw needle (below) and outer cannula (above).

せるようにする．針先が病変に命中しているかをCTで確認するが，命中していない場合にはTandem変法[5]を用い，新しい針にて補正した方向に再度穿刺を行う．命中を確認したら，生検を行う．生検はまず内筒を病変に回転させながら刺入し，次に外筒をその上にかぶせながら，標本をcuttingし，そのまま抜去する．なお，これらの手技は付属の支持具を用いて行う．

5）抜去された生検針は，CT室に待機する臨床検査技師にそのまま手渡され，技師の手によりスライドガラスに塗抹された後アルコール固定がなされ，その後のパパニコロー染色に供される．ま

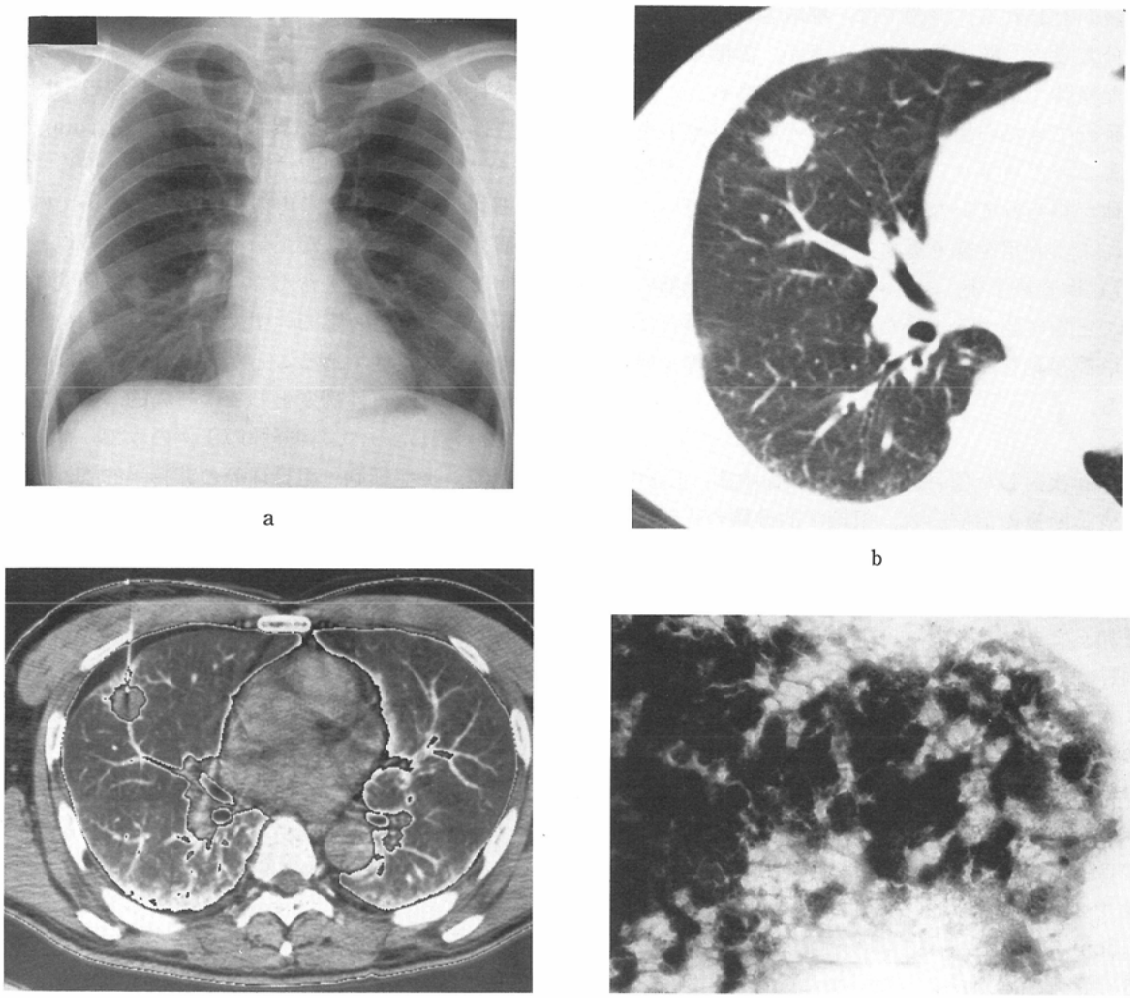

Fig. 2　A 58-year-old asymptomatic patient.
(a) Chest X-ray shows a mass measuring 2cm in diameter in right middle lung field.
(b) CT scan shows a small peripheral tumor in S4 of right lung.
(c) CT-guided biopsy in supine position. CT scan during procedure shows the correct position of the biopsy cannula at the edge of the lesion.
(d) Microscopic view of cytological specimen using "Fast stain" method (0.1% Toluidine blue in 95% alcohol solution). Cytological diagnosis: well differentiated adenocarcinoma.

た，感染を否定できない場合には，針の洗浄液を細菌培養に提出している．

6）“迅速染色法”[3]を，以下の方法で，39回の生検に施行した(Fig. 2, A～D)．上記のように，臨床検査技師によって採取検体をスライドガラスに塗抹後，CT室内で，即座に0.1%トルイヂンブルー95%アルコール溶液に浸し，20～30秒後に，検鏡が行われる．検鏡では，採取された材料が，十分な量の有核細胞であるか否か，診断に必要十分な検体であるか否かが直ちに判定され，これらが確認できたら検査を終了し，そのスライドをそのままパパニコロー染色に供する．もし，十分な検体が得られていなければ，再度穿刺を行い，検鏡による判定を繰り返す．

7）検査終了後，スキャンを行い出血，気胸の無いことを確認する．また，術後4時間と翌日に胸部単純写真を撮影し，遅発性気胸の有無等を確認する．

結　果

今回検討した項目は，病変への命中率，正診率，生検診断後の治療内容，組織学的分類の正診率，合併症の頻度，種類である．また，“迅速染色法”[3]の併用前後における，正診率の差についても検討を加えた．

1．命中率

病変への命中率は，CT画像上明らかに穿刺針が病変に到達できているものとして計算した．その結果，99回中，95回（96.3%）に可能であった．命中不能であった4回は，右S9の径0.8cm，右S2の径0.4cmの2例の孤立性腫瘤性病変においてサイズが小さく穿刺が不可能であり，右S2の径1.5cmの腫瘤性病変では，病変の呼吸性移動が大きく穿刺が困難であった．また，もう一例は，右S5の径1.5cmの腫瘤性病変であるが，穿刺直後，高度の気胸が発生し検査を継続できなかった．穿刺回数は1回から5回，平均2.1回であった．

2．生検診断の結果と治療内容，確定診断

生検の結果，悪性所見が得られたものは，50病変であった．これらは，a）手術にて，悪性所見が確認されたもの21病変，b）放射線治療，気管支動脈抗癌剤動注療法，全身化学療法が施行され悪性腫瘍としての反応がみられたもの27病変，c）高齢の為，外来にて経過観察となったもの2病変である．c)については，外来観察中，腫瘤の増大，腫瘍マーカーの上昇所見を認めている．また，b)については，後に8病変が剖検にて悪性腫瘍が確認されている．これらを有病正診例とした．

悪性所見が，得られなかったものは38病変であった．ア）そのうちの6病変は，その後の手術（5例）または経過において（1例）悪性であることが判明した．なお，このうちの2病変の細胞診は悪性の可能性の高い異型性を有したgroup IIIであった．また，2度にわたる施行にも拘らず悪性細胞が証明できず，その後の手術において内部に壊死組織を多く含んだ扁平上皮癌であることが判明した症例を一例含んでいる．イ）11病変は，臨床的に悪性を否定できず，手術が施行されたが，その結果，良性であることが確認された．なお，これらの内，良性病変としての特異的診断が生検にて得られたのは，神経腫の1例のみで，他は壊死組織，炎症細胞，組織球等の非特異的陰性所見であった．ウ）残りの21病変は，外来で経過観察を行った結果，6病変は抗生物質・抗結核剤により陰影の消退を認め，15病変は胸部X線写真，臨床所見等において悪性の徴候，経過を全く呈していない．これらの内，ア)を無病誤診例，イ)，ウ)を無病正診例とした．これらの，内容をTable 1に示す．

以上より，有病正診率89.3%，無病正診率100%，正確度93.2%の診断率となった．

3．生検診断の組織分類と最終病理診断との比較

悪性診断が得られ，その後手術が施行された21病変，および剖検で組織診断の確定した8病変について，その一致率を検討した．その結果，29病変中24病変（82.8%）において最終病理診断との一致を認めた．詳細はTable 2に示した．

4．合併症について

99回の施行回数のうち，26回（26.3%）に気胸が発生した．これらは，術直後のCTにて僅かな気胸腔を認め，その後も脱気術を必要としなかったものが18回，気胸腔が拡大し，CT検査室での一

Table 1　Results of cytology with Fine Needle Biopsy (FNB) and treatment.

Cytological result of FNB(lesions)		Treatment and final histological diagnosis		
malignant	(50)	operation	lung cancer	20
			metastasis	1
		radiation and chemotherapy		27
		observation		2
benign	(38)	operation	lung cancer	6
			tuberculoma	5
			neurinoma	1
			mesothelioma	1
			hamartoma	1
			cryptococcus	1
			paragonimiasis	1
			chronic inflammation	1
		observation		21

Table 2　Cytological diagnosis and final histological diagnosis.

Diagnosis of FNB(lesions)		Final histological diagnosis (confirmed by operation or autopsy)	
adenocarcinoma	(19)	adenocarcinoma	17
		large cell carcinoma	1
		small cell carcinoma	1
squamous cell carcinoma	(4)	squamous cell carcinoma	4
large cell carcinoma	(4)	large cell carcinoma	1
		adenocarcinoma	2
		squamous cell carcinoma	1
leiomyosarcoma(metastasis)	(1)	leiomyosarcoma	1
malignant mesothelioma	(1)	malignant mesothelioma	1

Table 3　Comparison of former technique with "Fast stain technique".

Technique(procedures)		Sensitivity	Specificity	Punctures / Procedure (average)	Incidence of pneumothorax
former technique	(58)	81.1%(30/37)	100%(21/21)	2.1	25.0%(15/60*)
"Fast stain technique"	(37)	91.3%(21/23)	100%(18/18)	2.0	28.2%(11/39*)

*including 4 technical failures

時的な脱気のみにて改善がみられたもの4回，チューブドレナージを必要としたもの4回であった．発生時期は，術直後が25回，術後4時間後に緊張性気胸が発生し，チューブドレナージが施行されたものが1回ある．他の合併症では，肺内出血に伴う血痰を3回に認めた．また，結果的に肺膿瘍であった2例では，穿刺後，肺炎陰影が拡大し，一時的に感染症が悪化した．

5．"迅速染色法"併用前後の診断率，合併症の比較（Table 3）

"迅速染色法"を併用した39回と，従来の非併用60回の内，CT上，病変への命中が確認された，それぞれ37回，58回を比較すると，併用前は有病正診率が81.1%（30/37）であったのに対し，併用後は91.3%（21/23）と改善し，偽陰性症例が減少する傾向が認められた．ただしχ^2検定では有意差は認めていない（$\chi^2=1.16$）．

気胸の発生率は25.0%(15/60)から，28.2%(11/39)と増加した．平均穿刺回数は2.1回から2.0回，平均検査時間は37.3分から36.2分と変化した．

考　察

CTという断層画像をガイドとして肺の腫瘤病変の生検を行う利点は，諸家の報告[2)6)7)]と同様に，穿刺針が確実に病変に到達していることが画像として客観的に描出されること，術前の十分な造影CTによる腫瘤の内部構造（中心壊死等）の把握により，穿刺針を任意の部位に到達させることが可能であること，病変に到達する為の最も安全なルートを選択することが可能であること等に要約される．特に，石川[6)]，篠原[7)]らの言うように胸壁に接し，透視下では明瞭な腫瘤影を形成しない病変，サイズが小さく，しかも濃度が淡いため透視下では確認が困難な病変，縦隔の心大血管に接する病変等が良い適応となる．透視下肺生検との成績の比較では，篠原ら[7)]は透視下生検の従来報告されている肺癌についての陽性率が71～80.2%，径が2cm以下では66.7%～67%であるのに比較して，CTガイド法の場合には85.3%，2cm以下では82.4%であり，しかもその成績は，透視下生検で確診に至らなかった症例を対象にしているため，その陽性率は極めて高いと述べており，石川ら[6)]も同様の報告をしている．我々の成績も2cm以下の肺癌症例についての陽性率は，76.9%（10/13）で，同様に高い信頼性が確認できた．更に，我々がCT画像をガイドとする長所として付け加える点は，透視下生検のように，術者の技量に左右される点が少ないため，手技を画一化でき，しかも安定した高い成功率を維持することが可能な点である．つまり，手技中の画像上での計測等を忠実に行えば，いわゆる“名人芸”を必要とすることがない．

一方，CTをガイドとする穿刺生検の欠点としては，US下，透視下の手技のような刺入時のリアルタイム性に欠けること，針の刺入時間が長くなること，および検査時間が長く，CT室の検査時間を圧迫することがあげられる．リアルタイム性に欠ける点は，特に横隔膜直上に存在し呼吸性移動の大きな病変への刺入に困難を生じることが多い．刺入時の角度計等の報告[8)]もあるが，呼吸による上下方向の動きに関しては，現在のところ決定的な解決策はない．従来，最も問題になってきたことはCT室の検査時間の圧迫の問題である．Cohan[9)]，Sonneberg[10)]らは，CTをガイドとして用いる経皮生検は，時間がかかり過ぎる欠点があると述べており，Finkら[1)]も，本法を，透視下生検が不可能な症例にその適応を限定している．しかし，“CT-time”の圧迫を論じる際には，そのCT固有の画像計算時間を無視するわけにはいかず，石川ら[6)]の指摘するように，今日のfast scannerの登場は，これらの問題点の解決に近付いているものと思われる．我々が今回の症例群で要した検査時間は平均約36.8分，石川ら，および他の報告では[6)7)]平均24～36分で，これらはこの手技が，特に“CT-time”を大きく圧迫するものではなく，十分にルーチンの検査法になりうることを裏付けている．もちろん，CTの稼動率，性能には施設によって差があるのは当然であり，実際の呼吸器診療の流れの中で，穿刺生検の画像に何を用いるかについては，一概に言及できるものではない．むしろ，石川ら[6)]の言うように，その施設の事情に応じた方法の選択が望ましいのかもしれない．

今回，使用したRotex針は，1975年，Nordenström[4)]らによって開発されたもので，その検体採取の機構は方法の項でも述べたように，基本的にはcellular samplingではなく，core biopsyの性格を有し，以下の利点がある．1）血液，組織液の混入の少ない，高密度の細胞塊が得られる．2）同時に結合織の採取も可能で，細胞配列が比較的保たれたままの検体を病理医に提出しうる．3）内筒のらせん構造に相当する15mmの長さの細胞群を同時に採取し得る．これらの点は，Rotex針によって得られる検体の組織診断が高率に可能になることを意味する．松村ら[11)]は，細胞診の進歩に伴い，細胞単位での診断は組織型の判定もある程度可能にしつつあると述べているが，豊富な細胞塊が組織分類の診断能を高めるという報告は多い[12)13)]．今回の検討症例の中で，悪性病変の診断が得られた50病変はすべて組織分類のレポートが添付されている．また，手術，剖検にて確定された29病変の内24病変（82.8%）に最終的な病理診断との一致がみられた．細胞診と最終病理診断との一致率については61～90%の報告[14)15)16)]がなされ

ているが，我々の成績はこれらと比較しても組織分類における高い信頼性を示していると言える．今日の非手術肺癌に対する放射線，化学療法等の合併療法の進歩は，特に投与薬剤の多様化に伴い，より正確な組織学的情報を要求するようになってきているが，今回の症例でも，悪性と診断された50例の内，その半数の27症例が，その後放射線治療，全身化学療法，気管支動脈内抗癌剤投与等を組み合わせた合併療法が施行されており，いずれもCTガイド下生検によって得られた組織情報をもとに個々の治療プロトコールが決定されている．それまでの検査手技にて悪性診断が下されていながら組織分類が不明確な場合にも積極的に穿刺生検を行い，正確な組織情報を得るべきで，事実我々の検討症例の中の3例はこの目的の為にCTガイド下生検を行ったものである．

一方，特異的な良性病変の診断率は低く，今回の検討では手術が施行された良性病変の内，生検にて特異的な良性診断が得られたものは1例のみであった．特異的な良性診断については，従来低い診断率の報告が多く，Calhounら[17]は，良性病変の12%，Winningら[18]は16%に，その診断がなされているに過ぎないと報告している．我々は，非特異的な生検診断の場合，状況の許す限りにおいて複数回の生検を施行するようにしているが，実際には，Westcott[19]の言うように，患者の他の臨床情報を考慮し，審査開胸を行うか，厳重な外来での経過観察を行うかの2群に分けられることが多いのが現状であろう．

合併症については，気胸が26.3%（26回/99回）に生じている．一般にCTガイド下生検は，透視下生検に比較して針の刺入時間が長く，それだけ気胸の発生率が増す傾向にあると言われているが[1)2)]，今回の症例群のそれは，従来の透視下生検の気胸発生率と特に大きな差を認めていない．この結果はおそらく病変の存在部位が胸膜に近い症例が多く，針が通過する距離が少かったためと思われるが，気胸の発生率についてはCOPDの併存等の多様な原因が報告されており[20]，一概に発生率のみでその頻度を論じるのは危険である．むしろ重要なことは，加療が必要な気胸発生時に十分な対処が可能であるかという点である．最近我々は気胸腔の増大が認められた場合に，Heimlich弁のついた9Fr．のドレナージセット（Cook）[21]を使用しているが，CT検査台上において簡易に気胸の治療が可能である．生検時に発生した気胸については，病棟の主治医に依存することなく，放射線医の手によって，可及的に処理することが重要であると考える．結果的に今回の症例群の内，ドレナージ術が必要となった症例は4例に過ぎず，全体として致命的な合併症は1例も経験しなかった．肺高血圧，出血傾向，重度の肺気腫等の適応禁忌を知っておれば，危険性の少ない安全な検査法であると言える．ただし，結果的に肺膿瘍であった2例では，生検後に肺炎陰影が増大し，一時的に炎症反応が亢進しており，活動性の炎症性病変の穿刺は慎重に施行すべきであることが示唆された[22]．

経皮生検の成功には，臨床病理の医師，技師との密な連絡が必要であることは，多くの論文において指摘されているが[3)12)23)24)]，本邦においては積極的にその組織化に取り組んでいる報告は少なく，主に穿刺のテクニックに関する論議に偏重している傾向にある．病理部門とのチームアプローチのひとつの方法として，今回我々が行った“迅速染色法（Fast stain technique）”は，Harterら[3]が，CTガイド下生検において応用したものであるが，“rapid stain technique”[12)25)]，“quick read procedure”[26]等の呼称で，いくつかの報告がみられる．これらは，いずれも生検を施行している検査室でのcytologistによる検体の取り扱いにより，標本作成時における“handling error”を予防する意義はもちろんのこと，その場における検鏡にて，採取検体が診断に十分耐え得るか否かを即座に判定し，いわゆる“sampling error”を減少させ，ひいては，無用な複数回の穿刺による合併症を減少させようとする意図がある．Concesら[12]は，この迅速染色を採用してから，無徴正診率が向上したと述べており，Pakら[25]も，この方法を採用してから，正診率が86%から97%に改善したと述べている．また，Johnsrude[26]は，気胸の発生率が同方法の採用後，40%から21%に大きく減少

したと述べている．我々の今回の検討においては，結果に示したごとく，従来の方法において施行した60回と“迅速染色法”[3]を併用した39回との間では，有病正診率が81.1%（30/37）から91.3%（21/23）と改善傾向が認められ，偽陰性症例が減少する傾向がみられた．Westcott[19]は，生検において偽陰性症例の最も大きな原因は“sampling error”であると述べている．また，彼は“negative result”のうちで，検体が組織球，白血球，壊死物質等の“non-specific negative result”の場合には繰り返して生検を行うことにより，正診率が向上するとも述べている．この点，“迅速染色法”[3]は，“sampling error”を少なくし，また検鏡にて“non-specific”な検体であることが判明すれば，その場で再度の検体採取への的確な指針を与えてくれる意義がある．現時点では統計学的な有意差は明らかではないが，Pakら[25]の言うように，患者がCT室を去るまでに検体の正確さを判定し，1回のCT室での生検の作業をより確実にする有用性は今回の経験と検討において確認し得たと考えている．

気胸の発生率に関しては，同方法の併用の有無による差は現時点では認められていない．対象病変の解剖学的な差もあるであろうが，十分な材料が得られるまで穿刺を繰り返す我々のシステムでは，逆にその発生率は増加することも予想される．これには，Conces[12]らの行っている“coaxial system”の方が，1回の穿刺にて複数の検体を得ることが可能な点，適している可能性がある．

今後も，このチームアプローチシステムを継続し，正診率への関与を検討する予定であるが，“迅速染色法”に限らず，病理部門との協同作業の迅速な流れを形づくることは，interventional radiologyとくに画像を用いた生検を施行するにあたっては欠くべからざる方向性であると考えている．

最後に，Sinnerら[27]は，肺癌の臨床診断の遅れには，“patient's delay”と“doctor's delay”の2つがあると述べているが，CTガイド下生検はその後者の短縮に大きな貢献をし得る有用な手段であることを強調しておきたい．

まとめ

1）Rotex II screw needleを用い，胸部腫瘤病変92病変のCTガイド下生検を施行した．

2．有病正診率は89.3%，無病正診率は100%で，正確度は93.2%であった．Rotex IIによる十分な検体量とCTをガイドとすることによる手技の画一化により，安定した高い信頼性が得られた．

3．穿刺生検を施行するにあたっては，病理部門との有機的な協同体制の形成が必要であり，“迅速染色法”は，そのひとつの有用な方法である．

本論文の要旨は，第14回日本血管造影・INTERVENTIONAL RADIOLOGY研究会（1989年4月，神戸）において発表した．稿を終えるに臨み，CTガイド下生検時の迅速染色と検鏡について臨床病理部（高橋浩部長）の鴻池資啓技師の協同に深謝いたします．病理検索において病理部市島国雄主任研究員・小橋陽一郎研究員に，また症例の提供を頂いた呼吸器内科（岩田猛邦部長），胸部外科（北野司久部長）の諸氏に謝意を表します．

文　献

1）Fink I, Gamsu G, Harter LP: CT-guided aspiration biopsy of the thorax. J Comput Assist Tomogr 6: 958—962, 1982
2）van Sonnenberg E, Casola G, Ho M, et al: Difficult thoracic lesions: CT-guided biopsy experience in 150 cases. Radiology 167: 457—461, 1988
3）Harter LP, Moss AA, Goldberg HI, et al: CT-guided fine needle aspirations for diagnosis of benign and malignant disease. AJR 140: 363—367, 1983
4）Nordenström B: New instruments for biopsy. Radiology 117: 474—475, 1975
5）篠原義智：CTガイド下針生検による胸部腫瘤性病変の診断（肺野末梢小型肺癌を中心に），日胸疾会誌，26: 1052—1061, 1988
6）石川平八，榊原良一，細田　浩，他：胸部腫瘤様病変におけるCT-guided needle aspiration biopsy（CT.NAB）の検討．肺癌　26: 81—90, 1986
7）篠原義智，渡部英之，高岩成光，他：CTガイド下肺針生検—特にその適応と“Tandem変法”について—，日胸，45: 120—125, 1986
8）渡辺英明，長谷川正和，清水雅史，他：CT用穿刺誘導器具を用いたCTガイド下針生検，画像診断，8: 1106—1111, 1988
9）van Sonnenberg E, Lin AS, Deutsch AL, et al: Percutaneous biopsy of difficult mediastinal, hilar, and pulmonary lesions by computed-tomographic guidance and a modified coaxial

technique. Radiology 148 : 300—302, 1983
10) Cohan RH, Newman GE, Braun SD, et al : CT assistance for fluoroscopically guided transthoracic needle aspiration biopsy. J Comput Assist Tomogr 8 : 1093—1098, 1984
11) 村松公人，香月秀雄，岡本達也，他：胸部疾患における経皮穿刺診断—穿刺針の改良とその成績—，肺癌，14 : 31—41, 1974
12) Conces DJ, Schwenk GR Jr, Doering PR, et al : Thoracic needle biospy—improved results utilizing a team approach. Chest 91 : 813—816, 1987
13) Meyer JE, Gandbihr LH, Milner LB, et al : Percutaneous aspiration biopsy of nodular lung lesions. J Thorac Cardiovasc Surg 73 : 787—791, 1977
14) Penketh ARL, Robinson AA, Barker V, et al : Use of percutaneous needle biopsy in the investigation of solitary pulmonary nodules. Thorax 42 : 967—971, 1987
15) Lieberman RP, Hafez GR, Crummy AB : Histology from aspiration biopsy : Turner needle experience. AJR 138 : 561—564, 1982
16) Horrigan TP, Bergin KT, Snow N : Correlation between needle biopsy of lung tumors and histopathologic analysis of resected specimens. Chest 90 : 638—640, 1986
17) Calhoun P, Feldman PS, Armstrong P, et al : The clinical outcome of needle aspirations of the lung when cancer is not diagnosed. Ann Thorac Surg 41 : 592—596, 1986
18) Winning AJ, McIvor J, Seed WA, et al : Interpretation of negative results in fine needle aspiration of discrete pulmonary lesions. Thorax 41 : 875—879, 1986
19) Westcott JL : Percutaneous transthoracic needle biopsy. Radiology 169 : 593—601, 1988
20) Fish GE, Stanley JH, Miller KS, et al : Post biopsy pneumothorax : Estimating the risk by chest radiography and pulmonary function tests. AJR 150 : 71—74, 1988
21) Sargent EN, Turner AF : Emergency treatment of pneumothorax : A simple catheter technique for use in the radiology department. AJR 109 : 531—535, 1970
22) Sabour MS, Osman LM, Le Golvan PC, et al : Needle biopsy of the lung. Lancet II : 182—184, 1960
23) Lalli AF, McCormack LJ, Zelch M, et al : Aspiration biopsy of chest lesions. Radiology 127 : 35—40, 1978
24) Khouri NF, Stitik FP, Erozan YS, et al : Transthoracic needle aspiration biopsy of benign and malignant lung lesions. AJR 144 : 281—288, 1985
25) Pak HY, Yokota S, Teplitz RL, et al : Rapid staining techniques employed in fine needle aspirations of the lung. Acta Cytology 25 : 178—184, 1981
26) Johnsrude IS, Silverman JF, Weaver MD, et al : Rapid cytology to decrease pneumothorax incidence after percutaneous biopsy. AJR 144 : 793—794, 1985
27) Sinner WN : Transthoracic needle biopsy of small peripheral malignant lung lesions. Invest Radiol 18 : 305—314, 1973