The University of Osaka
Institutional Knowledge Archive

Title	所謂,胃小区像の基礎的研究 : 胎児,小児胃における胃小区形成の組織学的,X線学的検索
Author(s)	山本, 鼎
Citation	日本医学放射線学会雑誌. 1970, 30(8), p. 734-766
Version Type	VoR
URL	https://hdl.handle.net/11094/20499
rights	
Note	

The University of Osaka Institutional Knowledge Archive : OUKA

https://ir.library.osaka-u.ac.jp/

The University of Osaka

所謂，胃小区像の基礎的研究

（胎児，小児胃における胃小区形成の組織学的，X線学的検索）

日本医科大学放射線医学教室（主任：斎藤達雄教授）
大学院生　山　本　鼎

（昭和45年2月9日受付）

Fundamental Studies on X-ray Findings of Area Gasticae

By

Kanae Yamamoto
Department of Radiology, Nippon Medical School
(Director: Prof. Tatsuo Saitoh)

There are differences of opinion regarding the definition of so-called normal Areae gastricae inclusive of their origin. For the approach to this problem, 28 human fetuses at 5 to 10 month's gestation were used and observations were made of their gastric mucous membrane in the light of optic microscope and enlarged photographs of mucosal surfaces to find out the development mechanism of grooves which outline Area gastricae. And then, in order to look into the change of Areae gastricae incidental to the increase of ages, gastric X-ray films of 40 children's aged 4 to 12 years were selected and their roentgenological Areae gastricae were classified into various groups.

Results were summarized as follows.

1) Especially remarkable differences in the development of gastric mucous membrane were found out between the group of 5 months and the group of 6 months and next, between the group of 9 months and the group of 10 months.

2) Structures which were microscopically similar to Areae gastricae were found in many cases of 9 and 10 months on the pyloric portion.

3) Appearences which were macroscopically similar to Areae gastricae of adults were found in some gastric foveolae of 9 and 10 months.

4) The original of the grooves which outline Areae gastricae was concluded to be wide gastric foveolae communicating one another.

5) Roentgenological Areae gastricae were found in cases of 4 year's child and it was found out that children's roentgenological Areae gastricae were changed adding to their years.

目　次

第1章　序　論
　第1項　緒　言
　第2項　胃小区に関する文献的考察
　第3項　研究目的並びに方法
第2章　胎児及び新生児胃粘膜の胎生月令に伴う変遷の観察
　第1項　研究材料並びに方法
　第2項　研究成績
　（A）胃粘膜面微細凹凸様相の胎生月令に伴う

変化の観察
（イ）幽門部に於ける変化
（ロ）胃体部に於ける変化
（ハ）噴門部に於ける変化
（B）胃粘膜各層の胎生月令に伴う変化の顕微鏡的観察
（イ）粘膜全層の厚さの変化
（ロ）被蓋上皮の変化
（ハ）胃小窩及び小窩間隆起の変化
（ニ）腺層の変化
（ホ）粘膜筋板の変化
（ヘ）胃粘膜上皮内に於ける腸上皮細胞の異所的混在
（ト）胃粘膜内に於けるリンパろ胞様円形細胞集落の出現
第3項　本章の総括並びに考按
（1）研究方法について
（2）胎生月令に伴う胃粘膜面微細凹凸様相の変化について
（3）胎生月令に伴う胃粘膜各層の顕微鏡的変化について
第3章　乳幼児並びに児童のX線学的胃小区像の観察
第1項　研究材料並びに方法
第2項　研究成績
（A）小児のX線学的胃小区像の出現頻度
（B）小児のX線学的胃小区像の分類
（イ）出現部位
（ロ）形状
（ハ）大きさ
（ニ）配列
（ホ）胃小区を輪郭する溝の巾
（ヘ）充盈像に於ける，所謂，spicula 像の合併
第3項　本章の総括並びに考按
第4章　本論文の総括並びに結語
文　献

第1章　序　　論

第1項　緒言

近年　撮影装置，造影剤，造影技術の著しい進歩と相俟つて，胃X線診断は急速な発展を遂げたが，中でも二重造影法の技術の進歩普及は著しく，日常診断検査において胃粘膜表面の微細凹凸の造影も可能となつてきた．ここにいたつて，胃微細レリーフ像のさらに精緻な解析が，今後の胃X線診断の進歩の為に要求されていくであろうことは，論を待たない．

そこで，肉眼解剖学的には，胃粘膜面の最小区域単位と云われ，胃X線学的には，細い網状像として描写される，いわゆる，胃小区像の究明が，胃微細レリーフ像の解明上，新たに基礎的な重要性を帯びることとなり，急速に注目を集めてきている．

第2項　胃小区に関する文献的考察

胃小区，Area gastrica の定義は，従来の解剖学成書を綜合すると，胃粘膜面の，浅深不定の不整溝により隔てられた，多角形ないし類円あるいは楕円形の大小不同の小区域であり，平均径は成書によつて異なり，1～3 mm[1]，2～3 mm[2)3)4)]，2～4 mm[5)]，1.5～4 mm[5)]，1～5 mm[6)]，1～6 mm[8)] 1～8 mm[9)]と一定した記載は認められない．

Area gastrica なる名称については，1895年 B.N.A. に，国際解剖学用語として初めて記載されたが，それ以前では，Saillies mamellonée[5)], État mamellonée[9)10)], Status mamellonee[10)], feine Kreisförmige Furchen[4)] 等と，成書によつて各々異なつた名称が用いられ，統一した記載名は認められない．上記のÉtat mamellonée なる語も，当時は，純粋な解剖学用語であり，今日の如く，病理組織学的な意味には用いられていなかつた[9)]．しかし，B.N.A. 以後，今世紀に入つてからは，解剖学成書には，ほぼ一致して，Area gastrica に統一され，今日に至つている．

胃X線診断上，胃小区像の果して来た役割は，1940年代までは，凹凸の強い，特徴的な，いわゆる，État mamellonée 像として，胃小区像が描写された場合にのみ，顆粒性胃炎 Gastritis granularis あるいは，増殖性胃炎 Gastritis productiva と診断されていた[11)12)13)]に過ぎず，また，当時の慢性胃炎のX線診断は，周知の如く，粘膜皺壁像および間接像の解析に重きが置かれていた上に，

顆粒性胃炎も，比較的稀とされていたので，いわゆる，胃小区像が，胃X線診断上果していた役割は，低いものと云わざるを得なかつた．しかし，1935年，W. Frik[14] が，初めて，X線学的胃小区像を，形，大きさ，隆起度により細かく分類し，正常胃小区像と病的胃小区像の分類を試みて，慢性胃炎を，X線学的にさらに微細な段階で，客観的，且つ，積極的に診断する為の門戸を開き，以来，X線学的胃小区像と胃生検による組織学的所見との比較を基とした，一連の研究成果を発表した[15][16]．1965年，それ等を集大成して，X線学的胃小区像を，胃区域ごとに，形態，隆起性，大きさ，配列の整，不整により，分類して成書に載せ，しかして，慢性胃炎の存在，ならびに質的診断に言及している[6]．本邦では，X線診断学的には青山[13][18]の，病理組織学的には島田等[19]の詳細な研究を始めとして近年は，主として胃小区像のパターンと慢性胃炎の診断の立場からのX線ならびに内視鏡に関する多数の報告がなされている．

胃小区の成因に関しては，古来報告が少い．1933年，Lotzin[20] は，胃小区は，初期の一様な粘膜面からの，二次的，受動的産物であり，その原因は，胃の運動に基づく，粘膜の移動に求むべきであると述べ，さらに，個々の胃小区の形の由来は，粘膜内の血管系，中でも，底部の集合静脈に求められると述べた．以来，Stöhr[21], Frik[6] 等のドイツの成書では，胃小区構造は，粘膜底部に網状構造を呈している血管構造に由来すると記載されている．当教室の村瀬[22]も，人胃のMicroangiography により，各胃小区ごとに粘膜筋板を貫く，樹枝状の血管分布を認めている．しかし，鈴木[1] は，「弯弓の不同，あるいは腺の発育の差異に基づくともされているが，不明である．」と述べており，また，近年，村上等[23]は，胃小区を輪郭する溝を，総て二次的陥凹とし，その成因に，糜爛等の病的因子を主張しており，興味深い．

第三項　研究目的ならびに方法

胃X線学的に見られる，いわゆる，胃小区像を読影する場合，その正常像と病的像との境界を何処に設定するかは，極めて重要且つ基本的な問題である．しかし，この問題に関しては，従来，文献的に，必ずしも統一された見解を見出すことは出来ない．すなわち，正常胃小区像なるものの定義が，未だ，明確ではないのである．

私は，この問題の究明の一環として，いわゆる，胃小区構造の輪郭を形成している溝の発生が，如何なる時期に，如何なる形式で，起こるのかを観察することが有意義であると考えた．そこで，まず，胎児および新生児の胃粘膜面の，胃小窩と小窩間隆起により形成される微細な凹凸の，胎生月令に伴う変遷を，詳細に観察することによって，概念的には，同じ胃粘膜面の微細凹凸の範疇として捉えられる胃小区構造の原基とも云うべきものの発生についての追求を試みた．また，同時に，胃粘膜面微細凹凸様式に必然的に関与すると思われる，胃粘膜各層の胎生月令に伴う発育も，合わせて観察した．

生後の人胃小区の発現ならびに変遷については，新鮮，且つ健全な組織材料を得ることが困難である為，一まず，0才より12才までの児の胃X線検査例から，明瞭な胃微細レリーフ上に描写されたX線学的胃小区像を，年令別に種々の観点から分類し，それ等の変遷を観察した．

第2章　胎児，新生児胃粘膜の胎生月令に伴う変遷の観察

第1項　研究材料並びに方法

胎生5カ月より胎生10カ月に至る，胎児および新生児の28例の剔出胃について検索を加えた．その内訳は（Table 1）の如くである．集材にあたって，渋谷，新宿両日赤産院，日本医大附属病院産科，および同小児科の協力を得た．胃粘膜は，

Table 1.

Months	No. of cases
10	3
9	5
8	6
7	2
6	5
5	7
Total	28

周知の如く，自己融解等の死後変化が極めて起こり易く，この点に関しては，固有胃腺の発達が著明となる，胎生5カ月以後の胎児胃についても同様である．しかも，胎生5カ月以後では，児死亡から胃剔出までに，比較的，長時間を要することが多い．そこで，私は，その間の胃粘膜の死後変化の進行を阻止する目的で，児死亡後，速かに鼻腔ゾンデを胃内に挿入して，5％ホルマリンを適量注入し，しかる後，出来るだけ早く開腹して，食道下端と十二指腸球部を残して，胃を剔出した．次いで，切開前の嚢状胃の粘膜面微細凹凸を観察する目的で，剔出嚢状胃に適量のバリウム造影剤と空気を注入して，（Fig. 1）の如く，実験

Fig. 1 Double contrast radiograph of the resected stomach(Human fetus of 5 months)

的二重造影を施行した．しかる後，胃を大弯側に沿つて切り開き，10％ホルマリンで固定後，胃粘膜面微細凹凸の様相を上方から詳細に観察する目的で，全域に渉つて，粘膜面の光学的拡大撮影（3倍）を施行し，さらに，これ等を写真的に拡大して，観察に当てた．次いで，（Fig. 2）の如く，胃の縦軸に沿つて平行に，全胃をほぼ5㎜間隔に切断し，全切片について，H.E. 染色による組織標本を作成して，胃の区域別に，胎生月令に伴う粘膜面微細凹凸様相の変遷とともに，先述の

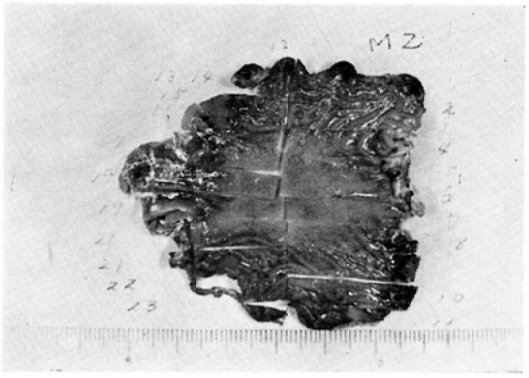

Fig. 2 Cut sections of the opened stomach (Human fetus of 9 months)

如く，粘膜面微細凹凸に，必然的に影響をおよぼすと思われる，粘膜各層の発育過程を，顕微鏡的に観察した．

以上の結果から，胃粘膜面微細凹凸の胎生月令に伴う変化について，上方からの拡大写真による観察所見と組織学的所見の対比により，検討を加えた．嚢状剔出胃の実験的二重造影の撮影条件は，以下の通りである．

X線管電圧　35～40KVP
X線管電流　10mA
撮影時間　4～5秒
撮影距離　100cm
0.3㎜小焦点使用．
増感紙なし．
使用フィルム　フジフィルムKX

第2項　研究成績

（A）胃粘膜面微細凹凸様相の胎生月令に伴う変化の観察

胎児，新生児胃粘膜面は，肉眼的には，皺壁による凹凸を除くと，一様に平坦であり，何等，凹凸を見出すことは出来ない．しかし，展開前の剔出嚢状胃の実験的二重造影によつて得られた，微細レリーフ像を写真的に拡大して観察したり，また，展開された胃粘膜面を上方から拡大撮影し，これ等を，さらに写真的に拡大して，胃粘膜を詳細に観察すると，微細な凹凸像が認められる．すなわち，凸部を形成し，粘膜面表層を形作つてい

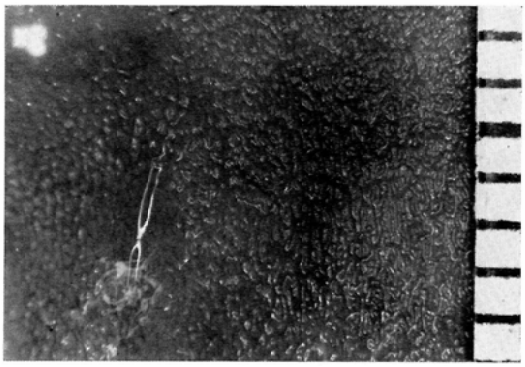

(A) Magnified optical photograph (A case of 9 months)

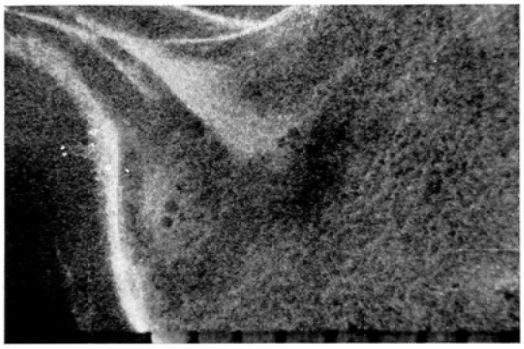

(B) Magnified double contrast picture(A case of 7 months)

Fig. 3 Fine unevenness of the gastric mucosal surface(Human fetus)

る小窩間隆起（粘膜突堤部，Leiste）と，凹部を形成している胃小窩とから，微細な凹凸面が構築されている（Fig. 3 A.B.）．この粘膜面微細凹凸像の，胎生5カ月より胎生10カ月末にいたる胎生月令変遷を，幽門部，胃体部，噴門部の各区域ごとに観察して，以下の結果を得た．

（イ）幽門部における変化

胎生5カ月例では，粘膜表層部を形成している小窩間隆起は，各々，島嶼状に独立して存在し，互の連結は認められない．形状は，類円ないし楕円形，あるいは短桿状形で，比較的，短い型が主体を占めており，小窩間隆起の大小不同，高低不揃が強い．一方，これ等の小窩間隆起を取り囲む，凹部の胃小窩は，互に連結して交通を保つており，巾はいまだ広く，部分によつては，直上から胃小窩底を直達視することも可能である（Fig. 4，A.B.）．

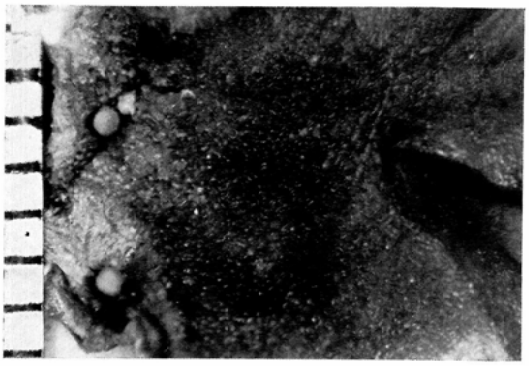

(A) Magnified optical photograph

(B) Magnified double contrast picture

Fig. 4 Gastric mucosal surface of the pyloric portion (Human fetus of 5 months)

胎生6カ月例では，胃小窩の巾が，やや狭くなる傾向が認められるが，その他の点においては，胎生5カ月例の場合と，ほぼ同様の所見を呈している（Fig. 5，A.B.）．

胎生7カ月例でも，ほぼ同様の所見を示しているが，胃小窩の巾は，さらに狭小化し，また，小窩間隆起の丈の不揃による，粘膜表層の凹凸不整は，最早，目立たない．

胎生8，9カ月例では，上方から眺めた小窩間

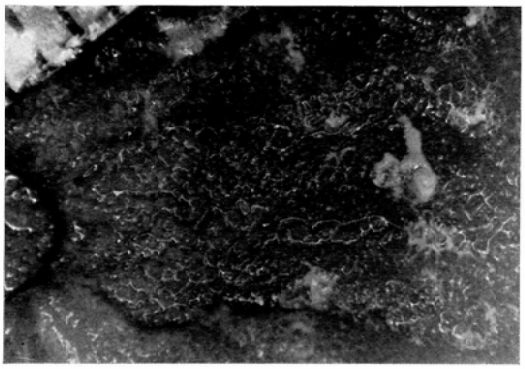

(A) Magnified optical photograph

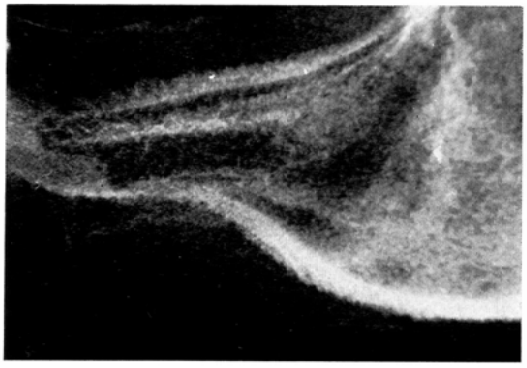

(B) Magnified double contrast picture
Fig. 5 Gastric mucosal surface of the pyloric portion (Human fetus of 6 months)

Fig. 6 Cerebral gyri-like pattern on the pyloric portion, (Human fetus of 9 months)

Fig. 7 Network-pattern on the pyloric portion (Human fetus of 9 months)

隆起の形状は，胎生5，6，7カ月例に主として見られる，類円ないし楕円形，および短桿状形等の，比較的短い型の外に，小窩間隆起同士の連結によると思われる．全体として細長く，しばしば鋭く屈曲した小窩間隆起が認められる．胃小窩の巾は，さらに狭くなり，巾狭い溝状となり，直上から胃小窩底を直達視することは，ほとんど，不可能である．しかし，胃小窩同士の連結は保たれており，前述の細長い屈曲した小窩間隆起と相俟つて，脳回転状の様相を呈している区域も認められる（Fig. 6）．

胎生10カ月新生児の1例では，逆に，小窩間隆起が互に連結して独立を失い，陥凹部を形成する胃小窩が互の交通を失つて，弧立化する傾向が認められる．

胃小区構造に関しては，胎生9カ月の1例において，境界線領域に近い小弯部に，一般に見られる胃小窩よりやや巾広い溝によつて，小区域ごとに区画され，成人胃における，胃小区構造に合致した様相を呈しているのを認める（Fig. 7）．この部位の組織学的検査の結果については，後述する．

（ロ）胃体部における変化

胃体部における，胎児胃粘膜面の微細凹凸様相は，胎生10カ月例を除いては，基本的には以下の如くである．すなわち，互に独立して連結のない小窩間隆起群と，それ等を取り囲む，互に連結して交通を保つている胃小窩とから構成されている，さらに，胃小窩の巾は，幽門部に比較して，明らかに広い．

上方から観察した小窩間隆起の形状については，幽門部に見られる類円ないし楕円形，短桿状

a) Doughnut-type　b) Horseshoe-type　c) Bank-type

Fig. 8 Schema of fine, long-type bulgings between foveolae (Body of stomach, Human fetus)

形および多角形等の，比較的短い型の外に，細長い堤防形隆起が，極めて特徴的であり，以下この型を，便宜上，堤防形と呼ぶこととする．また，この堤防形隆起が，馬蹄形に弯曲したものも，しばしば見られ，これを馬蹄形と呼び，また，馬蹄形隆起の端と端が接合した形で，輪状の，中央に閉鎖された椀状胃小窩を有するものも認められ，これをドーナツ形と呼ぶこととする（Fig. 8）．以上の如く，仮称した胃体部の小窩間隆起の形状名をもつて，粘膜面微細凹凸の様相の月令変化を述べると，

まず，胎生5カ月例では，小窩間隆起の隆起度は，幽門部に比較して，極めて微弱である．形状は，類円ないし楕円形，短桿状形，および多角形等の，比較的短い型の外に，幽門部には見られない細長い堤防形隆起が特徴的に認められる．しかし，馬蹄形隆起は7例中1例に，辛うじて認められ，ドーナツ形隆起は，全く認められない．小窩間隆起同士の連結は見られず，互に独立している．一方，小窩間隆起を取り囲む胃小窩は，互に連結して交通を有し，巾は著しく広く，したがつて，直上からの胃小窩底の直達視は，極めて容易である（Fig. 9）．

Fig. 9 Mucosal surface of the corpus: Gastric foveolae with wide openings communicating with one another (Human fetus of 5 months)

胎生6カ月例では，小窩間隆起の形状は，類円ないし楕円形，短桿状形，堤防形が主体を占めているが，5例の検査例中1例に，それ等に加えて，馬蹄形およびドーナツ形の隆起も認められる．小窩間隆起間の連結は，極く一部に認められる．胃小窩は巾広く，互に交通している（Fig. 10）．

胎生7カ月例では，小窩間隆起および，胃小窩の様相は，胎生6カ月例と比較して，著明な差異は認められない（Fig. 11）．

胎生8カ月例になると，小窩間隆起の形状は著

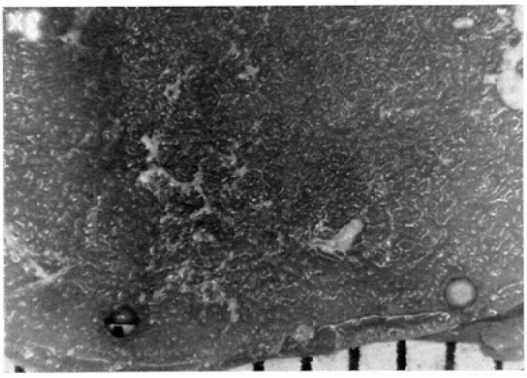

Fig. 10 Mucosal surface of the corpus (Human fetus of 6 months)

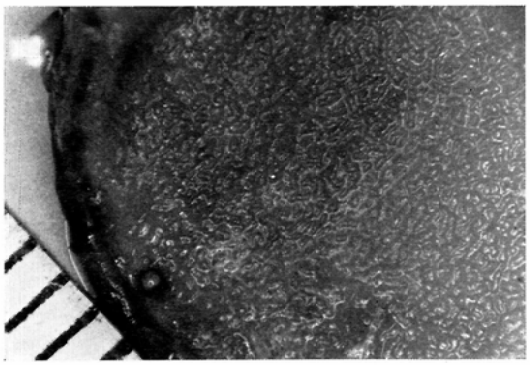

Fig. 11 Mucosal surface of the corpus (Human fetus of 7 months)



(A) Magnified optical photograph

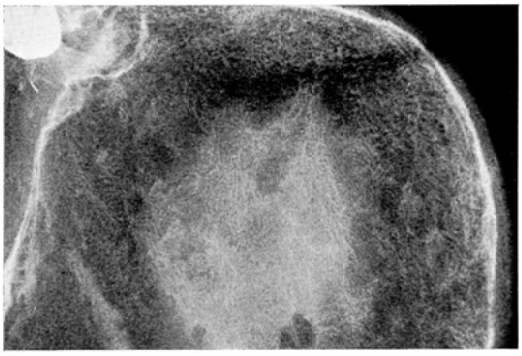

(B) Magnified double contrast picture
Fig. 12 Mucosal surface of the corpus (Human fetus of 8 months)

明な変化を示す．すなわち，類円ないし楕円形，短桿状形，多角形等の，比較的短い型の隆起は少くなり，逆に，堤防形および，馬蹄形の細長い隆起が主体となつている．馬蹄形およびドーナツ形の小窩間隆起は，頻繁に出現し，6例の検査例中全例に認められる．また，胎生7ヵ月以前の月令ではほとんど見られない．小窩間隆起の間の連結が，部分的ではあるが，全例に認められる．一方，胃小窩は，未だ巾広く，ほぼ，連結が保たれているようであるが，前述の如く詳細に観察すると，小窩間隆起間の部分的な連結によつて，部分的に胃小窩同士の交通が失われていることが，全検査例に認められる（Fig.12A.B.）．

胎生9ヵ月例では，小窩間隆起の形状は，胎生8ヵ月例とほぼ等しい．すなわち，細長い堤防形の小窩間隆起が主体を占め，馬蹄形は5例の検査



(A) Magnified optical photograph

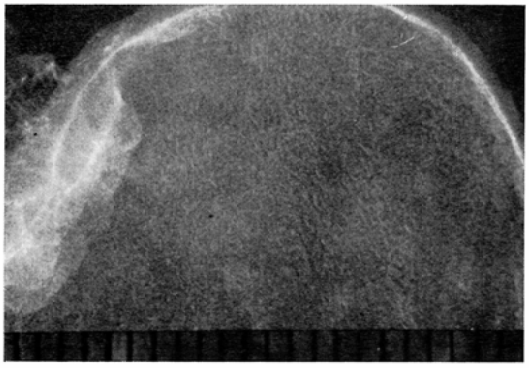

(B) Magnified double contrast picture
Fig. 13 Mucosal surface of the corpus (Human fetus 9 months)

例中全例に，ドーナツ形は5例中4例に認められ，類円ないし楕円形，短桿状形，多角形等の短い型のものは少い．小窩間隆起同士の連結に関しては，5例中4例においては，胎生8ヵ月例と同様，部分的な連結に止まつているが，他の1例においては，連結は比較的，広汎に認められる．一方，胃小窩間の交通は，部分的に閉鎖されてはいるが，全般的には，胃小窩同士の交通は保たれており，胎生8ヵ月例とほぼ同様の所見を呈している．胃小窩の巾に関しては，さらに狭小化の傾向が見られるが，直上からの胃小窩底の直達視は，十分に可能である（Fig.13A.B.）．

胎生10ヵ月例では，それ以前の月令に比べ，粘膜面微細凹凸の様相に，著しい差異が認められる．まず，3例の検査例中1例では，小窩間隆起同士が互に接近し，故に，胃小窩の巾が著しく狭

小化し，直上からの胃小窩底の直達視は，最早，困難となつている．これは，胎生9カ月以前の例に見られる巾広い胃小窩とは，明らかに異なつている．小窩間隆起の形状については，類円ないし楕円形，短桿状形，多角形等の短い型は，最早，認められない．胃小窩は，一見，連結して互の交通を保つているが，さらに詳細に観察すると，既存の小窩間隆起の側壁や，胃小窩底より，新しく，細小，繊細な隆起が形成され，これ等により，互に交通を保つていた胃小窩が，点状に閉鎖されて，弧立化しているのが散見される（Fig.

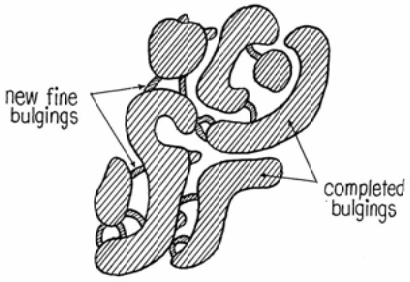

Fog. 14 Schema of new fine bulgings between completed ones (Body of stomach, Human fetus)

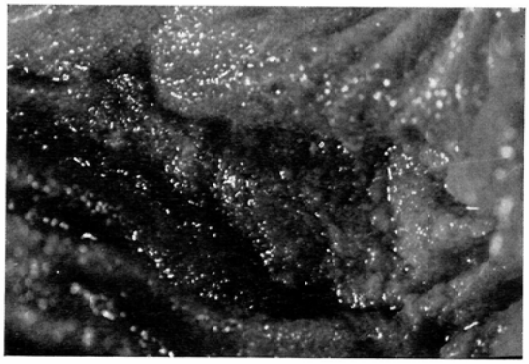

Fig. 15 Mucosal surface of the corpus: Closed gastric foveolae(Human fetus of 10 months)

14)．また，他の2例においては，小窩間隆起が，相互に連結して融合し，逆に，胃小窩は互の交通を失つて，弧立化の傾向を示している．これは，胎生9カ月以前の例に見られる，独立した小窩間隆起と，互に連給し合つた胃小窩の関係とは，逆になつている（Fig.15）．

胎児胃体部においては，肉眼的に見られる胃小区構造に合致する所見は，胎生9カ月以前の例には，全く認められない．しかし，胎生10カ月の例の一部には一般の児に見られる胃小窩の巾より，さらに巾の広い溝によつて，粘膜面が小区域ごとに区画され，成人胃における，いわゆる，胃小区像に合致した様相を呈しているものが見られる（Fig.16）．

（ハ）噴門部における変化

噴門部では，幽門部ならびに体部と異なり，類円ないし楕円形，短桿状形，多角形等の短い型の小窩間隆起は認められない．胎生5カ月例より，

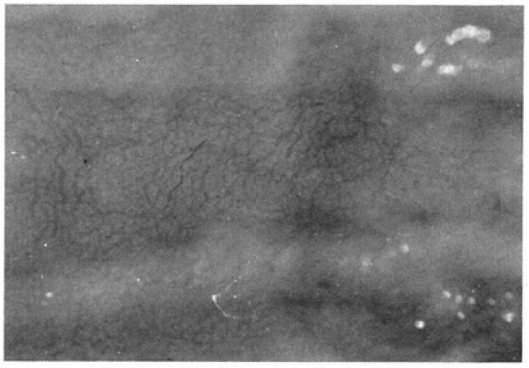

Fig. 16 Mucosal surface of the corpus: network-pattern (Human fetus of 10 months)

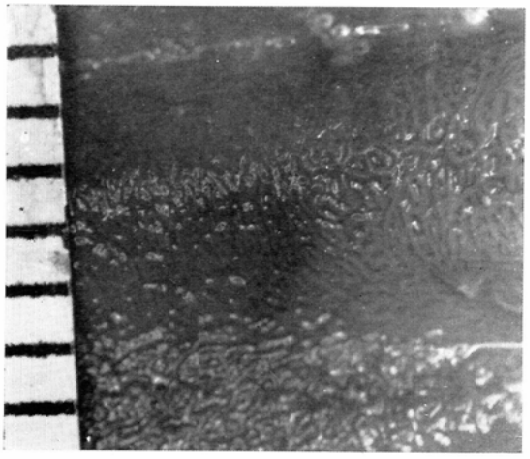

Fig. 17 Mucosal surface of the pyloric portion: Characteristic, closed foveolae (Human fetus of 9 months)

既に，細長い堤防形，馬蹄形，ドーナツ形等の長い型の小窩間隆起が見られ，小窩間隆起同士の連結も，部分的に認められる．胃小窩の巾は，幽門部は勿論，体部に比較しても，著しく広く，胃小窩底も極めて巾広い．胃小窩同士の交通は，胎生7ヵ月以前の例では，僅に認められるが，胎生8ヵ月以後の例では，深い胃小窩は，互に連結した小窩間隆起により完全に閉鎖され，網状の特異な様相を呈している（Fig.17）．

すなわち，胎児胃の噴門部では，いわゆる胃小区構造に合致する様相は，全く認められない．

（B）胃粘膜各層の，胎生月令に伴う変化の顕微鏡的観察

胎生5ヵ月以後の胎児，新生児胃壁全層に亘る組織標本を作成し，幽門腺領域と体部腺領域に分けて，胎生月令ごとに観察し以下の諸項目について，比較した．

（イ）粘膜全層の厚さの変化

胃粘膜全層の厚さを，幽門腺領域では，小弯上で，体部腺領域では，小弯，大弯，前後壁の各区域において測定し，各月令変化を観察すると，（Fig.18）の如く，

胎生5ヵ月以後においてはその月数の増加とともに，胃粘膜全層の厚さは，幽門腺領域および体部腺領域ともに，ほぼ直線的な増大を示している．しかし，その増大度においては，両区域の間には，明らかな差が認められる．すなわち，幽門腺領域では，胎生5ヵ月から胎生10ヵ月末の間に，ほぼ2ないし2.5倍の発育が見られるのに対して，体部腺領域では，ほぼ5.5倍から8倍もの発育を見，幽門腺領域に比べて，遙かに急速な発育を遂げている．

次いで，同一個体の胃における区域差について述べると，幽門腺領域は，体部腺領域に比べて，胎生5ヵ月より胎生10ヵ月の全期間を通して，粘膜全層の厚さは著しく厚い．胎生5ヵ月例では，幽門腺領域の粘膜全層の厚さは，体部腺領域のそれの4ないし6倍，胎生6，7ヵ月例では，2.5ないし3倍，胎生8，9ヵ月例では，2ないし2.3倍，胎生10ヵ月例では，1.5ないし1.8倍となり，胎生月令数の増加とともに，両者の差は縮少する傾向が認められる．また，同じ幽門腺領域内でも，幽門輪に近い区域と境界領域に近い区域とで比較すると，胃粘膜の厚さに著しい差が認められ，幽門輪側の方が厚い．一方胃体部腺領域内でも，小弯，大弯，前壁，後壁の各区域ごとに測定し，各々の区域における粘膜の厚さの平均値を比較すると，小弯の粘膜の厚さは，28例の検査例

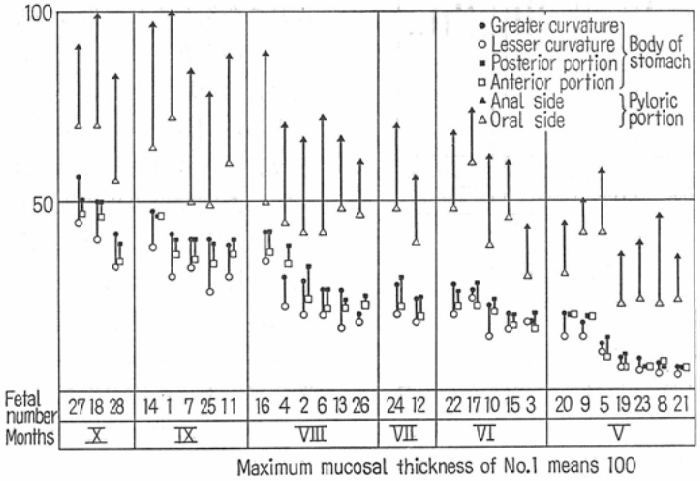

Fig. 18 Comparison of the mucosal thickness on the different portion of the fetal stomach

中，胎生5カ月の1例を除いて，明らかに他の大弯および前後壁の粘膜よりは薄く，胃体部の中で最も小さな値を示している．前壁と後壁との比較では，3例のみに差が明らかではないが，他例においては，総て，後壁の粘膜の方が，前壁のそれよりはやや厚い．このことは，先に拡大写真上で，胎児胃粘膜面の微細凹凸を観察した際に，しばしば前壁面が後壁面に比べて．やや繊細な様相を呈していることを経験した事実を，裏づけるものと考える．大弯と後壁の間の胃粘膜の厚さについては，明らかな差は認められない．

（ロ）被蓋上皮の変化

胃粘膜が，正確に垂直に切断された部位を選び，被蓋上皮の厚さを，幽門腺領域および体部腺領域の小弯上において，胎生月令ごとに比較し，さらに，上皮細胞の配列構造についても観察した．

最初に，被蓋上皮の厚さの，胎生月令に伴う変化について述べる．胃体部腺領域における被蓋上皮の厚さを，各胎生月令ごとに比較すると，（Fig.19）の如くである．すなわち，胎生5カ月

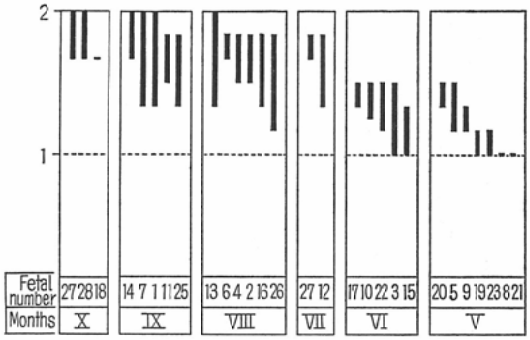

Fig. 19 Growth of the epitherium (On the lesser curvature of the corpus)

例の被蓋上皮の厚さの最小値を1とすると，胎生5，6カ月では，1ないし1.5，胎生7，8カ月では，1.3ないし1.8，胎生9，10カ月では，1.3ないし2.0と，前述の粘膜全層の著しい発育に比べ，極めて緩やかな上昇率を示している．さらに，粘膜全層に対して，被蓋上皮の占める割合

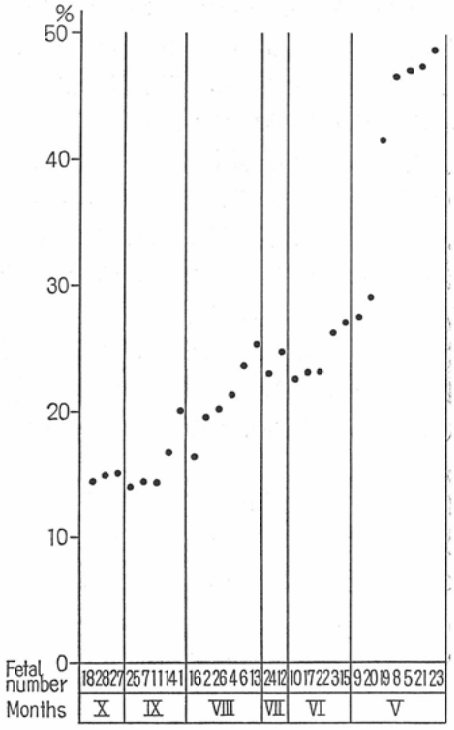

Fig. 20 Changes in ratio of the epitherial layer to the total layer of the mucosa(On the body of the stomach)

を求めると，（Fig.20）の如く，胎生5カ月では約45%に達する例も認められるが，胎生6，7カ月の全例および胎生8カ月例の大部分では，約23%，胎生9，10カ月例では，ほぼ15%となり，胎生月数の増加とともに，粘膜全層中に被蓋上皮の占める割合は，急激に減少して行く．特に胎生5カ月から6カ月の間に胃体部腺領域では，上皮を除いた粘膜層の急激な発育が認められる．

また，幽門腺領域と体部腺領域の間には，被蓋上皮の厚さに，著明な差は認められない．

次に，胃粘膜被蓋上皮細胞の配列構造について観ると，胃体部腺領域において，胎生5，6カ月例では，上皮細胞の配列は，一様に明瞭な単層円柱状であり，上皮細胞の過長や，核の重層化は全く認められない．しかし，胎生7カ月以上の検査例では，局所性に，あるいは広汎性に，全例に亘つて上皮細胞の種々の程度の核の重層化が認めら

(A) Strict, simple, columnar epithelium (A case of 6 months)

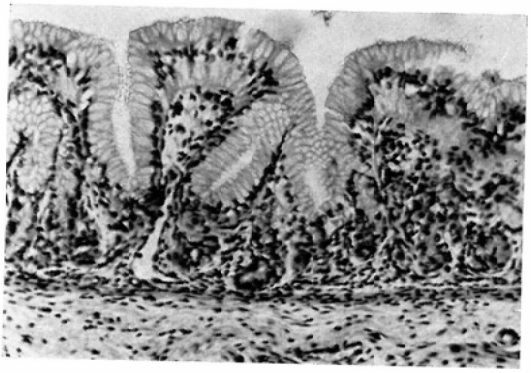

(B) Stratified, epithelial nuclei (A case of 7 months)

Fig. 21 Histological findings of the mucosa on the corpus (Human fetus, H.E. Stain, × 100)

れる (Fig.21A.B.). この所見は，粘膜表層部の形成に与る，小窩間隆起の頂上部，ならびに胃小窩開口部周辺の上皮に限つて認められ，胃小窩内腔を覆う上皮は，明瞭な単層円柱構造を保ち，重層構造は，全く認められない．幽門腺領域においては，被蓋上皮の核の重層化は，体部腺領域より，やや早く現われ，胎生6ヵ月例より認められる．その出現部位は，体部腺領域と同様，粘膜表層部および胃小窩開口部周辺に限られ，胃小窩内腔を覆う上皮は，規則正しい単層円柱構造を保つている (Fig.22).

（ハ）胃小窩および小窩間隆起の変化

胃体部腺領域：胎生5ヵ月例では，胃小窩は，被蓋上皮の中に見られる，浅い極めて巾の広いV

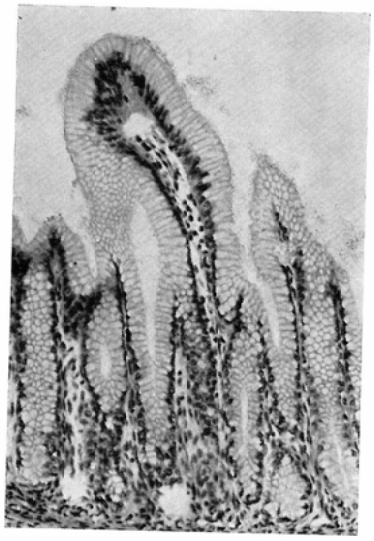

Fig. 22 Histological findings of the gastric mucosa on the pyloric portion: Stratified, epithelial nuclei (Human fetus of 7 month, H.E. stain, × 100)

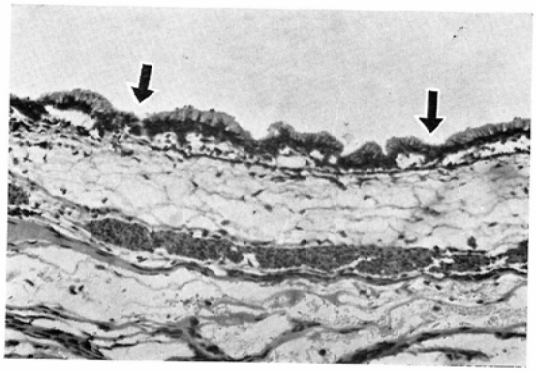

Fig. 23 Histological findings of the mucosa on the corpus: Growth of gastric foveola as the sinking of the surface-epitherium (Human fetus of 5 months, H.E. Stain. × 100)

字形の陥凹として観察され，将来，胃小窩への成長が推察されるもの (Fig.23) から，すでに深い明確な陥凹を示すものまで，種々，混在して認められ，一定しない．しかし，全体的な傾向としては，胃小窩は，未だ浅く，未発達な感が強い．また，出現頻度に関しても，各胃小窩間隔が著しく長く，疎である場合や，逆に，かなり密である場合と，検査例によりばらつきが認められる．ま

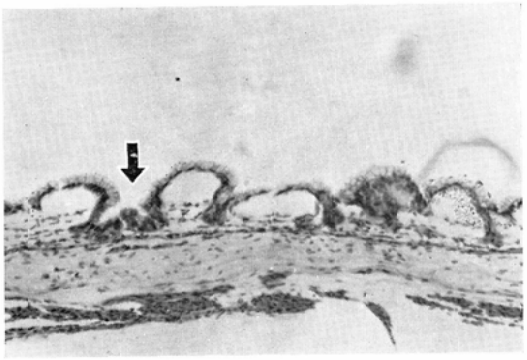

(A) Beginning of foveolar division

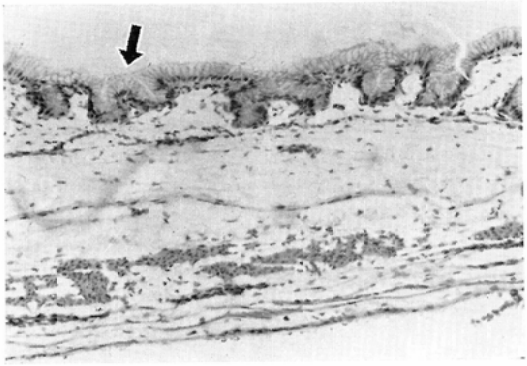

(B) Conclusion of foveolar division

Fig. 24 Histological findings of the mucosa on the corpus: Growth of small buldings at the bottom of gastric foveolae (Human fetus of 5 months, H.E. Stain, × 100)

た，同一検査例でも，幽門腺領域，あるいは噴門腺領域に近い区域では，各胃小窩間隔も狭く，比較的密に分布し，胃小窩の深さも明らかに増大している傾向が認められ，他区域に比較して，胃小窩の発育は良好である．胃小窩の分岐に関しては，まず，巾広い胃小窩底に，新しく小さな小窩間隆起が発生し，胃小窩底を二分し始めた場合や，成長した小窩間隆起により，胃小窩が完全に二分されている場合が，しばしば観察される (Fig.24A.B.).

胎生6カ月例では，胃小窩の縦方向への発育は，未だ不充分であり，胃小窩の深さは，全体になお浅い．しかし，胎生5カ月例でしばしば見られる，極めて巾広い，V字形の浅い陥凹は認められない．すなわち，粘膜上皮の陥没としての新しい胃小窩形成は，最早，認められない．一方，胃小窩底よりの小窩間隆起の発育による，胃小窩の分岐は著明であり，随所に認められ，胃粘膜面陥凹部の底は，必ずしも胃小窩底ではなく，新しく出現した，小窩間隆起の頂上であることも，しばしば認められる．胃小窩の出現頻度は，胎生5カ月例に比べて著しく増え，その際見られたような個々の検査例によるばらつきも見られない．

胎生7カ月例では，胃小窩の発達は，さらに明瞭となる．すなわち，胃小窩の縦方向の長さが増大し，粘膜全層の$^1/_2$を越える場合が，しばしば認められる．また，小窩間隆起の丈の長さもほぼ平均化し，高低不同は目立たない (Fig.25).

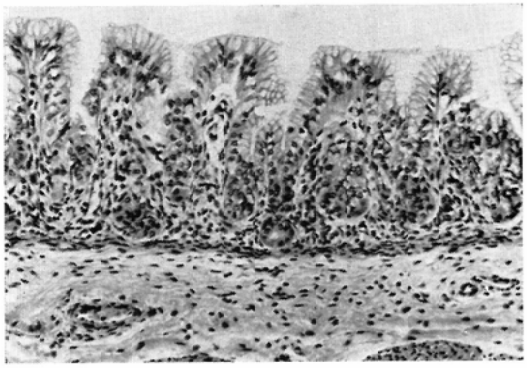

Fig. 25 Eveness of the mucosal surface of the corpus (Human fetus of 7 months, H.E. Stain, × 100)

胎生8カ月例では，胃小窩はさらに深くなり，巾は著しく狭小化し，鋭い分岐を示している．小窩間隆起の長さの不揃に因る，粘膜面の凹凸不整は，ほとんど認められない．

胎生9カ月例では，粘膜全層の厚さの増大とともに，胃小窩の長さは益々増大し，且つ，巾はさらに狭小化している．また，胃小窩自体の数も多くなり，それとともに，小窩間隆起の巾の狭小化もまた著明となつている．さらに，5例の検査例中2例において，胃小窩底，あるいは既存の小窩間隆起の下部側壁より，極めて粘膜固有層に乏しい，棘状の小隆起が出ているのが，しばしば観察

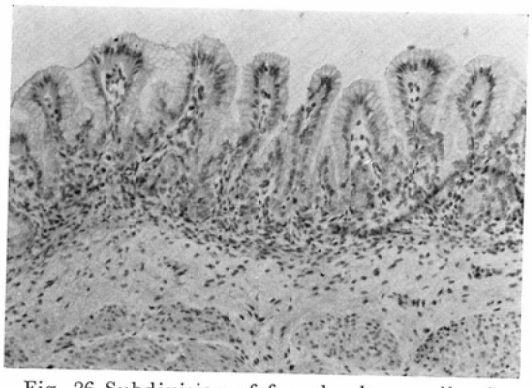

Fig. 26 Subdivision of foveolae by small spiculate bulgings on the corpus (Human fetus of 9 months, H.E. Stain, × 100)

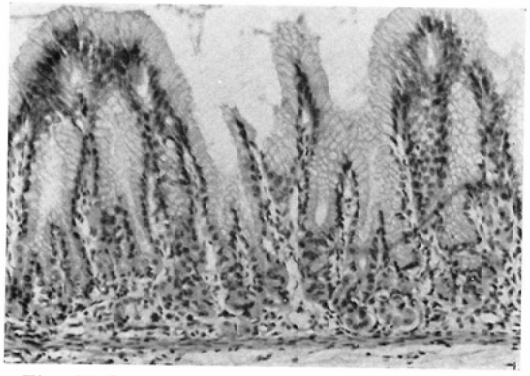

Fig. 27 Growth of small spiculate bulgings on the pyloric portion(Human fetus of 10 months, H.E. Stain, × 100)

(A) A case of 5 months

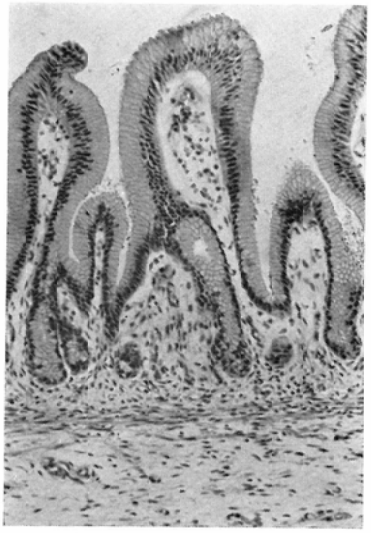

(B) A case of 6 months

Fig. 28 Uneveness of the mucosal surface of the pyloric portion (Human fetus, H.E. Stain, × 100)

され，その為に，胃小窩底は，新しく細分化される傾向を示している (Fig.26).

胎生10カ月例では，胃小窩底の新しい棘状小隆起の出現は益々盛んとなり，特徴的である．胃小窩や小窩隆起の巾は，さらに狭くなつている (Fig.27).

幽門腺領域：胎生5カ月例では，小窩間隆起の長さの不揃に因る，粘膜面の凹凸不整が，極めて著しい．また，一般に，小窩間隆起の巾は広く，胃小窩の巾もまた広い．胃小窩底の分割は，同月令の体部腺領域に比べて盛んであり，巾広い胃小窩底は，しばしば新しく発生した小窩間隆起に因つて，二つないし三つに分割されている．

胎生6カ月例では，小窩間隆起の大小不揃に基づく，粘膜面の凹凸不整は，未だ著しい．小窩間隆起の巾は，広いものも認められるが，全般的にはやや狭くなり，小窩間隆起内の固有層内の結合織も増生し，胎生5カ月例に比較して，全般に，しつかりした粘膜構築を呈している (Fig.28A.B.). また，同じ幽門腺領域でも，幽門輪附近の小窩間隆起は，丈が低く，且つ大小不同が著明であ

り，粘膜固有層に乏しい，絨毛状の様相を呈しているが，胃角部よりの，境界腺領域に近い区域では，小窩間隆起の丈は高く，巾も広く，粘膜固有層の発育も比較的良好である．胃小窩に関しては，胎生5カ月例に比べ，やや深く，且つ狭い．胃小窩底の分割は盛んであり，特に，境界線領域に近い区域において著しい．

胎生7カ月例では，幽門輪に近い区域において，小窩間隆起の丈の不揃に因る，粘膜面の凹凸不整は，未だ認められるが，胃角部寄りの区域では，粘膜面の凹凸不整は，最早，明らかではない．小窩間隆起ならびに胃小窩の巾は，さらに狭小化の傾向を示している（Fig.29）．

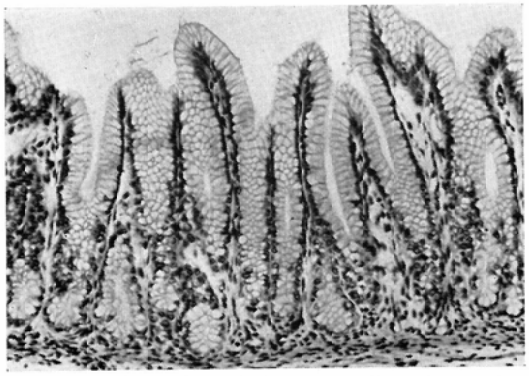

Fig. 29 Flattening of the mucosal surface and narrowing of gastric foveolae on the pyloric portion (Human fetus of 7 months, H.E. Stain, × 100)

胎生8カ月例では，小窩間隆起の丈の不揃に因る，粘膜面凹凸不整は，全幽門腺領域に亘つて，最早，目立たない．胃小窩はさらに深く，且つ狭くなり，分岐もさらに著しい．

胎生9カ月例では，小窩間隆起の丈の不揃に因る粘膜面の凹凸不整は見られない．胃小窩および小窩間隆起の巾や長さについては，胎生8カ月例に比べ，著明な差異は認められないが，同月令の体部腺領域におけると同様，粘膜固有層に乏しい，棘状の小窩間隆起が，胃小窩底および既存の小窩間隆起の下部側壁より発生しているのが認められる．

胎生10カ月例では，胎生9カ月例におけるとほぼ同様の所見を呈しているが，前述の棘状小窩間

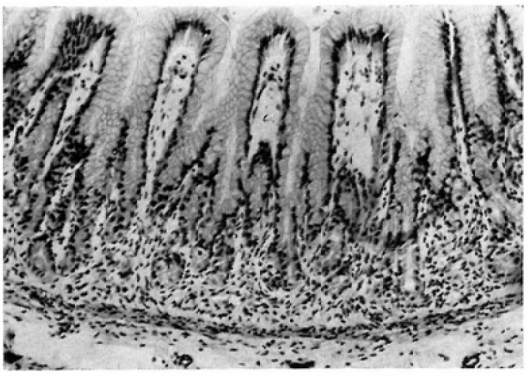

(A) A case of 9 months

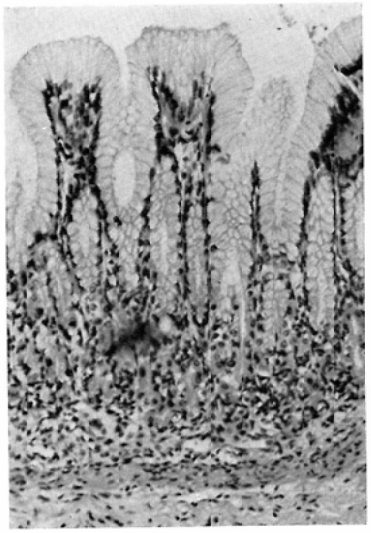

(B) A case of 10 months

Fig. 30 Growth of small spiculate bulgings at the bottom of gastric foveolae on the pyloric portion (Human fetus, H.E. Stain, × 100)

隆起の発生ならびに発育は，さらに著明である（Fig.30A.B.）．

胎生期胃粘膜における，顕微鏡下の胃小区構造の有無については，まず，顕微鏡的に観察される胃小区構造を，「胃小窩と小窩間隆起とからなる，単一，且つ平板な胃粘膜面の凹凸状態が，凹部である胃小窩よりも，さらに巾の広い構（Furchen）によつて，小区域ごとに区画されている状態」と定義し，これに適合する組織学的所見の有無を詳細に観察すると，胎生7カ月以前の検査例にお

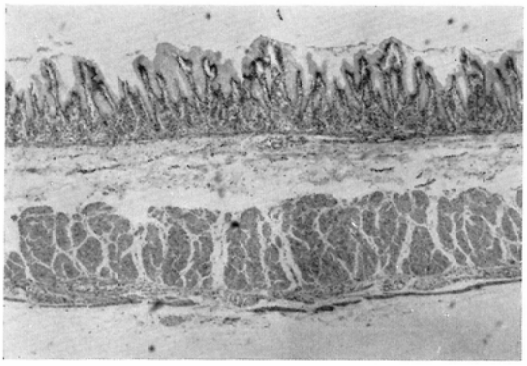

(A) A case of 9 months, Pyloric portion

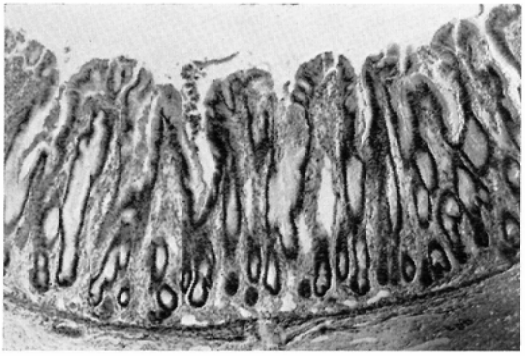

(B) A case of 10 months, Body of stomach
Fig. 31 Histological area-like structure divided by wide foveolae (Human fetus, H.E. Stain, ×40)

いては，かかる構造は，全く認められない．しかし，胎生８カ月例より，一般に見られる胃小窩よりやや巾が広く，且つ深く，しばしば，二つないし三つに分岐した胃小窩が，ほぼ一定の間隔を置いて認められ，それ等自体が谷間を形成して，粘膜面を区画しているのを見る．これを成人胃における，胃小区を輪郭する溝（Furchen）に相当するものと見れば，前述の顕微鏡的に観察される胃小区構造の定義に適合する所見が，局所的にではあるが，観察されるということになる（Fig.31A. B.）．その出現頻度は，胎生８カ月例では，６例中１例に，胎生９カ月例では，５例中３例に，胎生10カ月例では，３例中２例であり，胎生９カ月例以後に急激に増大している．出現部位は，胎生10カ月の２例が，胃体部腺領域にも見られる以外は，全て幽門腺領域である．また，これ等の顕微鏡的に見られる胃小区構造に適合する例は，いずれも，小窩間隆起頂上の被蓋上皮の重層化が，種々の程度に認められ，山と谷の落差が，一層，顕著となる傾向が認められる．さらに，本項の（A）で述べた，胎児および新生児胃粘膜面の拡大写真上，肉眼的に見られる胃小区構造に合致する外観を呈している２例については，該当する区域より，特に多数の組織切片を切り出して，顕微鏡的に詳細な観察を試みたが，溝（Furchen）に当る部分は，組織学的にも，同様に巾広い胃小窩であり，前述の組織学的所見に適合するものである．

（ニ）腺層の変化

胃体部腺領域：胎生５カ月例では，腺構造の発育は極めて悪く，胃小窩底の浅いくびれにより，辛じて胃小窩より識別される．腺管の形状は，全体として丸みを帯び，縦方向に向う発育は，未だ認められない．しばしば腺構造の最下端と粘膜筋板との間に，広い間隙が存在し，したがつて，粘膜全層中に，腺層の占める位置としては，むしろ　中央から粘膜表層に近い部分である場合が多く認められる（Fig.32）．腺管の分岐は，全体的

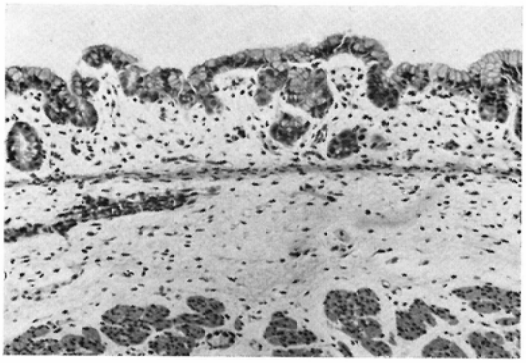

Fig. 32 Circular sections of glandulous structure on the corpus (Human fetus of 5 months, H.E. Stain, × 100)

には，極く散発的に存在するが，境界線領域に近い区域では，他の区域に比較して，腺管の分岐は多く，さらに腺構造自体の分岐も密であり，腺の発育は良好である．この傾向は，胎生10カ月末にいたるまで引き続いて認められる．また，個々の

検査例によつて，腺管の分岐および腺構造の分布に，かなりの差が認められ，腺の発育程度に個体差が著しい．

胎生6カ月例では，腺の発育は著しく，腺構造の分布，腺管の分岐ともに，著しい増大を示している．腺構造の形状も，丸みを帯びたものの中に，腺層の縦方向への発育の為，全体としてやや細長い様相を呈するものも随所に認められる．しかし，腺管の分岐は，二分岐に留まり，腺層の粘膜底部，筋板直上に至るまでの発展は認められず，腺構造の発育は，なお，未完成の感が強い（Fig.33）．

胎生7カ月例では，腺層の縦方向への発育は進行し，腺層は粘膜筋板の直上にまで達している．

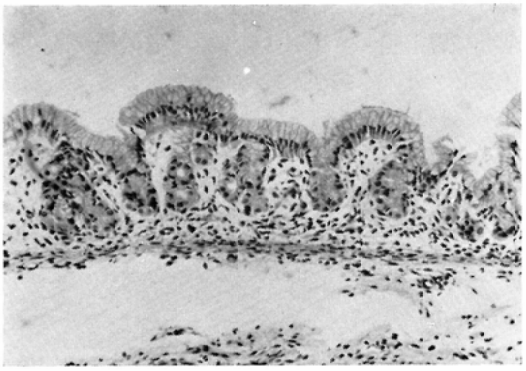

Fig. 33 Longitudinal development of the gland layer for the bottom of the mucosa on the corpus (Human fetus of 6 months, H.E. Stain, × 100)

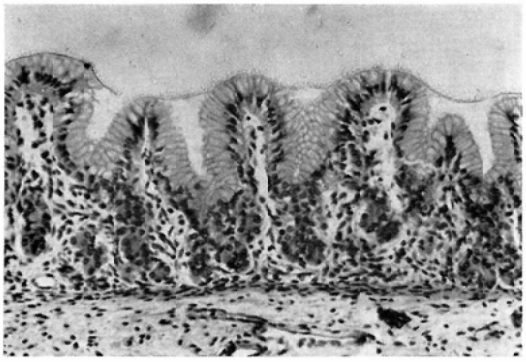

Fig. 34 Marked longitudinal development of the gland layer on the corpus (Human fetus of 7 months, H.E. Stain, × 100)

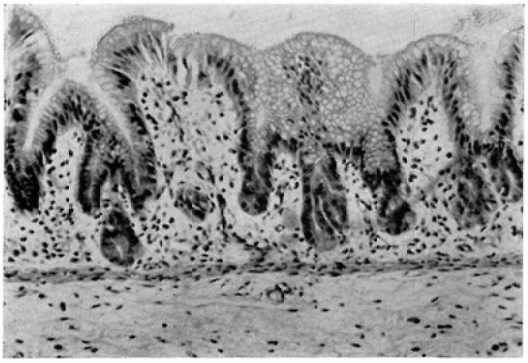

Fig. 35 Division and narrowing of glandulous tubules on the corpus (Human fetus of 8 months, H.E. Stain, × 100)

腺管の分岐も進み，所々に第3次分岐まで認められ，胎生6カ月例に比べ，腺構造は，全体に著しい発展を遂げている（Fig.34）．

胎生8カ月例では，腺管の狭小化，縦方向への長大化は益々進展し，粘膜底部への腺層の発育は，ほぼ完成の域に達した感がある．腺管の分岐はさらに進み，3次ないし4次まで認められ，1個の胃小窩底には，2個以上の分岐した腺管が開口している（Fig.35）．

胎生9，10カ月例では，腺管の縦方向への進

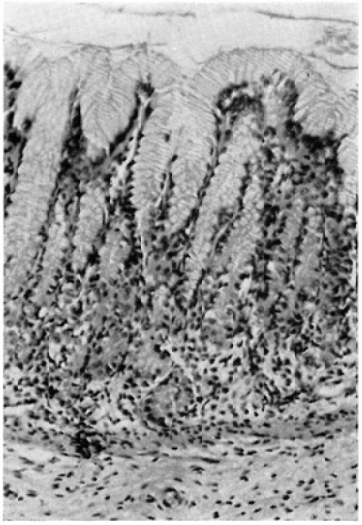

Fig. 36 Eminent development of the gland layer on the corpus (Human fetus of 10 months, H.E. Stain, × 100)

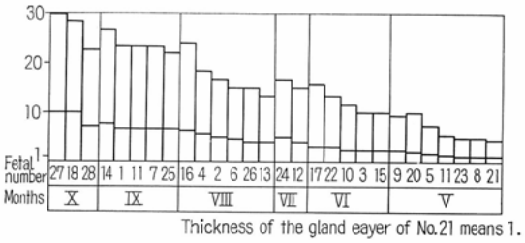

Fig. 37 Comparison of thickness between gastric gland layer and total mucosa(On the posterior portion of the corpus

展，分岐，狭小化は，一層著しい（Fig.36）.

体部後壁において，各胎生月令例の腺層の厚さを，同月令の粘膜全層の厚さと比較して見ると，（Fig.37）の如く，胎生5，6カ月例では，ほぼ$^1/_4$ないし$^1/_5$であるが，胎生7カ月以上の例では，ほぼ$^1/_3$を占めている.

幽門腺領域：胎生5カ月例では，腺の発育は極めて悪く，胃小窩底に僅に腺細胞を認めるのみであり，腺腔の形成は認められない．一般に，胎児胃では，幽門腺領域における腺の発育は，胃体部腺領域におけるそれに比較して，極めて悪い.

胎生6カ月例では，胃小窩底部のくびれにより，腺構造を胃小窩から明確に識別出来るが，腺腔の分岐は全く認められない（Fig.38）.

胎生7カ月例では，腺の発育は，未だ悪く，腺腔形成は明確に認められるが，腺腔の分岐は稀である.

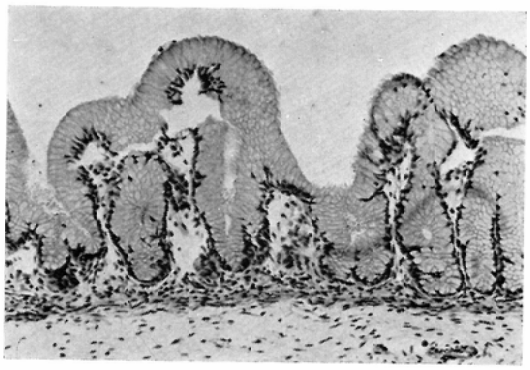

Fig. 38 No division of the glandulous tubules on the pyloric portion (Human fetus of 6 months, H.E. Stain, × 100)

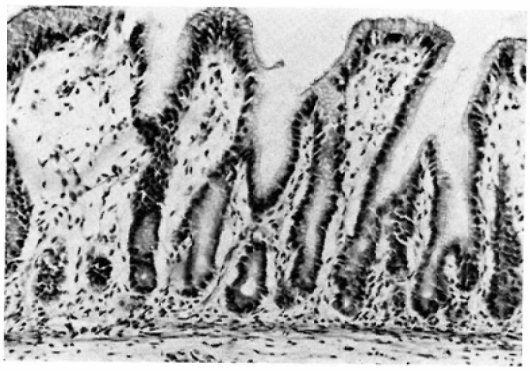

Fig. 39 Division of glandulous tubules are scarcely seen on the pyloric portion. (Human fetus of 8 months, H.E. Stain, × 100)

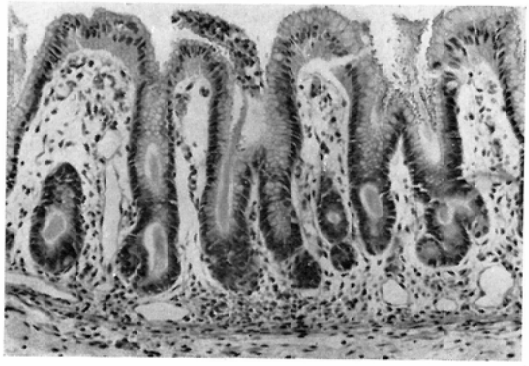

Fig. 40 Clear divison of glandulous tubules on the pyloric portion (Human fetus of 9 months, H.E. Stain, × 100)

胎生8カ月例では，深い胃小窩底に，腺管が辛うじて二つに分岐しているのが認められる（Fig.39）.

胎生9カ月例では，腺腔の明らかな分岐が所々に認められるが，全体として，腺構造は丸みを帯び，縦方向への発育は十分ではない（Fig.40）.

胎生10カ月例では，腺層の縦方向への発育が辛じて認められ，腺腔の狭小化および分岐が明確となり，3次分岐まで観察される（Fig.41）.

腺層の厚さの，粘膜全層の厚さに対して占める割合は，胎生6カ月例では，ほぼ$^1/_{15}$ないし$^1/_{10}$，胎生7，8カ月例では，ほぼ$^1/_7$，胎生9カ月例では，ほぼ$^1/_6$，胎生10カ月例では，ほぼ$^1/_5$であり，胎生10カ月末の新生児例でも，腺の発育は，未だ未完

Fig. 41 Longitudinal development of the gland layer to the bottom of gastric mucosa and narrowing of glandulous tubules on the pyloric portion (Human fetus of 10 months, H.E. Stain × 100)

成の感が強い.

腺層発育の区域差について言及すると，胎生5カ月より10カ月の間を通じて，幽門腺領域における腺の発育は，体部腺領域におけるそれに比べ，明らかに悪い．体部腺領域内では，小弯における腺の発育は，前壁，後壁，大弯の各区域におけるそれと比較して，腺層の厚さおよび腺管の分岐ともに悪い．この差異は，胎生6カ月例から，明らかとなつて来る．しかし，前壁，後壁，大弯の各区域間の腺の発育には，著明な差異は認められない．幽門腺領域内でも，幽門輪に近い区域では，腺の発育は極めて悪く，境界線領域に近い区域では，比較的良好である．

（ホ）粘膜筋板の変化

粘膜筋板の厚さの月令変化を，幽門腺領域と体部腺領域に分けて測定すると，（Fig.42）の如くである．

まず，幽門腺領域と体部腺領域とでは，粘膜筋板の厚さに明らかな差が認められ，幽門腺領域における方が厚い．しかし，その差は，胎生月令の増加とともに次第に縮小するが，胎生10カ月末新生児胃においても，幽門腺領域の粘膜筋板は，体

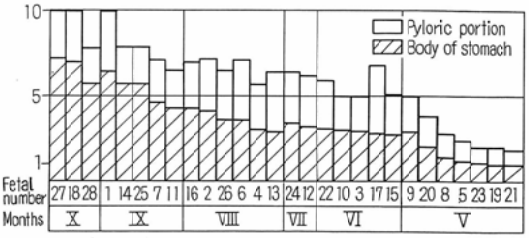

Fig. 42 Changes of thickness of Lamina muscularis mucosa

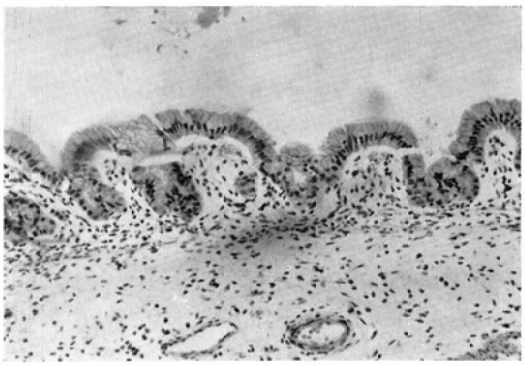

Fig. 43 Indistinct muscularis mucosa on the corpus (Human fetus of 5 months, H.E. Stain, × 100)

部腺領域のそれに比較して，約 1.4倍の厚さを示している．

粘膜筋板の厚さは，幽門腺領域ならびに体部腺領域ともに，胎生5カ月と胎生6カ月の間に急激な増大を示し，次いで，胎生6，7，8カ月の間では，比較的，緩やかな増大を示しており，胎生9カ月より10カ月の間に，再び著しい増大を示している．

さらに，胎生5カ月例の体部腺領域では，7例の検査例中3例に，粘膜筋板を識別出来ない区域が認められる（Fig.43）．また，粘膜の発育が，全体として良好であるにも拘らず，粘膜筋板が不明瞭であつたり，逆に，粘膜の発育は不良であるが，粘膜筋板は明瞭に識別し得る例もあり，個体差が強い．しかし，胎生6カ月例においては，粘膜筋板は著しくその厚さを増し，且つ粘膜全域に亘つて，明確に識別される．したがつて，粘膜筋板の発生は，胎生5カ月末までに終了するものと考えられる．しかし，胎生6カ月以後の例でも，区域

により，粘膜筋板はその厚さに差が認められる．

粘膜筋板の性状は，総じて滑らかな走向を示し，部分的な肥厚，断裂，蛇行は認められない．

（ヘ）胃粘膜上皮内，腸上皮細胞の異所的混在

組織学的に細胞の大部分を占める，杯状の粘液腔胞を有する杯上皮，細胞遊離縁の二重輪郭（小皮縁）および，好酸性の細胞質等の，腸上皮と同一の形態と染色性を有する上皮細胞が，胎児および新生児胃粘膜上皮内に，異所的に混在している例が認められる（Fig.44）．出現頻度は28例中６例で，その内訳は，（Table２）の如く胎生６カ月の１例，胎生９カ月の４例，胎生10カ月の１例である．

出現部位は，６例とも幽門腺領域であり，４例では幽門輪に近い区域，残りの２例では境界線領域に近い区域である．いずれも，胃小窩上皮に交つて出現し，小窩間隆起頂上部の表層上皮には認められない．

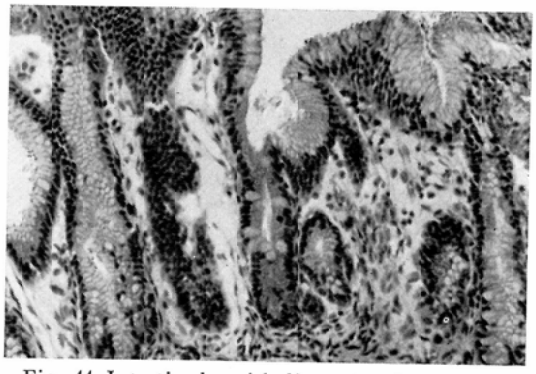

Fig. 44 Intestinal epithelium in the gastric mucosa on the pyloric portion (Human fetus of 9 months, H.E. Stain, × 150)

Table 2.

Months	(A)	(B)
10	1/3	2/3
9	4/5	1/5
8	0/6	3/6
7	0/2	1/2
6	1/5	0/5
5	0/7	0/7
Total	6/28	7/28

(A): Frequency of appearence of the intestinal epithelium in the gastric mucosa.

(B): Frequency of appearence of lymphnode-like mass in the gastric mucosa

胃小窩上皮内における，腸上皮細胞の分布状態は，島嶼状に散発する場合が最も多いが，１個の胃小窩が，ほぼ全般的に腸上皮細胞により，覆われている例も認められる．

（ト）胃粘膜内リンパろ胞様円形細胞集落の出現

組織学的に，リンパろ胞の原基と思われる円形細胞集落の，胎児および新生児胃粘膜内における出現頻度は，28例中７例で，その内訳は（Table２）の如く，胎生７カ月の１例，胎生８カ月の３例，胎生９カ月の１例，胎生10カ月の２例である．

出現部位としては，４例では胃体部腺領域のみに，残りの２例では，幽門腺領域ならびに体部腺領域ともに認められ，体部腺領域に比較的多く認められる．粘膜内における出現部位は，被蓋上皮直下の粘膜表層に近い部分に見られる，胎生10カ月の新生児の１例を除いては，すべて粘膜筋板の直上の粘膜底部である（Fig.45）．

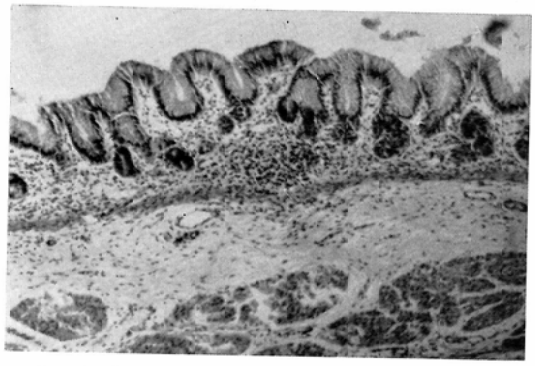

Fig. 45 Lymphnode-like mass of round cells in the gastric mucosa on the corpus (Human fetus of 6 months, H.E. Stain, × 100)

また，粘膜内の円型細胞集落の分布形式は，極めて散発的である場合が４例，比較的，多発する傾向を示す場合が３例で，後者の場合は，胎生７，８，９カ月の各１例ずつであり，いずれも胎生後期である．

以上の7例に認められる円形細胞集落は，総て胚中心を有していない．

第3項　本章の総括ならびに考按

胎児ならびに新生児胃粘膜面の，胃小窩と小窩間隆起とから構築される微細凹凸様相の，胎生月令に伴う変遷を，上方からの粘膜面拡大写真により詳細に観察し，さらに粘膜面微細凹凸様相に必然的に関与すると思われる粘膜各層の月令変化を，組織学的に合わせて観察することにより，いわゆる，解剖学的胃小区発現に関与する因子を解明する端緒を得んとした．かかる観点からの報告は，未だ為されていない．

(1)　研究方法について

材料は，胃の形態が発生学的に完成すると云われる胎生5カ月初めより，胎生10カ月末までの胎児ならびに新生児28例を用いた．

児死亡後直に，鼻腔ゾンデにより，5％ホルマリンを適量胃内に注入し，胃粘膜の自己融解等の死後変化の進行の阻止を試みた．かかる処置は，肉眼的，顕微鏡的に，微細に亘る検索を可能となし，有意義であると考える．

展開前の剔出嚢状胃の状態で，粘膜面の微細凹凸様相を観察する為に，16例の剔出嚢状胃に実験的二重造影を施行した．その結果，胎生5，6カ月例の胃体部では，胃小窩と小窩間隆起からなる凹凸が，極めて微弱である為，粘膜面凹凸の造影が不能であつたが，幽門部では一部の検査例において，粘膜面微細凹凸に基づく網状像が明瞭に描写された．胎生7カ月以後の例では，逆に，幽門部では粘膜表層を覆う厚い粘液層の為に，粘膜面微細凹凸像は造影されなかつたが，胃体部では，胃小窩ならびに小窩間隆起の発育により，粘膜面微細凹凸像の良好なる描出例を得た．

大弯より切開した展開胃を，改めて，10％フォルマリンにて固定後，上方より，胃全域に亘る，粘膜面の光学的拡大撮影（3倍）を施行し，さらに，これ等を写真的に拡大して，粘膜面微細凹凸像の詳細な観察の為の材料とした．

胃全域に亘る，詳細な組織学的観察を施行する為に，固定胃を胃の縦軸に沿つて，平行に5㎜間隔に切断し，H.E. 染色により組織標本を作成した．

(2)　胎生月令に伴う胃粘膜面微細凹凸様相の変化について

胎生5カ月より10カ月に至る胎児胃粘膜面は，凹部の胃小窩と凸部の小窩間隆起により，微細な凹凸像を構築している．この微細凹凸面は，胃の各区域，すなわち，幽門部，胃体部，噴門部により各々様相を異にしており，且つ胎生月数の増加とともに，変遷している．

幽門部：胎生5，6カ月例では，胃粘膜面微細凹凸の凸部を形成する小窩間隆起は互に独立して存在し，相互の連結は認められない．形状は類円ないし楕円形，短桿状形等の，比較的短い型が多い．また，小窩間隆起の丈の不揃による粘膜面の凹凸不整が著しい．一方，小窩間隆起を取り囲む凹部の胃小窩は，互に連結して交通を保持し，また，その巾は比較的広く，上方からの小窩底の直達視が可能である．胎生8カ月例では，前述の短い型の小窩間隆起の外に，小窩間隆起が部分的に連結し，細長く，鋭く屈曲した小窩間隆起も見られる．胃小窩は互に交通を保つているが，その巾は著しく狭小化し，上方からの胃小窩底の直達視は，最早，困難である．この互に交通を有する狭い胃小窩と，前述の，細長く，しばしば鋭く屈曲した小窩間隆起とが相俟つて，脳回転状の様相を呈している部分も認められる．胎生9カ月例でもほぼ同様の所見が認められる．胎生10カ月例になると，逆に小窩間隆起は互に連結して交通を保ち，胃小窩は従来の交通を失つて弧立化し，成人胃に見られる胃小窩と小窩間隆起の様式に合致する構造を呈している．以上から，幽門部粘膜面の微細凹凸の凸部を形成する小窩間隆起は，弧立状態から次第に連結する傾向を示し，胎生10カ月末にいたつて，連結はほぼ完成している．一方，凹部である胃小窩の巾は急激に狭小化し，また，胎生9カ月までは，互に連結し交通を保持しながら，凸部の小窩間隆起を取り囲んでいるが，胎生10カ月新生児の1例においては，小窩間隆起同士の連結の為に，胃小窩は互の交通を失つて弧立化

しているのが認められる.

胃体部：胎生5カ月から胎生9カ月までの例に見られる胃粘膜面微細凹凸様式は，基本的には，幽門部における様式と同様である．すなわち，R. Lotzin[20] が胎生6カ月児の体部粘膜面様相を表わすのに述べた如く，凸部の小窩間隆起は互に独立して交通はなく，凹部の胃小窩は互に連結し，交通している．しかし，幽門部に比べ，次の二点において異なつている．すなわち，胎生5カ月の時点から，類円ないし楕円形，短桿状形，多角形等の短型の小窩間隆起の外に，堤防形，馬蹄形，ドーナツ形等の長型の隆起が特異的に認められる点と，これ等の小窩間隆起を取り囲む胃小窩の巾が著しく広く，上方からの胃小窩底の直達視が，胎生9カ月例にいたつても，極めて容易である点とである．しかしながら，胎生10カ月例では，体部粘膜面微細凹凸は基本的に異なつた様相を呈している．胎生10カ月の3例の検査例中2例においては，胎生9カ月以前の例とは逆に小窩間隆起は互に連結し，胃小窩は互の交通を失つて弧立化している．この様相は，R. Lotzin[20] が2才の“Kind”の体部粘膜様相を表現するのに用いた．いわゆる，“geschlossene Oberfläche”に合致しており，胎生10カ月新生児例においても，同様の所見が認められた．他の1例においては，胃小窩は互の交通を保つてはいるが，胎生9カ月以前の例の体部に見られる「巾の広さ」は，最早，認められず，小窩間隆起は互に接近している．この様相は，R. Lotzin[20] が新生児，乳児の体部粘膜面の様相を表現した．“lammfellartige gleichförmige Struktur”に合致するものである．しかし，さらに詳細に観察すると，胃小窩は，総じて互に連結して交通を保つているが，既存小窩間隆起の下部側壁や，胃小窩底より，新しく，繊細，細小な隆起の発生が認められ，その為に胃小窩底が，随所に部分的に閉鎖されており，私はこの様相を，“lammfellartige gleichförmige Struktur”から，“geschlossene Oberfläche”への移行型と考察する．

噴門部：胎生5カ月例で，既に類円ないし楕円形，短桿状形，多角形等の短い型の小窩間隆起は見られず，堤防形，馬蹄形，ドーナツ形の，長い型の隆起が存在している．胃小窩の巾も，胎児胃粘膜中最も広い．さらに，胎生8カ月例において，既に小窩間隆起は互に連結し，胃小窩は弧立化しており，いわゆる，“gescnlossene Oberfläche”を形成している．以上の如く，噴門部の粘膜面微細凹凸は，他の区域に比べ，特異な様相ならびに発展を示している．

胎児，新生児胃粘膜面の，いわゆる，胃小区構造：胎生8カ月以前の例には全く認められない．しかし，胎生9カ月の1例では，幽門部小弯の胃角部よりに，また，胎生10カ月の1例では，体部小弯に，いずれも一般に見られる胃小窩に比べ，やや巾広い溝によつて，一様な粘膜面が小区域ごとに区画されているのが，部分的に認められる．これ等の溝の様相は，成人胃における，胃小区を輪郭している陥凹ないし溝の肉眼的様相に合致するものである．これらの区域から，後に述べる如く，細かく連続切片を切り出し，顕微鏡的に詳細に観察すると，胎生9カ月の幽門部への出現例では，大方の胃小窩より，さらに巾広く，且つ深く，しばしば二つないし三つに分岐した胃小窩が，ほぼ等しい間隔ごとに認められ，それ等自身が谷間を形成して，溝として上方から観察されるものと考える．胎生10カ月の体部における出現例でも，同様に，巾広のV字形に切れ込んだ胃小窩が，短い間隔を置いて認められる．顕微鏡的に見られる胃小区構造を，「胃小窩と小窩間隆起より構築される，単一，平板な粘膜面が，凹部でいる胃小窩より，さらに巾の広い溝（Furchen）により，小区域ごとに区画された状態」と定義すると，前出の巾広い，拡大胃小窩は，成人胃における，胃小区を輪郭する溝に相当すると考えられる．これ等の巾広い胃小窩が，胃小区を輪郭する溝の原基であるならば，胃小区は，解剖学的に，胎生9ないし10カ月よりその萠芽が存在することとなる．しかし，いわゆる，“geschlossene Oberfläche”を呈した，胎生10カ月の2例の粘膜面には，肉眼的に見られる胃小区構造に一致する様相

は認められず，さらにまた，検査例も少いので，結論にはいたらず，今後の検索に待つところが大であると考える．

(3)　胎生月令に伴う，胃粘膜各層の顕微鏡的変化について

粘膜全層の厚さの変化：

胎児胃粘膜全層の厚さは，幽門腺および体部腺領域とも，胎生月令の増加とともにほぼ直線的な増大を示しているが，胎生5カ月から6カ月の間では，胃体部腺領域における粘膜全層の厚さは約2倍の増大を示し，他の月令間に比べ，特に著しい発育を遂げている．

胃体部腺領域では，粘膜全層の厚さは，胎生5カ月から胎生10カ月の間に，5.5倍ないし8倍の発育を示しているのに対し，幽門腺領域では，2倍ないし2.5倍の増大を示すに過ぎず，両区域の粘膜の発育に明らかな差が認められる．

酒井等[25]が指摘した如く，幽門腺領域では，体部腺領域に比べ，胎生5カ月から10カ月の間を通して終始粘膜全層の厚さは著しく厚い．自験例では，胎生5カ月例では，前者の粘膜全層の厚さは，後者のそれの4倍ないし6倍であるが，月令の増加とともに差は縮まり，胎生10カ月末では，1.5倍ないし1.8倍となつている．また，幽門腺領域の中でも，幽門輪附近は，境界線領域附近よりも粘膜全層の厚さが大である．体部腺領域内でも，小弯部は大弯部に比べ，粘膜全層の厚さは明らかに小である．さらに，前壁と後壁とでは，後者の方が，粘膜の厚さにおいて，大きい値を示している．しかし，後壁と大弯との間には，明らかな差は認められない．以上，胎生5カ月より胎生10カ月の間を通じて，体部腺領域における小弯部の粘膜の厚さが最も薄い．

被蓋上皮の変化：

被蓋上皮の厚さの，胎生月令に伴う増大は，粘膜全層の胎生月令に伴う増大に比較して，極めて緩やかである．

被蓋上皮の粘膜全層に対して占める割合を，胃体部小弯上において，胎生月令ごとに比較すると，胎生5カ月例では，約45%と高い値を示しており，これは，上皮下の粘膜層の発育が極めて悪いことを示唆しているが，胎生6カ月例では，約23%を占めるに過ぎないので胎生5カ月と6カ月の間に，上皮下における粘膜層の急速な発育が起こることを示すものと考える．以後，胎生月数の増加とともに，全粘膜中，上皮の占める割合は次第に減少し，胎生9，10カ月では，15%前後となつている．

被蓋上皮細胞の配列構造は，胃体部においては，胎生5，6カ月例では，一様に明瞭な単層円柱構造であるが，胎生7カ月以後の例では，16例の全検査例に，散発性に，あるいは漸漫性に，上皮細胞の核の重層化が認められる．この変化は，粘膜表層の小窩間隆起の先端部ならびに胃小窩開口部附近にのみ認められ，胃小窩上皮においては，明瞭な単層円柱構造が保たれている．幽門腺領域では，上皮細胞の核の重層化は，体部腺領域に比べ，やや早期に出現し，胎生6カ月例より既に，体部腺領域における，胎生7カ月以後の例と同様の所見を呈している．

胃小窩および小窩間隆起の変化：

体部腺領域における変化からまとめると，粘膜表層よりの胃小窩の新形成は，胎生5カ月例において，平板な粘膜表層における，極めて巾広いV字形の陥凹として観察されるが，胎生6カ月例では，かかる所見は，最早，認められない．すなわち，表層上皮よりの，胃小窩の新形成は，胎生5カ月をもつて終了するものと考える．1931年，Plenk, H.[26]は，人胃の発生の部門において，粘膜の各層ごとに，諸家の研究成果を整理するとともに，29例の自己の観察経験より，種々の見解を発表しているが，その中で，表面上皮の陥没による胃小窩の新形成は，胎生4カ月末と5カ月初頭の2例においては見られるが，胎生5カ月末の1例には，最早，見られないと述べているが，上記の観察結果はこれに一致している．

胃小窩の分岐に関しては，胃小窩底に新しく小隆起が発生し，その発育により，胃小窩底が新しく分割される変化が，胎生5カ月例において，しばしば認められ，稀に胃小窩底の三分割も見られ

る．胎生6ヵ月例では，胃小窩の分割は益々盛んとなり，随所に見られる．また，小窩間隆起の丈の不揃による，粘膜面凹凸不整は一層明らかとなつている．この粘膜面微細凹凸の凹部の底は，必ずしも胃小窩底ではなく，新生小窩間隆起の突堤部であり，胃小窩はその両側を外下方に向つて，走つているのが，随所に見られる．胎生8ヵ月例では，胃小窩の分岐が著しく尖鋭化している．胎生9，10ヵ月例では，小窩底，あるいは，従来からの小窩間隆起の下部側壁から，粘膜固有層に乏しい棘状の特異な小隆起が，多数認められ，小窩底はさらに細分化されている．これ等の新しい隆起の発生は，胎生9ないし10ヵ月例の，胃小窩と小窩間隆起により構成される，粘膜面微細凹凸の様相を，著しく変貌させるものと考えられ，，興味深い．

胃小窩および小窩間隆起の巾と長さに関しては，胎生7ヵ月例より，胃小窩の縦方向の長さの増大が見られ，発育が明らかとなつている．また，小窩間隆起の丈の不揃に基づく，粘膜面の凹凸不整は，最早，明らかではない．胎生8，9，10ヵ月と，胎生月数の増加にしたがつて，胃小窩の長さは益々増大し，胃小窩および小窩間隆起の巾は，益々，狭くなる傾向を示している．

次いで，幽門腺領域における変化について要約すると，まず，胎生5ヵ月例では，小窩間隆起の丈の不揃による粘膜面凹凸不整が著しい．胎生6ヵ月例でも，ほぼ同様の傾向が見られる．胎生7ヵ月例では，幽門輪に近い区域では，粘膜面凹凸不整が，未だ見られるが，胎生8ヵ月以後の例では，小窩間隆起の丈の不揃による粘膜表層の凹凸不整は，最早，明らかではない．胃小窩ならびに小窩間隆起の巾は，胎生5ヵ月例では著しく広いが，胎生6ヵ月例ではやや狭くなり，さらに池田[27]が述べた如く，小窩間隆起内の支持組織の増強により，小窩間隆起は全体にしつかりした構造を示している．また，胃小窩の巾の狭小化と長さの増大も始まり，これ等は胎生8ヵ月にて，ほぼ完成の域に達していると考える．また，同じ幽門腺領域内でも，幽門輪に近い区域では，小窩間隆起は巾が狭く，やや大小不同があり，粘膜固有層に乏しく絨毛状であるが，境界領域に近い区域では，小窩間隆起の巾は，比較的広く，丈も高く，大小不同は目立たず，比較的粘膜固有層に富んでいる．

次いで，顕微鏡的に見られる胃小区構造に関して，以下の如く総括する．

前項（B）に述べた，顕微鏡的に観察される胃小区構造に適合する所見は，胎生7ヵ月以前の例には全く認められない．しかし，胎生8ヵ月例では6例中1例に，胎生9ヵ月例では5例中3例に，胎生10ヵ月例では3例中2例に，一般に見られる胃小窩より，やや巾広く，且つ二つないし三つに分岐した胃小窩が，ほぼ一定の間隔を置いて認められる．これ等の拡大した胃小窩自体が谷間を形成して，成人胃における，胃小区を輪郭する溝に相当している所見が，極めて部分的且つ散発的ではあるが，観察される．出現区域は，体部腺領域に見られる，胎生10ヵ月の2例を除いて，総て幽門腺領域である．未だ検索例数も多くはなく，今後の研究に待つところもなしとしないが，私は，これ等の拡大胃小窩が，将来，胃小区構造を輪郭する溝（Furchen）の素地となるものと考察する．

腺層の変化：

まず，胃体部腺領域においては，腺構造は，胎生5ヵ月例では，胃小窩底附近の極く僅かなくびれにより辛じて胃小窩から識別される．腺構造は丸みを帯びて短く，粘膜底部に至る延長は見られない．一般に，腺管の分岐は極めて少いが，境界線領域附近では，腺構造自体も多く，腺管の分岐も比較的多く見られる．胎生6ヵ月例では，腺構造の分布と腺管の分岐は著しく増大し，腺管の縦方向への延長も認められるが，粘膜筋板直上に至る延長は認められない．しかし，全般的に，腺層は，胎生5ヵ月例に比べ，著しい発達を遂げている．胎生7ヵ月例では，腺層の，粘膜底部の筋板直上までに至る延長が認められる．腺管の分岐も進み，3次分岐まで観察される．胎生8ヵ月例では，腺管の狭小，延長が著明となり，分岐はさら

に進み，4次分岐まで観察され，顕微鏡的に1個の胃小窩底には，2個以上の腺管が開口している．胎生9，10カ月例では，腺管の狭小化，粘膜底部に至る延長，および分岐はさらに著しい．腺層の厚さは，胎生月数の増加とともに，緩やかな，直線的な増大を示しており，胃体部後壁における，腺層の厚さの粘膜全層の厚さに対して占める割合は，胎生5，6カ月例では，約$^1/_4$ないし$^1/_5$，胎生7カ月以後の例では，約$^1/_3$であり，同領域における成人胃の比率$^2/_3$[28]に比べ，未だ極めて少い．

次いで，幽門腺領域における腺の発育は，体部腺領域に比較して，明らかに悪い，胎生5カ月例では，腺腔形成は全く認められない．胎生6カ月例では，胃小窩底附近の浅いくびれにより，辛じて腺管原基と思われる構造を識別出来る．しかし，腺管の分岐等は全く認められない．胎生7カ月例では，腺腔形成は明瞭でいるが，腺構造自体の出現頻度は少い．胎生8カ月例では，深い胃小窩底に，腺管の分岐が辛じて散見される．胎生9カ月例では，腺管の明らかな分岐が所々に見られるが，腺構造自体は丸みを帯び，縦方向への延長は認められない．胎生10カ月例では，漸く腺管の延長，狭小化，分岐が著明となり，3次分岐まで観察される．腺層の粘膜全層に対して占める割合は，胎生6カ月例では，ほぼ$^1/_{15}$ないし$^1/_{10}$，胎生7，8カ月例では，ほぼ$^1/_7$，胎生9カ月例では，ほぼ$^1/_6$，胎生10カ月末新生児例でも，ほぼ$^1/_5$を占めるに過ぎず，同領域の成人胃の比率$^1/_2$[27]に比べ，未だ未完成の感が強い．

腺層の発達の区域差については，以下の通りである．

体部腺領域においては，小弯部の腺の発育が，腺層の厚さ，腺管の分岐ともに，他の大弯部および前後壁に比較して明らかに悪い．幽門腺領域でも，幽門輪に近い区域では，腺の発育が比較的良好である．すなわち，腺の発育にも区域差が認められる．

粘膜筋板の変化：

宇津木[29]によれば，粘膜筋板は，胎生5カ月末になると，全壁に亘り明瞭に認められると述べられているが，自験例でも，胎生5カ月例では，7例中3例に，部分的に粘膜筋板を識別し得ない区域が見られるが，胎生6カ月以後の例では，胃粘膜全域に亘つて，明瞭な粘膜筋板を確認出来る．

池田[27]は，幽門部において，粘膜筋板の構成に，胎生5カ月と6カ月の間に大差が認められると述べているが，粘膜筋板の厚さも，幽門腺および体部腺領域とも，胎生5カ月例と6カ月例の間に，著しい差が認められる．胎生6，7，8カ月例では，粘膜筋板の厚さは，比較的緩やかな増大を示しているが，胎生9カ月から10カ月の間に，再び急激な増大を示す．粘膜筋板の厚さは，胃区域によつても異なり，幽門腺領域の方が，体部腺領域に比べて厚い．両区域における差は，胎生月数の増大とともに，縮小する傾向を示すが，胎生10カ月末に至つても，幽門腺領域の粘膜筋板は，体部腺領域のそれの約1.4倍の厚さを示している．粘膜筋板の走向は一般に円滑であり，著明な凹凸は見られない．

胃粘膜上皮内における腸上皮細胞の異所的混在：

胎児および新生児の正常胃粘膜上皮内に，腸上皮と同一の形態ならびに染色性を有する上皮細胞が，28例中6例に異所的に混在しているのが認められる．その内訳は，胎生6カ月の1例，，胎生9カ月の4例，胎生10カ月の1例である．酒井等[30]は，胎生5カ月の胎児の1例を含めた4才までの7例において，胃内における腸上皮の出現区域は，すべて幽門腺領域であると述べたが，自験例でも，腸上皮細胞の出現区域は，総て幽門腺領域で，幽門輪附近に4例，境界線領域附近に2例であり，いずれも胃小窩上皮内に限つて見られ，粘膜表層の，小窩間隆起の頂上部の上皮内には見られない．胃小窩上皮内における腸上皮細胞の分布様式は，島嶼状に散在する場合が多いが，1個の胃小窩の上皮が，ほぼ全般的に，腸上皮細胞によつて占められている例も認められる．

胃粘膜内リンパろ胞様集落の出現：

胃粘膜内のリンパろ胞の原基と思われる，円型

細胞集落の出現頻度は，28例中7例で，その内訳は，胎生7カ月の1例，胎生8カ月の3例，胎生9カ月の1例，胎生10カ月の2例である．出現区域は，7例中4例は胃体部腺領域のみに，他の3例は幽門腺領域，体部腺領域ともにである．粘膜内での出現部位は，粘膜底部がほとんどであるが，胎生10カ月の1例では，粘膜表層に近い被蓋上皮直下に認められる．これ等のリンパろ胞様集落は，いずれも胚中心を有していない．

以上，胎生5カ月から胎生10カ月末に至る期間の，胎児胃粘膜の発育を，粘膜を構成している各層ごとに観察し，しかる後，それ等の結果を綜合すると，胃粘膜は，胎生月令数の増加にしたがつて，一様に直線的な発育をするのではなく，総体的に，特に著明な発育をする期間が，少なくとも二度存在することが判る．

まず，胎生5カ月例と6カ月例の間に，粘膜の発育に以下の如く著明な差異が認められる．

(1) 胃体部腺領域において，胎生6カ月例の粘膜全層の厚さは，胎生5カ月例のそれの約2倍の値を示し，特に大きな月令差を示している．(2) 胎生5カ月例に見られた，粘膜表層よりの陥没としての胃小窩の新生は，胎生6カ月以後には認められない．(3) 胎生6カ月の胃体部腺領域での，胃小窩および腺管の分岐は，胎生5カ月例に比べ著しい発育を遂げている．(4) 幽門腺領域における，腺構造は，胎生5カ月例では，全く認められないが，胎生6カ月例では，認められる．(5) 幽門腺領域における，小窩間隆起内の結合織は，胎生6カ月例に至つて著しい発達を遂げている．(6) 胎生5カ月例では，粘膜筋板の部分的な欠損が見られる場合があるが，胎生6カ月例では，筋板は，全壁に亘つて確認され，且つ厚さも著明に増大している．

次いで，胎生6，7，8カ月例では，胃小窩および腺管の分岐，狭小，延長が，次第に明らかとなつているが，全般的な粘膜の発育としては，比較的緩やかな経過を辿つている．

しかし，胎生9カ月例と10カ月例の間に，以下の如く，再び著しい胃粘膜の発育差が認められる．(1) 胎生9カ月例に出現し始めた，棘状の新小窩間隆起が，胎生10カ月例で，著しい増生を遂げている．(2) 胎生10カ月例の幽門腺領域において，それより前の月令に認められない，腺管の分岐および延長が認められる．(3) 胎生6カ月以後の例において，粘膜筋板は，比較的緩やかな発育を示しているが，胎生9カ月と10カ月の間に，再び急激な厚さの増大を示している．(4) 胃粘膜面の，上方からの拡大写真による観察所見で，胎生10カ月例において，粘膜面微細凹凸様相に，それ以前のものに比べ，基本的な変革が見られる．

以上から，胎児胃粘膜の発育は，胎生5カ月と6カ月の間に，次いで胎生9カ月と10カ月の間に，特に著しい発育を遂げるものと考察する．

一方，前述の顕微鏡的に見られる胃小区構造は，胃小窩および小窩隆起が，形態的にほぼ完成の域に達したと思われる胎生8カ月より現われ始め，胎生9カ月例では，しばしば観察される．出現部位は，いずれも幽門腺領域であるが，胎生10カ月例では，体部腺領域も含まれる．さらに，胃粘膜面の拡大写真上，肉眼的に見られる胃小区像に合致するパターンを示し，さらに，顕微鏡的に，前述の胃小区構造に合致する所見をも合併した例が，胎生9および10カ月の各1例ずつに認められるが，この胎生9および10カ月は，前述の如く，胎児胃粘膜が，総体的に著しく発育する時期に一致するものであり，私は，これ等の経験から，胎児における胃小区構造の萠芽の発現は，胃粘膜を構成する各層の発育がそれぞれ完成されるにしたがい，その相関的姿において表現されて来るものと考察する．

第3章　乳幼児並びに児童のX線学的胃小区像の観察

第1項　研究材料ならびに方法

昭和38年4月より昭和44年3月までの6年間に，日本医科大学放射線科で胃X線検査を受けた，0才より12才までの乳幼児ならびに児童174例中，明瞭に後壁二重造影像が得られた118例を選んで，観察対象とした．これ等の中から，さら

Table 3. Frequency of appearence of roentgenological Areae Gastricae in different age of children

Age	♂	♀	Total
0	0/6	0/10	0/16
1	0/1	0/2	0/3
2	0/1	0/1	0/2
3	0/3	0/1	0/4
4	2/5	2/4	4/9
5	2/8	2/3	4/11
6	0/2	1/7	1/9
7	0/4	3/6	3/10
8	2/5	3/3	5/8
9	3/5	3/7	6/12
10	5/8	1/6	6/14
11	2/4	3/5	5/9
12	2/5	4/6	6/11
Grand total	18/57	22/61	40/118

に，微細網状構造，すなわち，X線学的胃小区像が得られた40例を選び，これ等X線学的胃小区像を，その出現頻度，出現部位，形，大きさ，大小不同，胃小区像を輪郭する溝の広さ，充盈像における，いわゆる，Spicula 像の合併等の各項目について観察し，X線学的胃小区像の発現ならびに年令に伴う推移を考察した．（Table 3）．

胃X線検査における造影剤は，原則として，1才以下には，沃度剤（ガストログラフィン），2才以上には，バリウム剤を使用した．また，昭和42年4月より昭和44年3月までの間に行なつた，2才以上の検査例に対しては，原則として，検査10分前に，副交感神経節遮断剤 Hyoscin-N-Butylbromide（ブスコパン）$^1/_3$ないし1 Amp.（20mg）を年令に応じて筋肉内注射し，且つ発泡剤を適量内服させた．かかる検査前処置が児のX線学的胃小区像の描出能におよぼす影響については，昭和42年3月以前の検査前無処置群と比較して検討した．ブスコパン使用目的は，以下の二つの理由に基づく．

(1)　胃の蠕動を押え．造影剤の十二指腸への通過を最小限に止どめ，X線写真上，胃と十二指腸の重複を避ける．

(2)　胃小区描出能におよぼす薬理的直接効果を期待する．

(1)の理由は自明であるが，(2)については，以下の調査結果に基づく．

すなわち，昭和38年7月より昭和39年10月までに，日本医科大学附属病院放射線科で胃X線検査を受け，良好な後壁二重造影像が得られた 470例の成人例から，ブスコパン使用群（検査10分前，20mg筋注）と対照の非使用群とのX線学的胃小区像の描出率を比較したところ，ブスコパン使用群においては，225例中 131例（58.2%），対照のブスコパン非使用群では，245例中83例（33.9%）と，明らかにブスコパン使用群の方が，勝れたX線学的胃小区像描出能を示した（Table 4）．この結果，ブスコパン使用による薬理X線学的操作が，胃小区像描出に有用と考えた．

Tatble 4. Effect of Hyoscin-N-Butylbromide (Buscopan) on representation of roentgenological Areae gastricae in adults

		(A)	(B)	Total
Roentgenological Area gastricae	(+)	131	83	214
	(−)	94	162	256
Total		225 (58.2%)	245 (33.9%)	470

(A)-group Administration of Buscopan (+)
(B)-group Administration of Buscopan (−)

発泡剤の使用は，胃二重造影に際し，中等度の胃壁の伸展を得ることを目的とした．

第2項　研究成績

（A）小児のX線学的胃小区像の出現頻度

X線学的胃小区像は，（Table 3）の如く4才以上のものに認められ（Fig.46），8才から出現頻度は，やや上昇し，約50%となつている．また，女児は男児に比べ，やや高い出現頻度を示している．しかし，0才から3才までの25例には，X線学的胃小区像は全く見られない．

次いで，バリウム剤を使用した，99例の小児胃X線検査例について，ブスコパン筋肉内注射ならび

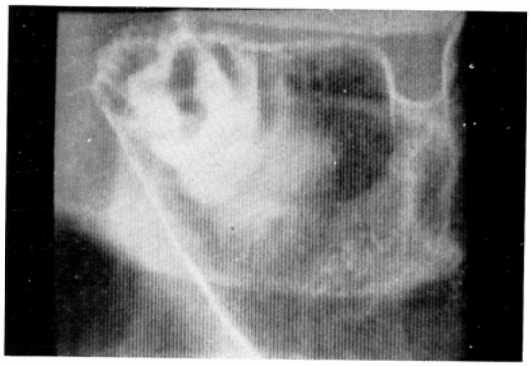

Fig. 46 Roentgenological Areae gastricae (4 years old female)

に発泡剤投与による検査前処置が，胃小区像描出能におよぼす影響について検討したところ，昭和38年4月より昭和42年3月までの45例の無処置群では，12例の胃小区像描出例を得，描出率は26.7%であるが，昭和42年4月より昭和44年3月までの54例の前処置群では，28例の描出例を得，描出率は51.8%となり，明らかに前処置群の方が高い胃小区描出能を示している．また，ブスコパン注による副作用に関しては，時に複視が訴えられた外，特記すべきものはなかつた．

（B）小児のX線学的胃小区像の分類

（イ）出現部位

X線学的胃小区像の出現区域は，（Fig.47）の如く，4，5，6才の低年層の9例中，4例では，幽門管のみに限られ（Fig.48），他の4例では，幽門部全般に亘り，残りの5才の1例においてのみ，体部まで出現している．しかし，8才以後の高年層では，X線学的胃小区像が幽門管のみに出現する例は見られず，広く幽門部全域に認められ（Fig.49），さらに体部での，胃小区像の描出例は，年令増加とともに多くなる傾向が認められる．

（ロ）形状

小児のX線学的胃小区像の形状を，円形，円ないし楕円形の三型に分けると，（Fig.47）の如く，円ないし楕円形が，圧倒的に多い．多角形のX線学的胃小区像は，4，5，6才の低年層では，9例中1例に認められるに過ぎないが，8，

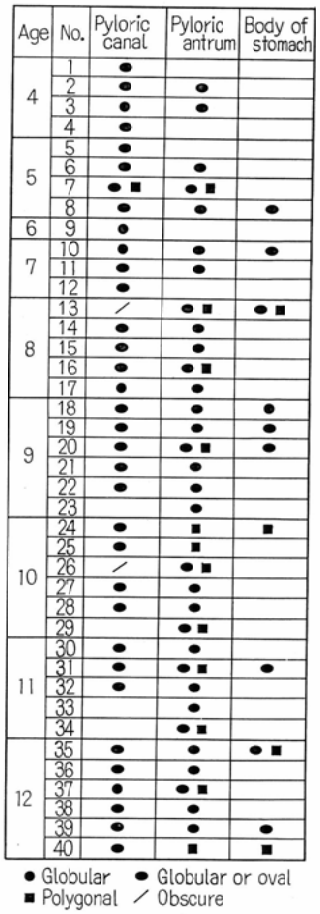

Fig. 47. Shapes and locations of children's roentgenological Areae gastricae

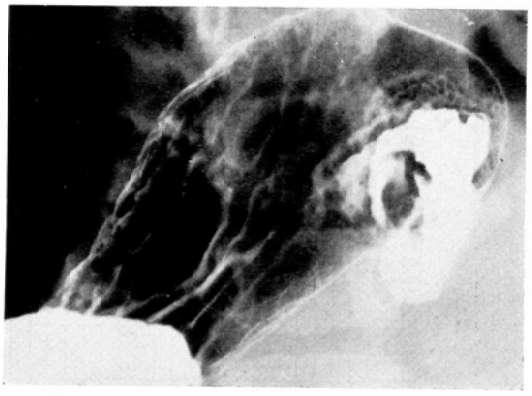

Fig. 48 Round Areae gastricae localized on the pyloric canal (6 years old male)

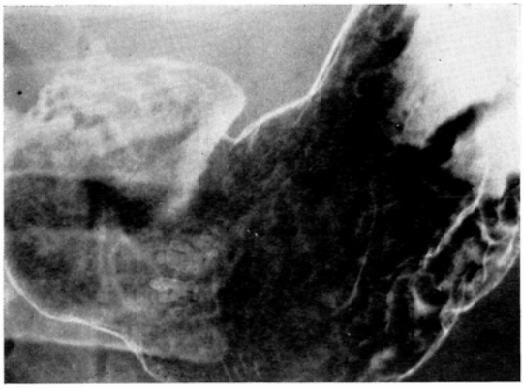

Fig. 49 Widespread Areae gastricae (10 years old female)

9才より，出現頻度が上昇し，10，11，12才の高年層では，17例中9例に達している．また，小児のX線学的胃小区像の形態は，胃の区域によつても異なり，円形は幽門管に多く見られ，円ないし楕円形はいずれの区域にも見られ，多角形は幽門洞に主として見られるが，胃体部にも少数例ながら認められる．しかし，幽門管においては，多角形の胃小区像は，1例に例外的に認められるに過ぎない．

（ハ）大きさ

小児のX線学的胃小区像の大きさを，出現部位ならびに年令別に分類すると，（Fig.50）の如くである．幽門管でのX線学的胃小区像は，4才から9才までは，年令増加に関らず，終始，ほぼ，1.0mmから2.0mmの径を保ち，変動は少いが，10才から12才では，2.5mmから3.5mmの大型の胃小区像も認められる．幽門洞では，他区域に比較して，最も大型の胃小区像が見られ，個々の胃小区像の間の大小不同もまた，最も著しい．また，幽門洞では，年令の増加とともに，次第にX線学的胃小区像の平均径が増大している．4，5，6才の低年層では，胃小区像の径は1.5mm前後で，径のばらつきによる大小不同も比較的少いが，7才から次第に増大し，且つ個々の胃小区間の大小不同も強まる傾向を示している．すなわち，胃小区径は，7，8才では，1.0mmから3.0mm，9才から12才では，1.0mmから4.0mmと，年令の増加とともに僅かずつ増大し，且つ大小不同



Fig. 50 Dimension of children's roentgenological Areae gastricae

Age	No.	Pyloric canal reg.	Pyloric canal irreg.	Pyloric antrum reg.	Pyloric antrum irreg.	Body of stomach reg.	Body of stomach irreg.
4	1	○					
	2	○			○		
	3	○			○		
	4		○	○			
5	5		○				
	6	○			○		
	7	○		○			
	8	○		○		○	
6	9	○					
7	10	○		○		○	
	11	○			○		
	12	○					
8	13				○		○
	14		○		○		
	15	○		○			
	16	○			○		
	17	○			○		
9	18		○		○		○
	19	○			○	○	
	20		○		○	○	
	21	○			○		
	22		○		○		
	23				○		
10	24	○			○		○
	25	○			○		
	26				○		
	27		○		○		
	28	○		○			
	29		○		○		
11	30	○		○			
	31	○			○		
	32	○			○		
	33			○			
	34				○		
12	35	○			○		
	36	○		○			
	37	○			○		
	38	○		○			
	39	○		○			○
	40		○		○		○

reg. ····· regular
irreg. ···· irregular

Fig. 51 Arrangement of chidren's roentgenological Areae gastricae

が強くなる傾向が認められる．胃体部では，5才より12才の全例を通じて，0.5mmから2.0mmと，X線学的胃小区像の径は最も小さく，且つ大きさのばらつきも少い．胃体部における胃小区像の径も，年令とともに少しずつ増大する傾向が認められる．

（ニ）配列

X線学的胃小区像の配列構造の整，不整を，年令別および胃区域別に分類すると，（Fig.51）の如く，年令別には，著明な差異は認められないが，区域別には，明らかな差異が認められる．すなわち，幽門管では，一般に，規則正しい配列を示しているが，幽門洞では，配列は不規則であり，胃小区像間の大小不同が強い．胃体部では，X線学的胃小区像の配列は個々の例において様々

+---- narrow　　+++---- slightly narrow
+++---- slightly wide　　++++---- wide

Age	No.	Pyloric canal				Pyloric antrum				Body of stomach			
		+	+++	+++	++++	+	+++	+++	++++	+	+++	+++	++++
4	1			○									
	2		○				○						
	3		○					○					
	4			○									
5	5		○										
	6		○										
	7							○	○				
	8		○					○				○	
6	9		○										
7	10		○					○			○		
	11		○					○					
	12			○									
8	13	○					○				○		
	14						○						
	15		○						○				
	16		○					○					
	17		○					○					
9	18		○					○			○		
	19		○					○			○		
	20		○					○			○		
	21	○							○				
	22		○					○					
	23							○					
10	24		○					○					
	25		○					○			○		
	26							○					
	27		○					○					
	28		○				○						
	29		○				○						
11	30		○					○					
	31		○					○		○			
	32		○						○				
	33								○				
	34							○					
12	35		○						○		○		
	36		○					○					
	37		○					○					
	38		○					○					
	39							○			○		
	40		○				○				○		

Fig. 52 Width of the groove among children's roentgenological Areae gastricae

でありこれに関して，一定の趨勢は認められない．

（ホ）胃小区を輪郭する溝の巾

X線学的胃小区像の輪郭を形成する，溝の巾は，その広さにより，広，やや広，やや狭，狭の四段階に分け，年令別および出現区域別に比較すると，（Fig.52）の如く，年令差は認められないが，区域差は認められる．すなわち，幽門管では，溝の巾は比較的狭いが，幽門洞では，やや広くなつており，明らかな差が認められる．体部では，溝の巾は比較的狭く，幽門管におけると同様の傾向を示している．

（ヘ）充盈像における，いわゆる，spicula 像

充盈像における，胃小区の profile と云われる spicula 像の出現を，86例について，幽門部大弯側壁において観察し，（Table 5）の如く，19例の出現例を得た．いわゆる，spicula 像は6才以上に認められ，7，8才から急激に出現頻度が上昇してゆく傾向が認められる．さらに，二重造影像で，胃小区像の現われた21例について，充盈像におけるspicula 像の併発を観察すると，（Table 6）の如く，15例に認められ，71.4%と高い併発率を示している．

第3項　本章の総括ならびに考按

Table 5. Frequency of appearence of so-called spicule shadow in barium-filled stomach

Age	Frequency
0	0/9
1	0/1
2	0/1
3	0/4
4	0/6
5	0/8
6	1/9
7	2/8
8	3/8
9	4/11
10	4/6
11	1/5
12	4/10
Total	19/86

Table 6. Current frequency of roentgenological Areae gastricae in double contrast picture and so-called spicule shadow in barium-filled stomach

Age	No. of cases	Frequency
5	1	0/1
6	1	0/1
7	3	2/3
8	3	3/3
9	3	2/3
10	5	4/5
11	2	1/2
12	3	2/3
Total	21	15/21

成人胃のX線学的胃小区像に関しては，主として慢性胃炎のX線診断の立場ではあるが，W.Frikの幾多の業績があり，本邦でも，青山の一連の研究がある．しかし，乳幼児ならびに児童のX線学的胃小区像に関する報告は為されていない．私は，いわゆる，正常胃小区像の究明の一環として，幼児ならびに児童のX線学的胃小区像を詳細に観察し，種々の観点からこれを分類して，その発現と年令増加に伴う変化を検討し，得られた結果を以下の如く，総括，考按する．

副交感神経節遮断剤たるブスコパン筋注と発泡剤投与による検査前処置は，幼児および児童のX線学的胃小区描出にも有用である．また，これ等の前処置に基づく，特記すべき副作用は認められなかつた．

X線学的胃小区像は，4才以上のものに見られ，8才以後では，約50%に認められ，女児の方がやや高い描出率を示した．0才児の16例には，X線学的胃小区像は全く認められない．1才，2才，3才でも認められなかつたが，これは，検査例が，未だ少いので，さらに観察を続ける要があると考える．

発現区域に関しては，X線学的胃小区像はまず幽門管に出現し，年令の増加とともに，幽門洞全域に，さらに胃体部へと出現する傾向が認められる．

小児のX線学的胃小区像の形状は，全体として，円ないし楕円形が主体でいるが，8，9才より，多角形のものもまじつて出現し，10，11，12才の高年令層では，多角形胃小区像の出現率は，胃小区描出例中，約50%に達している．区域による差異も認められ，幽門管では，円形が圧倒的に多く，幽門洞では，すべての型が認められ，胃体部では，円ないし楕円形が多いが，少数ながら多角形も認められる．

X線学的胃小区像の径は，幽門管では，9才までは終始 1.5mm前後であり，径のばらつきも認められないが，10才から 2.5mmから 3.5mmの大型の胃小区像が認められ，大小不同が強くなつている．成人胃におけると同様[6]に，幽門洞では，胃内で最も大型の胃小区像が認められ，且つ胃小区間の大小不同が著しい．また，同区域における胃小区像の径は，年令の増加とともに緩やかな増大を示し，4，5才では，0.5mmから 2.5mmであるが，11，12才では，1.0mmから 4.0mmとなつている．胃体部では，胃小区像の径は胃内で最も小さく，4才から12才の全例を通して，0.5mmから 2.0mmであり，年令とともに僅に増大する傾向が認められる．

小児のX線学的胃小区像は，幽門管においては，全体として，比較的規則正しい配列を示しているが，幽門洞では，不規則な配列を示している．

胃小区を輪郭する溝の巾については，年令差は認められないが，区域差は認められる．すなわち，幽門管および胃体部においては，狭く，幽門洞においては，広い．

充盈像における，いわゆる，spicula 像の出現に関しては，86例について幽門部大弯側壁において観察したが，今回の経験では6才以上に出現し，7，8才から急激に出現率が上昇している．

以上綜合すると，小児のX線学的胃小区像は4才から認められ，年令の増加とともに，その出現率，発現部位，形，大きさに変遷が観察される．また，胃の区域によつても，形，大きさ，配列の規則性，胃小区を輪郭する溝の巾に差異が認められる．成人胃における，X線学的胃小区像の胃の区域による差異は，W. Frik[6] により成書に記載

されているが，幼児ならびに児童のX線学的胃小区像においても，既に同様の傾向が認められる．また，幽門洞における配列不整の大型の胃小区像は，成人例において指摘されるところである[6]が，小児例においても，既に同様の所見が認められる．

第4章　本論文の総括並びに結語

私は，解剖学的に云われる，胃小区なるものの発生，由来の究明の一環として，胃の形態が完成すると云われる胎生5カ月より，胎生10カ月末に亘る胎児胃28例について，胎生月令に伴う粘膜面微細凹凸様相の変化を，粘膜面の拡大写真により詳細に観察し，さらに，粘膜面微細凹凸様相に必然的に影響すると考えられる，胃粘膜各層の発育を，顕微鏡的に合わせて観察した．また，生後の胃小区の発育に伴う変化に関しては，0才より12才までの，良好な，後壁の二重造影像が得られた，118例の胃X線検査施行例から，40例の胃小区描出例を選び，これ等のX線学的胃小区像の分類を試み，年令に伴う変化を観察した．以上，得られた結果を要約すると，次の如くである．

(1)　胎児および新生児胃粘膜面は，凹部の胃小窩と凸部の小窩間隆起とから，微細な凹凸面を構築しているが，この凹凸の様相は胃の区域によつて異なり，また，胎生月令の増加とともに少しずつ変化している．すなわち，胎生5カ月より9カ月までの例の，噴門部を除く，胃粘膜面の微細凹凸は，基本的には，互に連結し，交通を有する胃小窩と，各自に独立した島嶼状の小窩間隆起とから構築されているが，胎生10カ月例では，粘膜面微細凹凸面は，逆に，互に連結した小窩間隆起と弧立化した胃小窩より形成されている．また，胎生10カ月の1例では，両者の中間型と思われる様式が認められ，胎生9カ月から10カ月にかけて，胃粘膜面微細凹凸様相に，著しい変化が起こるものと考える．粘膜面微細凹凸様相の区域差も見られ，胎生9カ月以前の例では，幽門部と体部の間の差異は，小窩間隆起の形状と胃小窩の巾の広さの二点に求められる．噴門部では，早くから，小窩間隆起同士の連結による，胃小窩の弧立化が認められ，網状の，特異な様相を呈している．いわゆる，胃小区構造に関しては，胎生9カ月の1例の幽門部と，胎生10カ月の1例の体部小弯に，成人胃において，肉眼的に見られる胃小区像に合致する様相が見られた．

(2)　顕微鏡的に，胎生5カ月例と6カ月例の間と，胎生9カ月例と10カ月例の間に，全体的な胃粘膜の発育に，特に著しい差異が見られる．特に胎生9カ月から10カ月にかけて，既成小窩間隆起の下部側壁や小窩底から棘状の小窩間隆起の発育が見られる．また，主として胎生9カ月例より，胎児の胃に一般に見られる胃小窩より，さらに巾の広い胃小窩により，粘膜面が小区域ごとに区切られているのが，しばしば観察され，成人胃における，顕微鏡的に見られる胃小区構造に発展すると思われる所見を呈していた．粘膜面の拡大写真上，肉眼的に見られる胃小区像に合致する様相を呈していた2例についても，同上の組織学的所見が見られた．さらに，28例中6例に，胃小窩上皮内に腸上皮細胞の異所的混在が，28例中7例に粘膜内リンパ球様円形細胞集落が認められた．

(3)　X線学的胃小区像は，今回の経験では，4才から認められ，年令の増加とともに，発現頻度ならびに区域およびその様相で，少しずつ変化しているのが観察された．また，胃の区域によつても，X線学的胃小区像の様相ならびに発現頻度に差異が認められた．

(4)　検査前のブスコパン筋注と発泡剤投与による処置は，児のX線学的胃小区像の描出能向上に有効であつた．また，これ等の処置による，特記すべき副作用は認められなかつた．

稿を終るに当り，終始御指導，御校閲を頂いた恩師斎藤達雄教授に深く感謝致します．また御教示を頂いた日本医科大学第二病理学教室吉井降博助教授，種々御援助を頂いた渋谷日赤産院故三谷茂院長，中嶋唯夫博士，新宿日赤産院永田登喜夫博士，林輝男学士の各先生方に深く感謝致します．更に終始御協力を頂いた教室員及び技術員の諸兄に厚く感謝致します．

本論文の一部の要旨は，次の各学会に発表された．

第20回日本医学放射線学会総会（昭和41年3月）

第27回日本医学放射線学会総会（昭和43年4月）
第29回日本医学放射線学会総会（昭和45年4月）

文　献

1) 鈴木：大正9年，人体解剖学3巻上.
2) 金子：昭34，日本人体解剖学2巻.
3) 二村：昭5，近世解剖学14版.
4) Henle, J.: 1883 Grundriss d. Anatomie d. Menschen 143—144.
5) Testut.: 1923 Dànatomie Humaine IV.
6) Schinz.: 1965 Lehrbuch d. Röntgendiagnostik 6te Auflage V.
7) Siegelbauer.: 1940 Lehrbuch d. normale Anatomie d. Menschen 333.
8) Maximow.: Textbook of history 377.
9) Luschka, H.: 1863 Anatomie 3 Der Bauch 191—193.
10) Rauber.: 1897 Lehrbuch d. Anatomie d. Menschen 573—574.
11) Hecker, V., Prévôt, H.R.: 1930 Röntgendiagnostik d. Hypertrophischen Gastritis Fortschr. Röntgenstr. 42 486—492.
12) Chaoul, H., Adam, H.A.: 1931 Die schleimhaut d. Verdanungskanals im. Röntgenbild Urban u. Schwarzenberg Berlin u. Wien
13) Berg, H.: 1930 Röntgenuntersuchungen am Innenrelief des Verdanungsrelief 2te Aufl. Leipzig Thieme.
14) Frik, W. u. Zeidner, A.: 1953 Röntgenuntersuchungen d. Magenfeinrelief 1 Mitt. Fortschr. Röntgenstr. 79, 681—692.
15) Frik, W.: 1958 Röntgenuntersuchungen d. Magenfeinrelief 2 Mtt. Fortschr. Röntgenstr. 88, 546—557.
16) Frik, W., Houn-Ton-Wen: 1964 Röntgenuntersuchungen d. Magenfeinrelief 3 Mitt. Fortschr. Röntgenstr. 101, 457—462.
17) 青山：綜合医学，18巻8号，472—480.
18) 青山：胃と腸，1967，No. 11，1374.
19) 島田，佐藤：日本臨床，16巻2号，174—189.
20) Lotzin, R.: 1933 Über des feinere Magenrelief Dtsch. Z. Chir. 238, 309—329.
21) Stöhr, P.: Lehrbuch d. Histologie u. der mikroskopische Anatomie d. Menschen 27 Aufl., 292—299.
22) 村瀬：日本医学放射線医学会雑誌，26巻7号，856—875.
23) 村上等：臨床科学，1巻6号，605—613.
24) Pernkopf, E.: 1924 Zeitschr. f. Anat. u. Entwicklungs schr. 73, 1—21.
25) 酒井等:日本消化器病学会雑誌，63巻6号,705.
26) Plenk, H.: 1931 Zeitschr. f. mik. anat. Forschung 26.
27) 池田：東京医科大学雑誌，22巻1・2合併号，46.
28) Palmer, E.: 1954 Gastritis Arevaluation Medicine 33.
29) 宇津木：日本外科学学会雑誌,56回12号,1656.
30) 酒井等: 日本消化器病学会雑誌,64巻8号,721.