The University of Osaka
Institutional Knowledge Archive

Title	肝損傷の血管造影
Author(s)	永井, 純
Citation	日本医学放射線学会雑誌. 1971, 30(12), p. 1082-1090
Version Type	VoR
URL	https://hdl.handle.net/11094/20504
rights	
Note	

The University of Osaka Institutional Knowledge Archive : OUKA

https://ir.library.osaka-u.ac.jp/

The University of Osaka

肝損傷の血管造影

静岡労災病院放射線科
永　井　　純

（昭和45年10月16日受付）

Angiographic Diagnosis of Hepatic Injuries

Jun Nagai
Department of Radiology, Shizuoka Labor Accident Hospital

Seven patients with hepatic injury following blunt abdominal trauma were studied by selective angiography using the Seldinger percutaneous technic. Five of 7 patients were examined soon after the accident to diagnose and define the extent of hepatic injury, and the other 2 patients were examined to define the postoperative assessment of the lesions. Representative cases were illustrated in Figures 1–10.

Angiographic findings in our cases are summarized as follows. Hepatic rupture is evidenced in the following findings: (1) Straightening and block of hepatic arterial branches in the arterial phase, (2) shadow defect and fragmentation of liver parenchyma in the portal phase, (3) localized accumulation of contrast medium within the hepatic parenchyma, and (4) secondary displacement of liver due to intraperitoneal blood. Subcapsular hematoma is suspected angiographically by circumferential displacement and straightening of the hepatic arterial branches around the lesion, accompanying diffuse extravasation of contrast medium. Traumatic intrahepatic pseudoaneurysmas following hepatorrhaphy were observed in two patients, who had been examined by selective coeliac angiography for the follow-up studies.

In one of these cases, pseudoaneurysma had been diminished spontaneously on the angiograms one year after operation, but in the other, it has been persistent. As hepatic pseudoaneurysma may be a cause of late hepatic bleeding or hemobilia, it is considered that the postoperative pseudoaneurysma should be resected if it is increasing in size.

Hitherto, it has been considered that liver has the excellent regenerative activity among the human organs. In one case examined by angiography for the posttraumatic follow-up study, decreasing in size of the defect of liver parenchyma with revascularization of peripheral liver vasculature was observed on angiograms 3 months after the accident, comparing with the findings on the day of the accident. It is suggested that the hepatic regeneration may be proved angiographically.

It is concluded that selective coeliac angiography or selective superior mesenteric angiography is the most valuable diagnostic procedure not only in determining the extent of hepatic injury but in evaluation of the follow-up studies.

However, all patients with suspected hepatic injury are not always suitable candidates for angiography. It is important to recognize that the selective angiography should be carried out as quickly as possible during the arrangements of laparotomy under controlling the shock or other patient's conditions.

緒　言

戦時に発生する肝損傷の大半は射創，刺創等による開放性肝損傷であるのに対し，交通事故，労働災害による肝損傷は大部分が非開放性肝損傷である．

1954年の Sparkman 等[8]の報告では全肝損傷例中非開放性の肝損傷は8％に過ぎなかつたものが，1961年の Glenn 等[5] の報告によるとこの数字は33％と増加している．非開放性肝損傷は非常に死亡率の高い内臓損傷である．Glenn 等[5]によれば患者の僅か3分の1が救命されるに過ぎず，Brittain [2] の報告では35.2％の患者が死亡し，非開放性腹部損傷例の受傷原因の55％が交通事故によるものといわれている．

近年，わが国でも交通事故の増加に伴い，非開放性腹部損傷も増加するとともに，非開放性肝損傷にも遭遇する機会が多くなる事と考えられる．肝損傷を受けた患者は，一般的に全身状態が不良のまま受診するために十分なエックス線検査を受ける事が出来ず，背臥位のまま撮影した単純エックス線写真，臨床所見，臨床検査の結果をみて肝損傷の疑診を下す場合が多い．しかし，単純エックス線写真の所見は肝損傷の場合は間接的な所見であり，このような間接所見は肝損傷の診断には余り役に立たず，直接所見をつかむには血管造影が有力な診断法であろうと考えられていた．

すでに，1933年 Burke 等[3]はトロトラストをもちいて肝損傷に血管造影を行なつた報告をしているが，トロトラストには重篤な副作用があるために余り顧みられなかつた．近年，Boijsen 等[1] は肝損傷の術前に選択的腹腔動脈造影を行ない，損傷の程度を知るのに非常に有力な診断方法である事を報告している．

著者も肝損傷の症例に選択的動脈造影を行なつてみたので，典型的所見を示した数症例を供覧し，造影所見について考察を試みる．

対象患者及びエックス線検査法

昭和43年4月より昭和45年5月までに非開放性腹部損傷を受け当院救急外来を受診した7例の肝損傷の患者に血管造影を行なつた．

血管造影は，Seldinger 法により選択的腹腔動脈造影を行ない，分岐異常のある場合は選択的上腸間膜動脈造影を行なつた．1例は腎損傷も疑われたため，選択的腎動脈造影も同時に行なつた．造影剤は76％ウログラフイン30ml をもちい，注

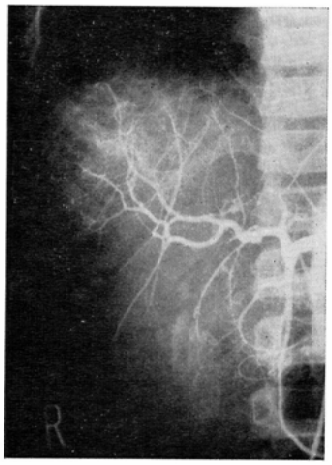

(A)

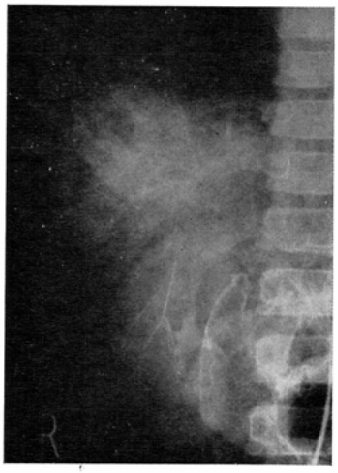

(B)

Fig. 1　Case Ⅰ. Suspected hepatic subcapsular hematoma. Selective coeliac angiography 2 hours after an accident. (A) Arterial phase shows circumferential displacement of hepatic arterial branches around the lesion, accompanying diffuse extravasation of contrast medium. (B) Capillary phase shows diffuse extravasation of contrast medium in the upper half of the right hepatic lobe.

入圧 3.0kg/cm² で注入し，注入開始と同時に連続撮影を行なつた．

症　例

症例1．12才，男．

プールサイドのコンクリート台で右側胸部および右上腹部を強打した．当院初診時，右上腹部に筋性防禦および圧痛があつた．血尿を認め，末梢血の白血球数は15,600，胸，腹部単純エックス線写真で右第8，9肋骨骨折を認めた．

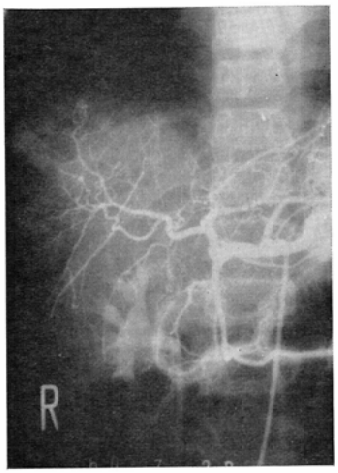

(A)

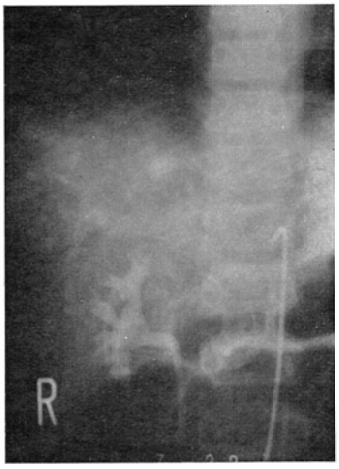

(B)

Fig. 2　Case I. Selective coeliac angiography one month after the accident. (A) Arterial and (B) capillary phases show no angiographic abnormalities revealed in Fig. 1.

受傷2時間後選択的腹腔動脈造影および選択的右腎動脈造影を行なつた．選択的腹腔動脈造影で肝右葉上部にびまん性の造影剤の洩出があり，それを取り囲むように肝動脈分枝の伸展と圧排を認めた（第1図）.肝被膜下血腫および軽度腎損傷として保存的治療を行なつた．受傷後2日目の肝機能検査では，GOT 147 K.U，GPT 260K.U，ALP 25.6 K-A.U，LDH 760 K.Uであつた．約1カ月後経過観察のために再度選択的腹腔動脈造影を行なつたが，受傷時の血管造影所見は消失し(第2図)，肝機能検査でも，ALP 25.0K-A.Uと多少高値を示す他は，GOT 26.5K.U，GPT 20.5 K.U，LDH 270 K.U と正常に戻つていた．約1カ月半後経過順調のまま退院した．

症例2．43才　男．

就労中，木材が落下し右上腹部を打撲した．受傷6時間後当院を受診，初診時右上腹部に筋性防禦および圧痛があり，血圧は85/50，末梢血の赤血球数 293万，白血球数14,200，ヘマトクリット値28.0%でショック症状を呈していた．肝機能検査では，GOT 695K.U，GPT 465K.U，ALP 775K-A.U，LDH 1,700K.U であつた．

受傷8時間後選択的腹腔動脈造影を行なつた．動脈相で肝右葉上部に向う肝動脈分枝の断裂と伸展，造影剤の肝実質内の局在性貯溜，門脈相で肝右葉上部の実質欠損，肝の腹腔内貯溜液による左

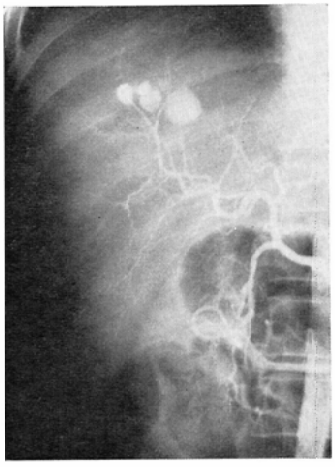

(A)

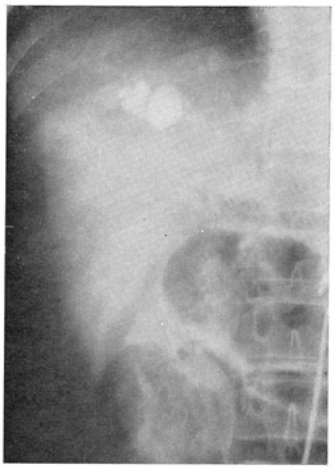

(B)

Fig. 3 Case Ⅱ. Hepatic rupture. Selective coeliac angiography 8 hours after an accident. (A) Arterial phase shows straightening and block of hepatic arterial branches with localized accumulations of contrast medium in hepatic parenchyma. (B) Portal phase shows shadow defect of parenchyma in the upper half of right hepatic lobe and medial displacement of the liver.

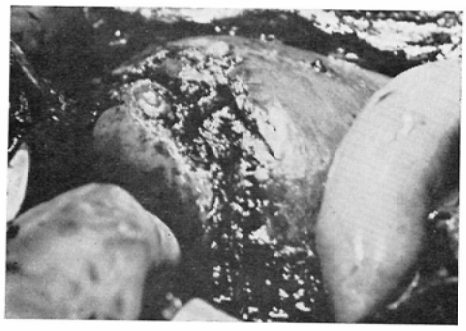

Fig. 4 Case Ⅱ. Hepatic rupture. Gross finding on laparotomy.

側への変位（第3図）を認めた．

肝破裂と診断し，開腹術を行ない，挫傷部の縫合，タンポナーデ，ドレーン挿入を行なつた．第4図に術中所見を示した．

約3カ月後経過観察のために再び選択的腹腔動脈造影を行なつたが，門脈相での肝右葉上部の実質欠損像は受傷時と比べて縮小し，受傷時見られた造影剤の肝実質内の局在性貯溜は消失するとともに，動脈相で，肝動脈分岐も末梢までよく造影

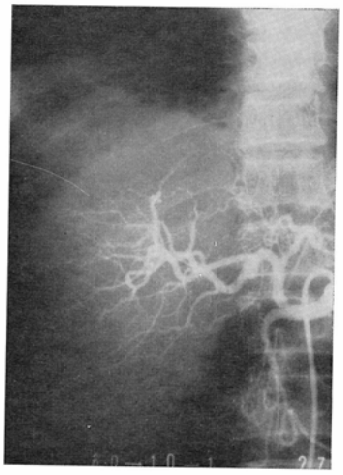

(A)

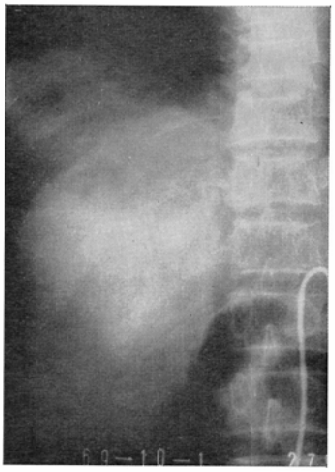

(B)

Fig. 5 Case Ⅱ. Selective coeliac angiography 3 months after the accident. (A) Arterial phase shows no angiographic abnormalities revealed in Fig. 3, hepatic vasculatures are well visualized. (B) Portal phase shows yet shadow defect of hepatic parenchyma, but decreasing in size comparing with Fig. 3 (B).

されていた（第5図）.受傷3カ月後の肝機能検査でも，GOT 148K.U,GPT 450K.U,ALP 14.25 K-A.U, LDH 255K.U であり受傷時と比べかなりの改善が見られた．その後経過順調のまま退院した．

症例3．32才　男．

交通事故の際ハンドルで右上腹部，頭部を強打

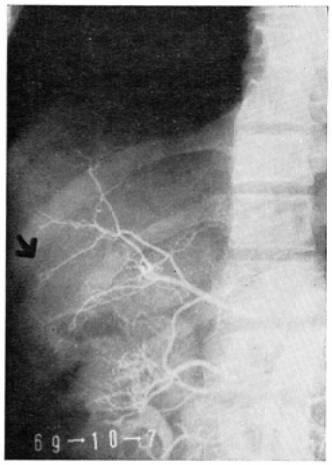

(A)

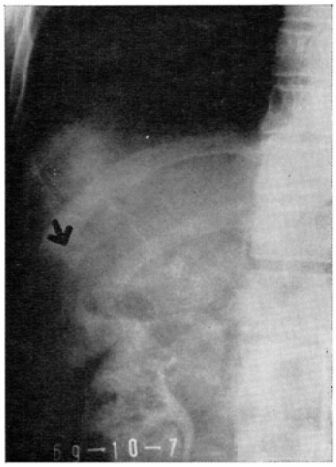

(B)

Fig. 6 Case Ⅲ. Suspected traumatic intrahepatic pseudoaneurysma. Selective superior mesenteric angiography 24 hours after an accident. (A) Arterial phase shows block of intrahepatic arterial branch, accompanying crowding of vessels(arrow). (B) Portal phase shows localized accumulation of contrast medium (arrow).

した．当院初診時，右上腹部に筋性防禦を認め自発痛を訴えていた．血圧 110/70，末梢血の赤血球数 440万，白血球数 6,300，ヘマトクリット値 43.0%，肝機能検査で，GOT 52.0K.U，GPT 26.3K.U，ALP10.0K-A.U，LDH 290K.U であつた．

受傷3時間後選択的腹腔動脈造影を行なつたが，動脈相には著変なく，門脈相で肝右葉の2カ所に小さな造影剤の限局性の貯溜が見られた．この症例は右葉への肝動脈分枝が少なく，上腸間膜動脈より肝への分岐異常のある事が予想されたが，血管造影施行中に痙攣が現われ，頭部外傷の症状が悪化する徴候が見られたため，選択的上腸間膜動脈造影を行なう時間的余裕がなく止むを得

(A)

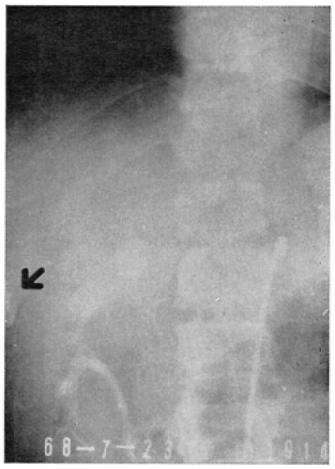

(B)

Fig. 7 Case Ⅳ. Suspected postoperative intrahepatic pseudoaneurysma. Selective coeliac angiography 15 days after hepatorrhaphy. (A) Arterial and (B) portal phases show crowding of hepatic arterial branches with localized accumulation of contrast medium (arrows).

ず検査を中断した．肝は軽度損傷として保存的治療を行なつたが，受傷24日後経過観察のため，選択的上腸間膜動脈造影を行なつた．動脈相で前回の選択的腹腔動脈造影時に門脈相で見られた造影剤の局在性貯溜の部分に一致して，肝動脈分枝の断裂と小さな動静脈瘻を認め，門脈相でその部分に一致して造影剤の局在性貯溜を認めた（第6図）．なお保存的治療を続け，約1カ月半後退院した．

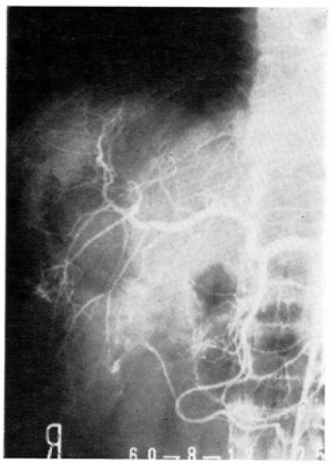

（A）

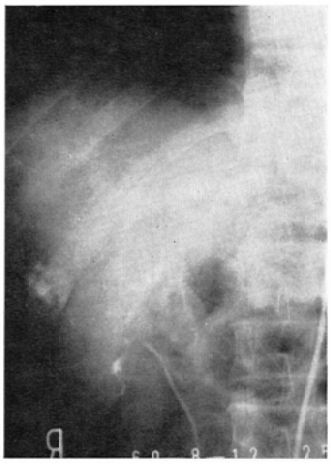

（B）

Fig. 8　Case Ⅳ. Selective coeliac angiography one year and 2 months after hepatorrhaphy. (A) Arterial and (B) portal phases show yet same angiographic changes as Fig. 7.

次の2症例は，受傷時に血管造影を行なわずに開腹術を行ない，外科的処置を受けた後，経過観察のために血管造影を行なつた症例である．

症例4．32才，男．

交通事故の際，ハンドルで右上腹部を強打した．初診時の臨床症状および臨床検査所見より肝損傷を疑い，開腹術により肝右葉の裂傷部縫合を行なつた．

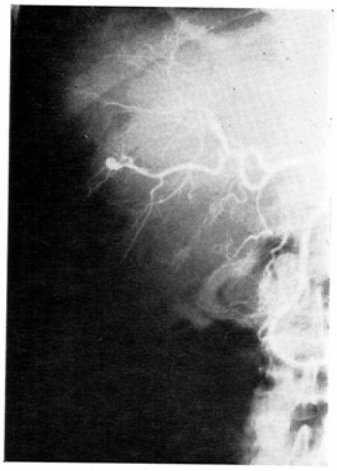

（A）

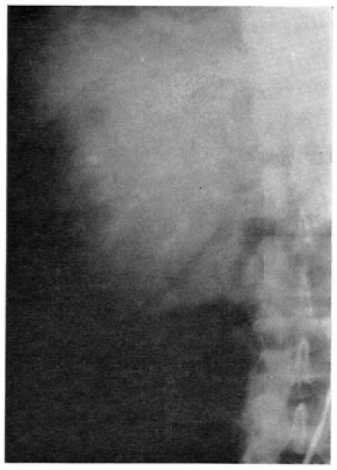

（B）

Fig. 9　Case Ⅴ. Suspected postoperative intrahepatic pseudoaneurysma. Selective coeliac angiography 15 days after hepatorrhaphy. (A) Arteial and (B) portal phases show small crowding of hepatic arterial branch with localized accumulation of contrast medium.

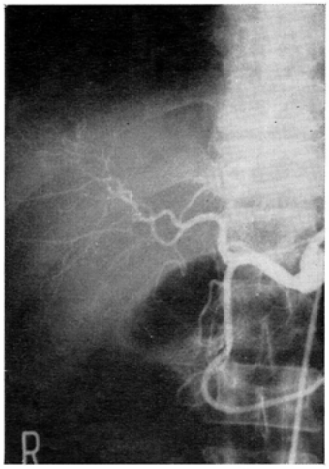

(A)

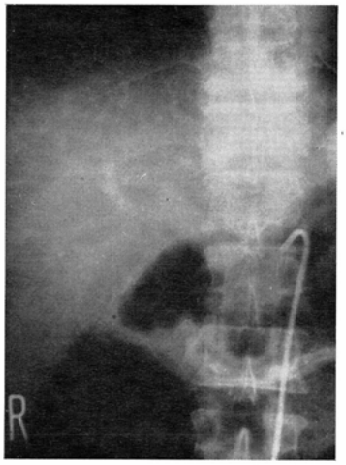

(B)

Fig. 10 Case V. Selective coeliac angiography one year after hepatorrhaphy. (A) Arterial and (B) portal phases show no angioraphic abnormalities revealed in Fig. 9.

術後15日目に行なった選択的腹腔動脈造影で動脈相および門脈相に受傷部に一致した動脈瘤様の所見を認めた（第７図）.経過観察のために行なつた１年２ヵ月後の選択的腹腔動脈造影でも，なお同様の所見が存在している（第８図）.

症例５．31才，男.

就労中，右上腹部を強打した．初診時の臨床症状および臨床検査所見より肝損傷を疑い，開腹術により肝右葉の裂傷部縫合を行なつた.

術後15日目に行なつた選択的腹腔動脈造影で動脈相，門脈相に受傷部に一致して小さな動脈瘤様の所見を認めた（第９図）が，経過観察のため行なつた約１年後の選択的腹腔動脈造影ではこの所見は消失していた（第10図）.

結　果

７例の肝損傷に選択的腹腔動脈造影または選択的上腸間膜動脈造影を行なつた．７例中，受傷後早期に血管造影を行なう事が出来たのは５例であり，５例中４例に何等かの造影上の病的所見をみたが，１例は異常所見を示さなかつた．この症例の肝機能検査はＧＯＴ 117.0K.U，と高値を示した他はＧＰＴ26.3K.U,ALP 10.75K-A.U, LDH 255K.U と正常値を示していた．７例中他の２例は，肝裂傷縫合術後の経過観察のために血管造影を行なつた症例である.

血管造影所見をまとめてみると

肝破裂では，

1．肝動脈分枝の断裂，伸展，圧排

2．肝実質内の造影剤の限局性の貯溜

3．門脈相で肝実質の欠損像

4．腹腔内の液体による肝の変位

肝被膜下血腫では，

1．造影剤の肝実質内へのびまん性洩出

2．受傷部を取り囲むような肝動脈分枝の伸展と圧排

外傷性偽動脈瘤では，

1．動脈相で肝動脈分枝が受傷部に一致して渦巻状となる

2．門脈相まで残る造影剤の限局性の貯溜

以上のような所見が受傷部に見られた.

考　案

Boijsen 等[1]は肝損傷の損傷程度と血管造影所見との関係について検討し，肝実質内血腫では，血腫内に造影剤の限局性の洩出が起るとともに，その周囲の肝動脈分枝は病巣部を取り囲むように圧排，伸展される．肝被膜下血腫も肝実質内血腫と似たような所見が見られ，肝挫傷では，肝動脈分枝の断裂と造影剤の肝実質内の限局性の貯溜，および出血がなお続いておれば造影剤の腹腔内洩

出が見られる．また，肝破裂ではさらに多発した肝実質内への造影剤の貯溜，肝動脈分枝の伸展，肝静脈相の早期出現等の所見があると報告している．

著者もこの Boijsen 等[1] の報告を参考にして造影所見を検討したが，症例1は造影剤のびまん性洩出と周囲の肝動脈分枝の伸展，圧排がありBoijsen 等[1] のいう肝被膜下血腫または肝実質内血腫に相当するものと考えた．肝被膜下血腫は，脳硬膜下血腫と同様に切線方向よりのエックス線撮影が必要となるといわれているが，肝損傷では，この症例のごとく，肋骨骨折を伴う事が多く体位変換を行ない，斜位方向よりエックス線撮影を行なう事が難しい．症例1は，造影剤の洩出がびまん性である事より，肝被膜下血腫と考えた．

症例2は血管造影上の所見より Boijsen 等[1] のいう肝破裂に一致するが，この症例では彼等の所見に加えてさらに肝右葉上部の破砕した肝実質像が門脈相で認められ，かつ腹腔内の血液貯溜による肝全体の左側への変位も見られている．術中所見はこの造影所見とよく一致していた．

また，Guida 等[6] は肝動脈瘤 170例中15例が外傷により発生したものであると報告し，Katz 等，[7] Enge 等[4] によれば，肝表面の小さな裂傷が封じ込まれた状態で治癒する場合にも，また，深部の肝裂傷部の縫合による完全な死腔の閉鎖に失敗した場合にも，その部分に造影剤の限局性の貯溜が見られ動脈瘤様の所見として現れると述べている．著者の症例3は恐らく前者の原因で発生したものであり，症例4，5は後者の原因で発生したものと考える．Katz 等[7]，Enge 等[8] はさらに外傷性動脈瘤が肝実質内で自壊するとhemobilia を発生し，切除の対象となる事もあるから，肝損傷の術後経過観察のためにも選択的腹腔動脈造影を行なうべきであると述べている．著者の症例5は小さい偽動脈瘤であつたためか経過を観察してゆく中に自然消失したが，症例4はかなり大きな偽動脈瘤のため，術後1年2カ月なお存続している．この症例は現在 hemobilia の臨床症状である周期的右上腹部仙痛，間けつ性黄疸，消化管出血等はなく経過順調であるが，偽動脈瘤の自壊が起れば，当然 hemobilia が出現して来るので厳重に経過観察する必要がある．

また，肝は臓器の中でも再生能力の大きな臓器であるといわれている．症例2のごとく，受傷時の血管造影で肝右葉上部に肝動脈分枝の断裂があり実質欠損および破砕像の著明であつたものが，受傷後3カ月目の造影所見では実質欠損像の縮少とともに，肝動脈末梢枝が受傷時見られた実質欠損部分にまでよく造影されて来ている．血管新生とともに再生の起つた事を証明しているのではなかろうか．

以上，肝損傷に対して選択的動脈造影を行なう事は，術前に損傷程度を直接所見として把握する事が出来，また，外傷性偽動脈瘤の発生等も考慮すれば受傷後および術後の経過観察には是非試みるべき有力な診断法であると考える．

未だ，自験例も少なく，確定した診断の目安とする造影所見を得るには到つていないので，血管造影上マイナスの所見であるからといつて全面的に肝損傷を否定するのではなく，臨床所見も十分観察しつつ対処しなければならない事はもちろんである．

また，肝損傷は，肋骨骨折，他の内臓損傷を伴う場合が多く，全身状態不良のまま救急外来を受診する場合が多い，他部位の損傷の検策も行なうとともに熟練した外科医と協力して輸液，気管内挿管等患者の急変に対処出来る処置を講じた上で，開腹術の準備時間内に検査を終える事が出来るよう短時間内に検査を行なう必要がある．

総　括

昭和43年4月より昭和45年4月までの間に当院救急外来を受診した7例の患者に肝損傷を疑い選択的腹腔動脈または上腸間膜動脈造影を行なった．典型的な所見を示した症例を供覧し，血管造影所見につき考按を試みた．

肝損傷の際には，損傷程度により，肝動脈分枝の断裂，伸展または圧排，肝実質欠損像，造影剤の洩出等の所見が見られる．また肝縫合術後にも偽動脈瘤の所見が見られるが，小さい場合には自

然に消失するが，大きい場合には自然に消失する事は難しい．外科的切除の対象となる場合もあるといわれているから厳重な経過観察が必要であろう．

以上，非開放性腹部損傷時に肝損傷を疑い選択的肝動脈造影を行なう事は，肝損傷の状態を詳細に知る事が出来る有力な診断方法であるとともに，受傷後または肝損傷の手術後の経過観察のためにも有用な診断方法である．

（稿を終るにあたり，終始御協力を頂いた前静岡労災病院外科副部長古川浩博士，および当院放射線科技師諸君に感謝いたします．

又，御校閲を頂きました恩師札幌医科大学牟田信義教授に深謝いたします．

この論文の要旨は第17回日本労災医学会総会，第29回日本医学放射線学会に於て発表した．）

文　献

1) Boijsen, E., Judkins, M.P. and Simay, A.: Radiology 86 (1966), 66～72.
2) Brittain, R.S.: Surg. clin. N. Amer. 43 (1963) 433～444.
3) Burke, W.E. and Madigan, J.P.: Radiology 21 (1933), 580～583.
4) Enge, I., Knutrud, O. and Normann, T.: Br. J. Radiol. 41 (1968), 789～791.
5) Glenn, F., Mujahed, Z. and Grafe, W.R.: J. Trauma 6 (1966), 133～144.
6) Guida, P.M. and Moore, S.W.: Surgery 60 (1966), 299～310.
7) Katz, M.C. and Meng, C.: Radiology 94 (1970), 95～99.
8) Sparkman, R.S. and Fogelman, M.J.: Ann. Surgery 139 (1954), 690～719.