OUKA
The University of Osaka
Institutional Knowledge Archive

Title	結核症切除肺による石炭鉱山坑内勤務者肺レ線像の研究
Author(s)	上田, 忠夫
Citation	日本医学放射線学会雑誌. 1960, 20(7), p. 1598-1620
Version Type	VoR
URL	https://hdl.handle.net/11094/20508
rights	
Note	

The University of Osaka Institutional Knowledge Archive : OUKA

https://ir.library.osaka-u.ac.jp/

The University of Osaka

特別掲載

結核症切除肺による石炭鉱山坑内勤務者肺レ線像の研究

山口県立医科大学放射線医学教室（主任：桜井孝教授）
上田忠夫

（昭和35年9月9日受付）

I 緒言

各種産業に粉塵の発生が伴い，これが長期吸入する労務者の肺内に，勤労年数，粉塵の量，粉塵の物理化学的性状によつて，程度の差はあるが，何等かの変化を惹起することは既知のことであり，これによつて発生した疾病を塵肺症と呼び，吸入する粉塵の種類によつて，珪肺症，鉄肺症，石綿肺其の他の名称が附されている．石炭鉱山坑内においては，炭粉は勿論，含珪粉塵の発生があり，これを長期吸入することによつて，炭肺症，珪肺症を惹起する．特に珪肺症は，患者数も多く，障害も大きいので産業医学上重要な問題となつている．

石炭鉱山坑内勤務者の肺レ線像を観察するとき，明らかな珪肺症特有の所見に至らずとも，肺野の小部分に撒布する小斑状陰影，血管陰影の変化，諸種の微細陰影の変化，即ち粗糠様陰影，蜂窩状，索状陰影等を認める．これ等の変化は，必ずしも珪肺症乃至塵肺症特有のものではなく，粉塵に関係のない肺結核，肺炎，肺癌等諸種の肺疾患にも認めることもあるが，炭鉱坑内勤務が長期の者程多く見られることは，田中がM炭鉱におけるレ線学的研究の結果に示している．

珪肺症の剖検所見とレ線像の比較は Evensen, Sommer, di Biasi, Gardner, Kirch, Worth, Lent u. Gravenkamp, Gough, 赤崎等，野崎等，佐野，山本，松永，加賀美，高梨等，貝田等，阿部等，佐藤等諸学者によつて行なわれ，当教室においても，剖検所見或は珪肺症切除肺の組織学的所見とレ線像の比較について，小野，中西，赤川の研究がある．

私は珪肺症と診断するに至らない，石炭鉱山坑内勤務者の切除肺の組織学的所見とレ線像の比較を試みた．

珪肺症の診断は，主として小斑状陰影の出現を以つて行なわれているが，その出現以前に諸種微細陰影が先行することは既に知られている．私はこれ等の微細陰影が，どの程度まで珪症性変化に基因するかを知ることができたならば，珪肺症の予防措置，労務管理上重要な意義があると考え，本究研に着手したのである．

II 材料及び研究方法

1. 切除肺

某結核療養所の切除肺の中より，石炭鉱山坑内勤務者3年以上の経験者の切除肺30例を選出し，その中より特に結核の影響の少ない部分を有する19例について検索を行なつた．殆んどはK炭鉱の勤務者で，軽症結核症により入院し，肺切除を受けたもので，術前のレ線像所見によつて珪肺症と診断されたものはない．

2. 肺レ線像

a. レ線フイルム

前記療養所で撮影された，主として背腹正面像及び断層像レ線フイルム及び入院前他病院にて撮影されたものをできるだけ以前に遡及してその推移を観察した．

比較に供したフイルムは，手術直前に撮影されたもので，このフイルムについて小斑状陰影の有無，撒布の範囲，大きさ，密度，血管陰影不明瞭化の程度，血管陰影辺縁の棘形成，連珠様変形，

断裂，屈曲，肺野の粗糠様陰影，索状陰影，蜂窩状，網状陰影の有無，その出現の程度について観察した．

b　レ線撮影条件

私が観察したレ線像の撮影条件は次の通りである．装置，蓄電器式，容量 1.0μE，管球ＳDW－10C，実効焦点５×５㎜，管電圧48～62kV，管電流 400mA，撮影距離 200㎝，増感紙極光ＦＳ，フイルムフジフイルム，現像指定現像．

C　肺レ線像の分類

本研究の目的は石炭鉱山坑内勤務者の無所見乃至は軽微なレ線像変化と組織学的所見の関係を追求するにあるが，全てレ線像で珪肺症と診断されたものはないので，レ線像の分類の方法として，日本塵肺法による分類を適用することは出来ない．従つて田中分類法を適用した．

O：肺紋理の所見に塵肺性変化を認めない．

S_0：各様の異常影陰の出現及び血管陰影辺縁の像に変化を認めるが軽度且つ比較的限局性である．S_{0-1}：異常線状影の出現及び血管影縁辺の変化は両肺野の比較的広い範囲にあり，結節像は明瞭でないか，あつてもなお血管影上に止る．(S_1, S_2, S_3 は略).

Oは塵肺性変化を否定出来るもので肺紋理に異常のないもの，生理的範囲の異常，塵肺以外の病変によると判断されるものを含み，S_0 は塵肺の疑わしい軽度の変化のあるものの，S_{0-1}は極く軽度の塵肺および塵肺の疑い濃度なもので法的には S_1 の基準に達しないと考えられるもの，S_{0-1} の一部は人により，時により，あるいは撮影条件により S_0 あるいは S_1 に移行する可能性がある．

d　微細陰影の観察

前述各種の微細陰影を，レ線像上で主として切除肺と反対側の肺野を詳細に観察した．このためにレ線フイルム上にセルロイド板を置き，その変化を丹念に描画し，できる限り客観的に観察するように努めた．又レ線像所見は僅かな変化であるので，その判定は不安定であるから，時を変え，反復観察してその結果を綜合して判定した．

3.　組織学的検査

切除肺の，結核病巣より可及的離れた示指頭大の肺部分を型の如くパラフイン包理し，20μ厚の連続切片を作製し，H.E. 複染色，Van Gieson 染色，組織内結核菌染色を施し検索に供した．

レ線像に変化を認めるものについて，組織標本を10倍に拡大描画し，複構法を行なつて立体的に観察した．描画は主に珪症性変化，血管，気管支，炭粉沈着部位，肺気腫を対象とした．

III.　実験成績

1.　被検者のレ線像分類

検査した19例のレ線像を，前述のレ線像分類に従つて判定し，その手術時年令，切除部位，所属，職歴及び其の他の成績を一括して第１表に示した．

所属の A.B.C.D はK炭鉱における鉱所別であり，EはK炭鉱以外を示す．職歴は，掘進，採炭，充塡，仕繰を直接夫（直）とし，運搬，機械，雑夫，職員を間接夫（間）として一括した．職歴の調査は，K炭鉱に関するものは同鉱の記録に基き，それ以前の職歴は本人の口述によつた．

年数の整数は年，小数は月を示している．

2.　各例における珪症性結節の状態とレ線像分類

検査の対象となつた症例は，レ線像において珪肺症を疑われるものはあるが確実に診断されたものはない．

組織学的検査によつて珪症性結節を認めるものは５例（症例14，15，16，18，19）であつて，ここで珪症性結節と云うのは定型的な層球状を呈するものゝ他所謂炭塵結節と呼ばれるものを含んでいる．検査例で認められる結節は，大きさも小さく，数も少ないので，径１㎜以下で粒状を呈するものを小，径１～２㎜を中，径２㎜以上を大とした．赤川は径１～２㎜を小，径２～３㎜を中，３㎜以上を大としているので，両論文を比較するときは注意を要する．本例では径３㎜以上のものはなく，径２～３㎜が最大で，１例（症例19）のみである．

レ線像との比較のために結節の大きさ，密度によつて赤川は Hk１：径１㎜以上の結節がないも

第　1　表　　実　験

1						2	3			
							組織学			
							珪症性変化			
							結節部			
症例番号	姓名	手術時年令	切除部位	所属	職歴	レ線像分類	小（1㎜以下）	中（1～2㎜）	大（2㎜以上）	Hw
1	H. H.	33.10	右上	A	間 8.6	0				0
2	K. W.	27.1	左上	B	間 4.5					0
3	S. H.	27.3	右上	B	間10.11					0
4	K. O.	30.1	右上	E	間 6.0					1
5	K. Y.	32.8	右上	E	間16.2					1
6	M. S.	32.11	右上	B	直10.3	S_0				0
7	K. H.	25.2	右上	B	間 7.8					1
8	G. T.	42.8	右上	D	間 6.4					1
9	K. H.	31.6	右上	C	直3.11					1
10	K. O.	46.11	右上	C	間11.4					1
11	H. A.	28.11	右上	B	直3.11 間 5.9					2
12	K. N.	40.10	右上	A	直 8.3	S_{0-1}				1
13	T. O.	30.2	右上	A	直 7.4 間 2.6					2
14	J. N.	27.5	左上	D	直 3.1					1
15	K. S.	34.5	右上	A	直 9.9		＋			2
16	K. M.	33.4	右上	B	直 6.4			＋		2
17	K. U.	39.7	右上	A	直8.11		＋			3
18	K. N.	37.7	右上	A	直13.10			＋		2
19	K. O.	57.3	左上	A	直10.1				＋	2

の，Hk：1～2㎜の結節が8ケ/cm³ 以下又は径2～3㎜の結節が4ケ/cm³ 以下，更に Hk 3，Hk 4に分類している．私は珪症性変化を認めないものを HsO とし，Hs は珪症性変化の総合判定とし，単に結節の状態のみならず，明瞭定型的な結節はなくとも，末梢部脈管周囲の珪症性肉芽のあるものを Hs 1とし，他は赤川の分類の Hk を Hs に変えて用いた．従つて全て HsO, Hs 1, Hs 2に属している．

その密度については，小結節（径1㎜以下）を認めるものを＋，中結節(径1～2㎜)が4ケ/cm³ 以下を＋，大結節（径2～3㎜）4ケ/cm³ 以下を＋とした．卄以上のものはなかつた．

各症例におけるこれ等の関係は第1表3，4に示す．

又代表的な例を第1，2図に示す．

3.　結節の状態と小斑状陰影の状態

明瞭な小斑状陰影の一定範囲以上の撒布によつて珪肺症の診断がなされるが，検査例では，そのレ線像分類が示すように，明瞭な小斑状陰影の一定範囲以上（両側2肋間以上）の撒布によつて珪肺症と診断し得たものはない．従つてその小斑状陰影は不明瞭か，明瞭であつても左右2肋間以上の範囲に撒布しているものはない．勿論肺結核病巣の周囲のみに認められる小斑状陰影は除外した．

第1表5に記載する小斑状陰影は辛うじて小斑状陰影を認めるものは勿論，小斑状陰影らしく見

成　績　一　覧　表

4			5			6					7				
的　所　見			レ　線　像　所　見												
炭粉沈着	肺気腫	珪症性変化総合判定 Hs	小斑発陰影			微細陰影					血管陰影の変化				
						線状陰影			粒糠様陰影	Rw	不明瞭化	断裂	屈曲	連珠様変形	棘形成
			小（1㎜以下）	中（1～2㎜）	大（2㎜以上）	蜂窩状	網状	索状							
＋	－	0				－	－	－	－	0	±	－	－	－	－
＋	＋	0				－	－	－	＋	0	±	－	－	－	－
＋＋	－	0				－	±	－	－	0	±	－	－	－	－
＋＋＋	±	1				±	－	＋	－	0	－	－	－	－	±
＋＋	－	1				±	－	－	－	0	－	－	±	－	±
＋＋	－	0				±	－	－	－	0	＋	＋	－	－	±
＋＋	－	1		±		＋	－	－	＋	1	＋	±	－	－	＋
＋＋	－	1	±			＋	－	－	＋	1	＋	±	－	－	＋
＋＋	－	1	±			＋	－	－	＋	1	＋	＋	－	－	＋
＋＋＋	－	1				＋	＋	－	±	2	＋	－	－	－	＋
＋	－	1	＋			－	＋	－	＋	1	＋	＋	－	＋	＋＋
＋	＋	1				＋	－	－	±	1	－	－	＋	－	＋
＋＋＋	－	1				＋＋	＋＋	－	＋＋	2	＋	＋	＋	＋＋	＋＋
＋＋	＋＋	1	±			＋＋	＋	－	＋＋	2	＋	＋	＋	＋	＋
＋＋	＋	2	＋			＋	＋	－	＋＋	1	±	±	－	－	＋
＋＋	＋	2	＋	＋		＋＋	＋	－	＋＋	2	＋	＋	＋	＋	＋
＋＋＋	＋	2	＋＋			＋＋	＋	－	＋＋	2	＋	＋	＋	－	＋
＋＋＋	－	2		＋＋		＋＋	＋	－	＋＋	2	＋	＋	＋	＋＋	＋＋
＋＋＋	±	2		＋＋		－	＋＋	＋	＋＋	3	＋	＋	－	－	＋＋

えるものもある．即ち珪肺症診断の目標となる程度の小斑状陰影から不確実なものまで含んでいる．

その大きさ，個数を数えることも困難な場合が多いが，径約1㎜以下を小，径約1～2㎜を中，2㎜以上を大とした．この大きさも赤川論文の記載と異なつているので比較にし際しては注意を要する．

レ線像上の小斑状陰影又はそれらしく見える陰影の密度も不明瞭であるが，2肋間以内の範囲において，血管陰影に邪魔されない肺野の1㎠中1～3ケのものを＋，それ以上を＋＋としたが，径約1㎜以下のものについては数えることが困難であるので，認め得るものは全て＋とした．

以上の関係は第1表5に示す．

代表的例を第3，4，5，6図に示す．

4.　血管，気管支周囲の珪症性変化

検査例において，完成された珪症性結節を有するものは少なく，珪症性変化が認められないものもある．末梢部血管，気管支周囲に粉塵細胞を多数含んだ珪症性肉芽乃至線増殖による鞘状の珪症性変化を認めるものが多い．

又これ等の変化は，静脈周囲に殆んど認められなかつた．その状態を第7，8図に示す．

脈管周囲の鞘状の珪症変化は赤川の分類を適用したが，無所見のものもあるので，これを HwO とし，Hw 1：終末の気管支より末梢及びこれに伴走する動脈周囲の所々，又は全般に軽度に認め

第1図　症例18．K.N. S_{0-1}, Hs 2, Hw, 2, Rw 2

A　レ線像



B　切片写真

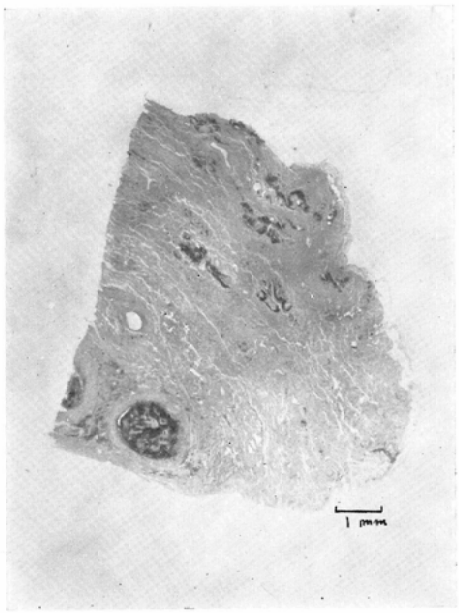

第2図　症例19．K.O. S_{0-1} Hs 2．Hw 2, Rw 3

A　レ線像

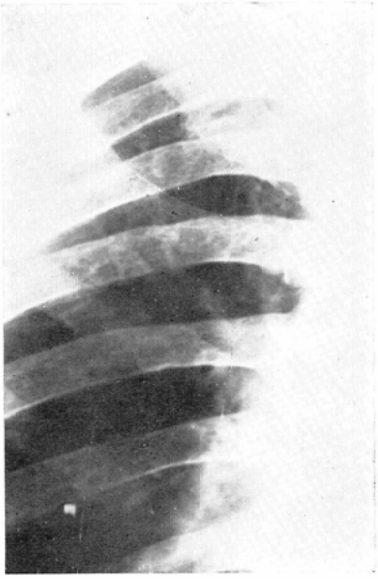

B　切片写真

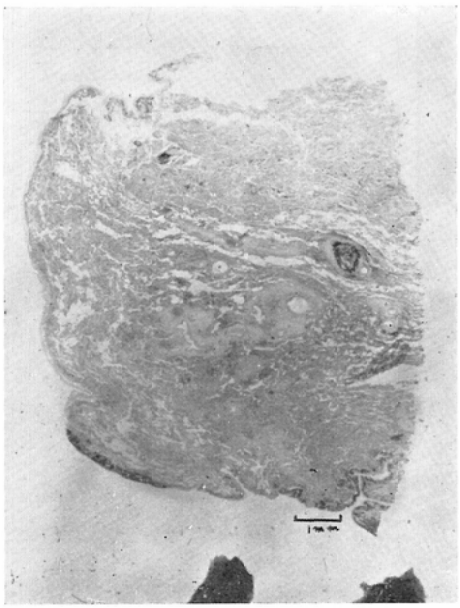

られるもの，Hw 2：Hw 1 に述べた脈管周囲の全般に認められるもの，Hw 3：Hw2の所見の他終末気管支より肺門側の脈管周囲にも所々認められるもの，Hw 4：Hw 3 より高度となり，広範囲に認められるもの，以上の分類の成績は第1表3に示す．その例を第9，10，11，図に示す．

5.　微細陰影について

対象症例ではそのレ線像に小斑状陰影を認めるよりも，その以前の状態である微細陰影が主なる所見である．

第3図　症例8　G.T. S_0 Hs 1, Hw 1, Rw 1

A　レ線像

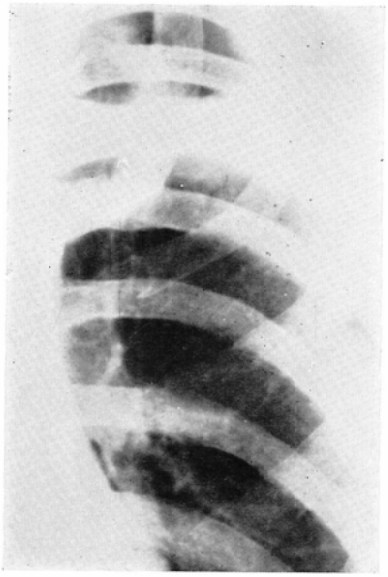

B　切片写真

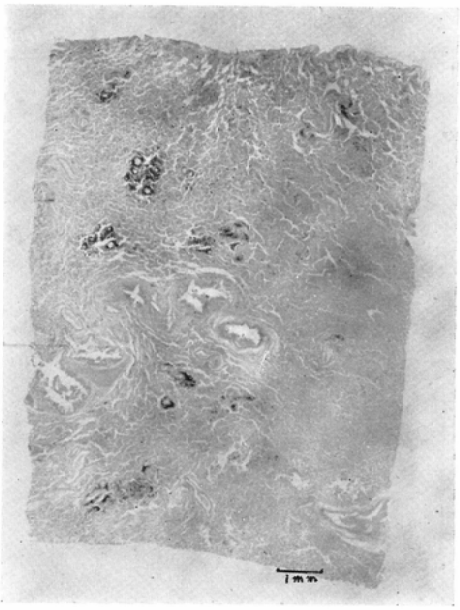

第4図　症例13. T.O. S_0 Hs 2, Hw 1, Rw 2

A　レ線像



B　切片写真



本論文で述べる微細陰影とは血管陰影以外の微細陰影を意味し，粗糠様陰影，微細線状陰影（蜂窩状陰影，網状陰影），索状陰影等である．網状陰影の微細なものを蜂窩状陰影として區別したが，勿論この區別は判然としたものではなく，主観によつて大凡を分けたものである．その症例を第12，13，14，15図に示す．

微細陰影の各々の程度を次の如く記載した．－：正常肺と差を認めない，±：正常肺よりも稍々

第5図　症例14．J.N. S_{0-1} Hs 1，Hw 1，Rw 2

A　レ線像

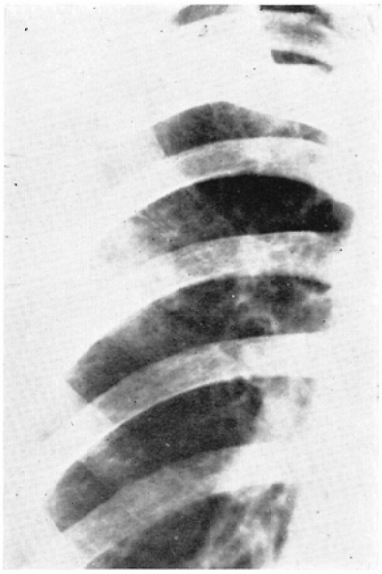

B　切片写真

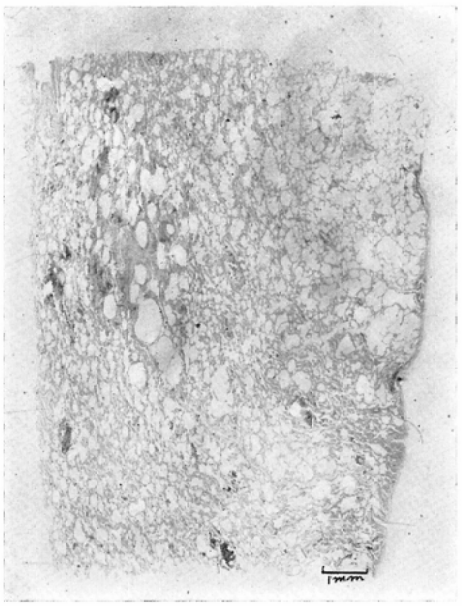

第6図　症例7　K.U. S_{0-1} Hs 2，Hw 3，Rw 2

A　レ線像

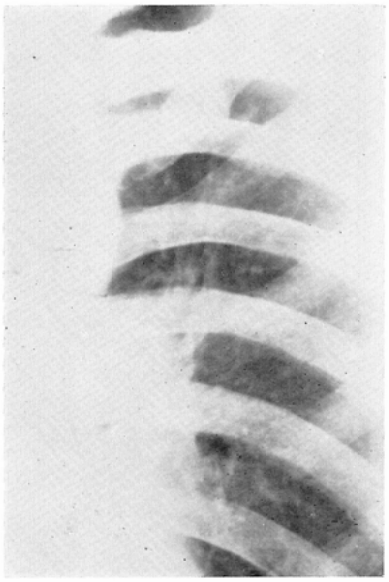

B　切片写真

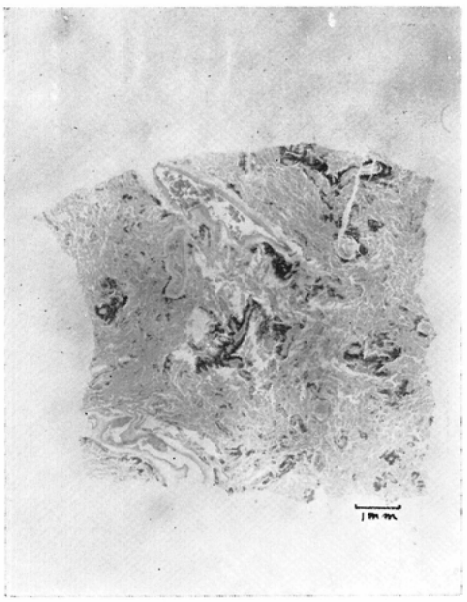

多いように思われる．＋：認め得る．＋＋：明瞭に認める．＋＋＋：極めて明瞭に認める．更に網状陰影，蜂窩状陰影を総合し，小野，赤川の蜂窩状陰影の分類を準用した．即ち Rw O：正常肺レ線像と差を認めない，RW 1：注意しなければ認められない，Rw 2：明瞭に認められる．Rw 3：極めて明瞭に認められる．赤川は組織学的に珪症性変化を認めるもののみについて検査したので，

第7図　症例6．M.S.

A　肺動脈枝

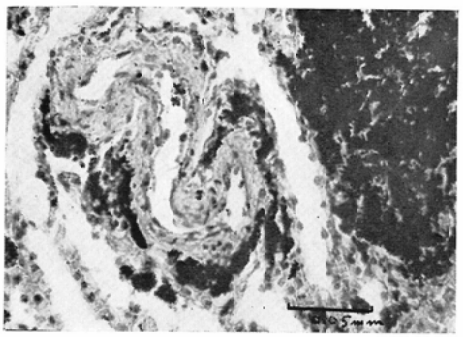

B　肺静脈枝

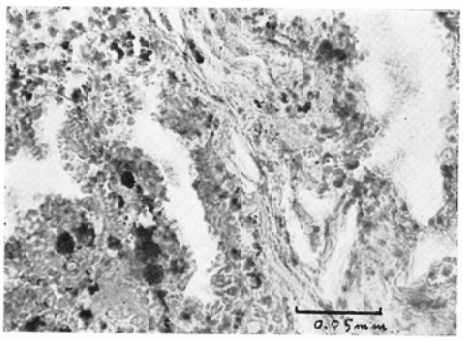

第8図　症例9　K. H.

A　肺動脈枝

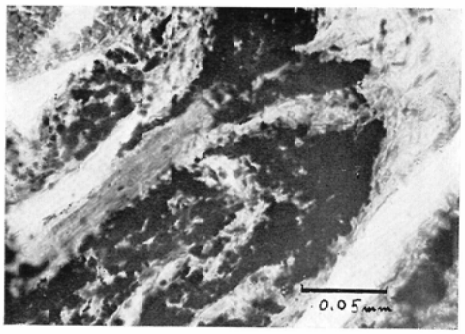

B　肺静脈枝

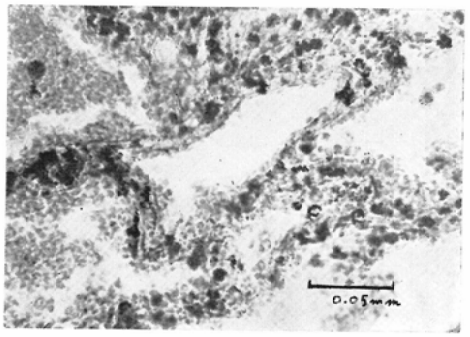

第9図　症例8　G.T. Hw 1, Rw 1

A　切片（20μ 厚各切片 200μ 間隔以下同Vは静脈を示す).

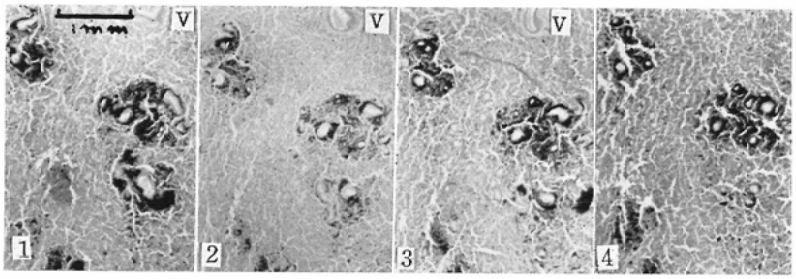

B　レ線像

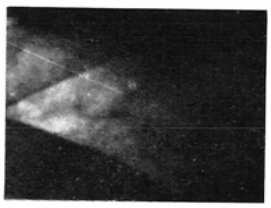

C レ線像模写図

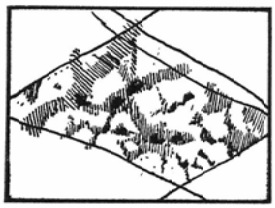

第10図 症例18. K.N. Hw 2, Rw 2

A 切 片

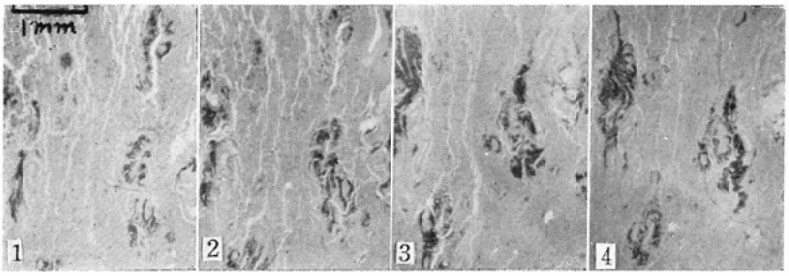

B レ線像

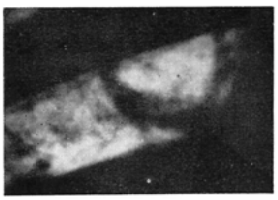

C レ線像写模



第11図 症例19. K.O. Hw 2 Rw 3

A 切 片

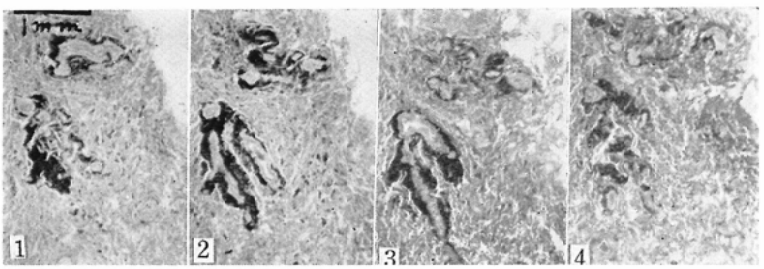

B レ線像

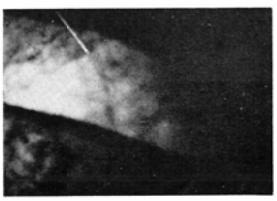

C レ線像模写図

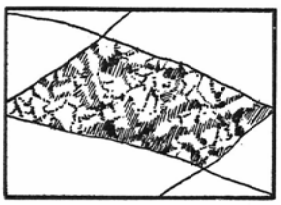

Hw O という分類を設けなかつたが，本論文では Hw O を設け，これに対応して Rw O を設けた．従つて Rw Oは赤川のRw 1に相当する．

6. 血管陰影の変化

珪肺症又はその前駆症状として，血管陰影が種々の変化を示すことは既に多くの記載がある．本

第12図 網状陰影 症例14 J.N.

A レ線像

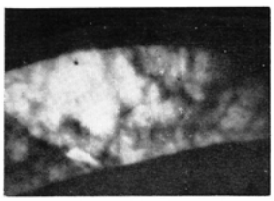

B レ線像模写図

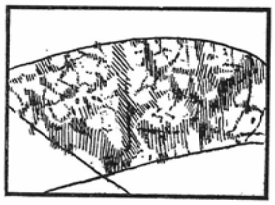

第13図 粟粒様陰影症例17 K.U.

A レ線像

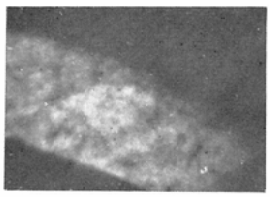

B レ線模写

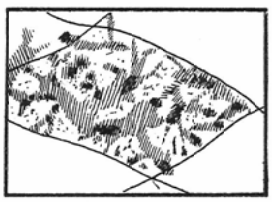

第14図 蜂窩状陰影症例16 K.M.

A レ線像

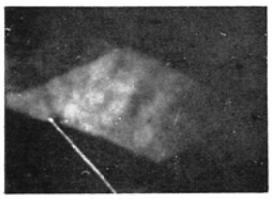

B レ線像模写図

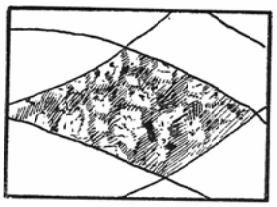

第15図 小斑状陰影症例19 K.O.

A

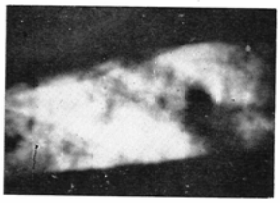

B

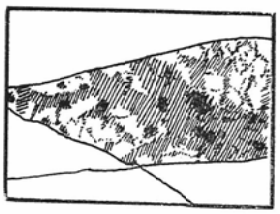

第16図 正常症例3 S.H.

A レ線像

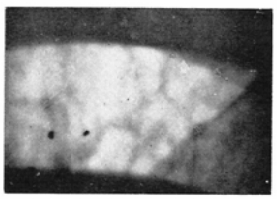

B レ線像模写図

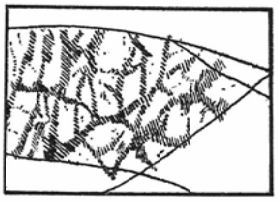

第17図 棘形成症例19 K.O.

A レ線像図

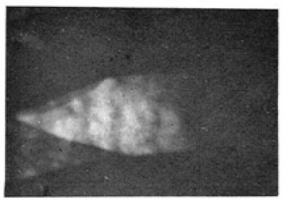

B レ線像模写

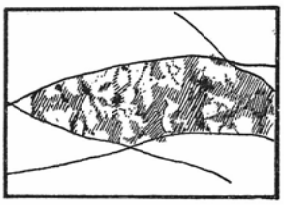

第18図 断裂症例8 K.H.

A レ線像

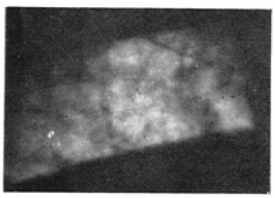

B レ線像模写図

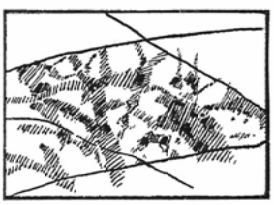

第19図 屈曲症例12 K.N.

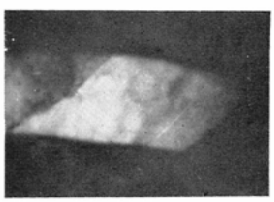

B レ線像模写図

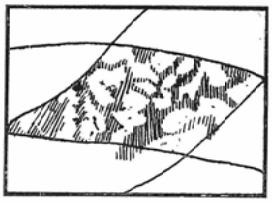

第20図 連珠様変形症例11 H.A.

A レ線像

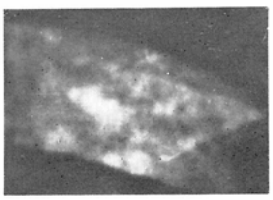

B レ線像模写図

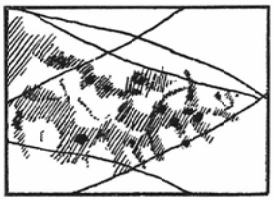

症例では，明瞭な小斑状陰影が少ないか，認め得ないので，微細陰影及び血管陰影の変化は，レ線像所見において大なる比重を有している．

血管陰影の変化は，結核病巣反対側の上中肺野において観察を行ない，血管陰影の不明瞭化，断裂，屈曲，連珠様変形，血管陰影辺縁の棘形成に分けてその結果を第1表7に示す．

その記載法は次の如くである．不明瞭化 －：正常，±：正常に比し稍々不明瞭と思われる．＋：末端まで追求し得ない，＃：径約2㎜の血管陰影も不明瞭，＃＃：径3㎜以上の血管陰影しか追求できない．断裂 －：正常，±：正常に比し断裂があるように思われる，＋：径約1㎜の血管陰影に認める，＃：径約2㎜の血管陰影に認める，＃＃：径約3㎜以上の血管陰影にも認める．屈曲 －：正常，±：正常に比し屈曲したように思われる，＃＃：径約1㎜の血管陰影に認める，＃：径約2㎜

の血管陰影にも認める，卅：径約3㎜以上の血管陰影にも認める．連珠様変形　－：正常，±：末梢部血管陰影にも認める．＋：径約1㎜の血管陰影に認める，卄：径約2㎜の血管陰影にも認める，卅：径約3㎜以上の血管陰影にも認める．棘形成　－：正常，±：僅かに棘形成があるように見える．＋：血管走行2㎝に1ケ所位，卄：血管陰影走行1㎝に1～2ケ位，卅：血管陰影走行1㎝に3ケ所以上．

その例を第16，17，18，19，20図に示す．

7.　炭粉沈着

検査の対象が石炭鉱山坑内勤務者であるので炭粉沈着は，一般に著明である．職歴と炭粉沈着の程度，炭粉沈着とレ線像に於ける微細陰影との関係を検査するために，炭粉沈着の程度を次の如く記載した．

＋：正常の範囲内，　卄：比較的高度，　卅：高度，その結果は第1表4に示す．

8.　肺気腫

珪肺症に肺気腫が併発することは多く，これが諸種の機能障碍，レ線像変化の一因となり得ると考えられる．本症例において肺気腫が認められるか否か，又それがレ線像上如何なる変化を及ぼすかを検討した．－：認めない，±：存在するように見える．＋：軽度に認める．卄：中等度，卅：高度．その結果は第1表4に示す．

9.　結核性変化

検査の対象としたものは，全べて肺結核症によつて肺切除を受けたものである．珪症性変化によるレ線像の変化を検査する為に，可及的結核性変化が存在するものは検査より除外した．

IV　考　按

1.　レ線像分類について

珪肺症のレ線像分類には国際分類（1930及び1950），珪肺措置要綱（旧日本）英仏案，独案，日本塵肺法による分類，炭鉱珪肺医学会分類，其の他 Steuart, Lánza and Child, Pancoast, Böhme, Ickert, Lochtkemper, Reichmann, Assman Koelsch, 有馬，黒田，石川，齊藤，浅川，宮地，田中等の諸学者によつて発表された分類法がある．

補償に対する考慮から多くの分類は法的な要素をもつて居り，産業医学面における研究も，補償，健康管理，人事管理，労働管理等経営に直結するため，法的な分類を多く用いているのが現状である．即ち日本における塵肺，珪肺の研究も，珪肺法（現在は塵肺法）による分類が多く用いられている．従つて補償に関係する程度以上の分類は行なわれるが，それ以下の軽症，疑いのあるものゝ分類については，Rx 又は R_{0-1} 等で表現されるものを除いては，研究者に共通したものはない．しかし塵肺症の初期像を研究する諸学者によつて，各人の研究に適する初期像の分類は行なわれている．Stauart, Pancoast の分類は精密であるが，臨床的応用に際して，人によつて差を生ずるということもできる．

私は初期珪肺症のレ線像の研究を，実地えの参考に供する為には，日本塵肺法に関連を有する方がよいと考えるので，田中分類を用いて，正常のものより疑のあるものに至るレ線像所見（これ等は全て塵肺法では正常の範囲に入る）を分類した．

珪肺症のレ線像分類は，正常，軽微なものより重症に至るまでを何區劃かに分けるのであるから，現実の要求に即するとはいえ不合理な点があることは否定し得ない．この分區を更に細分することは，大きく分類することより不正確度が増すことは勿論である．

本研究は，珪肺症と診断するに至らないものゝレ線像についてであるから，軽微な変化の分類が必要であるが，できるだけ最小限にとゞめた．勿論分類するにあたつて，判然とした標準を定め難いので，レ線像を詳細に観察し，各所見を総合し，主観的に判定を行なつた．

2.　レ線像分類Oとその組織学的所見

赤川は初期珪肺症のレ線像と組織学的所見の比較において，組織学的に珪症変性化を認めるものについて検討を行ない，24例中最も軽症なものは S_0 の2例であつた．筆者は組織学的所見，レ線所見の如何にかゝわらず，坑内夫の経験年数3年以上のものも含まれている．赤川は組織学的に変化のあるものを選出したのに対し，本研究では経験年数によつて検査したのである．

正常人レ線像を詳細に観察するときでさえ極く軽微な異常所見は見出し得るものである．従つ

第2表 Oの組織学的所見とレ線所見（症例 1，2，3，4，5）

判定（）内はHs. Hw. Rw	組織学的所見					レ線像所見								
	珪症性結節	炭粉沈着	肺気腫	Hw	Hs	小斑状陰影	微細陰影			血管陰影				
							蜂窩状網状	粗糠様	Rw	不明瞭化	断裂	屈曲	連珠様変形	棘形成
−（0）	5		3	3	3	5	2	4	5	2	5	4	5	3
±（1）			1	2	2		3			3		1		2
＋（2）		2	1					1						
＋＋（3）		2												
＋＋＋（4）		1												

備考 1. 蜂窩状，網状陰影は同種のものであるから，簡略にするため一括した．
2. 数字は例数を示す
3. 備考は S_0. S_{0-1} の表も同様

第3表 S_0 の組織学的所見とレ線像所見（症例 6，,7，8，9，10，11）

判定（）内はHs, Hw, Rw	組織学的所見					レ線像所見								
	珪症性結節	炭粉沈着	肺気腫	Hw	Hs	小斑状陰影	微細陰影			血管陰影				
							蜂窩状網状	粗糠様	Rw	不明瞭化	断裂	屈曲	連珠様変形	棘形成
−（0）	6		6	1	1	3		1			1	6	5	
±（1）				4	5	2	1	1	2		2			1
＋（2）		1		1		1	5	4	5	6	3		1	4
＋＋（3）		4							1					1
＋＋＋（4）		1												

て，第1表レ線像所見に記載した各項目を総合し，＋1ケ以下のもの，各項目の所見が±を越えないものはOと判定している．レ線像分類Oを示すものは19例中5例で，組織学的に珪症性結節を認めたものはなく，終末気管支より末梢の脈管周囲の所々に，僅かに線維増殖を認めるものが2例あつた．炭粉沈着＋＋2例，＋＋＋1例であつた．肺気腫±1例，＋1例であつた．

以上の結果を第2表に一括する．

3. レ線像分類 S_0 とその組織学的所見

S_0 を示すものは6例で，その各所見は第3表の如くである．勿論明瞭な小斑状陰影の一定範囲以上の撒布を認めるものはない．症例11の左上肺野の極く一部，症例8，9の右中肺野の一部に径1㎜以下の小斑状陰影らしいものを認めた．

微細陰影としては，蜂窩状陰影±1例，＋2例，網状陰影±1例，粗糠様陰影±1例，＋4例を認めた．

血管陰影の変化は，全例とも血管陰影を末端まで追及し得ない．断裂±2例，＋3例，屈曲を認めるものはない．連珠様変形＋1例，血管陰影辺縁の棘形成±1例，＋4例，＋＋1例であつた．

組織学的に，明瞭な珪症性結節を認めたものは1例もなく，5例の末梢部脈管周囲の所々又は全般に，炭粉を多量に含んだ鞘状の軽度の線維増殖を認めた．

炭粉沈着は卄4名，卅1名であつた．

肺気腫は1例も認め得なかつた．

以上の結果を第3表に一括して示す．

以上を要約すれば，レ線像で S_0 と判定されるものは何れも肺内に明瞭，定型的な珪症性結節を形成しているものはない．レ線像に小斑状陰影を小範囲に認めるものは，他の疾患（検査例では主として結核）に基づくものでないかと考えられ，珪症性結節による陰影でないと思われる．この場合の小斑状陰影撒布の範囲は 2 cm² を越えなかつた．

正常人肺と異る所は，炭粉沈着が比較的高度であること及び末梢部脈管周囲の，珪症性変化に基くであろうと考えられる線維増殖であつて，レ線像上何等かの変化を示すとすれば，これ等の変化以外に考えられない．

貝田等は某炭鉱従業員の結核及び珪肺結核の切除肺を検査し，S_0の内結核結節＋珪肺結節，珪肺結核結節又は珪肺結核結節＋珪肺結節の何れかを含むものが15例中13例あつたと述べている．

S_0に認められるレ線像の変化は微細陰影の内，蜂窩状陰影と粗糠様陰影の増加であり，血管陰影の変化では不明瞭化と棘形成であつて，これ等の陰影はOに比して明らかに増加している．

単独では陰影を構成し得ない微細な組織学的変化が，互に重積し，既存の血管陰影と重なつて軽微なレ線像の変化をもたらすのであろう．

S_0 のレ線像を示すものは，肺内珪症性変化によるとは断定し得ないが，この内のあるものは珪症性変化によると考えられる．

4.　レ線像分類 S_{0-1} とその組織学的所見

S_{0-1}のレ線像を示すものは8例であつて，勿論両肺野2肋間以上にわたつて明瞭な小斑状陰影を示すものはない．唯それ以下の範囲に，部分的に小斑状陰影又はそれらしいものを6例認めた．

微細陰影としては，蜂窩状陰影又は網状陰影＋2例，卄6例，粗糠様陰影±1例，他は全て卄である．

血管陰影の変化もその程度は高くなり，血管陰影不明瞭化±1例，＋6例である．断裂を認めないもの1例，屈曲を認めないもの2例あり，その程度もO，S_0 に比し高くなつている．

血管陰影変化の中で著明なものは血管陰影辺縁の棘形成であり，全例に認め，その内卄は2例である．この変化は赤川の成績と略々同様であり，O，S_0 の成績と併せ考えるとき，血管陰影の変化で早期に認められるものは棘形成であり，断裂が連珠様変形に移行することは明らかである．

組織学的に珪症性結節を認めたものは5例であり，その内2例は径1㎜以下の小結節を認め，2例に径1～2㎜の結節が2～3ケ/cm³あり，1例には径2～3㎜の結節が1ケ/㎝存在していた．貝田等の検査によれば結核結節珪＋肺結核結節，結核結節＋珪肺結核結節＋珪肺結節又は珪肺結核結節＋珪肺結節を有するものが26例中1例あつたと述べている．

この結節を有するものは，何れも肺野の一部に小斑状陰影又はそれらしいものを認めることができたが，何れも S_1 以上に判定するに至つていない．1例は小斑状陰影らしいものを認めたが，標本中には結節を見出すことはできなかつた．

結節の数，大きさが増加するにつれて，重積の多い部位，他の陰影に邪魔されない澄明な肺野に投影するものが，小斑状陰影として現われてくるのである．

末梢部脈管周囲の鞘状の線維増殖は，その程度を増し，Hw Oはなく，Hw 1は2例，Hw 2は5例，Hw 3は1例，これに応じて蜂窩状，網状陰影も明瞭になつている．

炭粉沈着も高度のものが多く，5例は卅である．

肺気腫はその数を急激に増し，±2例，＋2例，卄1例である．その結果は第4表に示す．

以上の如く肺内の珪症性変化が進行すると必ずしもこれと平行はしないが除々にレ線像に種々の変化が現われてくることがわかる．しかし血管陰

第4表　S_{0-1} の組織学的所見とレ線像所見（症例12，13，14，15，16，17，18，19）

判定（　）内は Hs. Hw. Rw	組織学的所見					レ線像所見								
	珪症性結節	炭粉沈着	肺気腫	Hw	Hs	小斑状陰影	微細陰影			血管陰影				
							蜂窩状網状	糀糠様	Rw	不明瞭化	断裂	屈曲	連珠様変形	棘形成
一（0）	3		3						1	1	1		4	
±（1）			2	2	3	1		1	4	1	1			
＋（2）	5	1	2	5	5	2	2		1	6	6	8	1	5
＃（3）		3	1	3		3	6	7					3	3
＃＃（4）		4												

影の変化，微細陰影等によつて S_{0-1} と判定されたにもかゝわらず，組織学的所見が軽微なものもある（症例12，14）．レ線像所見が必ずしも肺内変化に平行しないということは，粉塵作業労務者の肺レ線像を観察するとき考慮せねばならないことである．

5.　経験年数と組織学的所見における珪症性変化

珪肺症は一般に，含珪粉塵を長期吸入することによつて除々に進行するものであつて，或程度までその経験年数に応じた変化が現われることは経験年数と珪肺症の発生率に関するレ線学的研究を見ても明らかである．

貝田等は炭鉱塵肺には，他の塵肺と異り炭塵結節が形成され，この炭塵結節は職歴5年以上の症例に認められ，珪肺結節は抗内夫職歴8年以上の例に多く，炭塵結節との間の移行像を認めたと述べている．

私の成績において，間接夫経験年数5年以下の1例には珪症性変化と思われるものはなく，正常人と大差がない．5～10年の4例中3例は末梢部脈管周囲の鞘状線維増殖を僅かに認め（Hw 1），1例に肺気腫が±である他所見はなかつた．10年以上のものも5～10年と同様であつた．

直接夫では，経験年数5年以下の2例はHw 1であり，1例は中等度の肺気腫を認めた．その他炭粉沈着は比較的高度であつた．5～10年の4例中2例に径1㎜以下の小斑症結節を認め，この2例はHw 2であつた．1例は径1～2㎜の結節が1～2ケ/cm³認め，Hw 2であり，他の1例は結節を認めずHw 1で，その所見は軽微であつた．10年以上の3例の中1例は径1～2㎜の珪症性結節が1～2ケ/cm³認め1例は径2～3㎜の結節が1～2ケ/cm³でありこの2例は共にHw 2で，炭粉沈着は高度であつた．他の1例は組織学的に殆んど無所見であつた．

直接夫＋間接夫の経験者は2例で，共に5～10年で2例共Hw 2であつた．

以上の如く直接夫は間接夫より，組織学的所見を有するものが多く，経験年数が長くなる程除々に変化が現われてくる．

間接夫は直接夫に比し，その所見は軽微であつたが，経験年数が長くなるに従つて，僅かであるが珪症性変化を認めるものが増してくる．

貝田等も塵肺性病変は，職歴が長く，レ線病型が進行したもの程著明であるとしている．

本研究では，石炭鉱山坑内勤務者，特に坑内直接夫は，石炭鉱山坑内勤務者，特に坑内直接夫は，経験年数3年以上になると，珪症性変化を生じ初めると考えられる．しかし個人差があり，10年以上の経験者でも無所見のものもある．

6.　経験年数とレ線像分類

田中は石炭鉱山坑内勤務者のレ線像の研究において被検人員9400名，25100枚のフイルムを使用して3～4年間の観察を行なつた．その一部を引

表5表　経験年数とレ線像分類

職種	レ線像分類	経験年数		
		3～5年	5～10年	10年以上
間接夫	O		3	2
	S_0		2	1
	S_{0-1}			
直接夫	O			
	S_0	1		1
	S_{0-1}	1	5	1
直接夫＋間接夫	O			
	S_0		1	
	S_{0-1}		1	

用すれば，掘進経験3～6年のものではO 74.2%，S_0 13.4% S_{0-1} 9.8%，S_1 2.4%，6～9年O49.2%，S_0 26.7%，S_{0-1} 11.2%，S_1 6.2%，S_2 5%，S_3 1.4%，これに対して間接夫では，3～6年でO 88.5%，S_0 10.7%，S_{0-1} 0.8%，6～9年O 87.1%，S_0 10.6%，S_{0-1} 2.1%，S_1 0.2%であつたと述べている．これによつても直接夫，殊に掘進夫は間接夫より，経験年数の長いものは短いものよりもレ線像上に珪症性変化が現われることは明らかである．

私が検査した19例中間接夫は8例で，O 5例，S_0 3例であつた．これに対して直接夫9例中経験年数3～5年は S_0 及び S_{0-1} 各1例，5～10年の4例は全てS_{0-1}，10年以上の3例中2例は S_{0-1} であつたが，1例は S_0 であつた．

直接夫及び間接夫5～10年の経験者は S_0，S_{0-1} 各1例宛であつた．

以上の関係は第5表に示す．

間接夫では，経験年数16年2月に至るものまで，そのレ線所見は極めて軽微であり，直接夫はこれに比してレ線像に所見を示すものが多く，S_{0-1}は全て直接夫であつた．しかし直接夫10年3月（症例6）のものでも S_0 のものもある．

7.　経験年数とレ線陰影の変化

前項においては，レ線分類と，経験年数との関係について述べたが，更にその微細なレ線陰影の変化についても考察した．

間接夫3～5年の経験者1例では粗糠様陰影を認めるのみである．5～10年の4例は蜂窩状陰影及び粗糠様陰影を認めるもの2例で，この2例は同時に血管陰影の不明瞭化及び血管陰影辺縁の棘形成は＋であつた．全体としてこの4例のレ線所見は軽微であつた．10年以上のものも蜂窩状，網状陰影±1例，＋1例，蜂窩状陰影のみ±1例，＋1例，血管陰影不明瞭化±1例，＋1例，屈曲＋1例，血管陰影辺縁棘形成±1例，＋1例でその所見は間接夫5～10年と大差なく軽微であつた．

直接夫3～5年の経験者2例は，蜂窩状陰影，粗糠様陰影共に＋1例，卄1例，この2例は血管陰影の不明瞭化，断裂，棘形成共に＋で，1例は屈曲，連珠様変形共に＋であつた．これ等の所見は，間接夫3～5年に比べると明瞭である．5～10年の経験者では蜂窩状陰影＋2例，卄2例であり，網状陰影は3例に＋であつた．粗糠様陰影±1例，卄3例，血管陰影不明瞭化±1例，＋3例であつた．断裂±1例，＋2例，屈曲3例，連珠様変形＋1例，血管陰影辺縁棘形成は全例＋であつた．これ等の所見は，間接夫や，直接夫3～5年のものに比し更に進展している．

直接夫10年になると，蜂窩状陰影又は網状陰影±1例，卄2例，粗糠様陰影卄2例，血管陰影不明瞭化，断裂は3例共＋であつた．屈曲は1例のみ＋で，この例は同時に連珠様変形も卄であり，血管陰影辺縁の棘形成は卄2例で，他の1例は±であつた．

直接夫10年以上になると所見は更に進展するが，症例6は異常に軽微なように思われる．

直接夫及び間接夫5～10年の経験者は蜂窩状陰影，粗糠様陰影共に卄1例，他の1例は網状陰影，粗糠様陰影共に＋であつた．血管陰影不明瞭化，断裂は2例共に＋であり，屈曲＋1例，連珠様変形，棘形成共に卄1例，連珠様変形＋で棘形成卄のもの1例で，これ等の所見の程度は，直接夫5～10年の経験者に相当する．上記の成績は第6表に示す．

以上を総合すると，直接夫は間接夫より，又経験年数が長い程微細陰影，血管陰影の変化が多く認められることは明らかである．

第6表　経験年数と組織学的所見，レ線像所見の関係

職種	経験年数	判定	組織学的所見					レ線像所見								
			珪結節性症	炭粉沈着	肺気腫	Hw	Hs	小斑状陰影	微細陰影 蜂巣状	微細陰影 網状	微細陰影 粗糠様	Rw	血管陰影 不明瞭化	血管陰影 断裂	血管陰影 屈曲	血管陰影 連珠様	血管陰影 棘形成
間接夫	3～5年（1）	－（0）	1			1	1	1	1			1		1	1	1	1
		±（1）											1				
		＋（2）		1	1						1						
		＋＋（3）															
		＋＋＋（4）															
	5～10年（4）	－（0）	4		3	1	1	2	1	2	2	2	1	2	4	4	1
		±（1）			1	3	3	2	1			2	1	2			1
		＋（2）		1					2	2			2				2
		＋＋（3）		2													
		＋＋＋（4）		1													
	10年以上（3）	－（0）	3		3	1	1	3		2	2	2	1	3	2	3	1
		±（1）				2	2			1			1		1		1
		＋（2）							2		1		1				1
		＋＋（3）		2					1								
		＋＋＋（4）		1													
直接夫	3～5年（2）	－（0）	2		1										1	1	
		±（1）				2	2	2				1					
		＋（2）							1	1	1	1	2	2	1	1	2
		＋＋（3）		2	1				1	1							
		＋＋＋（4）															
	5～10年（4）	－（0）	1		1			1					1	1	1	3	
		±（1）			1					1	2		1	1			
		＋（2）	3	1	2	3	4	2	2		2		2	2	3	1	4
		＋＋（3）		2		1		1	2	3							
		＋＋＋（4）		1													
	10年以上（3）	－（0）	2		2	1	1	1		2	1				2	2	
		±（1）			1				1								1
		＋（2）	1			2	2				1		3	3	1		
		＋＋（3）		1				2	2	1	1					1	2
		＋＋＋（4）		2													
間接夫＋直接夫	5～10年（2）	－（0）	2		2			1							1		
		±（1）					2				1						
		＋（2）		1		2		1	1	1	1		2	2	1	1	
		＋＋（3）							1	1						1	2
		＋＋＋（4）		1													

備考　1. 経験年数の下の数字　（　）内は例数
2. 判定は第2～4表と同じ．

8. 小斑状陰影と珪肺症の診断

珪肺症のレ線診断は小斑状陰影が一定の大きさ，撒布が一定の範囲以上に達した場合になされる．しかしこの珪肺症の診断は法律と密接に関係して居り，補償，健康管理の対象となるものについて，法的な珪肺症として取扱われる．しかし多

くの学者によつて用いられる Rx, R_{0-1} この法的な珪肺症ではないが，正常者との間にあつて，珪症性変化及び時として他の原因に基づく所見が混在し，R_1に近づくにしたがつて珪症性変化によるものゝ比率が大となつてくると解釈し得る．

この所謂Rx, R_{0-1},筆者の場合ではS_0より S_{0-1} に至るものは，小斑状陰影其の他の血管陰影，微細陰影の変化が果して主に珪症性変化に基づくものか，又は他の変化によるものか，正常に現われる陰影であるのかを検査することが本研究の目的である．

この珪肺症のレ線診断の目標となる小斑状陰影は，珪症性変化がどの程度の大きさ，密度に達すればレ線像上に認め得るかについては赤川がのべている．赤川は組織学的に珪症性変化を認めるものについては検査したのであるが，筆者は一定の職歴を有するものゝレ線像を分析し，これについて組織学的検査を行なつたのである．

レ線像上に小斑状陰影を部分的に認めた1例及びそれらしいものを部分的に認めた3例には組織学的に結節を認めることが出来なかつた．明瞭な小斑状陰影を部分的に認めた5例には組織学的に，軽度であるが珪症性結節を認めて居る．この5例は何れも小斑状陰影の他微細陰影，血管陰影の変化を総合して S_{0-1} と判定されている．S_1 に至らない部分的な明瞭な小斑状陰影が認められ，炭鉱の種類にもよるが，直接夫5年以上のものでは，珪症性変化に基づくものと考えてよいのではないだろうか．

かし小斑状陰影らしいものと，正常肺レ線像上に認められる類似陰影と區別することは往々困難である．従つて不明瞭な小斑状陰影のみを以つて珪症性変化の有無を論ずるには注意を要する．

9.　血管陰影と珪症性変化

珪肺症の初期に肺紋理の変化，棘状の突起が認められると最初に述べたのは Pendergrass 及び Robert であり，野崎も又珪肺症のレ線像に認められる最初の所見は血管陰影の変化であるとした．岡も血管陰影辺縁の棘突起を指適した．其の他の諸学者も小斑状陰影に先行して血管陰影の変化が現われることを認めている．

最近野崎等は病理所見とレ線像の比較を行ない，病理所見で軽度な珪症性変化は，レ線像での確認は困難であり，往々現示されないこともあり，むしろ初期珪肺で肺門陰影の変化，肺紋理異常（硬直，棘状）等が診断の手がかりとなると述べ，炭鉱塵肺のX線所見の肺紋理増強像は，小血管ならびに気管支周囲の肉芽ならびに高度の局所性肺気腫を伴なう，或は伴なわない炭塵結節形成によると考えた．この血管陰影の変化が，血管壁自体の変化によるとするものもあるが現在一般には血管壁自体の変化よりも，血管陰影に結節其の他の陰影が重積することによつて生ずると考えられている．

当教室でも，小野，中西，赤川はレ線像と病理解剖学的変化の比較，及び肺漠型内に入れた索状物，粒状物がフイルム面に表わすレ線陰影の変化によつて証明している．

血管陰影の変化として挙げられるものは，血管陰影の不明瞭化，断裂，屈曲，連珠様変形，血管陰影辺縁の棘形成がある．これ等の変化と，肺内諸変化と比較して見た．

組織学的に全く珪症性変化を認めない4例中1例には，血管陰影不明瞭化及び断裂＋，棘形成±であつた．他の3例は血管陰影不明瞭化が±であつた．

以上の如く，肺内に珪症性変化を認めないにもかゝわらず軽微であるが血管陰影の変化を認めるものがある．このような軽微な陰影の変化の有無は判定が困難であり，特に症例6の如きは S_0 と判定されている．

結節を認めず，Hw 1を示すものは8例あり，血管陰影不明瞭化＋のもの5例，断裂＋2例，屈曲±1例，＋2例，連珠様変形＋1例，血管陰影辺縁棘形成±2例，＋6例で，この中肺気腫卄のものが1例あつた．

以上の如く，軽微な珪症性変化を認めるものでは，血管陰影の変化も僅かであるが多くなつている．特に血管陰影辺縁の棘形成は大部分に認め，他にもそれを疑うことができる．血管陰影の不明

瞭化も大部分に認めることができるが，これは組織学的に無所見のものにも＋又は±のものもあつたので，不安定な所見であり，これに対して棘形成は比較的信頼のおける所見であると思われる．

岡等は珪肺の場合の血管陰影の不明瞭化は粒状陰影が目立つため，錯覚を起して線状の陰影を認識できなくなるのであると解釈している．私の場合小斑状陰影でなくとも，諸種の微細陰影によつて血管陰影が不明瞭になると考える．

結節を認めず Hw 2 を示すもの〻2例は，共に不明瞭化，断裂は＋であり，屈曲は1例が＋，連珠様変形は1例が＋，1例が卄を示している．棘形成は両者共卄である．血管陰影の変化は前者に比し更に進展している．

結節を有する5例，即ち Hs 2 に属するものでは，屈曲は3例が＋であつた．連珠様変形は＋1例，卄1例，棘形成は卄2例の他は全て＋であつた．血管陰影の変化も肺内の変化に応じて漸次高度となつている．

管血陰影変化の各項目に変化が陽性で，且つ明瞭な小斑状陰影を部分的にも認めるときは，その大部分に珪症性結節が形成されていると考えてよい．

又血管陰影変化の中，比較的信頼がおけるものは棘形成であり，これが進展して断裂，連珠様変形となるものと考える．

10．微細陰影の変化と珪症性変化

珪肺症に見られる小斑状陰影以外の微細陰影，即ち蜂窩状，網状，索状陰影，粗糠様陰影が認められることは，Cazamina, di Biasi, Zorn 等の諸学者によつて記載され，その他多くの研究がある．又河合は構造均質，中央に核を有し，辺縁不鮮鋭，突起を以つて互に連絡する形状不揃ひの陰影がある部位の切除標本に全く病巣がないことを確め，吉田はこれは肺末梢血管の重複像と考えた．杉江は珪肺症の4倍拡大撮影の研究において，径 0.5㎜以下の構造均質，辺縁鮮鋭で，形状円型又は類円形の陰影は増感紙の彙による人工産物と述べた．筆者はこれ等のことを考慮して，正常肺レ線像に比較して明瞭に差があるものと思われるものを＋以上に取扱つた．

赤川は，微細陰影は複雑な組織変化に基因する陰影の集積であつて単一なものでなく，結節の他脈管周囲の珪症性肉芽乃至線維増殖，肺胞壁の肥厚，肺気腫，小葉隔壁の肥厚，部分的な無気肺，気管支炎，滲出液又は正常に存在する動静脈，気管支，小葉隔壁の結合織，肺胞壁に至るまで，全てがフイルム面上に投影するのであるから，珪症性変化に関係ある諸変化の陰影が正常の微細陰影に加重されると述べている．

私はどの程度の組織学的変化が，どの程度の微細陰影を生ずるかを考察した．

Hw O の4例では，蜂窩状陰影＋1例，網状陰影±1例，粗糠様陰影＋1例であつた．組織学的に無所見のものでも1項目に＋乃至±程度のレ線陰影の変化を示すことがあると云い得る．

珪症性結節を有しない Hw 1 の所見を示す8例において，蜂窩状陰影＋5例，卄1例，網状陰影＋2例，索状陰影＋1例，粗糠様陰影±2例，＋3例，卄1例であり，組織学的に無所見のものに比して微細陰影が増加していることは明らかであつて，僅かな珪症性変化に基いているものと考える．この中で蜂窩状陰影と粗糠様陰影の出現が目立つている．

珪症性結節を有しない Hw 2 を示すものは2例で，蜂窩状陰影卄1例，網状陰影＋1例，卄1例，粗糠様陰影＋1例，卄1例である．

珪症性結節を有する5例では，蜂窩状陰影＋1例，卄3例，網状陰影卄1例，他は全部＋であり，粗糠様陰影も全部卄であつた．

肺内における珪症性変化が進展すると蜂窩状陰影は粗となり網状陰影を認めるものが増加すると共に粗糠様陰影も明瞭となつてくる．

11．蜂窩状，網状陰影の成因について．

珪肺症の極初期に，蜂窩状乃至網状の陰影が肺野に現われることは，Cazamina が Reticulation として記載したのに初まり，諸学者により指摘されている．これに関し小野，赤川は組織学的所見と，レ線像上の該陰影の比較を行なつて，末梢部脈管周囲に形成された鞘状線維増殖に基づく

ものであるとした．又阿部等は，石炭鉱山珪肺に早期より認められる肺気腫の存在も該陰影の形成に関与すると述べており，貝田等は，炭塵結節の周辺には局所性肺気腫が形成され，これは炭塵結節の周辺には局所性肺気腫が形成され，これは炭塵結節の形成過程における末梢気管支，動脈の狭窄及び閉鎖ならびに肉芽の収縮によるものと考え，炭鉱塵肺の心肺機能不全には局所性肺気腫が大いに関与するとした．

私も小野，赤川よりも更に早期のものについて同様の検査を行なつたので，症例を追加する意味で考察を加えた．

組織学的所見とレ線像に於ける蜂窩状，網状陰影の関係を第1表3及び6より整理して第7表に示す．

第7表　Hw と Rw の関係

レ線像 / 組織像	Rw 0	Rw 1	Rw 2	Rw 3
Hw 0	4			
Hw 1	2	4	2	
Hw 2		2	3	1
Hw 3			1	

これによると，小野，赤川同様末梢部脈管周囲の珪症性変化は，レ線像上蜂窩状，網状陰影の出現に平行している．S_{0-1}程度になると，阿部等が述べる如く肺気腫存在の比率は増して来る．当然肺気腫が存在すればこれら陰影の出現を助長することは考えられるが，例数が少なく，蜂窩状，網状陰影の出現と直接の相関は見出されなかつた．

12．珪症性変化の初発部位．

Giese, Simson，滝沢，赤崎，梶田，松永，貝田一田中，宮崎一丹羽等は，呼吸気管支梢が肺胞道えの分岐領域に初発乃至好発すると述べた．梶田は伴走する気管支でいえば，終末気管支より末梢に形成され，0.2㎜以上の動脈に接することはまずなく，それより大きい動脈或は気管支，静脈は典型的な珪肺結節の形成については二次的意味しかないと云つている．

本研究においても末梢部動脈，気管支周囲に炭粉を含んだ維線増殖を，種々の程度，範囲に認め，静脈系には殆んど認めなかつた．その程度は前述の如く，坑内勤務，特に直接夫の経験年数に応じてその変化が進展しているように見受けられた．

一定の経験年数を有する坑内夫の切除肺を無差別に検査することによつて，その進展の有様を知ることができ，既に諸学者によつて述べられている通り，珪症性変化の初発部位が，末梢部動脈，気管支周囲であることを確め得た．

13．レ線像による珪肺症疑の判定

日本塵肺法による1型に至らないものについては，前述の如く諸学者により，Rx, R_{0-1}, 或いは S_0, S_{0-1} という分類が用いられている．これ等の判定は，肺野の一小部分に撒布する小斑状陰影又はその他の血管陰影の変化，微細陰影によつてなされているのである．

このRx, R_{0-1}等の判定は人によつて解釈が異なつている．即ち珪症性変化に基づくが，レ線像が1型に達しないと解するもの，珪症性変化に基づくものもあるが，他の病変に基づくものも相当の比率を占め，又正常のものとも區別し得ないとするものに大別出来る．

私の研究によれば，0－1の内直接夫経験年数が5年以上で，部分的にでも小斑状陰影の撒布があるものは，殆んど珪症性変化に基づくのであると考えてよい．しかし間接夫のみの経験者，直接夫5年以下で，小斑状陰影を認めず，他の微細陰影によつて判定された S_0 以下のものでは珪症性変化によると考えられない場合もある．

14．炭粉沈着とレ線像

一般には，単なる炭粉沈着ではレ線像上に変化を示さないと云われるが，筆者の19例においては，炭粉沈着の程度は正常人程度のものから，高度のものに至る種々の程度のものがあるが，その程度とレ線像分類，各種微細陰影の間には特に相関は見出し得なかつた．

V　結　論

レ線像によつて珪肺症と診断するに至らない炭

鉱坑内勤務者の肺結核切除肺19例について，肺内における軽微な珪症性変化とそのレ線像における微細陰影の出現，変化とを比較し次の結論を得た．

1. レ線像において珪肺症を疑われるもの（S_{0-1}）8例中3例には，組織学的所見において，末梢部気管支，動脈周囲に鞘状の珪症性肉芽乃至線維増殖は認めるが，明らかな珪症性結節は認められず，2例は径1㎜以下の小結節を，2例は径1～2㎜の結節を少数（2～3ケ/cm^3 以下）認めた．又 S_{0-1} の中1例は径2㎜以上の結節を少数（1ケ/cm^3以下）認めた．

2. 珪症性結節を認めた5例は何れも坑内直接夫で，その経験年数は最短6年4ケ月，最長13年10ケ月である．

3. 最短4年5月，最長16年2月に至る間接夫のみの経験者8名において，明瞭な珪症性結節を認めるものはなく，レ線像分類Oは5名，S_0 は3名であつた．以上により直接夫は，間接夫よりも珪症性変化を惹起し易い．

4. 肺内における珪症性変化及び，肺レ線像の変化は経験年数の長いもの程明瞭である．

5. レ線像上部分的に小斑状陰影を認める場合，或は小斑状陰影らしいものを認める場合，組織学的に肺内にこれに相当する大きさの結節を認めないことがある．従つて部分的な小斑状陰影の撒布，不明瞭な小斑状陰影は必ずしも結節の存在を示すものでないが直接夫経験5年以上のものでは珪症性変化に基づくものを考えてよい．

6. 血管陰影の変化で，肺内の珪症性変化に比較的よく平行するものは血管陰影辺縁の棘形成である．

7. 血管陰影の不明瞭化は私が検査した程度の肺内の変化では比較的不安定である．これは個人の体格，血管壁の発達の状態，肺内含気量，その他の変化によるものであろうと考えられる．

8. 血管陰影の断裂，連珠様変形，屈曲は末梢部脈管周囲の鞘状珪症性変化が形成され更に結節が形成されるに従つてレ線像上に明瞭になるのであるが，レ線像上に認められても，必ずしも珪症性変化に基因するものでない．

9. 微細線状陰影及び血管陰影の変化は，肺内の珪症性変化が高度になるに従つて著明となるが，これ等は必ずしも平行せず，肺内に珪症性変化が存在しないにもかゝわらず，レ線像で認める場合がある．これ等の変化は主として珪症性変化に基づくものであるが，珪症性変化の確証となり得ない．

10. 珪肺症のレ線診断は明瞭な小斑状陰影の撒布によつてなさるべきで，その他の微細陰影の出現，血管陰影の変化によつて珪症性変化の存在を疑うこともできる．

11. 蜂窩状陰影の成因は，末梢部気管支，動脈周囲の鞘状線維増殖による．肺気腫との関係は明らかにし得なかつた．

12. 珪症性変化の初発部位は，終末気管支より末梢の気管支，動脈であり，静脈系には認められない．

本論文要旨は昭和35年7月1日第19回日本医学放射線学会総会にて小野助教授と連名で発表した．

（擱筆するにあたり，桜井教授の御指導，御校閲を謝す．実験当初より御助力を賜わつた小野助教授，又本研究に要した材料を御提供下さつた宇部興産サナトリウム院長五十川博士，放射線科医長朝来野博士に感謝する）．

文　献

1）足立：胸の写真，医学書院，東京，1951．—2）足立：胸部レ線写真読影講座，1集，金原，東京，1953．—3）赤川：日医放，19，800，1959．—4）赤崎他2名：北越医誌，59，655，1944．—5）赤崎：日病会誌，39，地方会号，31，1951．—6）Akazaki: Acta Rath. Jap., 1, 107, 1951. —7）赤崎：珪肺，63，日本産業衛生協会編，1953．—8）赤崎他1名：肺，6, 265, 1959．—9）有馬他1名：日レ会誌，8，287，1930．—10）浅川：労働科学，31，819，1955．—11）浅川：労働科学，32，43，1956．—12）Birkelo et al: J.A.M.A., 133, 359, 1947. —13）Böhme et al: Der Verlauf der Staublungenerkrankung bei Gesteinhauern des Ruhrkohlengebietes, Julius Spinger Verlag, Berlin, 1930．—14）Brunfiel et al: Am. Rev. Tbc., 36, 757, 1937．—15）di Biasi: Beiträge zur Silkose-Forschung, 3, 1, 1949. —16）Gardner: J. Industr. Hyg., 14, 18, 1932．—17）Gardner: J.A.M.A., 114, 535, 1940．—18）Goertter: Lehrbuch der Histologie und der

mikroskopischen Anatomie des Menschen, 27 aufl. Veb Gustav Fischer Verlag, Jena, 1955. —19) Golden: Diagnostic Roentgenology, 1, The Williams & Wilkins Company, Baltimore, 1956. —20) Gravenkamp: Beiträge zur Silikose-Forschung, 42, 35, 1956. —21) 春名：医学通信，4, 152, 1949. —22) 長谷川他1名：珪肺，白亜書房，東京，1955. —23) 林他：日病会誌，40，地方会号，261，1951. —24) 林：東北医誌，53，礦山医学特輯，6，108，1956. —25) 藤本他1名：島津評論，7，129，1950. —26) 稲葉他5名：肺，4, 49，1957. —27) 入江：日臨結，14，142，1955. —28) 石田：日臨結，18，669，1959. —29) 石井：労働科学，30，347，1954. —30) 加賀美他2名：労働科学，34，258，1958. —31) 貝田他2名：臨床と研究，33，1168, 1956. —32) 貝田他1名：日胸，19，157，1960. —33) 貝田他1名：肺，6，225，1959. —34) 梶田：結核，26，636，1951. —35) 梶田：日臨結，16，97，1957. —36) 梶田：珪肺と結核，結核新書，37. 医学書院，東京，1957. —37) けい肺法：官報，昭和30年9月1日号外. —38) 小町他1名：臨床と研究，33，1163，1956. —39) 隈部：肺結核症のX線読影，I—V，文光堂，東京，1954—1956. —40) 松本他1名：日臨結，15，535，1956. —41) 松永：日病会誌，41，総会号，344，1952. —42) 松永他3名：長崎医誌，28，156，1953. —43) 松永：長崎医誌，29，241，1954. —44) 宮地：日医放，12，39，1953. —45) 宮崎他1名日病会誌，37，48，1949. —46) 水口：医学研究，22，1036，1952. —47) 長石他4名：肺その構造，上巻，下巻，医学書院，東京，1957，1958. —48) 中西：日医放，19，1792，1959. —49) 中村：労働科学，29，248，1953. —50) 中村他2名：日臨結，13，195，1954. —51) 中村：呼吸と循環，3，187，1955. —52) Newell: Radiology, 56，409，1951. —53) 丹羽：医学研究，21，1，1951. —54) 野崎：労働科学，28，283，1952. —55) 野崎：最新医学，9, 82，1954. —56) 野崎他2名：日臨結，15，374，1956. —57) 野崎：日臨結，17，233，1958. —58) 野崎他7名：肺，6，255，1959. —59) 岡：結核病論，上巻，永井書房，大阪，1950. —60) 岡他1名：珪肺，103，155，日本産業衛生協会編，1953. —61) Ono: Bull. of Yamaguchi M.S., 3, 145, 1956. —62) 小野：山口医学，6, 42，1957. —63) 小野：日臨結，17，55，1958. —64) 小野他1名：日医放，18，660，1958. —65) 小野他1名：臨床放射線，4，774，1959. —66) 小野他2名：山口医学，8，146，1959. —67) 小山内：労働科学，34，1019，1958. —68) 大島：日医放，13，9, 1953. —69) Pendergrass: The American Journal of Roentgenology, Radium Therapy and Nucleal Medicine, 80，1, 1958. —70) 労働省基準局：標準けい肺X線図譜，1955. —71) 労働省労働衛生課：けい肺診査医テキスト，1955. —72) 労働省労働基準局：じん肺診査テキスト，1960. —73) 定方他3名：日胸，19，174，1960. —74) 佐野：労働科学，30，489，1954. —75) 佐野：肺，6, 272，1959. —76) 佐野：労働省科学試験研究費報告，1959. —77) 佐藤他1名：日胸，19，184，1960. —78) Schinz et al: Lehrbuch der Röntgendiagnostik, 5auf, Bd. 1 Georg Thieme, Stuttgart 1952. —79) Simson: J. Path. Bact., 40, 37，1935. —80) 篠崎：日医放，17，957，1957, —81) Steiner: Am. Rev. Tbc., 36，692，1937. —82) 杉江：日医放，19，2077，1960. —83) 杉山：日臨結，17，263，1958. —84) 鈴木他10名日臨結，17，705，1958. —85) 立入他1名：臨床と研究，33，1175，1956. —86) 立入他1名：最新医学，12，2092，1957. —87) 立入他2名：日臨結，17，238，1958. —88) 高梨：労働科学，31，257，1955. —89) 高梨：労働科学，31，727，1955. —90) 竹内：北越医誌，59，306，1944. —91) 滝沢他2名：東北医誌，49，礦山医学特輯号，5，437，1954. —92) 滝沢他6名：東北医誌，59，礦山医学特輯号，6, 97，1956, 93) 田村：日臨結，13，481，1954. —94) 田村：日臨結，17，250，1958. —95) 田村：肺，6，213，1959. —96) 田中：臨床と研究，33，1187，1956. —97) 田中：医学研究，28，1482，1958. —98) Teschendorf: Lehrbuch der röntgenologischen Differentialdiagnostik. Bd. 1. Georg Thime Verlag, Stuttgart, 1952. —99) 徳永：日医放，18，1081，1958. — 100) 徳永：日医放，19，2315，1960. — 101) 上田他5名：呼吸と循環，3，109，1955. — 102) 植村：日医放，13，173，1953. — 103) Vorwald: Bronchopulmonary Disease, 377. Hoeber-Harper. — 104) Worth: Beiträge Zur Silikose-Forschung, 17，1, 1952. — 105) Worth et al: Beiträge zur Silikose-Forschung, 30，1, 1954. — 106) Worth et al: Die Pneumkoniosen, Staufen Verlag, Köln-Krefeld, 1954. — 107) Worth et al: Beiträge zur Silikose-Forschung, 42，61，1956. — 108) 山上他3名：珪肺のX線像と組織像の対比について，プリント. — 109) 山本他2名：労働科学，31，257，1955. — 110) 山中：臨床放射線，3，699，1958. — 111) 吉田：日医放，15，91，1955. — 112) Zorn et al: Staublungen im Rontgenbild, Staufen Verlag, Köln-Krefeld, 1952. — 113) Zorn: Beiträge zur Silikose-Forschung, 21，1，1952.

A Study on X-ray Findings of Coal-Miners by Resected Lungs with Tuberculosis

By

Tadao Ueda

Department of Radiology, Yamaguchi Medical School.
(Director: Prof. Dr. Ko Sakurai)

In observation of the roentgenograms of the lungs of coal-miners, although not so characteristic as on the roentgenogram of silicosis, maculous shadows whic are partially disseminated in lungfields, delicate changes in vascular shadows, and furfuraceous, alveolar, reticular and funicular shadows are sometimes observed. Such changes are not characteristic of pneumoconiosis or silicosis, but are observed often in coal-miners of longer service. The author tried to elucidate these roentgenographic changes pathologically.

Among about 30 removed tuberclous lungs of coal miners at a T.B. sanatrium in the Chugoku area, 19 lungs which had parts free from tuberculosis were selected.

The degree of silicotic lesions and nodes were examined on the serial sections of lung tissue which was as big as the tip of an index finger. Graphic reconstruction was done in some cases ond the size and density of the nodes were investigated. These results were compared with the appearance, disseminated area, size and density of maculous shadows, delicate change in vascular shadows, and the degree of appearance of furfuraceous, alveolar, reticular and funicular shadows on the roentgenograms.

The roentgenograms were classified as follows : those which showed no abnolmalities were O, and the so-called "Rx" or "Ro-I" in which silicosis was suspected were classified into So and So-I depending on the degree.

The results were as follows.

Histologically, 3 of 8 cases of So-I had vaginal, silicotic granulation or fibrous proliferation around the peripheral branches of the bronchi and arteries, but no definite nodes were observed. Two or three nodes per cm^3 of shorter than 1 mm in the diameter were observed in 2 cases, and two or three nodes per cm^3 of 1-2 mm in the diameter in the other 2 cases. In one case, a node per cm^3 of longer than 2 mm in the diameter was observed. The five patients from whom the lungs with these node were removed were all direct miners who had worked between 6 years and 4 months and 13 years and 10 months. No definite silicotic nodes were observed in 8 indirect miners who had worked between 4 years and 5 months and 16 years and 2 months, and 5 of them were roentgenographically classified into 0 and 3 into So.

The change in vascular shadows wnich was comparatively parallel to silicotic lesions in the lung was spine formation on the edges of vascular shadows.

Silicosis is diagnosed roentgenographically by observation of dissemination of definite maculous shadows. In the direct miners who had worked for more than five years, however, appearance of fine shadows in lunfields and changes in vascular shadows are considered to be based on silicotic lesions.