Osaka University Knowledge Archive

Title	MRIにおける気管・気管支壁構造の描出に関する基礎的検討
Author(s)	本城, 和光; 須田, 博喜; 副島, 京子 他
Citation	日本医学放射線学会雑誌. 1991, 51(11), p. 1383-1385
Version Type	VoR
URL	https://hdl.handle.net/11094/20520
rights	
Note	

Osaka University Knowledge Archive : OUKA

https://ir.library.osaka-u.ac.jp/

Osaka University

日本医放会誌：51（11），1383—1385，1991（平3）

研究速報

MRIによる気管・気管支壁構造の描出に関する基礎的検討

山口大学医学部放射線医学教室
本城　和光　須田　博喜　副島　京子　本間　穣
丁子　卓　畠中　雅生　由水多津子　野村　敏
中村　洋　菅　一能　松本　常男　中西　敬

（平成3年6月3日受付）
（平成3年7月25日最終原稿受付）

Demonstration of the Architecture of the Tracheobronchial Wall by MR Imaging: An Experimental Study

Kazumitsu Honjou, Hiroki Suda, Kyoko Soejima, Yutaka Honma, Takashi Choji, Masao Hatanaka, Tazuko Yoshimizu, Satoshi Nomura, Hiroshi Nakamura, Kazuyoshi Suga, Tsuneo Matsumoto and Takashi Nakanishi
Department of Radiology, Yamaguchi University School of Medicine

Research Code No. : 506.9

Key Words : MR imaging, Diagnosis, Tracheobronchial wall, Gd-DTPA

To study the potential of MRI to demonstrate the architecture of the tracheobronchial wall, resected tracheobronchi of rabbits were examined with MRI. As a result, epithelium and cartilage were demonstrated as relatively low intensity bands on T_1- and T_2-weighted images (T_1WI and T_2WI). The subepithelium was of intermediate-high intensity on T_1WI and of markedly high intensity on T_2WI and Gd-DTPA enhanced T_1WI. Peritracheobronchial fat was of markedly high intensity on T_1WI and of relatively low intensity on T_2WI. In conclusion, MRI was found to have the potential to demonstrate the architecture of the tracheobronchial wall as 4 layers on each sequence.

はじめに

原発性肺癌をはじめとした，気道やその周囲に発生する腫瘍性病変の気道壁浸潤の正確な診断は現在でも困難な場合があり，治療法選択上の問題点でもある．一方，最近の臨床用MRI装置における空間分解能の向上はめざましく，組織間コントラストに優れることもあいまって，組織の微細構造の解析にも応用されてきている[1]．実際の肺癌症例でも，気管支軟骨などの気管支壁構造がMRIで描出されることがあり[2]，MRIにより気道壁構造の詳細な把握が可能となれば，臨床的に有用な情報を得ることが可能となる．そこで今回我々は，MRIによる気管・気管支壁の描出に関する実験的な検討を行ったので報告する．

対象および方法

実験には，正常家兎（日本雄性白色家兎）3羽（体重2.6～2.7kg）を用いた．2羽はペントバルビタールナトリウム原液を耳静脈より注入して屠殺し，可及的速やかに喉頭・気管・気管支・肺・食道および周囲組織を一塊に摘出後，1羽にはゼラチン水溶液を，他の1羽にはT_1強調画像で気道内腔を高信号にする目的で硫酸銅1mmol/dlを含むゼラチン水溶液をそれぞれ喉頭より気管，気管支腔内に注入後，摘出組織をゼラチン水溶液で満たし

たプラスチック容器に浸し固定した．他の1羽では Gd-DTPA0.1mmol/kg を耳静脈より注入5分後に前者と同様に屠殺後，ゼラチン水溶液にて固定した．MRI の撮像には1.5テスラの超伝導型装置（Siemens Magnetom）を用い，スピンエコー法 T_1強調画像として500/20/10（TR/TE/excitations），同法 T_2強調画像として2000/90/4，またスライス厚2mm，撮像マトリックス256×256，FOV6cm の条件で，気管正切面に平行に，気管および両側主気管支を撮像した．撮像後，摘出標本は10%ホルマリン水溶液で固定し，画像と同様な面で Hematoxylin-eosin（HE）染色にて組織標本を作製して画像と組織像との対比を行なった．

結　果

各撮像条件における気管・気管支壁構造の相対的な信号強度を Table 1 に，また実際の画像を Fig. 1 に示す．家兎の気管・気管支壁は，T_1強調画像にて上皮が低信号，上皮下組織が軽度高信号，軟骨が低信号，周囲脂肪組織が高信号の4層に描出された．また T_2強調画像では，T_1強調画像に比し上皮下組織が相対的に高信号となったが，周囲脂肪組織の信号強度は低下した．一方，Gd-DTPA 静注を行なった家兎の気管・気管支壁は，T_1強調

Table 1 Signal Intensities of the Layers of the Tracheobronchial Wall

Structure	T_1WI	Gd-enhanced T_1WI	T_2WI
Epithelium	Low	Low	Low
Subepithelium	Intermediate-high	High	High
Cartilage	Low	Low	Low
Peritracheobronchial fat	High	High	Low-intermediate

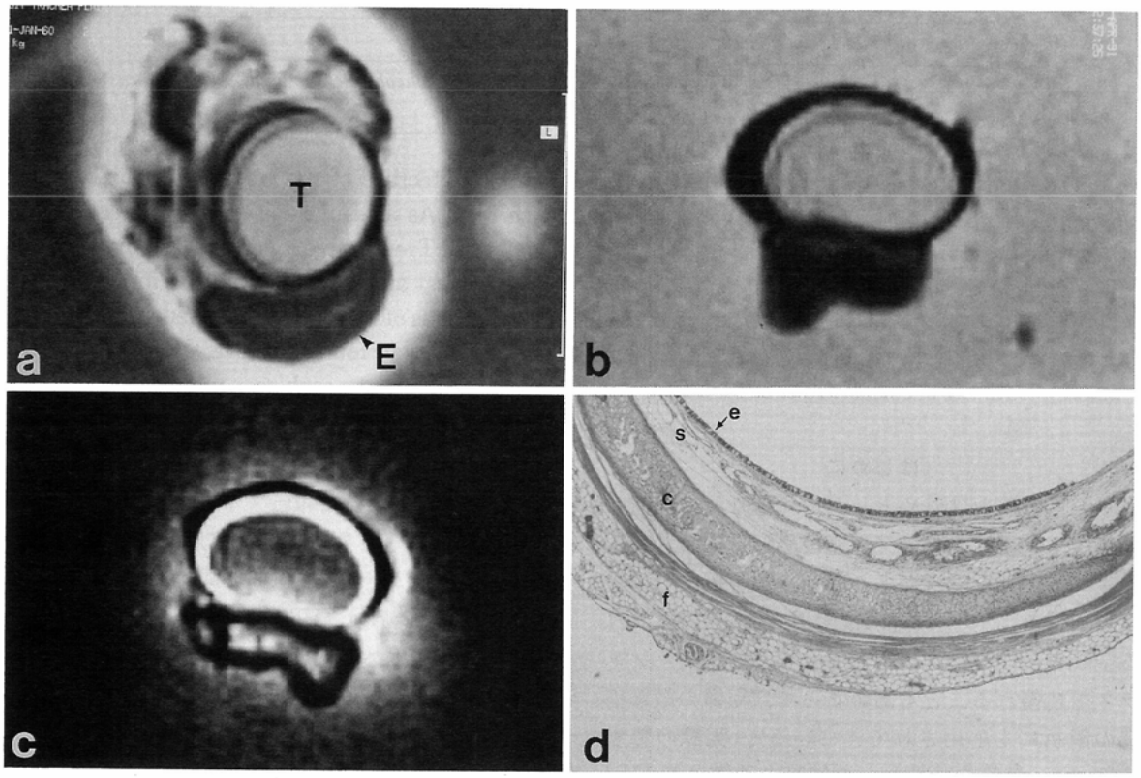

Fig. 1 MR images and photomicrograph of the tracheal wall of rabbits. (a) T_1-weighted image (b) T_2-weighted image (c) Gd-DTPA enhanced T_1-weighted image (d) Photomicrograph of the tracheal wall corresponding to (c). (original magnification, ×40)
T : Trachea, E : esophagus, e : epithelium, s : subepithelium, c : cartilage, f : peritracheal fat

画像にて上皮下組織が著明な高信号として描出された．

考　察

今回の検討では，家兎の気管および主気管支壁構造がMRIで4層に分離されることが判明した．各層の相対的なコントラストは撮像法により大きく異ならなかったが，実際には撮像法を適切に選択することにより，対象とする層と病変部との間でコントラストがつけば，特に内視鏡診断法で問題となる腫瘍の壁外方向での深達度診断にMRIが有用な情報を提供しうることが示唆された．またGd-DTPA静注を行なった場合，T_1強調画像で上皮下組織が造影効果を示すためコントラスト改善が期待できる．問題点としては，化学シフトに由来するアーチファクトの影響により，壁構造を正確に把握できない場合がある．今回の評価は周囲脂肪組織が介在しない領域での画像を考慮し行なったが，実際にはバンド幅や周波数エンコード方向に留意する一方，同アーチファクトを消去する手段が望まれる．

文　献

1) Imai Y, Kressel HY, Saul SH, et al: Colorectal tumors: An in vitro study of high resolution MR imaging. Radiology 177: 695—701, 1991

2) 中西　敬，松本常男，本城和光：胸部疾患における画像診断の現状と今後の展望．日本胸部臨床，48: 611—619, 1989