The University of Osaka
Institutional Knowledge Archive

Title	下大動脈・左腎静脈奇形のCT
Author(s)	小久保, 宇; 小山, 和行; 大友, 邦 他
Citation	日本医学放射線学会雑誌. 1988, 48(1), p. 10-16
Version Type	VoR
URL	https://hdl.handle.net/11094/20540
rights	
Note	

The University of Osaka Institutional Knowledge Archive : OUKA

https://ir.library.osaka-u.ac.jp/

The University of Osaka

日本医放会誌：48（1），10—16，1988（昭63）

下大静脈・左腎静脈奇形のCT

東京大学医学部放射線医学教室
小久保　宇　　小山　和行　　大友　　邦
八代　直文　　板井　悠二　　飯尾　正宏
関東中央病院放射線科
益　山　　栄　良

（昭和62年4月16日受付）
（昭和62年5月22日最終原稿受付）

CT of Anomalies of the Inferior Vena Cava and Left Renal Vein

Takashi Kokubo, Kazuyuki Oyama, Kuni Ohtomo,
Naobumi Yashiro, Yuji Itai and Masahiro Iio
Department of Radiology, Faculty of Medicine, University of Tokyo
Shigeyoshi Masuyama
Department of Radiology, Kanto Central Hospital

Research Code No. : 508.1

Key words : Vena Cava, abnormalities ; Renal Vein, abnormalities ; CT

Incidence of anomalies of the inferior vena cava (IVC) and left renal vein (LRV) was examined with post-contrast abdominal CT studies in the last five years and seven months retrospectively. Of the total 1100 cases, right retrocaval ureter was noted in two cases (0.2%), left IVC was two (0.2%) and bilateral IVC was twelve (1.1%) about anomalies of the IVC. As to anomalies of the LRV, retroaortic LRV was four (0.4%) and circumaortic LRV was six (0.5%). These results did not always agree with those of previous reports on dissection cases. Particularly, incidence of anomalies of the LRV on CT was much lower than that on dissection. We speculated that racial difference was one of its causes.

Clinical usefulness of CT for evaluation of anomalies of the IVC and LRV was stressed.

はじめに

両側下大静脈，下大静脈後尿管，大動脈後左腎静脈など下大静脈・左腎静脈の先天奇形は，特別な場合を除いては臨床症状を示すことがないが，大動脈や腎など後腹膜臓器の手術や，副腎静脈採血など静脈カテーテル検査に当たってはその存在は重要な意味を持つ[1)2)]．従来は静脈カテーテル検査や手術時，あるいは剖検時に偶然発見されることが多かった．しかし，X線コンピュータ断層装置（以下CT）の出現により，これらの静脈奇形の存在は非侵襲的に診断できるようになった[3)~5)]．これらの奇形はかつてはまれなものと考えられていたが，CTが普及して腹部疾患のスクリーニング検査，あるいは術前検査としてルーチンに用いられるようになり，報告例が増えている[6)]．

下大静脈・左腎静脈の先天奇形の出現頻度については，既に剖検例から詳細に検討され多くの報告が見られるが，臨床レベルからのまとまった報告は少ない．CTによってこれらの静脈奇形が臨床的に容易に診断できるようになった現在，CTにおける奇形の出現頻度を検討し，従来の剖検例からの報告と比較する．

対象と方法

東京大学医学部附属病院，同分院，関東中央病院にて昭和56年4月から昭和61年10月の間に腹部CTを施行された患者の保存フィルムを検討した．その内，血管と尿管の位置関係が明らかであるよう，造影剤静注後に検査され，かつ腎上極から大動脈分岐部までの範囲が連続的にscanされている症例を対象とした．対象はすべて日本人の成人であり，総数は1,100例である．

対象の中から，CTで診断できた下大静脈奇形，左腎静脈奇形を分類，集計し，その出現頻度を計算した．

なお，Chuangら[1]は下大静脈奇形を，①腎後部下大静脈の奇形，②腎部下大静脈の奇形，③腎前部下大静脈の奇形の3通りに分けている．両側下大静脈など下大静脈奇形の多くは①に属するため，一般に下大静脈奇形という場合は①をさしていることが多い．そのため，本論文では①を「下大静脈奇形」として検討した．さらに①については，Huntington and McClure[7]に従って，下大静脈後尿管（type A），左下大静脈（type C），両側下大静脈（type BC）などに細分類した．また，②は大動脈後左腎静脈，大動脈周囲左腎静脈など，左腎静脈の奇形として表現されるため，本論文では②を「左腎静脈奇形」として検討対象に含めた．③には肝部下大静脈欠損（奇静脈・半奇静脈連結）が含まれるが今回の検討の対象からは省いた．

結　果（Table 1）

下大静脈奇形については，全1,100例中，正常（type B）が1,084例（98.5%），下大静脈後尿管（type A）2例（0.2%），左下大静脈（type C）2例（0.2%），両側下大静脈（type BC）12例（1.1%）であった．

左腎静脈奇形では，大動脈前左腎静脈（正常）が1,090例（99.1%），大動脈後左腎静脈4例（0.4%），大動脈周囲左腎静脈6例（0.5%）であった．

下大静脈奇形と左腎静脈奇形の両者が併存した例はなかった．

なお，CT施行前に他検査などから静脈奇形の存在を疑われた症例はなく，発生異常の症例はいずれもCTによって偶然発見されたものである．

代表症例をFig. 1～5に示す．

Table 1　Incidence of anomalies of the inferior vena cava and left renal vein on CT

Variations of the inferior vena cava (IVC)		
Retrocaval ureter	type A	2 cases (0.2%)
Right IVC (Normal)	type B	1084 cases (98.5%)
Left IVC	type C	2 cases (0.2%)
Bilateral IVC	type BC	12 cases (1.1%)
Total		1100 cases
Variations of the left renal vein (LRV)		
Preaortic LRV (Normal)		1090 cases (99.1%)
Retroaortic LRV		4 cases (0.4%)
Circumaortic LRV		6 cases (0.5%)
Total		1100 cases

考　察

下大静脈・左腎静脈の先天奇形を臨床的に診断できる方法としては，①超音波断層[8]，②CT[3)~6)]，③静脈造影[1)2)]などがあげられる．③が最も確実な診断法であるが，実際に検査が施行される症例は少ない．①は腹部疾患のスクリーニング検査として広く用いられているが，下大静脈や左腎静脈は消化管ガスによって充分観察できないことも多く，必ずしも適当な検査法とはいえない．検査を施行される症例数が多く，しかもこれらの奇形をある程度正確に診断できる点では，CTが現在のところ最も優れている．したがって，CTにおけるこれらの奇形の出現頻度が，臨床レベルで経験される頻度（剖検によって初めて診断されるのではなく，日常診療上，どの程度の割合でこれらの静脈奇形が経験されるか）に最も近いと考えられる．

下大静脈・左腎静脈の発生過程についてはHuntington, McClureら[7]をはじめ多くの報告が見られ，詳細に記されているため簡単に触れるにとどめる．それによると，下大静脈・左腎静脈は胎生早期に出現する3対の静脈，後主静脈（post-cardinal vein），主下静脈（subcardinal vein），主上静脈（supracardinal vein）とその間の吻合枝が原基となる．腎前部下大静脈は右主下静脈から，腎部下大静脈は右主下静脈―主上静脈間の吻合枝から，左腎静脈は左右主下静脈間の吻合枝から発生する．腎後部下大静脈の発生には後主静脈と主

1a

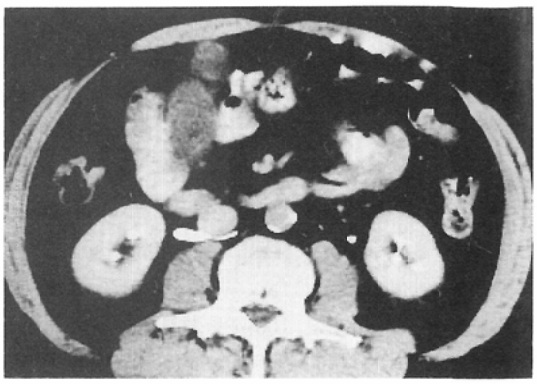

1b

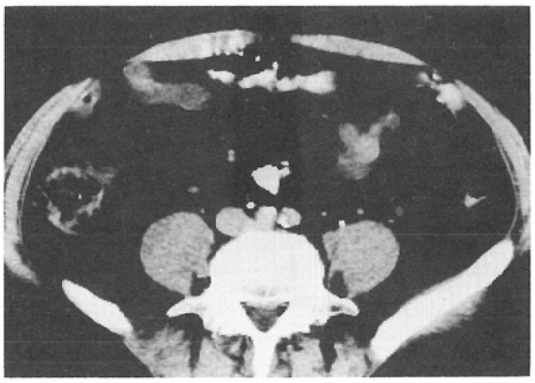

1c

Fig. 1　Retrocaval ureter. Enhanced CT scan at level of renal hilus (a). The right ureter crosses the IVC posteriorly (b), and descends between tha IVC and aorta (c).

上静脈の2対4本の静脈が関与する．Fig. 6に示すように，右後主静脈，右主上静脈，左主上静脈，左後主静脈に順にA，B，C，Dと符号が付けられており，右主上静脈(B)が下大静脈を形成して他が消滅したtype Bが正常発生である．右下大静脈後尿管は右後主静脈(A)が下大静脈として発達したtype Aに属する奇形であり，左下大静脈は左主上静脈（C）が残存したtype Cに属し，両側

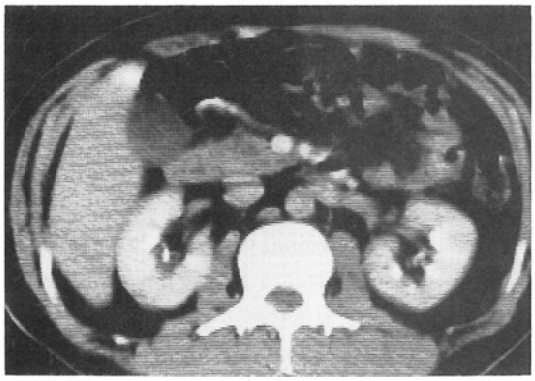

2a

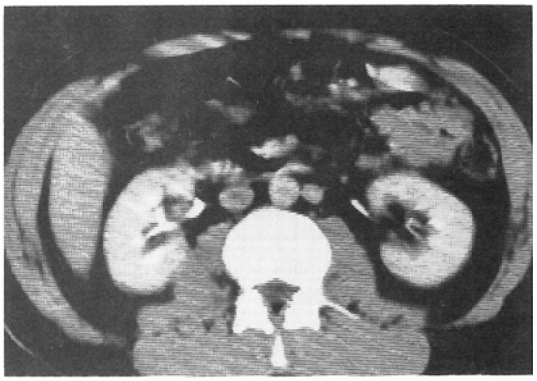

2b

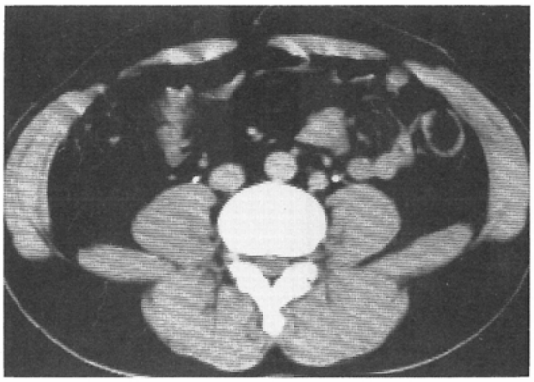

2c

Fig. 2　Bilateral IVC. Left-sided IVC unites with left renal vein (a). At lover level, CT scans show IVC on either side of the abdominal aorta (b,c).

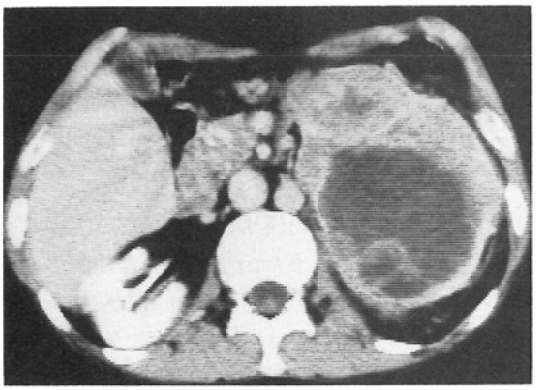

3a

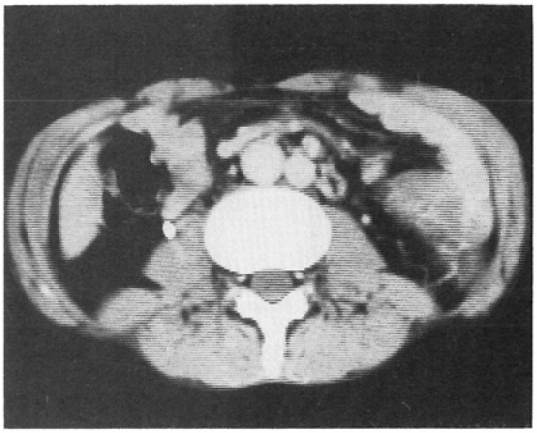

3b

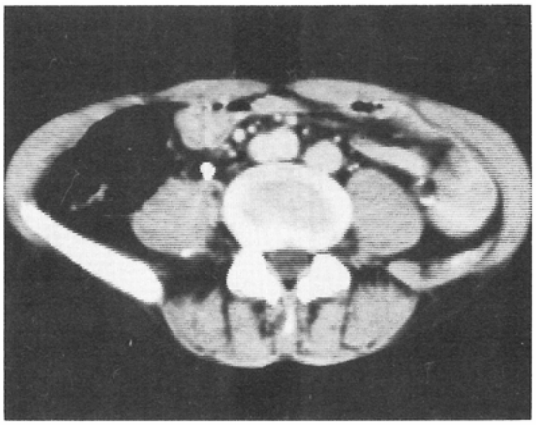

3c

Fig. 3　Left IVC. CT scans show IVC left of the abdominal aorta (a, b, c). This patient has left renal cell carcinoma.

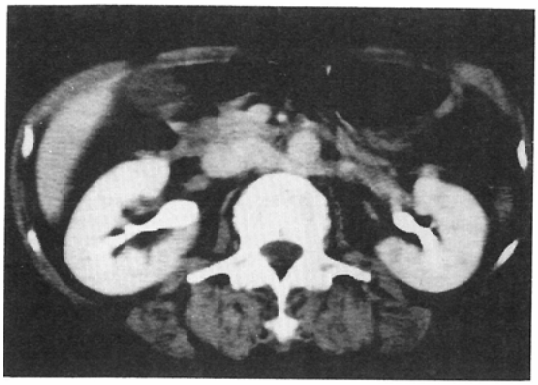

Fig. 4 Retroaortic LRV. The left renal vein crosses the abdominal aorta posteriorly and flows into the IVC.

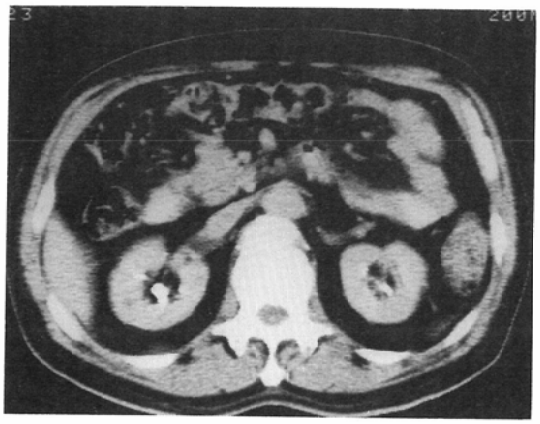

5a

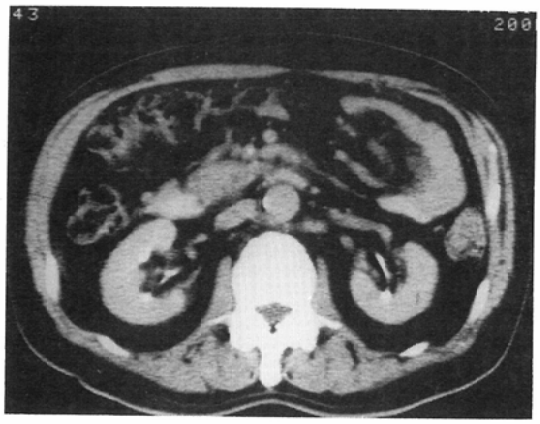

5b

Fig. 5 Circumaortic LRV. CT scan shows the ventral branch of the LRV anterior to the aorta (a). At 2cm lower level, the dorsal branch is seen posterior to the aorta (b).

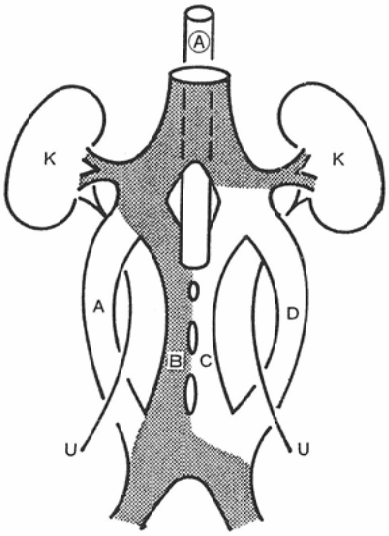

Fig. 6 Schematic diagram of the development of the IVC and LRV (modified from Chuang[2]). Ⓐ: Abdominal aorta. U: Ureter. K: Kidney. A: Right posterior cardinal vein. B: Right supracardinal vein. C: Left supracardinal vein. D: Left posterior cardinal vein. Dotted area develops in normal cases.

下大静脈は左右の主上静脈（B, C）が残存したtype BCに属する．また，左右主下静脈間の吻合枝の代わりに，大動脈の背側を通る左右主上静脈間の吻合枝が発達すれば大動脈後左腎静脈となり，両者が残れば大動脈周囲左腎静脈となる．下大静脈・左腎静脈奇形の発生頻度について，剖検例からの報告[9)~12)]をまとめる（Table 2）．

Chuangら[1)]の分類と別の観点からは，下大静脈・左腎静脈奇形は大きく次の2種類に分けられる．1つは，正常では発達すべき血管が消滅し，代わりに消滅すべき血管が発達するタイプの奇形で，もう1つは，正常で発達する血管に加えて消滅すべき血管が残るタイプの奇形である．

前者には下大静脈後尿管，左下大静脈，大動脈左腎静脈が含まれる．このタイプの奇形は，理論的にはCTと剖検例とで出現頻度が等しいと考えられる．下大静脈後尿管，左下大静脈の頻度は両者の間であまり差がない．しかし，大動脈後左腎静脈のCTにおける出現頻度（0.4%）は剖検例（1.7～3.5%）に比べて低い．原因は明らかでない

Table 2　Incidence of anomalies of the inferior vena cava and left renal vein on dissection reported in literature

Incidence of anomalies of the inferior vena cava (IVC)				
Author(Year)		Seib[9](1934)	Adachi[10](1937)	Reis[11](1959)
Retrocaval ureter	type A	0%	0.1%	0%
Right IVC(Normal)	type B	96.7%	98.2%	97.6%
Left IVC	type C	0.5%	0.2%	0.2%
Bilateral IVC	type BC	2.8%	1.2%	2.2%
Right retrocaval ureter with bilateral IVC	type AC	0%	0.1%	0%
Total amount of cases (Race)		176 (American whites and blacks)	1055 (Japanese)	500 (American whites) and blacks)

Incidence of anomalies of the left renal vein (LRV)		
Author(Year)	Seib[9](1934)	Pick[12](1940)
Preaortic LRV(Normal)	89.2%	79.7%
Retroaortic LRV	1.7%	3.5%
Circumaortic LRV	9.1%	16.8%
Total amount of cases (Race)	176 (American whites and blacks)	202 (not mentioned)

が，民族間の差が一因ではないかと推定される．

後者には両側下大静脈，大動脈周囲左腎静脈が含まれる．このタイプの奇形は，いずれか一方の血管が優位に発達し，他方の血管が痕跡程度にしか残っていない場合がある．したがって，CTにおける出現頻度が剖検例より一般に低いと考えられる．両側下大静脈のCTにおける頻度（1.1%）が剖検例（1.2～2.8%）よりやや低い傾向にあるのは，どちらかの静脈が痕跡程度であったためCTで検出できなかったことによると思われる．しかし大動脈周囲左腎静脈のCTにおける頻度（0.5%）は剖検例（9.1～16.8%）より著しく低く，大動脈前後の左腎静脈のいずれかが痕跡程度であったこと以外に，民族間の差も一因ではないかと推定される．なお，たとえCTで細い血管が検出できなかったとしても，臨床的には痕跡程度に残った血管が大きな問題になることは少ないと思われる．

ところで，左生殖腺静脈は大動脈左側を上行して左腎静脈に流入するため，拡張した場合にCTでは両側下大静脈と区別しにくいことがある．したがってCTから両側下大静脈と診断した症例の中に，拡張した左生殖腺静脈の症例が含まれている可能性は否定できない．手術などのために正確な診断が必要な場合には静脈造影を施行すべきであろう．

なお，腎後部下大静脈の発生は，左右の後主静脈・主上静脈の4本の血管の組合わせから，計15通りのタイプが理論的には考えられる．その内，ヒトで報告されているのは，type A，B（正常），C，AB，AC，AD，BC，ABCの8型である[13)14)]．今回の集計で見られたのはtype A，B，C，BCの4型のみであり，他はきわめて珍しい発生異常と思われる．

今回の対象症例の中に，肝部下大静脈欠損（左下大静脈の半奇静脈連結）が1例見られた．これは腎前部下大静脈の奇形である[1)]が，腎部・腎後部下大静脈の奇形に比べまれである．頻度を論じるには，対象を頭側が横隔膜レベルまでscanされている症例に広げ，しかも更に多くの母集団を選ぶ必要があると思われるため，このような1例が見られたことを記すにとどめ，検討の対象からは省いた．

まとめ

1,100例の腹部CTを検討し，下大静脈・左腎静脈奇形の出現頻度を調べた．下大静脈奇形は，下

大静脈後尿管が2例（0.2%），左下大静脈が2例（0.2%），両側下大静脈が12例（1.1%）にそれぞれ見られた．左腎静脈奇形は，大動脈後左腎静脈が4例（0.4%），大動脈周囲左腎静脈が6例（0.5%）にそれぞれ見られた．剖検例からの報告と必ずしも一致しないのは，痕跡程度に残った血管をCTで検出できなかったためと思われるが，CTで検出できないことによる大きな不都合はないと考えられた．また，左腎静脈奇形の出現頻度は剖検例からの報告に比べ著しく低いが，民族間の差も一因ではないかと推定された．

文　献

1) Chuang VP, Mena CE, Hoskins PA: Congenital anomalies of the inferior vena cava. Review of embryogenesis and presentation of a simplified classification. Br J Radiol 47: 206—213, 1974
2) Chuang VP, Mena CE, Hoskins PA: Congenital anomalies of the left renal vein: Angiographic consideration. Br J Radiol 47: 214—218, 1974
3) Gefter WB, Arger PH, Mulhern CB, et al: Computed tomography of circumcaval ureter. AJR 131: 1086—1087, 1978
4) Faer MJ, Lynch RD, Evans HO, et al: Inferior vena cava duplication: Demonstration by computed tomography. Radiology 130: 707—709, 1979
5) Royal SA, Callen PW: CT evaluation of anomalies of the inferior vena cava and left renal vein. AJR 132: 759—763, 1979
6) Mayo J, Gray R, St Louis E, et al: Anomalies of the inferior vena cava. AJR 140: 339—345, 1983
7) Huntigton GS, McClure CFW: The development of the veins in the domestic cat with especial reference, 1) to the share taken by the supracardinal veins in the development of the postcava and azygos veins and 2) to the interpretation of the variant conditions of the postcava and its tributaries, as found in the adult. Anat Rec 20: 1—30, 1920
8) 富田　貴，竹内和男，煎本正博，小野由雅：腹部超音波検査にて発見された下大静脈および左腎静脈奇形の5例，画像診断，6: 189—193, 1986
9) Seib GA: The azygos system of veins in american whites and american negroes, including observations on the inferior caval venous system. Am J Phys Anthropol 19: 39—163, 1934
10) Adachi B: Statistic der Varietäten der V. cava caudalis bei den Japanern. Anat Anz 85: 215—223, 1937
11) Reis RH, Esenther G: Variations in the pattern of renal vessels and their relation to the type of posterior vena cava in man. Am J Anat 104: 295—318, 1959
12) Pick JW, Anson BJ: The renal vascular pedicle. J Urol 44: 411—434, 1940
13) 藤岡秀樹，北村憲也，河西宏信，他：Right Periureteric Venous Ringに伴った下大静脈後尿管の1例，日泌尿会誌，86: 788—794, 1977
14) Nielsen PB: Retrocaval ureter. Acta Radiol 51: 179—188, 1959