The University of Osaka
Institutional Knowledge Archive

Title	腫瘤形成型膵炎のCT像の検討-病理組織所見との対比-
Author(s)	伊藤, 茂樹; 長坂, 徹郎; 遠藤, 登喜子 他
Citation	日本医学放射線学会雑誌. 1995, 55(9), p. 627-632
Version Type	VoR
URL	https://hdl.handle.net/11094/20542
rights	
Note	

The University of Osaka Institutional Knowledge Archive : OUKA

https://ir.library.osaka-u.ac.jp/

The University of Osaka

腫瘤形成型膵炎のCT像の検討

― 病理組織所見との対比 ―

伊藤　茂樹[1)*]　長坂　徹郎[2)]　遠藤登喜子[1)]
石口　恒男[3)]　石垣　武男[1)]

1）名古屋大学医学部放射線医学教室　2）同検査部病理
3）同医療技術短期大学部診療放射線技術学科　＊現：名古屋記念病院放射線科

CT Findings of Mass-forming Pancreatitis : Correlation with Histopathologic Findings

Shigeki Itoh[1)*], Tetsuro Nagasaka[2)], Tokiko Endo[1)], Tsuneo Ishiguchi[3)] and Takeo Ishigaki[1)]

We attempted to analyse the computed tomographic (CT) characteristics of mass-forming pancreatitis. Thirty inflammatory masses were studied using the combined method of dynamic CT (Dy-CT) and high dose enhancement CT (HD-CT) with a thin-section scan. From the correlation between the CT enhancement effect and the histopathologic changes, injury of the glandular element and proliferation of fibrous tissue were more prominant in inflammatory masses showing a different enhancement effect from the surrounding pancreatic parenchyma. In addition to these changes, constriction of the intrapancreatic artery caused a poor enhancement effect on Dy-CT, whereas marked round cell infiltration with lymphoid follicle formation increased the enhancement effect on HD-CT. This combined CT method is valuable for the diagnosis of mass-forming pancreatitis and adequately reflects its histopathologic condition.

Research Code No. : *515.1*

Key words : *Mass-forming pancreatitis, Dynamic CT, High dose enhancement*

Received May 10, 1994 ; revision accepted Aug. 3, 1994

1) Department of Radiology, Nagoya University, School of Medecine
*Present address : Department of Radiology, Nagoya Memorial Hospital
2) Department of Pathology, Nagoya University, School of Medicine
3) Department of Clinical Radiation Technology, Nagoya University, College of Medical Technology

はじめに

腫瘤形成型膵炎は，当初，石井ら[1)]により「上腹部に大きな硬い腫瘤を形成し，開腹手術によっても癌との鑑別が極めて困難な慢性膵炎」と記載された．しかしながら，その後の画像診断の進歩により現在では「画像上膵癌類似の限局性腫瘤像を呈した膵炎」として位置づけられ，各種診断技術の進歩にもかかわらず膵癌との鑑別に苦慮することが少なくない疾患である．本疾患の画像所見については過去に多くの報告がなされているが[2)-9)]，そのCT所見と組織所見を対比検討した報告は少ない．われわれは，従来から膵疾患のCT診断においてdynamic CTとhigh dose enhancement CTを併用する方法を用い，その有用性について報告してきた[10),11)]．本論文ではこの方法を用いて腫瘤形成型膵炎のCT所見を検討し，さらに，その所見と組織所見との対比を行う．

対象と方法

対象は診断の確定した腫瘤形成型膵炎の30例(男性26例，女性4例，年齢35歳から75歳，平均年齢49歳)である．その主症状は，上腹部痛が23例，黄疸が4例，糖尿病の悪化と腹部腫瘤の触知がおのおの1例で，残りの1例は無症状で検診の超音波検査にて膵腫瘤が発見された．24例は組織学的に，6例は他検査の結果を含めた総合的判断と1年以上の経過観察の結果から診断が確定した．

使用機種は東芝900 S，東芝TCT 80 A，日立CTW 600で，全例で単純および造影CTを撮影した．後者はまず主に動脈相の造影効果を評価するためにdynamic CTを施行した．13例は造影剤(300mgI/ml)70～80mlを8～10ml/secで静注してsingle level dynamic CTを，16例は造影剤120mlを3ml/secで静注してtable incremental dynamic CTを施行した．dynamic CTに引き続き造影剤を追加し全体で200ccを投与して主に実質相の造影効果を評価するためのhigh dose enhancement CTを施行した．ただし，1例のみdynamic CTを施行していない．また，造影CTでは膵は5mm slice厚で撮影した．

腫瘤，脈管の取込み，腫瘤以外の膵実質および膵周囲組織のCT所見について2名の放射線専門医によりretrospective

に検討した．腫瘤の境界や均一性は単純および造影CTの所見を総合的に評価したが，後者の所見を主に用いた．腫瘤の境界は同定可能と不可能に分け，前者をさらに平滑と不整に分類し，腫瘤の均一性は3段階に評価した．単純および造影CTにおける腫瘤のdensityは明らかな嚢胞部分，石灰化および腫瘤内の拡張した主膵管を除き周囲の膵実質との比較により決定した．動脈の取込みの程度は，腫瘤が動脈周囲の3/4以上を取り囲む例，動脈を圧排している例，明らかな異常を認めない例の3段階に，また，静脈の取込みの程度は，静脈の閉塞，狭窄，明らかな異常を認めない3段階に分けた．膵実質での主膵管の拡張の程度はKarasawaの方法[12]に準じて測定した．リンパ節の腫大は長径1cm以上とした．これらのCT所見と組織所見を対比し，特に腫瘤全体の組織が得られた12例について，腫瘤の造影効果と病変部での組織の変化の程度を比較した．組織所見は腺組織の障害，線維組織の増生，膵内動脈の狭小化，炎症細胞浸潤およびリンパ濾胞形成の5項目について病理専門医によりその程度を3段階に評価した．

Table 1　CT findings of mass

CT finding		Case
Location	Head	23
	Body	4
	Tail	3
Size	≦2cm	1
	2<～≦4cm	18
	>4cm	11
Boundary	Defined ; clear	2
	Defined ; irregular	6
	Undefined	22
Density	Homogenous	16
	Mild inhomogenous	11
	Inhomogenous	3
Plain CT *1	Low density	4
	Iso-density	26
	High density	0
Dynamic CT *2	Low density	11
	Iso-density	18
	High density	0
High dose CE-CT	Low density	1
	Iso-density	15
	High density	14
MPD dilatation in mass *3		6 (20%)
Calcification in mass		6 (20%)
Cyst in central portion		11 (37%)
Cyst in peripheral portion		11 (37%)

*1 : The density of a mass was determined in comparison of pancreatic parenchyma.
*2 : The enhancement effect in dynamic CT, not performed in one patients, was evaluated in arterial phase.
*3 : main pancreatic duct

Table 2　Enhancement pattern of mass

Dynamic CT		High dose CE-CT	Case
1. Low density	→	Low density	1 (3%)
2. Low density	→	Iso-density	4 (14%)
3. Low density	→	High density	6 (21%)
4. Iso-density	→	Low density	0 (0%)
5. Iso-density	→	Iso-density	11 (38%)
6. Iso-density	→	High density	7 (24%)

結　　果

1．腫瘤形成型膵炎のCT所見(Table 1～4)

腫瘤の部位は頭部23例，体部4例，尾部3例で，1例を除き全例が2cm以上であった．その境界は同定困難な例が22

Table 3　CT findings of involvement of vessel

CT finding	Case
Superior mesenteric artery	
No definite involvement	30
Adjacent mass	0
Circumferential encasement	0
Celiac arterial axis	
No definite involvement	30
Adjacent mass	0
Circumferential encasement	0
Splenic artery	
No definite involvement	28
Adjacent mass	2
Circumferential encasement	0
Superior mesenteric vein	
No definite involvement	24
Encasement	5
Obstruction	1
Splenic vein	
No definite involvement	27
Encasement	0
Obstruction	3
Inferior vena cava	
No definite involvement	29
Encasement	0
Obstruction	1

Table 4　CT findings of pancreatic parenchyma and surrounding tissues

CT finding	Case
1) Pancreatic parenchyma	
Ratio of MPD to parenchyma*1	
None	10
<50%	15
≧50%	5
Location of MPD dilatation	
Proxymal	1
Distal	15
Diffuse	4
Atrophy of distal parenchyma	5 (17%)
Calcification	3 (10%)
Cyst formation	10 (27%)
2) Surrounding tissues	
Bile duct dilatation*2	9 (39%)
Lymph node swelling	18 (60%)
Splenic infarction	1 (3%)
Ascites	0 (0%)

* 1 : main pancreatic duct
* 2 : Denominator was the number of tumor in pancreatic head.

例で，吸収値は均一またはやや不均一な例が合わせて27例と多数を占めた．単純CTでは大部分がiso-densityを呈した．dynamic CTでは18例がiso-densityであったが，low densityを呈した例も11例存在した．一方，high dose enhancement CTにてlow densityを呈した例は１例のみで，残りはiso-densityとhigh densityの例がほぼ同数であった．dynamic CTとhigh dose enhancement CTでともに膵実質と同等に造影された例は11例のみであった．また，dynamic CTでlow densityを呈した11例のうち６例はhigh dose enhancement CTでhigh densityとなった．腫瘤内の主膵管拡張，石灰化，嚢胞形成はおのおの６例，６例，11例に認めた．

脈管の取込みについては，上腸間膜動脈と腹腔動脈根部の取込みを認めた例はなかった．静脈の取込みについても，その閉塞をきたした例は３例のみであった．腫瘤部以外の膵実質での主膵管の拡張を20例に認め，この多くは比較的軽度な腫瘤末梢側の拡張であった．胆管拡張は膵頭部例の約40％に，また，リンパ節腫大は全体の60％に認められたが，２例を除き全例肝十二指腸靱帯や膵頭部周囲のリンパ節の腫大であった．

Table 5　Correlation between CT enhancement effect and histopathologic change

Histopathologic change grade \ Enhancement effect		Dynamic CT Iso (7)	Dynamic CT Low (5)	High dose CECT Iso (8)	High dose CECT High (4)*
Injury of glandular element	I	2	4	2	4
	II	2	1	3	0
	III	3	0	3	0
Proliferation of fibrous tissue	I	3	5	4	4
	II	3	0	3	0
	III	1	0	1	0
Constriction of intrapancreatic artery	I	0	3	1	2
	II	1	2	2	1
	III	6	0	5	1
Round cell infiltration	I	0	3	0	3
	II	5	0	4	1
	III	2	2	4	0
Lymphoid follicle formation	I	0	3	0	3
	II	1	1	1	1
	III	6	1	7	0

grade I : prominent，II : moderate，III : mild　(　) : number of cases

2．腫瘤の造影効果と組織所見の比較(Table 5，Fig.1～3)

腫瘤全体の組織が得られた12例のdynamic CTでの造影効果は，iso-densityの例が７例，low densityの例が５例であった．組織学的には後者では全例で腺組織の障害，線維組織の増生および膵内動脈の狭小化が中等度以上であったが，前者では膵内動脈の狭小化は１例を除いて軽度であった．

high dose enhancement CTでの造影効果はiso-densityの例が８例，high densityの例が４例であった．後者は全例で著明な腺組織の障害と線維組織の増生を認め，かつ，１例を除きリンパ濾胞形成を伴う炎症細胞浸潤も顕著であった．一方，前者では著明な炎症細胞浸潤やリンパ濾胞形成を認めた例はなかった．

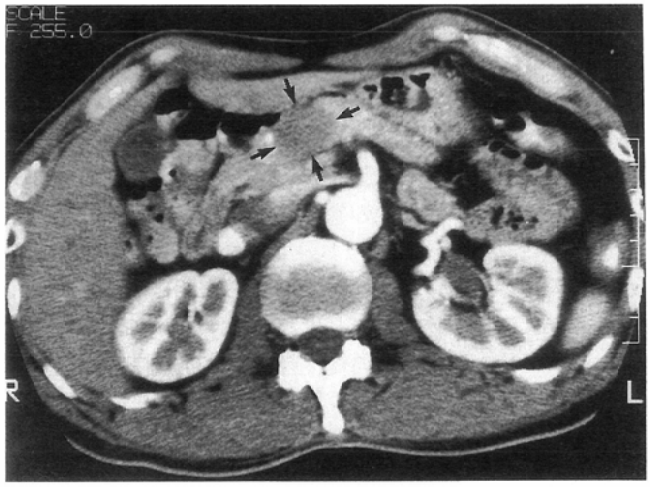

(A)

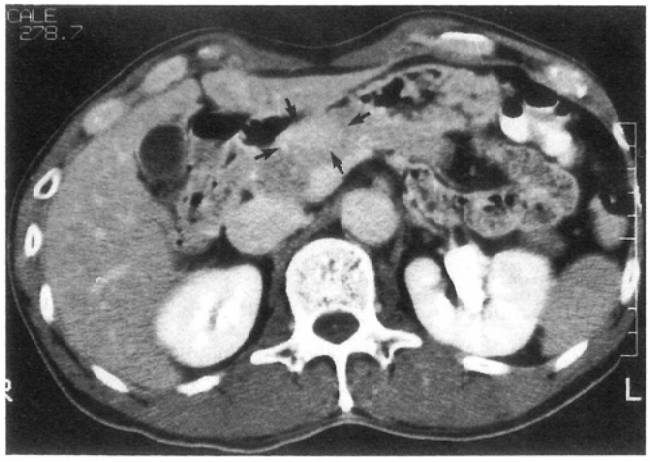

(B)

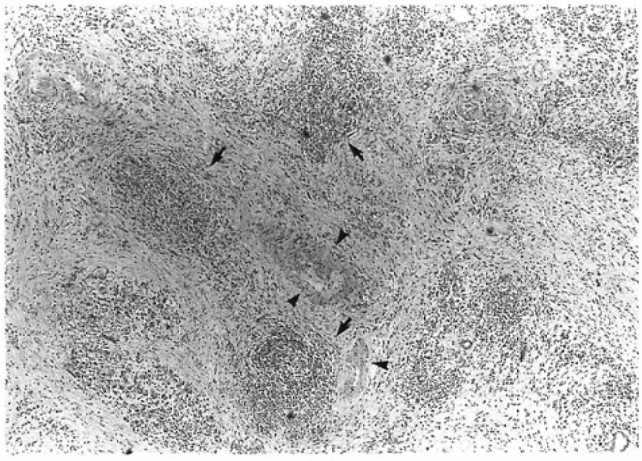

(C)

Fig.1　An inflammatory mass of pancreatic body shows low density on dynamic CT (arrow, (A)) and turns to be high density on high dose enhancement CT (arrow, (B)). The periarterial fat between the mass and the celiac artery is preserved. Histologycally, the glandular elements are hardly recognized and the fibrosis and lymphoid follicle formation are prominent (arrow). The intrapancreatic arteries are constricted by periareterial fibrosis and intimal thickening (arrow head, (C)).

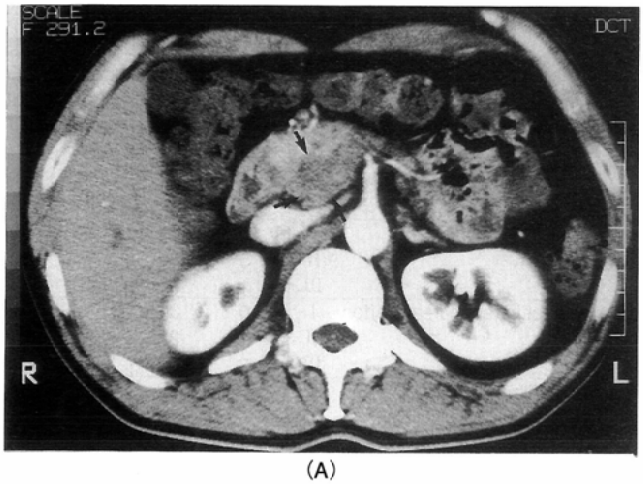

(A)

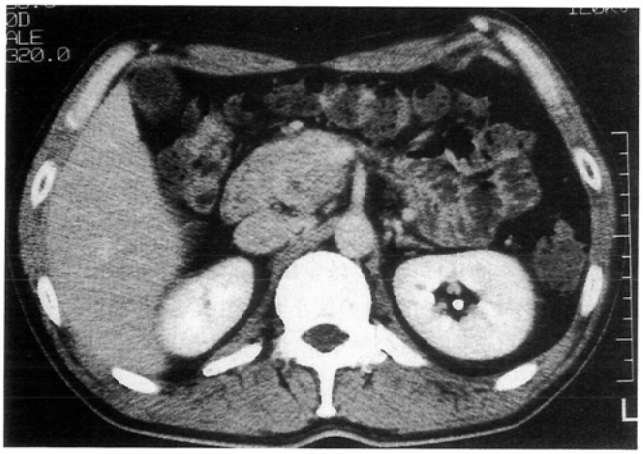

(B)

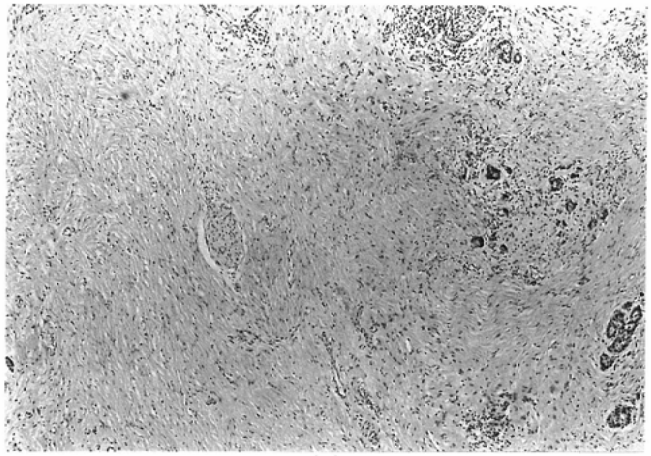

(C)

Fig.2 A mass of pancreatic head shows low density on dynamic CT (arrow, (A)) and iso density on high dose enhancement CT (B). The periarterial fat of the superior mesenteric artery is preserved. The glandular injury and fibrosis are prominent but lymphoid follicle the formation is poor (C).

考　　察

慢性膵炎は通常膵組織全体に炎症性変化を生じるが，時にその一部のみに変化をきたし画像上限局性の腫瘤像を呈することがある．このような病態を臨床的に腫瘤形成型膵炎と呼び，膵癌との鑑別が膵疾患を管理する上で重要な問題である．近年，この両者の鑑別における画像ガイド下の生検の有用性が高く評価されている[5), 13)]．しかしながら，この方法の技術的な限界，特に「癌でない」ことを証明することの困難さを考慮すると，腫瘤形成型膵炎がどのようなCT所見を呈し，かつ，その所見がどのような組織所見と対比しているかを明らかにしておくことが重要であると考え今回の検討を行った．

今回の検討から腫瘤形成型膵炎に共通するCT所見は以下のように要約される．1)境界不明瞭で比較的均一な腫瘤であることが多い．2)dynamic CTでiso-densityを呈することが多い．3)high dose enhancement CTではlow densityを呈することは稀である．4)時に腫瘤内の主膵管拡張，石灰化，嚢胞形成を認める．5)脈管特に動脈の取込みを認めることは稀である．6)腫瘤外の膵実質での主膵管拡張と胆管拡張やリンパ節腫大を生じることが少なくない．

腫瘤形成型膵炎が境界不明瞭で比較的均一な腫瘤を呈することが多いのは，組織学的に病変部と周囲膵組織との移行が比較的なだらかで，かつ，病変内に広範な壊死性変化を生じることが稀であることを反映したものと思われる．また，腫瘤内の主膵管拡張，石灰化，嚢胞形成は従来から本疾患に特徴的な所見とされている[4), 8)]が，今回の検討でも明らかなようにその頻度は必ずしも高くなく，これらの所見だけでは本疾患の診断に不十分であると思われる．

腫瘤が上腸間膜動脈や腹腔動脈根部を全周性に取り囲むような所見は，膵癌や他の悪性疾患に特徴的な所見とされてきた[14), 15)]．最近，膵炎においても同様の所見を呈した例が報告されているが[16)]，今回の検討からも明らかなように，その頻度は極めて稀であると思われる．一方，静脈の取込みについては，近年通常の慢性膵炎における脾静脈や上腸間膜静脈の閉塞が必ずしも少なくないことが報告されている[17), 18)]．しかしながら，今回の検討では，これらの静脈の閉塞は3例に認めたのみであった．この相違は，腫瘤形成型膵炎の炎症が限局性で周囲への病変の波及が比較的乏しいことによるものと推測される．

今回の検討で腫瘤外の主膵管拡張や胆管拡張が少なからず認められた．これは腫瘤形成型膵炎においても，病変部での線維組織の増生や炎症細胞浸潤等により膵管や胆管の狭窄を生じ，その上流側の拡張をきたしうることを表していると思われる．

腫瘤形成型膵炎を含めて慢性膵炎は，造影CTにて膵実質と同等に造影されることが特徴とされ[2), 6)]，近年この点を利用してdynamic CTにより膵癌と鑑別する試みも報告されている[7)]．しかしながら，今回の検討でdynamic CTにて29例中11例がlow densityを呈し，この方法の限界を表していると思われる．また，high dose enhancement CTでも14腫瘤が周囲膵組織より強く造影された．これらの造影CTにて膵実質と異なる造影効果を呈した病変は組織学的変化がより強度であった．組織所見との対比から，著明な腺組織の障害や線維組織の増生に加えて膵内動脈の狭小化による血液循環

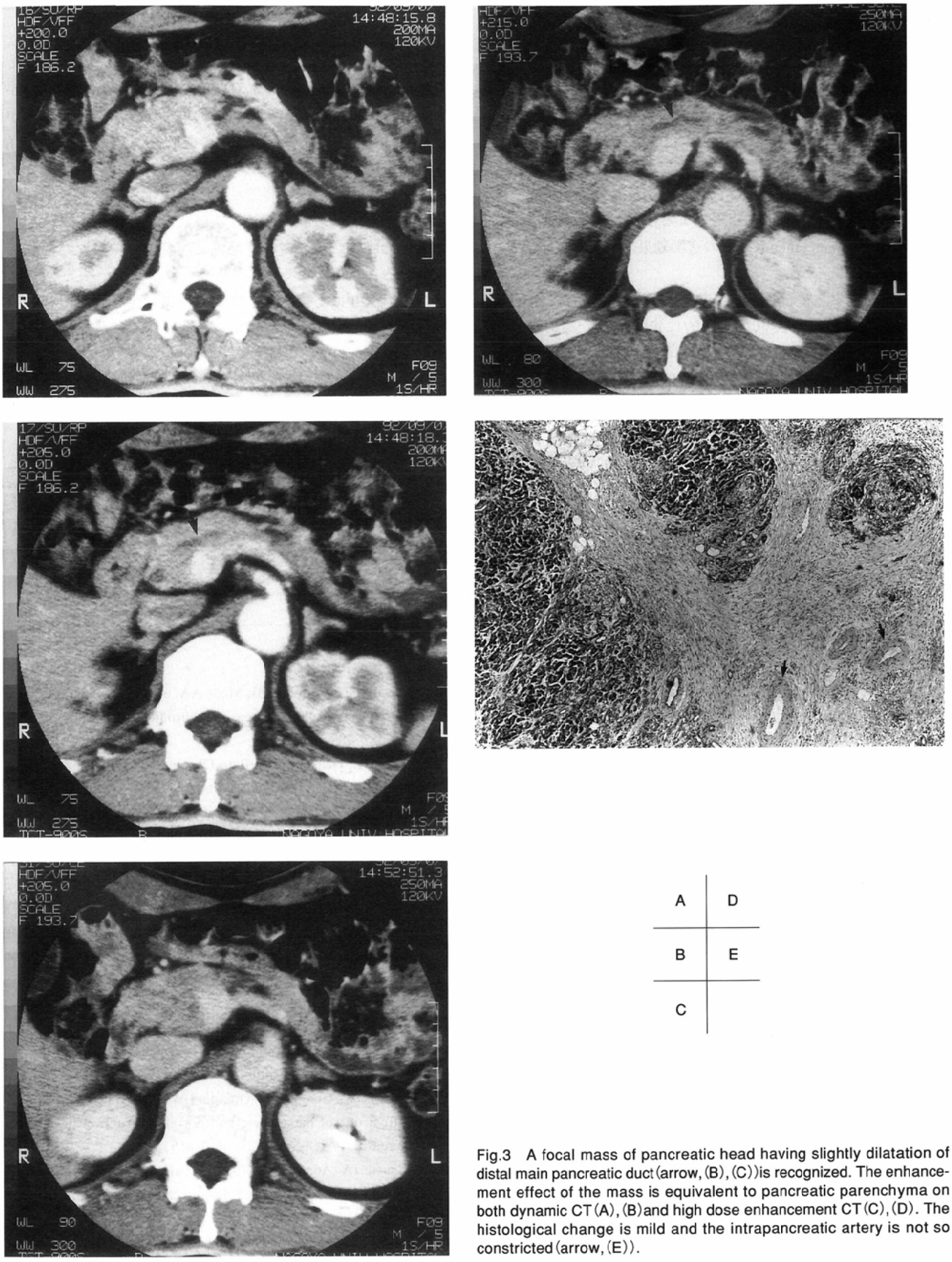

Fig.3　A focal mass of pancreatic head having slightly dilatation of distal main pancreatic duct (arrow, (B), (C)) is recognized. The enhancement effect of the mass is equivalent to pancreatic parenchyma on both dynamic CT (A), (B) and high dose enhancement CT (C), (D). The histological change is mild and the intrapancreatic artery is not so constricted (arrow, (E)).

の遅延が，dynamic CTでの造影不良の原因であると考えられる．一方，high dose enhancement CTにおける造影効果の増大には，著明な線維組織の増生に加えてリンパ濾胞形成を伴う炎症細胞浸潤の関与が示唆された．肝疾患において線維組織の豊富な領域が造影CTの後期相で著明に造影されることが報告されている[19]．一方，high dose enhancement CTでの造影効果は，間質腔を含む細胞外腔全体の容積と同部での緩徐な血流量に左右されるため，活動性の炎症による局所の充血が豊富な線維組織による間質腔の増大とともにhigh dose enhancement CTでの造影効果の増強に寄与していると考えられる．

今回の検討で，腫瘤形成型膵炎の呈したCT所見は多彩であったが，これは本疾患が臨床的に定義されたものであり，その組織学的変化の程度がさまざまであることを反映しているものと思われる．また，今回の検討で明らかとなった個々のCT所見の特異性，特に膵癌との鑑別能については今後さらに検討する必要がある．しかしながら，少なくともdynamic CTとhigh dose enhancement CTの併用法は腫瘤形成型膵炎に共通するCT像を明らかにするとともに，その組織学的変化をよく反映しており，本疾患の診断に有用であると思われる．

結　語

1．dynamic CTとhigh dose enhancement CTの併用法により腫瘤形成型膵炎に共通する以下のようなCT所見が明らかとなった．a)境界不明瞭で比較的均一な腫瘤であることが多い．b)dynamic CTでiso-densityを呈することが多く，high dose enhancement CTでlow densityを呈することは稀である．c)時に腫瘤内の主膵管拡張，石灰化，嚢胞形成を認める．d)脈管特に動脈の取込みを認めることは稀である．e)腫瘤外の膵実質での主膵管拡張と胆管拡張やリンパ節腫大を認めることが少なくない．

2．造影CTにて膵実質と異なる造影効果を呈した病変では，組織学的に著明な腺組織の障害や線維組織の増生を認めた．これらの変化に加えて，膵内動脈の狭小化がdynamic CTでの造影効果の減弱に，一方，リンパ濾胞形成を伴う炎症細胞の浸潤がhigh dose enhancement CTでの造影効果の増強に関与していた．

3．本法は腫瘤形成型膵炎のCT像の特徴を明らかにするとともに，その組織学的変化を反映し本疾患の診断に有用であると思われた．

文　献

1) 石井兼央：慢性膵炎の診断．日本医事新報　2348：3，1969
2) Neff CC, Simeone JF, Wittenberg J, et al : Inflammatory pancreatic masses ; Problems in differentiating focal pancreatitis from carcinoma. Radiology 150 : 35-38, 1984
3) Lammer J, Herlinger H, Zalaudek G, et al : Pseudotumorous pancreatitis. Gastrointest Radiol 10 : 59-67, 1985
4) Luetmer PH, Stephens DH, Ward EM : Chronic pancreatitis ; Reassessment with current CT. Radiology 171 : 353-357, 1989
5) DelMaschio A, Vanzulli A, Sironi S, et al : Pancreatic cancer versus chronic pancreatitis ; Diagnosis with CA 19-9 assessment, US, CT and CT-guided fine-needle biopsy. Radiology 178 : 95-99, 1991
6) 内藤厚司，鈴木　敞：慢性膵炎のX線CT診断．胆と膵　6：735-746，1985
7) 三浦公子，三浦剛史，本城和光，他：Thin slice table incremental CE-CTによる膵癌と他の膵疾患，特に慢性膵炎との鑑別について．日本医放会誌　50：1055-1062，1990
8) 江上　格，恩田昌彦，森山雄吉，他：腫瘤形成性膵炎の臨床像と画像診断の意義と限界－膵癌との鑑別点の考察－胆と膵 13：711-717，1992
9) 篠崎正美，税所弘光，時長一元，他：超音波所見から見た腫瘤形成型膵炎，特に画像推移と臨床病態との関連について．Jpn J Med Ultrasonics 14：189-198，1987
10) Shimamoto K, Ishiguchi T, Sakuma S : CT evaluation of pancreatic cancer ; analysis of resected tumors. Europ J Radiol 7 : 37-41, 1987
11) Itoh S, Ishiguchi T, Ishigaki T, et al : Mucin-producing pancreatic tumor ; CT findings and histopathologic correlation. Radiology 183 : 81-86, 1992
12) Karasawa E, Goldberg HI, Moss AA, et al : CT pancreatogram in carcinoma of the pancreas and chronic pancreatitis. Radiology 148 : 489-493, 1983
13) Dickey JE, Haaga JR, Stellato CL, et al : Evaluation of computed tomography guided percutaneous biopsy of the pancreas. Surg Gynecol Obstet 163 : 497-503, 1986
14) Megibow AJ, Bosniak MA, Ambos MA, et al : Thickening of the celiac axis and /or superior mesenteric artery ; A sign of pancreatic carcinoma on computed tomography. Radiology 141 : 449-453, 1981
15) Baker ME, Cohan RH, Nadel SN, et al : Obliteration of the fat surrouding the celiac axis and superior mesenteric artery is not a specific CT fidings of carcinoma of the pancreas. AJR 155 : 991-996, 1990
16) Shulte SJ, Baron RL, Freeny PC, et al : Root of the superior mesenteric artery in pancreatitis and pancreatic carcinoma ; Evaluation with CT. Radiology 180 : 659-662, 1991
17) Warshaw AL, Gongliang J, Ottinger LW : Recognition and clinical implications of mesenteric and portal obstruction in chronic pancreatitis. Arch Surg 122 : 410-415, 1987
18) Forgartie JA, Adams DB, Vujic I, et al : Splanchnic venous obstruction ; A conplication of chronic pancreatitis. Am Surg 55 : 191-197, 1989
19) Yoshikawa J, Matsui O, Kadoya M, et al : Delayed enhancement of fibrotic areas in hepatic masses ; CT-pathologic correlation. J Comput Assist Tomogr 16 : 206-211, 1992