The University of Osaka
Institutional Knowledge Archive

Title	胃憩室の検討
Author(s)	土亀, 直俊; 緒方, 一朗; 満崎, 克彦 他
Citation	日本医学放射線学会雑誌. 2003, 63(1), p. 36-40
Version Type	VoR
URL	https://hdl.handle.net/11094/20546
rights	
Note	

The University of Osaka Institutional Knowledge Archive : OUKA

https://ir.library.osaka-u.ac.jp/

The University of Osaka

胃憩室の検討

土亀　直俊[1)]　緒方　一朗[1)]　満崎　克彦[2)]　浦田　譲治[3)]
荒川　昭彦[1)]　西東　龍一[4)]　魚住　秀昭[5)]　山下　康行[1)]
冨口　静二[1)]　興梠　征典[1)]　佛坂　博正[1)]

1)熊本大学放射線科　2)熊本県成人病予防協会　3)済生会熊本病院放射線科
4)熊本赤十字病院放射線科　5)熊本中央病院放射線科

Clinical Evaluation of Gastric Diverticulum on Indirect Radiograph for Gastric Mass Survey

Tadatoshi Tsuchigame[1)], Ichiro Ogata[1)], Katsuhiko Mitsuzaki[2)], Joji Urata[3)], Akihiko Arakawa[1)], Ryuichi Saito[4)], Hideaki Uozumi[5)], Yasuyuki Yamashita[1)], Seiji Tomiguchi[1)], Yukunori Korogi[1)], and Hiromasa Bussaka[1)]

The aim of this study was to evaluate the clinical conditions of gastric diverticulum. Fifty-four patients with gastric diverticulum (20 men and 34 women among 34,314 patients who underwent medical check-ups) were evaluated on indirect radiographs, for an incidence of 0.16% among the total number of examined cases, a rate lower than that of previous reports. Almost all cases were asymptomatic, had a single diverticulum, and showed a saccular shape. The age distribution indicated higher frequencies in the 5th and 6th decades, and the posterior wall of the fornix was the most common location. Size ranged from 0.6 cm to 12 cm, and 41 cases (75.9%) were between 1.0 cm and 4.0 cm in size. This entity should be kept in mind when reading radiographs of upper gastrointestinal series as well as recognition of pseudodiverticulum and aberrant pancreas as noted for the stomach in several past report. Diverticulum on the cardia, which was previously classified as gastric diverticulum, should be excluded because of the possibility of normal variation.

Research Code No.: *512*

Key words: *Diverticulum, Gastric diverticulum, Incidence, Indirect radiograph*

Received June 28, 2002; revision accepted Oct. 24, 2002

1) Department of Radiology, Kumamoto University School of Medicine
2) Kumamoto Prefectural Association for Adult disease Prevention
3) Department of Radiology, Saiseikai Kumamoto Hospital
4) Department of Radiology, Kumamoto Red Cross Hospital
5) Department of Radiology, Kumamoto Chuo Hospital

別刷請求先
〒860-8556　熊本市本荘1-1-1
熊本大学医学部放射線科
土亀　直俊

はじめに

消化管の憩室は十二指腸，大腸，食道には高頻度にみられるものの胃憩室の頻度は比較的低く，特に最近は消化管検査に内視鏡検査が用いられるようになってからはさらに遭遇することは稀となった．また消化管憩室のほとんどは無症状であり大腸憩室，Meckel憩室，十二指腸傍乳頭憩室やZenker憩室の一部を除けば本症が臨床的に問題になることは少ない．われわれは無症状者を対象とした集団検診例を対象として本症の頻度や画像所見について検討したので報告する．

対象および方法

平成12年度に熊本県成人病予防協会およびJA熊本厚生連で間接胃集団検診(以下胃集検と略す)を施行した34,314例を対象とし，胃集検フイルムを見直した．なお平成12年度の受診者35, 943人の性・年令構成はFig. 1 に示す．胃憩室と診断されたのは男20例，女34例計54例であった．今回の胃憩室の診断基準は明かな突出像を形成し潰瘍などの器質的疾患が除外できるものとした．具体的には入口部が小さく先端が嚢状の突出像とし，周囲の胃粘膜が内部に入り込むものとした．底部が分葉状を呈するものや入口部が広いものでも内腔面が平滑で，かつ周辺粘膜に隆起や陥凹を伴なわず，周囲粘膜と境界されないものも含めた．なお判定にあたっては消化管診断の経験年数が10年以上の２名の放射線科専門医が行った．検討項目は性・年令，発生部位(立位充満正面像で噴門部が正しく側面像として捉えられ，かつ同部大彎が描出された40例の入口部の中心を正面像で３等分してその局在分布をみた．右側を小彎より，中央を後壁正面，左側を大彎よりとした．また噴門と憩室入口部の中心が同定できた32例で頭側・尾側への距離を測定した．)，大きさ(間接フイルムの縮小率から補正)，自覚症状の有無(受診時の問診票によった)について検討した．

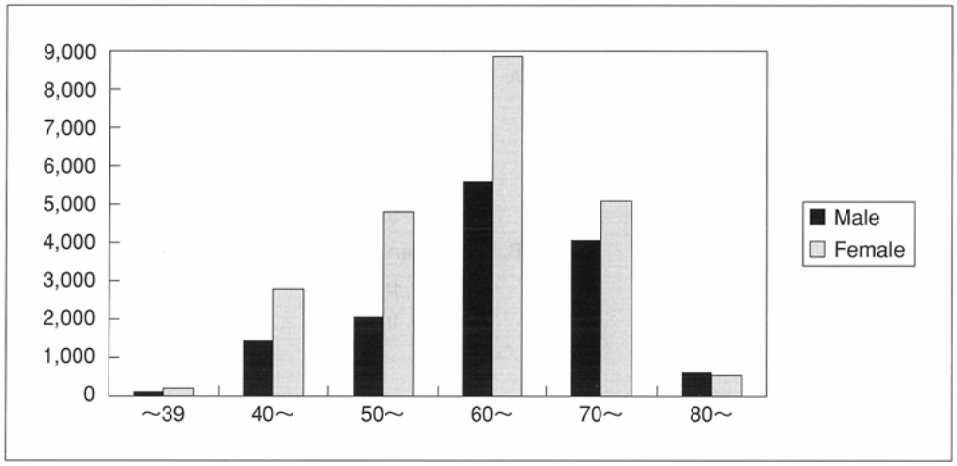

Fig. 1　Age and sex distribution on total case.

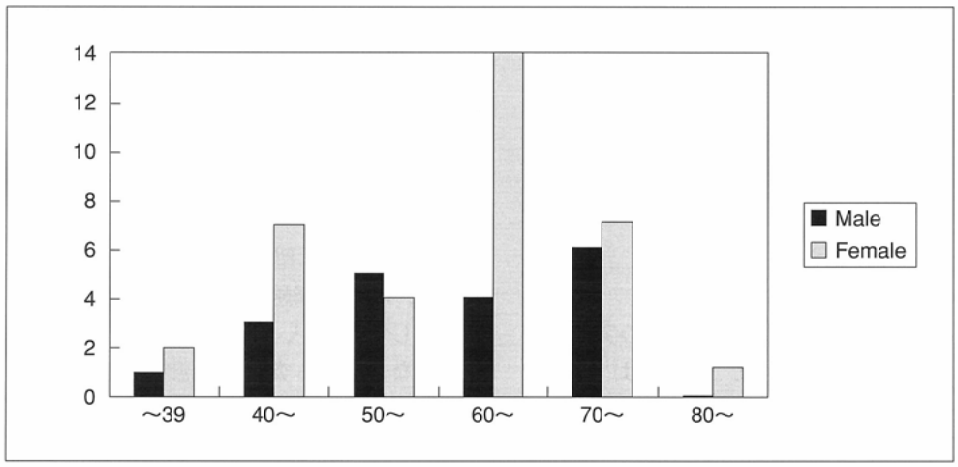

Fig. 2　Age and sex distribution of patients with gastric diverticulum.

	1-10	11-20	21-30	31-40	41-50	51-60	61-70	71-80	81mm-	total
M	2	9	4	5						20
F	6	7	10	6	1	3			1	34

Fig. 3　Size of gastric diverticulum.

結　果

発生頻度：受診者34,314例中54例(0.16%)に認められた．なおこのうち術後胃は305例であったがこの中には憩室を有する例は1例であった．すべて単発で多発例はなかった．

性比：男女比は20：34と女性に多く見られ，60～70代が多かった．しかし受診者も60歳代が多く必ずしも年齢と共に高くなるとはいえなかった(Fig. 2)．

大きさ：最小は0.6cmで最大は12cmであった(平均2.4cm)．41例(75.9%)は1～4cmの大きさであった(Fig. 3)．

発生部位：穹窿部後壁に最も多く51例(94.4%)で胃体上部大彎に1例と胃体中部大彎に2例みられ，小彎，前壁や胃角から前庭部にはみられなかった(Table 1)．穹窿部後壁に存在した51例のうち入口部の位置関係が確認できた40例の分布をみると，小彎より25例，後壁正面14例，大彎より1例であった．従って立位正面像ではほぼ中心付近より小彎に偏った位置に憩室開口部の中心が位置する場合が多い．また噴門部と憩室の距離が測定可能であった32例をみると

Table 1 Location of gastric diverticulum

Posterior wall of fornix	: 51 cases
greater curvature of upper body	: 1 cases
greater curvature of middle body	: 2 cases
total	54cases

Table 2 Classification of gastric diverticulum

A. True diverticulum…all costs of gastric wall
  1. congenital
  2. acquired
    a. pulsion‥increased intragastric pressre
    b. traction‥attachment of the gastric wall to external structure
B. False diverticulum‥made up of less than the full gastric wall
    a. pulsion
    b. traction

頭側(横隔膜側)17例，尾側15例ですべて2.7cm以内であった．

形状：憩室は入口部が狭く先端が大きいいわゆる嚢状を呈するものが28例と多く，入口部が広く先端が狭いものが2例，先端が分葉状を呈したものが3例存在した．

症状：問診票による症状については54例中3例が胸焼け，もたれを記載していたがその他の51例は無症状であった．

症　例

症例1　56歳，女性　胸焼け(Fig. 4)

立位充満第一斜位像にて穹窿部後壁に径6cmの突出像を認める．入口部はくびれを有している．本例では内部に走行する皺襞の入り込みは確認できなかったが内腔表面の性状では胃粘膜と同等であった．

症例2　60歳，女性　無症状(Fig. 5)

背臥位二重造影第一斜位像にて穹窿部後壁に分葉状を呈する大きさ3cmの突出像を認める．同様に入口部はくびれを有している．

症例3　41歳，女性　無症状(Fig. 6)

腹臥位充満像にて胃体部大彎にくびれを有する径1cmの突出像を認める(Fig. 6A)．背臥位二重造影第一斜位像では大彎からこの内部に走行する皺襞が認められる(Fig. 6B)．

考　察

胃憩室は1661年Moebiusにより最初に報告されたとされ[1]，X線像については1916年Brownが報告した[2]．本症はしばしば無症状であるため一般にはX線検査で偶然に指摘される．しかし最近は消化管検査に内視鏡検査がfirst choiceで用いられることが多いため報告例はさらに少ない．欧米の古い文献[3]によれば胃X線検査の0.04%，胃手術の0.008%，剖検の0.02%であり，本邦では胃X線検査の0.1～0.2%といわれている[4),5),6)]．われわれの検討でも0.16%であり本邦での発生頻度はおおむねこの程度だと考えられる．ちなみに杉田ら[7]によると健常人の健康診断における憩室の頻度は，食道憩室1.4%，胃憩室0.27%，十二指腸2.5%と胃憩室が最も低頻度である．

胃憩室の分類については他の消化管憩室と同じように組織学的には真性憩室，仮性憩室に，成立機序からは圧出性，牽引性憩室に分類される(Table 2)のが一般的である．牽引憩室は胃壁と周囲組織との限局性癒着により生じるものである．胃では圧出性憩室が大多数を占め，今回の憩室はほとんどがこの型であろうと思われる．しかしこれらを厳密に鑑別することは困難なで，臨床的な意義も少ないと考えられる．

また胃憩室は望月ら[6]によると発生部位により①胃先端部憩室，②噴門部憩室，③幽門前庭部憩室，④胃体部憩室に分類しているが，③，④は潰瘍などによる二次性変化や迷入膵などによる突出像を憩室としておりこれは真の憩室ではないと考えられる．過去に報告された胃憩室にはこれらが含まれ，これらを胃憩室として取り扱うには不適当だと考え，今回は除外した．今後分類に関しての検討すべき課題だと思われる．

今回呈示した胃体部憩室は頻度も低く穹窿部憩室と同様の機序で形成されたのか不明であるが，形状は類似しており今回は検討に含めた．しかし本症は重複胃(duplication of the stomach)の交通性(本来の消化管との交通をもつ)のものとの鑑別が困難である．しかし切除される例がないため，組織学的な確認は困難である．胃体部に発生した巨大憩室を切除した堀ら[8]の症例は固有筋層の断裂により生じたもので憩室と診断されており，今回の症例も憩室として問題はない可能性もある．ちなみにわれわれは今回の症例以外に胃体部憩室3例の経験があるが画像上はそれぞれ憩室の特徴を有していた．

一般に憩室の発生機序については胃の解剖学的理由によるといわれている．すなわち噴門・穹窿部は胃の筋層構造に問題があり，筋層が薄いため胃の蠕動運動による内圧によって発生するとされる．剖検・正常胃における噴門部の胃筋構造について詳しく検討した中村[9]青木[10]らによると，この部位は筋の走行が最も複雑なところで，胃底部では粘膜側に環状筋，漿膜側に縦走筋が存在し，2層の筋構造になっているが，後壁の厚さは2.0±0.9mmと胃壁の中で最も薄くなっているという．従って一般的に胃憩室はX線検査で

Fig. 4　Typical diverticulum: a 56 year-old-woman with heart burn.
A large protrusion, 6cm in diameter, is shown at the posterior wall of the gastric fornix in the left anterior oblique upright position.

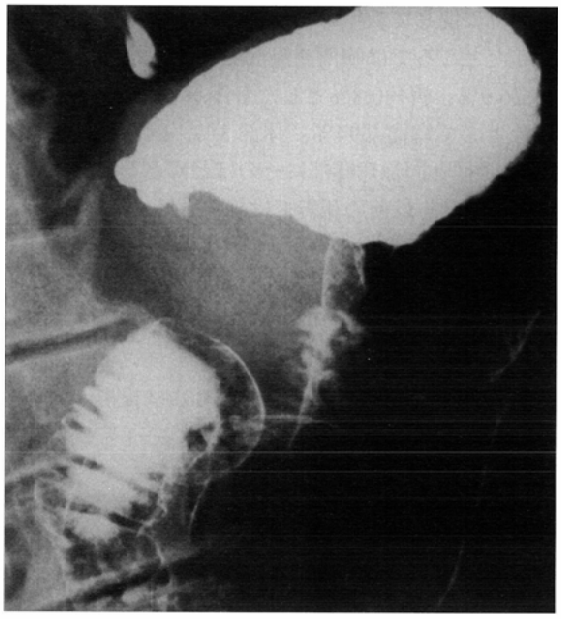

Fig. 5　Lobular shape diverticulum: a 60 year-old-woman with no symptoms.
A lobular shape protrusion, 3cm in diameter, is disclosed at the posterior wall of the gastric fornix in the right anterior oblique supine position.

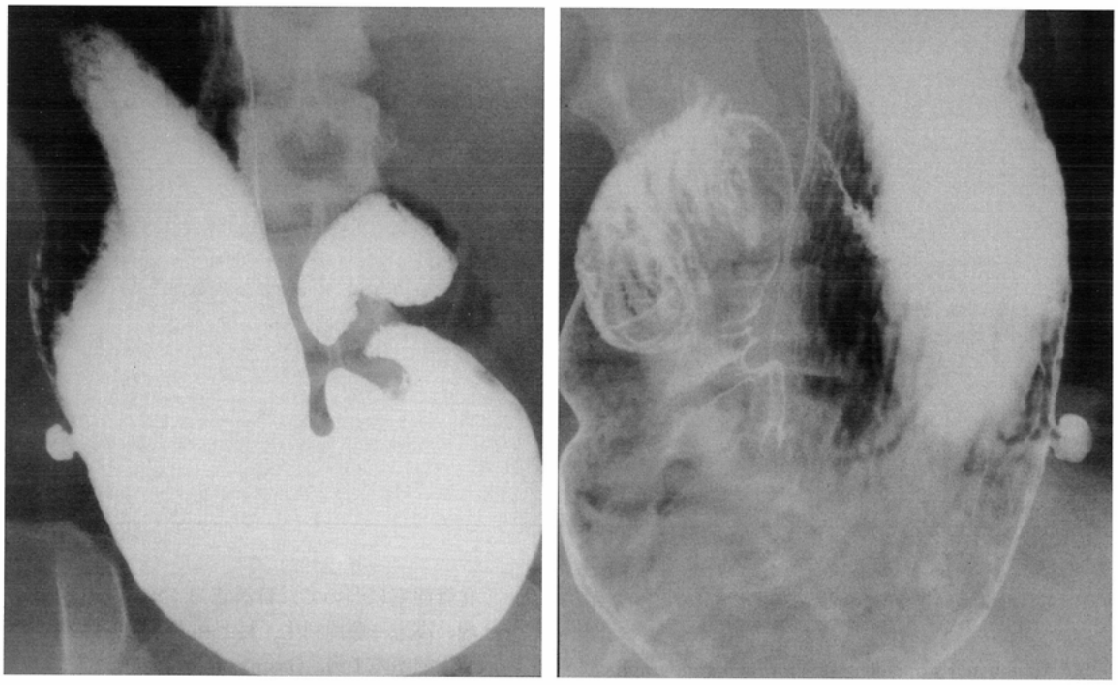

Fig. 6　Unusual positioned diverticulum: a 40 year-old-woman with no symptoms.
A: A saccular-shape protrusion, 1cm in diameter, is visualized at the greater curvature of the lower body in the supine position.
B: Normal gastric mucosal folds around the protrusion entered into the neck of it on the supine position.

A　B

は立位充満正面像で噴門近傍に嚢状のバリウムの突出像(air-fluid levelを形成することが多い)を呈し，第一斜位像では穹窿部後壁で噴門の高さに相当する像でみられるのも解剖学的所見と合致している．

これまで憩室の性別についての発生頻度では杉田ら[7]の男性に多い(22例中19例)報告と，浅木ら[6]の女性に多い(186例中122例)報告があるが，今回の検討では女性に多くみられた．

憩室の発生部位に関して教室の広田ら[11]が1974年に本邦報告例を集計したところでは噴門穹窿部82.9%，胃体部9.4%，幽門前庭部6.9%，胃角0.8%としたが浅木ら[6]は1988年に胃集検を対象として穹窿部94%，体部3%，幽門前庭部3%としており，今回と同様穹窿部にそのほとんどが存在すると考えられる．ただし以前の報告では憩室以外(いわゆる偽憩室などの二次性変化)のものが含まれている可能性がある事に注意しなければならない．

また望月ら[6]が報告した噴門部憩室は噴門から肛側2-3cm下方の小彎後壁に丸い膨隆を形成し，一見憩室様ににみえるものであるが，X線検査で憩室と診断するには根拠が乏しく，今後名称を含め検討の余地がある．浅木ら[5]も症例としては呈示しているがその頻度については記述していない．

ところで今回検討した34, 314例中305例の術後胃があったがこれらの中に憩室を有する例は1例(0.33%)のみであった．症例数に差があるため頻度についての検討はできなかったが，術後胃の憩室の頻度については初めての報告であった．

なお本症に他の胃病変が合併するかどうかについては集検例であるため検討できなかった．有症状は54例中4例(7.4%)にみられたが，他病変の存在を確認できた例はなかった．また大腸憩室炎の様な胃憩室炎の報告はこれまでほとんどみられない．堀ら[8]の胃体部の巨大憩室の切除例でも，憩室の粘膜固有層に組織学的な炎症細胞浸潤を認めるのみである．さらに自覚症状については浅木[5]広田[11]らの報告では50%にのぼるとしているが，合併症の頻度は低く，これらの自覚症状を有する頻度については対象が検診例，精検例を含むかどうかによって変化するものと思われる．

ま と め

1. 34, 314例の間接胃集検フイルムを検討し54例(0.16%)に胃憩室を認めた．
2. 男女比は20/34で女性に多く見られた．
3. 発生部位は穹窿部後壁が51/54例(94.4%)と大半であり，小彎寄りに多く見られた．また胃体上部大彎に1例，胃体中部大彎に2例みられた．
4. 憩室の形状は多くの例で嚢状であったが，3例は憩室先端部が分葉状を呈した．
5. 大きさは0.6cm～12cmであったが，1～4cmが41/54例(75.9%)と大半であった．

文 献

1) Moses, W. R.: DIverticula of the stomach. Arch. Surg. 52: 59–63, 1946
2) Brown, G. E.: An unusual stomach case with roentgenographic findings. JAMA. LXVI: 1918–1924, 1916
3) Palmer, E.: gastric diverticula. Int. Abstract. Sueg 92: 417–428, 1951
4) 長尾房大，中村紀夫，田村茂樹：胃憩室の病態と治療．外科治療58：281–285，1988
5) 浅木　茂，佐藤　寛，平沢頼久，他：胃憩室．臨床消化器内科3：663–669，1988
6) 望月福治，豊原時秋：消化管憩室と合併症．石森　章編：新消化器病学439–448，1988，文光堂，東京
7) 杉田輝也，山崎栄龍，熊谷義也，他：健康者における上部消化管憩室について．日消誌73：850–859，1976
8) 堀　高志，藤岡利生，村上和成，他：胃体部大彎に発生した巨大憩室の1例．Gastroenterol Endosc 27：2775–2781，1985
9) 中村紀夫：胃筋層の構成並びに胃潰瘍の発生部位と筋層・特に縦走筋との関係について．日平滑筋誌6：245–262，1970
10) 青木祐介：消化性潰瘍の発生部位における胃筋ならびに胃粘膜の解剖学的特徴–犬およびヒト胃における比較検討–．慈恵医大誌99：469–485，1984
11) 広田嘉久，市原美宏，平川　毅，梶原敏博：胃憩室の15例と本邦608例の文献的考察．臨床放射線22：81–87，1977
12) Rivers AB, Stevens GA, Kirklin BR.: Diverticula of the stomach. Surg Gynecol Obstet 60: 106–113, 1935