Osaka University Knowledge Archive

Title	内腸骨動脈5枝の分岐形式
Author(s)	石垣, 武男; 大野, 晶子; 竹内, 昭 他
Citation	日本医学放射線学会雑誌. 1970, 30(8), p. 698-700
Version Type	VoR
URL	https://hdl.handle.net/11094/20557
rights	
Note	

Osaka University Knowledge Archive : OUKA

https://ir.library.osaka-u.ac.jp/

Osaka University

内腸骨動脈5枝の分岐形式

名古屋大学医学部放射線医学教室（主任：高橋信次教授）
石垣　武男　　大野　晶子　　竹内　　昭　　佐久間貞行

（昭和45年6月3日受付）

The modes of branching of 5 arteries arising from the internal iliac artery

By

Takeo Ishigaki, Akiko Ohno, Akira Takeuchi and Sadayuki Sakuma
Department of Radiology, Nagoya University School of Medicine
(Director: Prof. Shinji Takahashi)

The roentgen study on the variation of branching of the internal iliac artery was carried out for the 100 pelvic angiograms of female adults.

With the superior gluteal artery, the inferior gluteal artery, the internal pudendal artery, the uterine artery and the obturator artery, the modes of branching were examined. The types of branching of 3 arteries, the superior gluteal artery, the inferior gluteal artery and the internal pudendal artery, were classified in 4 patterns, to which the uterine artery and the obturator artery were related. The uterine artery was classified in 11 patterns and the obturator artery, in 17 patterns.

The most common pattern was that the internal iliac artery branched the superior gluteal artery and the pudendo-gluteal trunk, from which the uterine artery and the obturator artery were sprang.

緒　言

骨盤動脈分岐の形式やその走行を理解することは，内腸骨動脈の選択的造影の実施や骨盤動脈造影写真の読影に際して必要なことである．

しかし骨盤動脈，特に内腸骨動脈の分岐の形式は，解剖学的には詳しい報告が行なわれているが[1]動脈撮影から考察した報告は少ないので[3)4)]これについて述べよう．

材　料

昭和41年から昭和44年までの4年間に当教室で実施した女性の骨盤動脈造影撮影は162例である．このうち今回の目的から考え，不適当と思われる62例を材料から除外した．すなわち，子宮に対する何等かの手術のために子宮動脈が切断，結紮されており，末梢まで造影されないもの12例，腫瘍により個々の動脈の同定が不可能なもの19例，造影剤の注入が不十分で経時的に観察を行なつても動脈の同定ができぬもの10例，更に血管像相互の重複により同定の困難なものが21例（ただし13例については片側は同定可能）であつた．故にこの目的にかなうものは100例になつた．この100例の疾患別分類は，絨毛性腫瘍77例，子宮頚癌10例，子宮筋腫2例，子宮外妊娠2例，卵巣腫瘍，子宮内膜症，正常子宮が各々1例ずつ，不明6例，である．その年令は17才より67才までに亘る．これらの患者は全て連続撮影が行なわれたので，分岐血管はその位相のうちのどれかで充盈されている．又同一人物で日時を違えて2回以上動

脈撮影を行なつているものが56例，立体撮影は17例であつた．

方法及び結果

一症例について左右各々の内腸骨動脈の分岐形式を観察した．すなわち 100例について左右 200本の内腸骨動脈の観察をしたことになる．着目した動脈は，上殿動脈，下殿動脈，内陰部動脈，子宮動脈，閉鎖動脈の５本である．これらの血管をその末梢から起始部まで，逆に追跡した．同定には，閉鎖動脈は閉鎖孔を取り囲むようにして走つており，内陰部動脈は閉鎖孔を横切り陰唇へ終末枝を出しており，子宮動脈は小骨盤中央にてらせん状に走る血管となる事を基準とした．

まず内腸骨動脈の３つの主たる分枝である上殿動脈下殿動脈，内陰部動脈の３血管についての分岐形式の分類を行ない４つの型に分類できた（Fig. 1—A）．

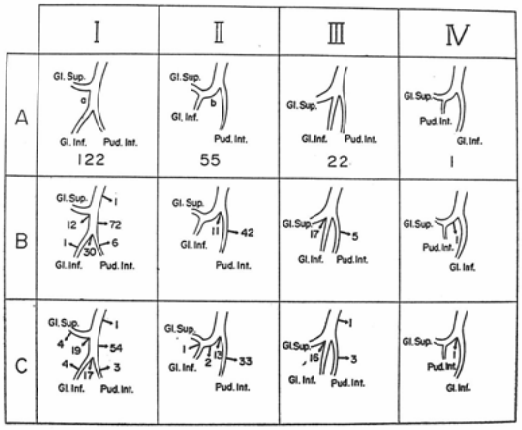

Fig. 1.

A. Modes of branching of the 3 arteries, the superior gluteal artery, the inferior gluteal artery and the internal pudendal artery. a; pundendo-gluteal trunk. b; gluteal trunk.

B. Origine (↙) and frequency of the uterine artery.

C. Origine and frequency of the obturator artery arising from the internal iliac artery.

Ⅰ型；内腸骨動脈が上殿動脈と，下殿動脈と内陰部動脈の共同幹である pudendo-gluteal trunk，の二つに分かれ，下殿動脈，内陰部動脈は pudendo-gluteal trunk より分岐する（ 122本）．

Ⅱ型；内腸骨動脈が内陰部動脈と，上殿動脈の共同幹である gluteal trunk，の二つに分かれ，上殿動脈と下殿動脈は gluteal trunk より分岐する（55本）．

Ⅲ型；三つの動脈が同一点で内腸骨動脈よりそれぞれ分岐する（22本）．

Ⅳ型；内腸骨動脈が下殿動脈と，上殿動脈と内陰部動脈の共同幹，との二つに分かれ，上殿動脈と内陰部動脈はその共同幹より分岐する（１本）．なお下殿動脈は２本存在するものが10例あり，この場合には太くて充分にその支配領域まで達している方を採つた．

同一個人で左右が同型を示すものは59例あり，左右ともⅠ型を示すものが最も多く43例であつた．

以上のⅠ～Ⅳの型別に，子宮動脈と閉鎖動脈のそれぞれの分岐の形式の分類を行なつた．

子宮動脈については11通りに分類できた（Fig. 1—B）．最もひん度の高い分岐形式は，Ⅰ型の pudendo-gluteal trunk の途中より分岐するもので72本，36％であり，次いでⅡ型の内陰部動脈より分岐する44本，22％であつた．同一個人で左右同型は31例，31％で，そのうち18例は左右ともやはりⅠ型の pudendo-gluteal trunk の途中より分岐するものであり，以下11通りのひん度順に認められた．この11通りの分岐形式を，子宮動脈が分岐する動脈別にみると，内腸骨動脈より直接分岐するものは41本，pudendo-gluteal trunk より分岐するものは 102本，内陰部動脈より分岐するものは55本，下殿動脈より分岐するものが１本，上殿動脈と内陰部動脈の共同幹より分岐するものは１本，となる．

閉鎖動脈については，内腸骨動脈由来のものが15通り，外腸骨動脈由来のものが２通り，計17通りの分岐形式が認められた（Fig. 1—c）．これらを閉鎖動脈が分岐する動脈別にみると，内腸骨動脈から直接分岐するものが51本，pudendo-gluteal trunk より分岐するものが71本，内陰部動脈から分岐するものが39本，上殿動脈からが４本，下

殿動脈からが4本，gluteal trunk からが3本，となる．外腸骨動脈由来のものは28本で14%，このうち26本は浅腹壁動脈より分岐し，2本は直接外腸骨動脈より分岐するものであつた．

考　按

骨盤動脈の分岐については足立[1]が日本人の男女につき左右合わせて 118本に解剖学的に Muller[3] 或いは Nilsson[4] はそれぞれ 173例，41例にX線解剖学的に記載しているが，日本人についてX線解剖学的に論じたものは少ない．死体を対象とすれば分岐の確実さは得られるが生体としての血管の在り方は推測による．従つて臨床上の撮影像でこれを検討する必要がある．これがこの研究を企てた動機である．ただこの研究では正常人は少なく，絨毛性腫瘍が大半を占めるが，その場合末梢の血管の太さ等には影響しようが，主要な血管の分岐の形式まで変えることはないと思われるので，ここに得られた像は正常人の分岐の様式と考えてよかろう．

骨盤動脈の正面像のみで内腸骨動脈から分岐する血管を末梢から起始部まで同定することは，その重複のため容易なことでない[2)3)4)]．生体を用いる場合優れた面もあるがこのような不利な面もある．我々の成績は同定が確実であるもののみを用いたところに一つの特長がある．

分類には Nilsson の行なつた方法を略々参考とした．足立の場合は外側臍靱帯を内腸骨動脈の続行枝として，これを基準にして分類を行なつており，これは我々の結果と直接比較はできない．なお我々のI～IV型の結果と Nilsson の結果とはよく一致する．子宮動脈の分岐形式も Nilsson の報告は例数は少ないが，我々の結果と大体一致している．同一人物について左右が同型である場合のその分岐形式のひん度が，3血管或いは子宮動脈の分岐形式のひん度に従うことは当然のことであるが，結果の正確さを示すことにもなる．

閉鎖動脈が外腸骨動脈より分岐するものは14%でありこれは足立の結果とよく一致する．Nilsson は23.5%，Breit[2] は30%，Muller は37%の高率を報告している．

結　論

100例の観察に耐え得る女性の骨盤動脈撮影写真により，内腸骨動脈の分岐の形式の分類をX線解剖学的に行なつた．上殿動脈，下殿動脈，内陰部動脈，子宮動脈，閉鎖動脈の5本の血管について同定を行なつた．まず上殿動脈，下殿動脈，内陰部動脈を4つの型に分類し，その型別に子宮動脈と閉鎖動脈の分岐形式の分類を行なつた．子宮動脈は11通り，閉鎖動脈は17通りの分岐形式が認められた．

内腸骨動脈から上殿動脈と pudendo-gluteal trunk が分岐し，pudendo-gluteal trunkの中途より子宮動脈と閉鎖動脈が分岐するものが最も多く，内腸骨動脈から内陰部動脈とgluteal trunkが分岐し，子宮動脈と閉鎖動脈は内陰部動脈より分岐するものがこれに次いで多かつた．

References

1) Adachi, B.: Das Arteriensystem der Japaner. Bd. 2. Kenkyu-sha, Tokyo, 1928.
2) Breit, A.: Angiographie der Uterustumoren und ihrer Rezidive. Fortschr. Röntgenstr. Ergänzung. Bd. 98. G. Thieme, Stuttgart, 1967.
3) Muller, R.F. and Figley, M.M.: The arteries of the abdomen, pelvis and thigh. Amer. J. Roentgenol. 77 (1957), 296—311.
4) Nilsson, J.: Angiography in tumors of the urinary bladder. Acta radiol. Supplementum 263. Stockholm, 1967.