The University of Osaka
Institutional Knowledge Archive

Title	高次脳機能のfMRI-臨床-
Author(s)	吉浦, 敬
Citation	日本医学放射線学会雑誌. 2001, 61(7), p. 332-336
Version Type	VoR
URL	https://hdl.handle.net/11094/20566
rights	
Note	

The University of Osaka Institutional Knowledge Archive : OUKA

https://ir.library.osaka-u.ac.jp/

The University of Osaka

総　説

高次脳機能のfMRI
－臨床－

吉浦　敬

九州大学大学院医学研究院臨床放射線科学

Clinical Applications of Functional Magnetic Resonance Imaging

Takashi Yoshiura

Despite its immediate success as a tool for basic research, the clinical application of functional MRI (fMRI) is still limited. FMRI has proven useful for presurgical functional mapping of the eloquent cortices. Localization of the sensorimotor cortex by fMRI may be of relatively limited value because the sensorimotor cortex can often be readily localized by means of anatomical methods. In contrast, the language cortices may not be localized anatomically and the language dominant hemisphere has been determined by invasive Wada test. Previous reports have shown that fMRI can be a promising alternative to the Wada test. A recent clinical trial has suggested that fMRI can be used to diagnose Alzheimer's disease in its earliest stage, detecting subclinical deterioration of the memory function. FMRI may be useful to predict the future decline of memory in people with genetic risks. Monitoring of the functional recovery of post-stroke brains may be another promising clinical application of fMRI. FMRI has demonstrated functional reorganization of the brain that may be related to the restoration of motor and language functions.

Research Code No.: *503*

Key words: *functional MRI, Brain, Review*

Received May 21 2001

Department of Clinical Radiology, Graduate School of Medical Sciences, Kyushu University

本論文は第36回日本医学放射線学会秋季臨床大会(2000年9月)の教育講演において，「高次脳機能のfMRI－臨床」で発表されたもので，日本医学放射線学会誌編集委員会より執筆依頼した．

別刷請求先
〒650-0017　福岡市東区馬出3-1-1
九州大学臨床放射線科学
吉浦　敬

はじめに

Blood oxygen level dependent (BOLD) 効果に基づくfunctional MRI (fMRI) が発明されてから約10年が経過したが[1), 2)]，その間に，BOLD効果のメカニズムや撮像法の工夫からfMRIを用いたヒト脳の機能マッピングまで，非常に多くの研究がなされた．非侵襲的で簡便にもかかわらず高い空間分解能を得られることから，特に高次脳機能研究の分野では，ポジトロンCT (PET) を抜いて最もスタンダードな手法となりつつある．一方，臨床医学の分野では，fMRIはいまだに試行段階であり，その適応や検査法，評価法は確立していない．この総説では，現在行われ始めているfMRIの臨床応用とその問題点について述べる．

術前脳機能マッピング

fMRIの臨床応用として最初に研究が進んだのは，脳外科手術のための術前機能マッピングである．このなかで，最も重要なものは，運動感覚野と言語野のマッピングである．いずれも，患者の日常生活に不可欠なこれらの皮質を手術の際に温存することを目的とし，脳腫瘍などの占拠性病変や側頭葉てんかんの術前に重要となりうる．運動感覚野のマッピング (Fig. 1) には，単純な手指の運動課題が用いられるが，一次運動野のみならず感覚野や運動前野，補足運動野など，前頭葉から頭頂葉にかけての複数の部位で活動が認められ，運動感覚野だけをピンポイントに同定することが困難な場合もある．また，多くの場合，解剖学的な手法によって運動感覚野は同定可能であり[3),4)]，fMRIを用いた術前マッピングの必要性を疑問視する意見もある．さらにもうひとつの問題点は，比較的太い脳表の静脈内の信号変化がマップ上に強く現れることがあり，皮質内の本来の活動部位とかけはなれた部位にしばしば活動域が推定されてしまうことである．これは，fMRIによる脳機能マッピング全般に関わる問題点であるが，機能局在の正確な同定が重要な術前機能マッピングでは特に大きな問題となりうる．しかし，運動感覚野が解剖学的に同定困難な場合，例えば中心溝付近に大きな奇形がある患者などでは，fMRIによるマッピングが参考になると思わ

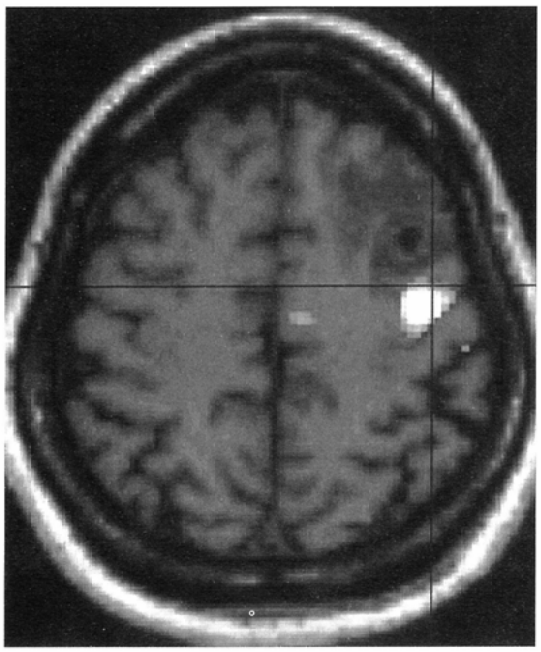
(A)

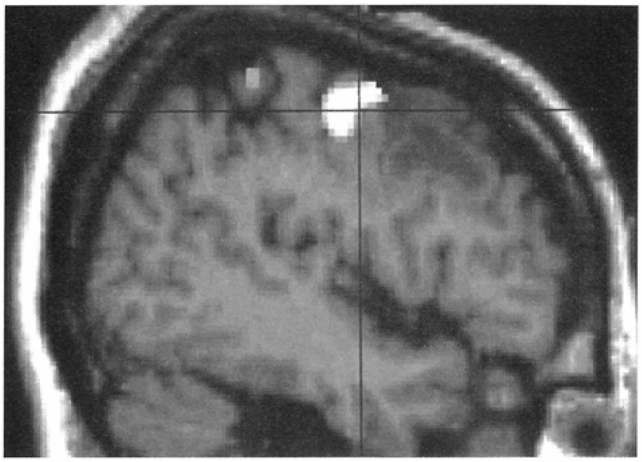
(B)

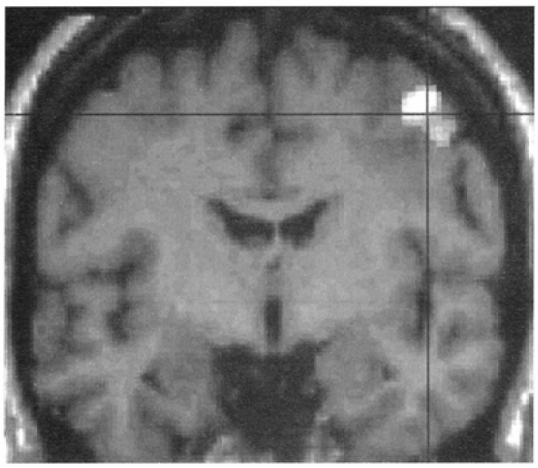
(C)

Fig. 1　Functional MRI mapping of the sensorimotor cortex in a patient with a brain abscess. Transverse (A), sagittal (B), and coronal (C) views. The sensorimotor cortex is localized in an area posterior to the abscess.

れる[5]．一方，言語野のマッピング(Fig. 2)については，事情が大きく異なる．言語野は通常左脳に存在するが，左右両半球に存在したり，右脳に局在していることも少数ながらあることが分かっている．したがって，左右どちらの大脳半球に言語機能が局在しているかを判定することが，まず必要となる．現在までこの判定には麻酔薬の動注によって行う，いわゆるWada-testが用いられ，これがほとんど唯一の判定法であった．fMRIによって，非侵襲的に判定できるようになれば，Wada-testを置き換えるルーチン検査となる可能性がある．さらに，Wada-testではわからない言語野の空間的分布も詳細に調べられる可能性がある．実際，fMRIによる言語野マッピングの研究はこれまで数多くなされ，Wada-testの結果と概ね一致する結果が得られている[6)-8)]．言語機能を的確に分離する課題が工夫され，症例が積み重ねられて正確な判定基準が作成されれば，近い将来fMRIの臨床応用の一つの大きな柱となりうる．

脳機能疾患の早期診断

fMRIを用いた脳機能疾患の早期診断への応用は比較的最近になって研究されるようになった分野である．このなかで，最も代表的な例であるAlzheimer病の早期診断への応用について述べる．Bookheimerら[9]は，Alzheimer病の遺伝学的危険因子であるアポリポ蛋白Eのイプシロン4対立遺伝子(APOE ε4 allel)を持つ被験者と，その危険因子を持たないAPOE ε3 allel保因者の記憶課題遂行時の脳活動をfMRIを用いて比較した．fMRI検査時にはどちらの群も神経学的には正常であったが，記憶課題遂行時の左大脳半球(海馬や頭頂葉など)の賦活の程度および範囲はAPOE ε4 保因者ではAPOE ε3 保因者に比べ有意に増加していた．また，この賦活の程度は，2年後での記憶想起の障害の程度に有意に相関していた．これらの結果は，fMRIが臨床的に顕在化する以前のAlzheimer病の診断に有用であることを示唆している．Fig. 3に記憶課題遂行時のfMRIによる機能マッピングの例を示す．今後，APOE ε4 のような遺伝学的危険因子を持つ個人の将来の発症の予測に役立つようになるかも知れない．Alzheimer病の進行を遅らせることができる治療薬が開発されつつある現在，このような発症前(あるいは発症後早期)の診断の意義はこれまで以上に重要視されると思われる．APOE ε4 保因者におけるfMRI上の賦活の増加は，非常に軽微な脳機能低下のため，パフォーマンスを維持するため脳がより多くの神経回路を動員した結果であると解釈さ

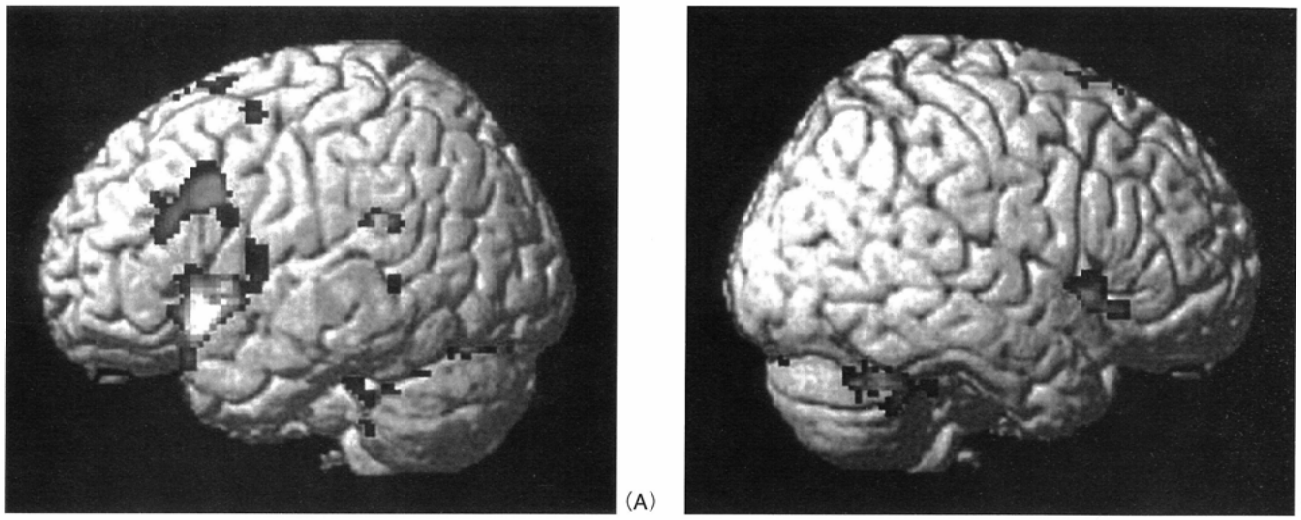

Fig. 2 Determination of language dominant hemisphere using fMRI. A word generation task showed stronger frontal and temporal lobe activation in the left hemisphere (A) than in the right hemisphere (B).

れている．この仮説は今後検証される必要があるが，他の疾患の早期診断にも応用できるかもしれない．

fMRIによる機能回復のモニタリング

損なわれた脳機能の回復過程では，脳内の神経回路に大規模な変化が生じうる．この脳のreorganizationは，小児の脳では以前から知られていたが，成人でも脳梗塞後の機能回復などにreorganizationが関与していることが次第に明らかにされつつある．fMRIを用いて，機能回復過程のreorganizationがモニタできれば機能予後の予測や有効なリハビリテーションの確立に役立つかもしれない．実際，脳梗塞後の運動や言語機能の回復時に，脳活動の空間分布に特異な変化が生じることがPETによる賦活検査で観察されている．たとえば，Weillerら[10]は，錐体路の梗塞により片麻痺に陥り，その後ほぼ完全に機能回復した患者の，運動賦活による脳活動のパターンを調べた．その結果，これらの患者では正常者に比べると，患側の運動感覚野の活動範囲が腹側に拡大しており，またその他のいくつかの皮質でも活動の増加がみとめられた．fMRIを用いた言語機能回復の研究では，機能回復に伴い通常の言語野とは反対側の右大脳半球の活動が増加していることが報告されている[11]．しかし，これらの先駆的な研究の結果の解釈には細心の注意を要する．まず，機能障害を持つ被験者(たとえほぼ完全に回復しているにしても)と健常者では，課題のパフォーマンスが異なることが十分考えられる．fMRIによる脳活動マップの比較には，タスクパフォーマンスが同じであるという大前提があるが，たとえば，運動障害によるタスクパフォーマンスの変化がある場合，健常者の脳活動との直接比較は非常に困難になる(このタスクパフォーマンスの問題は，fMRIの疾患への応用を難しくしている大きな原因の一つと考えられる)．さらに，特に脳梗塞の既往のある被験者などでは，梗塞以外の部位でも脳循環の異常を伴っている可能性が高い．fMRIの原理であるBOLD効果は局所脳組織の酸素代謝と血流の変化を基礎としており，これらに異常を持つ可能性が高い患者の脳とそうでない健常者の脳の間で，fMRIの結果を直接比較することは危険かもしれない．このように，この分野でのfMRIの役割には一定の制限があり，慎重に研究を進めていく必要がある．

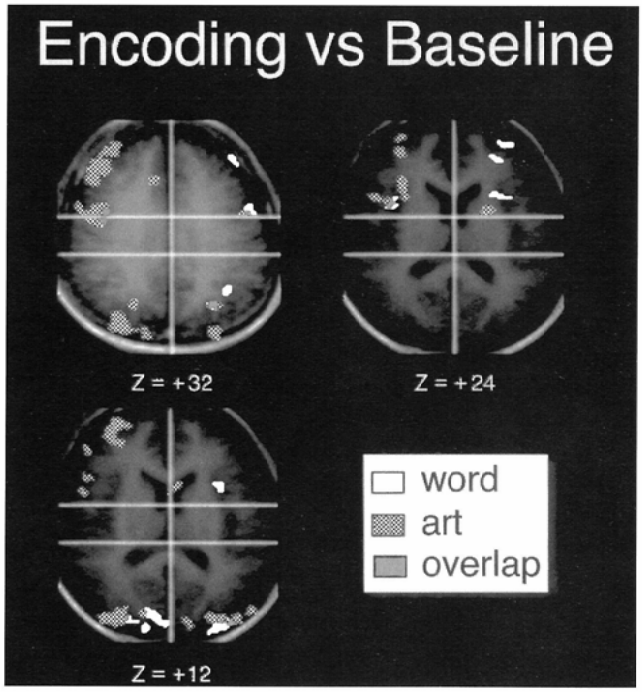

Fig. 3 Averaged memory task activation in six healthy volunteers. A memory-encoding task activated multiple brain regions including the prefrontal and parietal cortices. Note the different topographical pattern between the linguistic (word, □ pixels) and non-linguistic (art, ▩ pixels) tasks.

fMRIの臨床応用の問題点

これまでに既に，fMRIによる脳機能マッピングの問題点のいくつかについて触れたが，ここでは特に臨床応用に向けての問題点を挙げ，その解決法について述べる．まず，検査や結果の解析に時間がかかり，忙しい神経放射線科の日常臨床になじまないこと．撮像そのものにはせいぜい10分ほどしかかからないが，頭部の固定や患者との打ち合わせなどで，結局1時間ほどかかってしまう．検査時間の短縮のためには，検査に用いる課題は事前に細かくきめておき，患者へは主治医から前もって十分説明してもらい，できれば練習してもらっておく．次に解析であるが，通常画像解析用コンピュータに転送されて行われるため，主治医への検査結果の報告は遅れがちである．また，fMRIは通常のMRI検査と同様に，あるいはそれ以上に頭部の動きに対して敏感で，1mm程度の頭部の動きでも検査結果に大きな狂いを生じうる．健常ボランティアの撮像では，しばしばバイトブロックなどの強力な固定具が用いられるが，それらを必ずしも協力的でなく，高齢者も多い患者に用いることは難しい．何時間もかけて解析した挙げ句，頭部の動きによって結果が評価できないということも起こりうる．最近，これらの問題をある程度解決しうるソフトウエアが各メーカーから発表されている．それらのソフトウエアは，fMRIの画像解析，すなわちmotion correctionや統計解析の計算を撮像と並行して行うもので，撮像終了とほぼ同時に結果を得ることができる(Fig. 4)．従って，検査終了直後に主治医におおまかな結果を手渡すことができる．また，恐らくもっと重要なことは，検査中の頭部の動きがどの程度結果に影響しているかを検査中または検査終了直後に知ることができ，必要であれば検査を繰り返せることであろう．これにより，検査の失敗のために，日をかえて患者を再び呼び出す必要がなくなる．fMRIが日常的なルーチン検査になるために有用な技術と思われる．

最後に，検査に用いる課題であるが，現在のところfMRI用として確立したものはない．検査する脳機能によっては心理学や認知科学の知識が必要で，その場合は当該分野の専門科との協力が必要となる．既に広く使われているものを用いるにしろ，あらたに作成するにしろ，臨床検査として用いる時には，できるだけ簡単で患者の協力の必要が最小限の課題を用いることが理想的である．そのような課題の一例として，odd ball 課題について簡単に述べる．これは，主に事象関連電位の測定に古くから用いられてきた単純な課題で，連続的に一定の刺激(聴覚，視覚など，モダリティは問わない)を与えるなか，低頻度でランダムに他とは違う刺激を与え，それに対して被験者に反応させる(Fig. 5A)．低頻度の刺激に対して被験者が反応した時にだけ，事象関連電位と呼ばれる頭皮上の電位変化が測定されることが知られており，これが痴呆や分裂病の診断にある程度有用とされてきた[12]．また，これに類似した課題で，被験者が意識的に反応しない場合でも，前頭葉を有効に刺激できることが知られている．このような課題は，被験者(患者)の協力が最小限で済むという点で臨床検査として有用と思われるが，刺激の配列がランダムで一過性のため，ある程度以上の時間分解能を持った撮像が必要となる[13),14)]．したがって，PETを用いたactivation studyでは実施困難で，fMRIの時間分解能を最大限生かした課題といえよう(Fig. 5A, B)．

おわりに

先にも述べたが，fMRIの臨床応用はすべていまだに試行段階である．技術的にはここ数年で格段に進歩し，ルーチン検査としても利用可能な程度の手軽さに近づきつつある．一方で，これまで主に形態学を基礎としてきたわれわれ放射線科医には取りつきにくい部分があることも事実である．しかし，fMRIは他の検査では得ることのできない脳機能に関する詳細な情報を与えることができ，最終的にはいくつかの分野で臨床検査として確立されていくことであろう．基礎的な研究が目をみはる成果を上げるなか，臨床応用の発展にも期待したい．

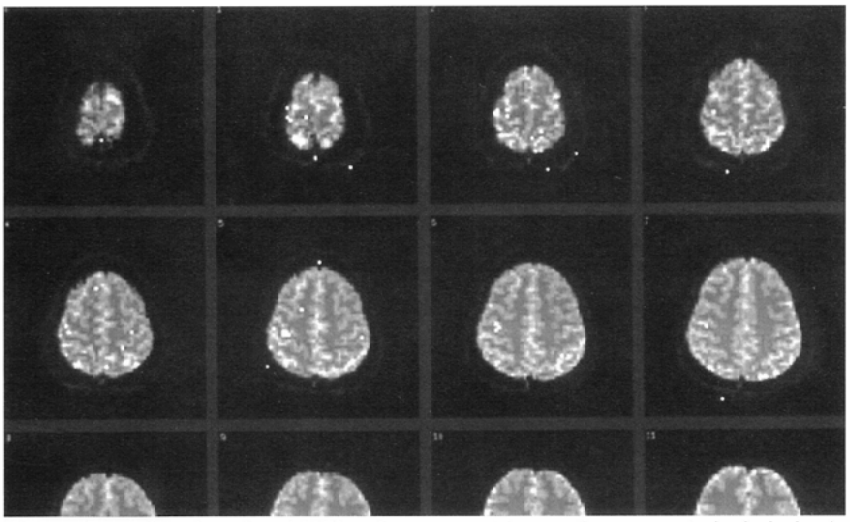

Fig. 4　Real time functional MRI software provides motion-corrected whole brain activation maps as soon as the scan ends and indicates that the examination has been successful.

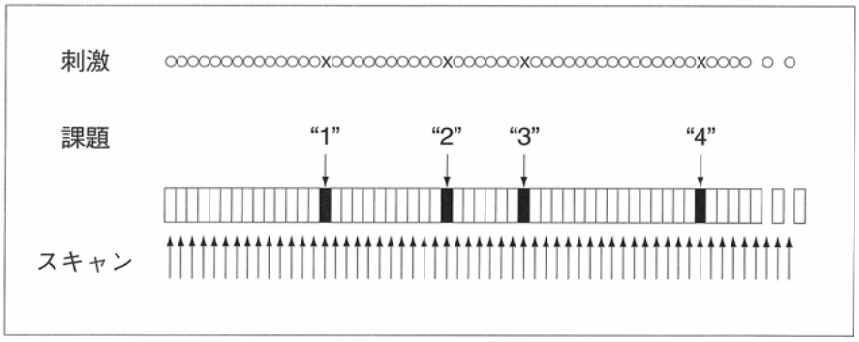

(A)

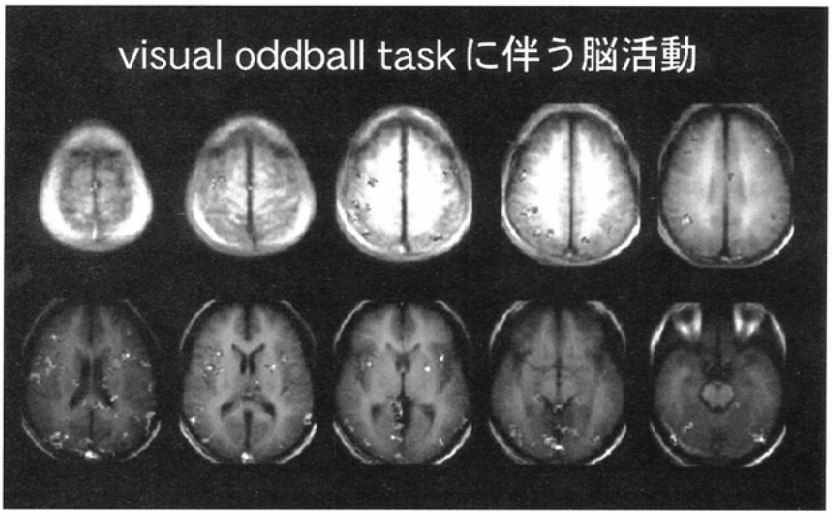

(B)

Fig. 5 A visual odd ball task (A) consists of randomly presented rare "odd" stimuli (X) and frequent "standard" stimuli (O). Taking advantage of its high temporal resolution, fMRI can detect short, randomly ordered brain activation induced by the "odd" stimuli (B).

文　献

1) Ogawa S, Lee TM, Kay AR, et al: Brain magnetic resonance imaging with contrast dependent on blood oxygenation. Proc Natl Acad Sci USA 87: 9868–9872, 1990
2) Kwong KK, Belliveau JW, Chesler DA, et al: Dynamic magnetic resonance imaging of human brain activity during primary sensory stimulation. Proc Natl Acad Sci USA 89: 5675–5679, 1992
3) Kido DK, LeMay M, Levinson AW, et al: Computed tomographic localization of the precentral gyrus. Radiology 135: 373–377, 1980
4) Naidich TP, Brightbil TC: The pars marginalis. I. A "bracket" sign for the central sulcus in axial plane CT and MRI. Int J Neuroradiol 2: 313–338, 1996
5) Lee HK, Kim JS, Hwang YM, et al: Location of the primary motor cortex in schizencephaly. AJNR Am J Neuroradiol 20: 163–166, 1999
6) Desmond JE, Sum JM, Wagner AD, et al: Functional MRI masurement of language lateralization in Wada-tested patients. Brain 118: 1411–1419, 1995
7) Binder JR, Swanson SJ, Hammeke TA, et al: Determination of language dominance using functional MRI: a comparison with Wada test. Neurology 46: 978–984, 1996
8) Bahn MM, Lin W, Silbergeld DL, et al: Localization of language cortices by functional MR imaging compared with intracarotid amobarbital hemispheric sedation. AJR Am J Roentogenol 169: 575–579, 1997
9) Bookheimer SY, Strojwas MH, Cohen MS, et al: Patterns of brain activation in people at risk for Alzheimer's disease. N Engl J Med 343: 450–456, 2000
10) Weiller C, Ramsay SC, Wise RJ, et al: Individual patterns of functional reorganization in the human cerebral cortex after capsular infarction. Ann Neurol 33: 181–189, 1993
11) Thulborn KR, Carpenter PA, Just MA: Plasticity of language-related brain function during recovery from stroke. Stroke 30: 749–754, 1999
12) Polich J, Christine L, Bloom FE: P300 assessment of early Alzheimer's disease. Electroencephalogra Clin Neurophysiol 77: 179–189, 1990
13) McCarthy G, Luby M, Gore J, et al: Infrequent events transiently activate human prefrontal and parietal cortex as measured by functional MRI. J Neurophysiol 77: 1630–1634, 1997
14) Menon V, Ford JM, Lim KO, et al: Combined event-related fMRI and EEG evidence for temporal-parietal cortex activation during target detection. Neuroreport 8: 3029-3037, 1997