The University of Osaka
Institutional Knowledge Archive

Title	自動生検装置とcutting-needleを用いたCTガイド下経皮肺生検-手動による吸引針を用いた肺生検との比較-
Author(s)	櫛橋, 民生; 宗近, 宏次; 大槻, 紀子 他
Citation	日本医学放射線学会雑誌. 1992, 52(2), p. 191-198
Version Type	VoR
URL	https://hdl.handle.net/11094/20587
rights	
Note	

The University of Osaka Institutional Knowledge Archive : OUKA

https://ir.library.osaka-u.ac.jp/

The University of Osaka

日本医放会誌：52（2），191—198，1992（平4）

自動生検装置と cutting-needle を用いた CT ガイド下経皮肺生検

—手動による吸引針を用いた肺生検との比較—

昭和大学医学部放射線科
櫛橋　民生　　宗近　宏次　　大槻　紀子
佐藤　秀一　　李　　京七　　久保田勇人
北之園高志　　堀地　　悌　　菱田　豊彦
同　第1病理
副　島　　和　　彦

（平成2年12月19日受付）
（平成3年7月3日最終原稿受付）

CT-Guided Percutaneous Lung Biopsy Using Cutting-Needle and Automated Biopsy Gun

Comparison with Lung Biopsy Using Manual Aspiration Needle

Tamio Kushihashi, Hirotsugu Munechika, Noriko Otsuki, Shuichi Sato, K Ri, Hayato Kubota, Takashi Kitanosono, Yasushi Horichi, Toyohiko Hishida and Kozuhiko Soejima*
Department of Radiolgy, Showa University
*Department of First Pathology, Showa University

Research Code No. : 506.9

Key Words : Automated biopsy gun 20 Gauge cutting needle, CT guidance, Thoracic lesions

Twenty-five percutaneous lung biopsies using a 20-gauge cutting needle and automated biopsy gun (ABG) were performed under CT guidance in 25 patients with thoracic lesions.

This procedure was compared with that using a 21-gauge manual aspiration needle in 36 patients (40 examiantions, 37 lesions) in terms of success rate, rate of correct diagnosis, mean examination time and rate of complications. Specimens obtained from lung biopsy were graded by a histopathologist according to quality and quantity from 0 to 4 (pathological score). There were no statistically significant differences between the two procedures in terms of success rate, rate of correct diagnosis and rate of complications; only the time required was significantly different. However, sufficient biopsy material and a mean pathological score of G-II 2.8 (that of G-I was 1.9, $p<0.05$) could be obtained by the biopsy procedure using the cutting-needle.

The above results indicated that aspiration needle biopsy was adequate for lung biopsy, but that a cutting needle and ABG should be used when a good biopsy specimen is needed for tissue diagnosis.

X線CT装置が改良され，さらに，微小な組織片でも病理診断ができるようになり，より小さな径の生検針が用いられるようになったことによりCTガイド下の経皮肺生検は広く普及した[1)2)]．現

在ではCTガイド下経皮肺生検は肺野末梢の小病変はもとより[1)3)4)]，肺門・縦隔病変にも施行されるようになった[5)~8)]．

穿刺針には細胞診を目的とした吸引針と組織片の採取を目的としたcutting-needle，Rotex針などがある[9)~14)]．いずれにしても小さな径の生検針が一般に使用される[1)]．

最近，cutting-needleを穿刺する自動生検装置（Automated biopsy gun : ABG）が開発され，組織診断に十分な量の組織片が採取できるようになった[15)16)]．吸引針に比べ，cutting-needleで採取される組織片は量的にまた質的にまさっている．このことは経皮肺生検の正診率に影響を与えていると推定される．さらに手動操作で組織または細胞を採取する吸引法に比べ，自動生検装置を用いれば生検目的部位をより確実に穿刺できる．これは生検正診率をさらに向上させると推定される．そこで今回我々はABGと20ゲージのcutting-needle（Bard，メディコン）をCTガイド下経皮肺生検に施行し，21ゲージの吸引針（シェアーカット：針先でカットするようになっており，一般の吸引針とはやや異なる）による手動法の成績と比較し，その有用性を検討した．

対象と方法

① 対象

1986年6月から1990年11月までの4年6ヵ月に昭和大学医学部放射線科においてCTガイド下経皮肺生検を施行した胸部腫瘤性病変61症例，62病変，65検査である．年齢は17歳から82歳で平均61歳．性別は男性44名，女性17名であった．胸部単純レントゲン写真，X線CT，MRI所見及び臨床上悪性腫瘍が疑われながら，喀痰細胞診や気管支鏡下生検等で確定診断が得られなかった症例が57例で，4例では画像及び臨床経過上肺良性腫瘍が疑われ，確定診断のため生検が施行された（Table 1）．

病変部の局在について見ると21Gの吸引針を用いたグループ（G-I）では肺野末梢の病変が23病変，縦隔，肺門及び肺門部近傍ないし中層部肺野の病変が16病変であった．一方，ABG使用による20Gのcutting-needleを用いたグループ（G-II）では中枢側病変が14病変，末梢病変が11病変であった．

Table 1　Patient data and methods used in two groups (G-I, II)

	Group I	Group II
No of patients	36	25
Sex	M/F=27/9	M/F=17/8
Age	17-82 mean 58	22-81 mean 62
lesions	37	25
No of PTNB	40 examinations	25 examinations
Biopsy needle	21 gauge aspiration-neddle	20 gauge cutting-nedle
puncture divice	not used	used

PTNB : Percutaneous thoracic needle biopsy

大きさはCTによる最大径で求めると，G-Iでは1.5cmから10.0cmで平均4.0cm，G-IIで0.8cmから8.0cmで平均3.9cmであった．特に2.5cm以下の小さな病変[4)]はG-Iでは16病変，G-IIでは6病変であった．

局在部位，病変の大きさに関しては両グループ間に有意な差は見られなかった．

② 穿刺法

65検査のうち40検査は手動の21Gの吸引針を用い（Group-I），25検査はABG使用による20Gのcutting-needleを用いた（Group-II）．Group-Iでは，CT下で穿刺針先端が腫瘤に到達したのを確認した後，穿刺針に接続した附属のディスポーザブル注射筒内を陰圧にしてロックする．穿刺針内を陰圧にしたまま穿刺針を腫瘤内に数回穿刺して組織片または細胞塊を採取する．

Group-IIの25検査では，CT下で穿刺針先端が腫瘤に到達したのを確認した後，針にABGをセットし，スイッチを押すと針が瞬時に11.5mm打ち出され（short strokeでlong strokeは23mm打ち出される），内筒内のカット部に組織片を採取する（Fig. 1）．

CTは東芝TCT-60A-27をGroup-Iの前半17検査に，後半の23検査にTCT-60A-60を使用した．またGroup-IIの25検査にTCT-60A-60を用いた．胸部の単純写真では骨と病変の関係を確認した．CTではおおよその穿刺部位を決め，可能な限り，穿刺が垂直となる体位とした．穿刺部位付近の皮膚



Fig. 1A　A 20 gauge cutting-needle (Bard biopsy needle: Bard) A small size specimen (0.7×15 mm) can be obtained.



Fig. 1B　A cutting-needle is set in the gun. Once fired, needle advances 13mm and a core sample is obtained automatically.

表面に，カテーテルをガントリーに垂直となる方向に貼付しスキャンした．CT画像より最も適した穿刺部位となる皮膚面に印をつけた．同部の皮膚消毒後局所麻酔を行い穿刺針をCTで計測した深さまで挿入し，再びスキャンを行い針先が腫瘤に命中しているのを確認したのち，組織片または細胞塊を採取した．

③ 悪性腫瘍例における組織片の病理学的評価

採取された細胞塊または組織片はガラス板に塗抹し，細胞診に用いた．組織片が得られたときはホルマリン固定した後，組織診に用いた．Hematoxin-Eosin (H-E) 染色における組織片を量の点から，0：全く組織片の見られないもの，1：少量の組織片が見られるもの，2：生検針の内径に満たない幅の組織片が中等量見られるもの，又はかなりの量の組織片を含むが分節や挫滅があるもの，3：生検針の内径に一致する幅をもつが，長さが不十分であったり，score 4と同量の組織が得られていても挫滅のあるもの，4：生検針の内径に一致する幅と，十分な長さを持ち，分節化や挫滅のない標本，の5段階に分類した．さらにこれらの標本を組織的質，すなわち病理学的にどれだけ十分な組織診が得られているかにより評価し，0：組織片中に悪性腫瘍細胞が全く見られないもの，1：悪性細胞は見られるが組織診断が得られないもの，2：組織量が少なかったり，挫滅がありかろうじて組織診断が得られるもの，3：組織量が中等量か，軽度の挫滅があるが悪性細胞の配列等は残存しており組織診断が十分可能な標本，4：悪性腫瘍の挫滅が全くなく，容易に組織診断が得られるもの，の5段階に分類した．

結　果

1. 生検成功率

CT画像上で穿刺針が腫瘤に到達していることが確認され，病理医師による採取標本の病理診断がされたとき，その生検は成功とした．Group-Iでは40検査中37検査が成功し(93%)，Group-IIでは25検査中24検査で成功した(96%)．不成功だった4検査（Group-Iで3検査，Group-IIで1検査）のうちわけは患者の非協力のため不成功に終わった1検査(Group-I)，中枢側病変で最大横径0.8cmの1検査(Group-II)，肋骨直下にある最大横径2.0cmの2検査（Group-I）であった．

2. 正診率（Table 2, 3）

Group-Iで検査が成功した37検査34病変中，26病変は悪性の細胞診が得られた．そのうち10病変は手術又は剖検にて悪性腫瘍が確認された．残り16病変は化学療法又は放射線治療などの治療効果または遠隔転移の証明など，臨床経過から生検診断が正しいとした．8病変は良性の組織または細胞であった．そのうち4病変は手術で3病変は良性，1病変は悪性であることが確認された．残り4病変中2病変は臨床経過から悪性とした．残る2病変は臨床経過から腫瘤の縮小や消失を認め良性とした．以上の結果より悪性腫瘍に対する有病

Table 2 Results of cytology with lung biopsy and treatment

group	cytological results of biopsy		treatment and final histological diagnosis		
G-I	malignant	(26)	operation	lung cancer	8(1)
			(autopsy)	malignant mesothelioma	(1)
			radiation and/or chemotherapy		16
			observation		0
	benign	(8)	operation	lung cancer	1
				hamartoma	1
				granuloma	2
			radiation and/or chemotherapy	(malignant)	2
			observation		2
G-II	malignant	(17)	operation	lung cancer	2
				malignant thymoma	1
			radiation and/or chemotherapy		14
			observation		0
	benign	(7)	operation	mediastinal teratoma	2
				benign clear cell tumor	1
			chemotherapy for Tbc		2
			radiation and/or chemotherapy	(malignant)	2

Table 3 The rate of correct diagnosis, mean examination time and the complication rate

	Group-I(40 exam, 37 lesions)	Group-II(25 exam, 25 lesions)	P
Unsuccessful	3 exam,(3 lesions)	1 exam,(1 lesions)	
Biopsy diagnosis Confirmed by surgery, autopsy or clinical course	37 exam,(34 lesions)	24 exam,(24 lesions)	
Correct diagnosis	34 exam, (31 lesions)	22 exam,(22 lesions)	
%	92%(91%)	92%(92%)	>0.1
Complication minor	8 exam(25%)	6 exam(28%)	>0.1
major(%)	2 exam(5%)	1 exam(4%)	
Mean exam time TCT-60A-27	63 min(in 17 exam)		
TCT-60A-60	44 min(in 23 exam)	31 min(25 exam)	<0.02

正診率(sensitivity)90%，無病正診率(specificity)100%，正確度(accuracy)91%の診断率となった．

Group-II で検査が成功した24検査，24病変中17病変で悪性の細胞診が得られた．そのうち3病変は手術にて悪性腫瘍であることが確認された．14病変は臨床経過から悪性とした．7病変は良性の細胞であった．そのうち3例は手術により良性であることが確認された．残り4病変のうち2病変は抗結核療法に反応し病変は完全に消失した．一方，2病変は悪性腫瘤に対する治療によく反応することにより悪性とした．以上の結果より悪性腫瘍に対する有病正診率89%，無病正診率100%，正

Table 4　The mean pathological scores for tissue quality and quantity

Needle	mean pathological score for tissue quality	mean pathological score for adequacy of histological diagnosis (tissue quantity)	mean
20 gauge cutting-needle and ABC	2.9*	2.7*	2.8*
21 gauge aspiration needle	2.1	1.8	1.9

*$p<0.05$

確度92%の診断率となった．

3. 合併症（Table 3）

Group-Ⅰの40検査中10回（25%）で合併症が見られた．気胸が6回，血痰が4回であった．6回の気胸のうち2回（5%）で胸腔内へチューブ挿入を必要とした．Group-IIの25検査中7回（28%）で合併症が見られ，6回は気胸で，1回が血痰であった．6回の気胸のうち1回（4%）で胸腔内へチューブ挿入を必要とした．

4. 検査時間（Table 3）

Group-Ⅰ　40検査のうち初めの17検査は東芝TCT-60A-27（撮影時間，計算時間合わせて1スライス56秒）を使用し，平均検査時間は63分であった．東芝TCT-60A-60（撮影時間，計算時間合わせて1スライス28秒）を使用した23検査の平均検査時間は44分であった．Group-IIの25検査は全て東芝TCT-60A-60を用いた．平均検査時間は31分であった．

又平均穿刺回数はGroup-Ⅰ（23検査）で3.4回，Group-II（25検査）で2.6回であった．

5. 組織片の評価（Table 4）

結果的に悪性腫瘍であったG-Ⅰの29病変，G-IIの19病変のscoreを求めた．組織片の質，量に関しては21Gの吸引針（G-Ⅰ）では0が8例，1が3例，2が4例，3が7例，4が7例で平均scoreは2.1であった．20Gのcutting-needle（G-II）では0が2例，1が1例，2が3例，3が3例，4が10例で平均scoreは2.9となり有意にG-Ⅰより良好であった（$p<0.05$）（Fig. 2, 3）．組織学的診断に関する組織片の評価ではG-Ⅰでは，score 0が7例，1が1例，2が2例，3が4例，4が8例で平均scoreは1.8であった（**Fig. 4**）．一方，G-IIではscore 0が4例，1が1例，2が3例，3が0例，4が11例で平均scoreは2.7となり有意にG-Ⅰよ

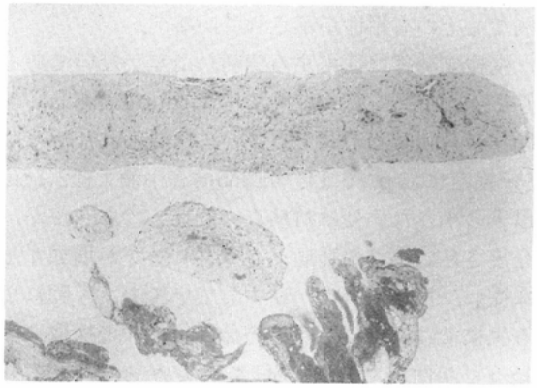

Fig. 2A　The specimen obtained with a 20-gauge cutting-needle with ABG（×4：Hematoxylin and eosin stain）. Neither fragmentation nor crush artifact can be demonstrated. The pathological scores for tissue quality and quantity were 4 and 4 respectively.

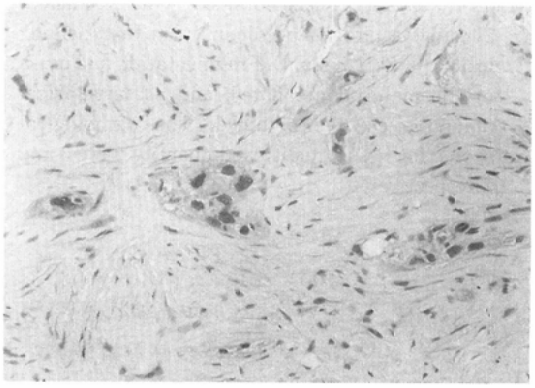

Fig. 2B　The specimen same as Fig. 1A. ×20. Squamous cell carcinoma is diagnosed histologically.

Fig. 3 The specimen obtained with a 20-gauge cutting-needle with ABG in the metastatic lung lesion (×20 H-E stain). Comparison is made with the specimen obtained from the previous operation of the submandibular malignant tumor, and metastatic adenoid cystic carcinoma is diagnosed. The pathological scores for tissue quality and quantity were 4 and 4 respectively.

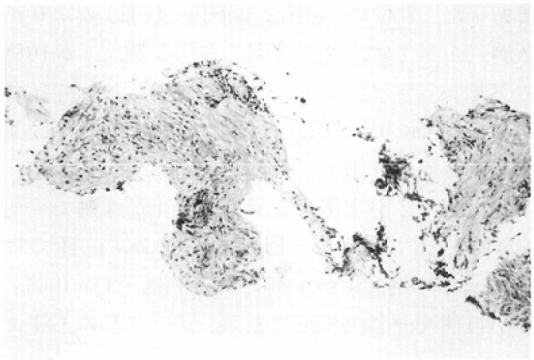

Fig. 4 The specimen obtained with a manual 21-gauge aspiration-needle in the metastatic lung lesion (×10 H-E stain). Fragmentation and crush of the material are noted, and no histological diagnosis can be obtained. The pathological scores for tissue quality and quantity were 3 and 1 respectively.

り高かった（$p<0.05$）（Fig. 2, 3）.

又，質，量，両者のscoreの平均もG-Iで1.9, G-IIで2.8となり有意に後者で良好な組織片が得られた（$p<0.05$）.

考　察

1980年代前半に北米を中心に登場したCTガイド下肺生検はCT画像をガイドにして比較的細い生検針を用いる方法で針が病巣に命中していることを確認して生検できる．CTガイド下肺生検は透視下では見えにくい肺野小腫瘤や，従来は血管損傷等の危険性が高く生検が困難とされてきた肺門や縦隔の小腫瘤に対しても有用である[1)3)~8)]．例えば1cm以下の小腫瘤46例中34例で確診が得られたとの報告もある[4)]．この様な高い生検成功率は画像ガイド法の進歩と同様に，細胞診や組織診の診断技術の向上によってもたらされたものである．出来るだけ細い針で，出来るだけ多くの細胞や組織片を採取したいために，穿刺針に対する改良も数多くなされてきた．また，良性病変や悪性病変でも悪性リンパ腫を中心に組織診断が不可欠となる症例も多い．組織生検針がうまく腫瘤に命中しても組織片が挫滅したり，細胞の浮腫のみに終わることがあり，組織診断に失敗することもある．特に小さな腫瘤や内部壊死の強い例で経験する．これは腫瘤の性状や用いる穿刺針のタイプにもよるが，腫瘤に穿刺針を打ち込むスピードに依存することも影響していると思われる．ABG使用によるカット針はこの打ち込みスピードが非常に早く，手振れも少ない．実験的に使用した豚（pygmy pig）の腎や肝では18Gカット針で，14Gの吸引針とほぼ同程度の良好な組織片の採取が可能なことが示されている[15)]．膵における臨床使用例でもその有用性が示されている[16)]．

生検成功率は使用する穿刺針で差がないであろうと想像される．結果でもGroup-I（95%）とGroup-II（96%）の間で有意な差は見られなかった（χ^2検定にて $p>0.1$）．今回65検査中最大径2.5cm以下の小さな病変は21検査（32%）であったが，今後さらに小さな腫瘤へのアプローチが増加するに従い，たとえ針先が命中していても，手動による生検ではぶれによる不充分な組織片の採取に終わる可能性があり，ABGによるカット針との間に生検成功率に差が出る事も考えられる．命中のむずかしい腫瘤は肺野中央部の小さな腫瘤と，肋骨直下の腫瘤（特に小さい）であった．

悪性腫瘍の正診率はGroup-I（91%）とGroup-II（92%）の間に全く差がみられなかった（χ^2検定に

て $p>0.1$)．この値は，他のCTガイド下経皮肺生検の悪性腫瘍への高い正診率（90～98%）[1]とほぼ一致した．

経皮肺生検の主たる合併症は気胸と軽度の肺出血及び血痰で，臨床上問題となるのは気胸である．多量出血，空気塞栓，悪性腫瘍の播種は稀と言われている[12]．発生率に関しては大きな幅があり，欧米では8～61%（通常10～35%）とされるが[1]，本邦での透視下生検時の気胸発生率は10%以下との報告が多い[17]．欧米と本邦のこの差は呼吸停止下に全ての操作を行なう本邦の方法と，呼吸停止は胸膜を通るときのみで行なう欧米の方法の差と思われる．したがって，欧米の方法では，CTガイド下生検の気胸発生率は，透視下の生検と比べてやや高い程度である．本邦で行われた従来の透視下生検に比べるとCTガイド下生検の気胸発生率はかなり高いことになる．CTガイド下では針先の確認に時間がかかること，又透視下や超音波ガイド下のようにreal timeにモニターできないことが関係しているのであろう[1)12)18]．気胸発生率はGroup-Iで15%，Group-IIで24%であった．治療を必要とした合併症はGroup-Iで2回（5%），Group-IIで1回（4%）の計3回で見られ，全例中等度以上の気胸であった．2例は肺野中央部の小腫瘤，1例は体動の激しい非協力患者であった．大きな気胸発生の要因の1つとして気腫性病変の存在が指摘されているが[19]，今回の症例では気腫性病変の存在はなかった．体動や検査中の大きな呼吸運動による胸膜の亀裂，深い穿刺，が主たる原因と考えられた．合併症発生率はGroup-I, II間でまったく差は見られず，用いた穿刺針のタイプには関係しないことが示された（minor及びmajor complicationとも χ^2検定で $p>0.1$）．

検査時間は使用するCT機器の性能に関連する．1スライスに56秒を要するCT機器で，吸引針を使用した時の平均検査時間は63分であったが，1スライスに28秒のCTでは平均44分であった．検査時の穿刺部位確認，針先確認，合併症のチェック等1検査中に撮影する10～20スライスに要する時間が，平均検査時間に大きく影響していることが示された．1スライスに28秒のCT機器を用いて，ABGによるカット針での生検では平均検査時間は31分であった（student's tテストで $p<0.02$）．良好な組織片採取が可能なので平均穿刺回数が比較的少ないこと，1回の穿刺に要する時間が短い事及び施行者の技術の向上が主たる要因と考えられる．得られた組織片を量と質的評価及び病理組織的評価を各々0から4までの5段階に評価したが，両面においてcutting-needleの方が有意に良好な値を示した（$p<0.05$）．

ABGを用いたcutting-needleでえられた組織片には組織の挫滅が少なく組織診断が容易であった症例が多く（Fig. 2）転移性肺腫瘍が疑われる症例では原発巣の組織との比較対照も可能であった（Fig. 3）．吸引針による組織片では挫滅や細片化が見られることがあり組織診断が得られないこともあった（Fig. 4）．20G cutting-needleでは組織診断が十分可能な生検標本の採取ができた．

まとめ

自動生検装置と20Gのカット針を用いた経皮肺生検25検査の結果を21Gの吸引針による手動の経皮肺生検40検査の結果と比較検討した．

生検成功率，正診率，合併症発生率に有意差がみられなかった．平均検査時間では，自動生検装置を用いた時は平均31分，手動による吸引針を用いると平均44分であった（$p<0.02$）．さらに得られた組織片を量，質より0から4までの段階で評価したが，その平均値は2.8となり吸引針の平均1.9より有意に良好であった（$p<0.05$）．

以上の結果から悪性か否かの鑑別には安価な吸引針による経皮肺生検で十分と考えられる．しかしcutting-needleで得られた組織片は明らかに良好なので，組織診が必要な症例にはcutting-needleと自動生検装置による肺生検が役立つであろう．

文　献

1) Westcott JL: State of the art: Percutaneous transthoracic needle biopsy. Radiology 169: 593—601, 1988
2) 久保田恒，内村文昭，大竹修一，他：CTガイド下穿刺生検法—X線透視下穿刺生検法との比較—，画像診断，9(12): 1402—1407, 1989
3) Gatenby RA, Mulhern CB Jr, Broder GJ, et al:

Computed-tomographic"guided biopsy of small apical and peripheral upper-lobe lung masses. Radiology 150 : 591—592, 1984
4) van Sonnenberg E, Casola G, Ho M, et al : Difficult thoracic lesions : CT-guided biopsy experience in 150 cases. Radiology 167 : 457—461, 1988
5) Gobien RP, Skucas J, Paris BS : CT-assisisted fluoroscopically guided aspiration biopsy of central hilar and mediastinal masses. Radiology 141 : 443—447, 1981
6) Adler OB, Rosenberger A, Peleg H : Fine-needle aspiration biopsy of mediastinal masses : Evaluation of 136 experiences. AJR 140 : 893—896, 1983
7) van Sonnenberg E, Lin AS, Deutsch AL, et al : Percutaneous biopsy of difficult mediastinal, hilar, and pulmonary lesions by computed-tomographic guidance and a modified coaxial technique. Radiology 148 : 300—302, 1983
8) Moinuddin SM, Lee LH, Montgomery JH ; Mediastinal needle biopsy. AJR 143 : 531—532, 1984
9) Greene R, Szyfelbein WM, Isler RJ, et al : Supplementary tissue-core histology from fine-needle transthoracic aspiration biopsy. AJR 144 : 787—792, 1985
10) Weisbrod GL, Herman SJ, Tao L : Prelimianry experience with a dual cutting edge needle in thoracic percutaneous fine-needle aspiration biopsy. Radiology 163 : 75—78, 1987
11) Nahman BJ, van Aman ME, McLemore WE, et al : Use of the Rotex needle in percutaneous biopsy of pulmonary malignancy. AJR 145 : 97—99, 1985
12) 高橋雅士，佐野　明，西澤貞彦，他：胸部腫瘤病変に対するCTガイド下生検—"迅速染色法"の併用について—，日本医放会誌，50(3)：249—257, 1990
13) 久　直史，大熊　潔：超音波ガイド下穿刺の基本，画像診断，11(3)：320—323, 1991
14) 加藤憲幸，林　信成，木本達哉，他：各種生検針の診断能の比較，日本医放会誌，51(3)：228—233, 1991
15) Hopper KD, Baird DE, Reddy VV, et al : Efficacy of automated biopsy gun versus conventional biopsy needles in the pygmy pig. Radiology 176 : 671—767, 1990
16) Elvin A, Andersson T, Scheibenpflug L, et al : Biopsy of the pancreas with a biopsy gun. Radiology 176 : 677—679, 1990
17) 松田　実，池上晴通，宝来　威：経皮的肺穿刺による肺癌の診断，肺癌，22：165—173, 1982
18) Ikezoe J, Morimoto S, Arisawa J, et al : Percutaneous biopsy of thoracic lesions : Value of sonography for needle guidance. AJR 154 : 1181—1185, 1990
19) Greene R : Transthoracic needle aspiration biopsy. (In) Athanasoulis CA, et al, eds : Interventional Radiology, 587—634, 1982, Saunders, Philadelphia