The University of Osaka
Institutional Knowledge Archive

Title	嚢胞性甲状腺腫瘍の超音波診断-病理所見との対比検討-
Author(s)	広村, 忠雄
Citation	日本医学放射線学会雑誌. 1994, 54(6), p. 500-509
Version Type	VoR
URL	https://hdl.handle.net/11094/20596
rights	
Note	

The University of Osaka Institutional Knowledge Archive : OUKA

https://ir.library.osaka-u.ac.jp/

The University of Osaka

嚢胞性甲状腺腫瘍の超音波診断
―病理所見との対比検討―

広　村　　忠　雄
北海道大学医学部放射線医学講座(主任：宮坂 和男教授)
現 NTT 札幌病院 放射線科

Ultrasonography of Cystic Thyroid Nodules: Sonographic-Pathologic Correlation

Tadao Hiromura

Retrospectively the ultrasonographic findings of 153 surgically resected cystic thyroid nodules were reviewed. The pathologic findings in this series revealed that 86% were degenerating benign adenomas or adenomatous goiters, and 14% were malignant tumors.

The sonographic appearance of these lesions was classified into 7 groups as follows: type I: entirely cystic (less than 1cm), type II: cystic(more than 1cm) [II(a)], and with small polyp or domelike elevation on the cyst wall [II(b)], type III: larger cyst with projection (more than 1cm) into the lumen, type IV: cyst with a peripherally localized solid component, type V: irregularly mixed cystic and solid components, type VI: a solid mass with multiple crescentic cysts [VI(a)], or round cysts [VI(b)], type VII: a solid mass with only one or two cysts.

Pathologic correlation revealed that malignancy in this series ranged from 80% in type III and V to only 4% in type II, where most of the lesions in this group were composed of granulation tissue in degenerating adenomatous polyps and cyst walls. Lesions in type IV showed maligancy rate of 40%. Type III showed characteristic sonographic findings seen in cystic papillary carcinomas (CPCs), with multiple punctate echogenic foci in large pedunculated projections. The typical psammomatous calcifications specific in this group were confirmed in 6 of the 8 type III CPCs. The multiple crescentic cysts in type VI(a) lesions were characteristic sonographic signs seen in adenomatous goiters, representing the pathologic finding of cysts forming around each of multiple adenomatous nodules in this group. Type VII represented non specific appearing lesions, included adenomas, adenomatous goiters, CPCs and follicular carcinomas.

On pathologic examination, the malignant cells in CPCs tended to be located in pedunculated projections within cysts in type III lesions, and in pericystic regions outside the cyst wall in other types. These findings indicate that using ultrasonographic needle biopsy of these area will yield sufficient material for accurate cytologic pathological diagnosis, thereby reducing the number of false negatives.

Research Code No.: *504.2*

Key words: *Cys, Neoplasm, Ultrasonography, Thyroid*

Received Nov. 4, 1993; revision accepted Dec. 21, 1993

Department of Radiology, Hokkaido University School of Medicine / Department of Radiology, NTT Sapporo Hospital

はじめに

超音波検査（以下，US）は検査自体の簡便性，非侵襲性，さらに高周波プローブにより高分解能像が得られるため，甲状腺腫瘍の診断に適した検査法である．

甲状腺腫瘍のUS診断に関する多くの文献は充実性腫瘍としての所見分類から良・悪性の鑑別を行っており，嚢胞性甲状腺腫瘍を集計した文献は少ない[1)-4)]．しかし日常のUSでは完全な充実性腫瘍よりは，なんらかの嚢胞変性を伴う腫瘍に遭遇する頻度のほうが多く[2)]，そのUS所見は充実性腫瘍より多彩であるため診断に苦慮することがある．これら嚢胞性腫瘍は従来，大部分が良性と考えられ経過観察または吸引細胞診が施行されることが多かった[5),6)]．しかし近年の文献では嚢胞性甲状腺腫瘍における悪性の頻度は決して少なくなく，良性と考慮すべきではないとの報告がある[5),7)-14)]．さらに充実性腫瘍に比して嚢胞性腫瘍は術前針生検（吸引細胞診，組織診）において，偽陰性，診断困難例が多く針生検上の問題点が指摘されている[5),10),15),16)]．

これらUS診断，針生検診断上問題点の多い嚢胞性甲状腺腫瘍を手術症例群からretrospectiveに検討し，US所見分類からの質的診断を試み，さらに嚢胞部位の組織学的構築を調べ，疾患別に特徴的なUS像を病理組織学的に検討した．特に嚢胞性甲状腺癌では，嚢胞周囲の腫瘍細胞分布を調べることにより，診断上有益な超音波誘導下針生検部位について検討を行った．

対象と方法

対象は1984年1月から1992年12月までの9年間に北大第1外科，第2外科にて手術され病理組織診断の確定した甲状腺腫瘍で，再発癌の手術症例およびUS記録の不備な症例は除外した．

甲状腺腫瘍の手術総数は389人，496病変でそのうち嚢胞性腫瘍は153病変（31%）［良性131病変（85.6%），悪性22病変（14.4%）］，充実性腫瘍は343病変（68.9%）［良性116病変（33.8%），悪性227病変（66.2%）］であった．これら症例の性別分布は男性47例，女性342例，年齢は4—84歳（平均48.9歳）であった．

US装置は主にアロカSSD-125,650（7.5 MHz機械式セクター）を直接接触法にて用い，甲状腺の横断像および縦断像を観察した．

これらの病変の術前US所見をretrospectiveに病理像と対比し，以下の項目について検討した．

1．充実性腫瘍，嚢胞性腫瘍別の病理診断結果の集計．ただし嚢胞性腫瘍とは術前USにて腫瘍内になんらかの嚢胞部分がみとめられ，かつ肉眼的に嚢胞が確認されたものとする．

2．嚢胞性甲状腺腫瘍のUS形態分類．

おのおのの形態別に病理診断を集計し，組織型に特徴的なUS形態を求めた．さらにおのおのの疾患のUS所見に対応する組織学的構築を嚢胞壁，隆起性病変，嚢胞外組織に区分し調べた．これら組織学的検討は嚢胞部分の最大割面で切り出された標本を用い，また隆起性病変を有する症例は隆起部を用いた．特に嚢胞性甲状腺癌のこれら部位における腫瘍細胞の分布密度を高倍率視野（400倍），5視野平均の腫瘍細胞数から，低（＋）［腫瘍細胞数＜100］，中（＋＋）［腫瘍細胞数100-400］，高（＋＋＋）［腫瘍細胞数＞400］の3段階に分類した．

3．甲状腺腫瘍の穿刺吸引細胞診の成績の集計．充実性，嚢胞性腫瘍別に生検結果を集計し，嚢胞性甲状腺癌における偽陰性例の嚢胞壁，隆起性病変および嚢胞外組織の組織学的検討をUS所見と対比して行った．針生検が数回施行された症例は最も悪性である結果を代表した．

結　果

1．病理診断結果

Table 1　Histopathologic findings of 496 thyroid nodules

Histology	No.	Solid	Cystic
Simple cyst	1		1
Colloid cyst	22		22
Adenoma	70	50	20
Adenomatous goiter	154	66	88
Papillary carcinoma	212	193	19
Follicular carcinoma	29	26	3
Medullary carcinoma	6	6	
Anaplastic carcinoma	2	2	
	496	343	153

嚢胞性腫瘍全体からみた組織型の比率は腺腫様甲状腺腫（以下，Ad. G）が最も多く88病変（57.5%），以下colloid cyst 22病変（14.4%），腺腫20病変（13.1%），乳頭癌19病変（12.4%），濾胞癌3病変（1.3%），単純嚢胞1病変（0.7%）であった（Table 1）.

2．嚢胞性甲状腺腫瘍の US 形態

嚢胞性腫瘍の術前US所見を集計し，嚢胞性主体型から充実性主体型に以下のように形態分類を行った（Fig. 1）. type Ⅰ：1cm以下の小嚢胞で，内部に strong echo を伴うものもある（Fig. 2），type Ⅱ（a）：1cm以上の嚢胞，type Ⅱ(b)：1cm以上の嚢胞で嚢胞内壁に1cm以下の小さな乳頭状または半円状隆起を伴うもの（Fig. 3），type Ⅲ：type Ⅱ（a）の嚢胞腔に1cm以上の大きな乳頭状隆起を示すもの（Fig. 4），type Ⅳ：嚢胞の片側に充実性部分が存在するもの（Fig. 5），type Ⅴ：腫瘍内に嚢胞変性が不規則に分布し，全体として複雑な嚢胞形態を示すもの（Fig. 6），type Ⅵ（a）：腫瘍内に三日月状，または半月状の嚢胞変性が多発するもの（Fig. 7），type Ⅵ（b）：腫瘍内に大小嚢胞が多発するもの，type Ⅶ：充実性腫瘍内に小さな嚢胞腔を1，2個示すもの，である.

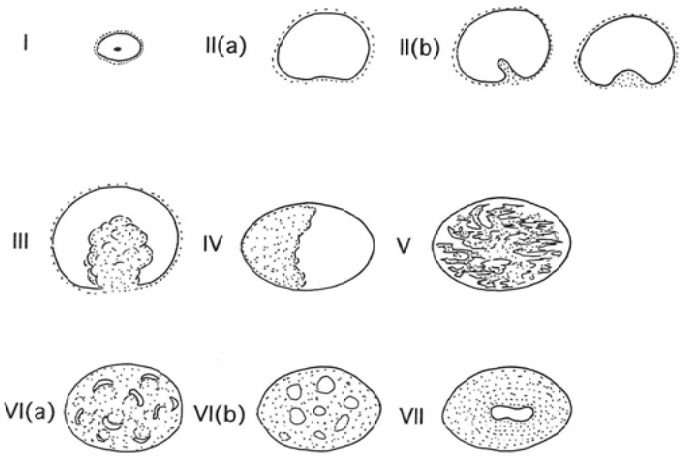

Fig. 1 US classification of cystic thyroid nodules

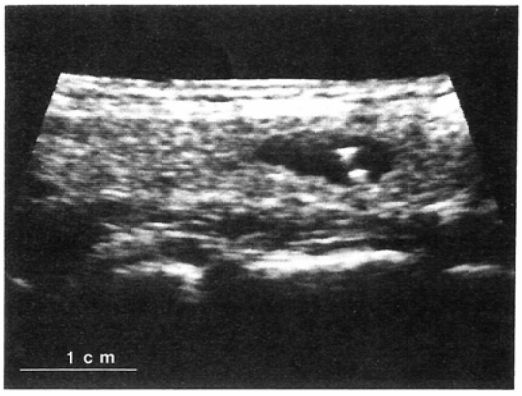

Fig. 2 type Ⅰ, Colloid cyst; US shows a small oval cyst(1×0.5cm) with echogenic foci. The cyst was proved to contain gelatinous liquid at surgery, but echogenic foci were not confirmed macroscopically.

これらUS形態分類別の病理診断をTable 2に示した. type Ⅰ 24病変すべてが良性であり，その22病変（91.7%）がcolloid cystであった. これらcolloid cystの7病変（31.8%）に音響陰影を伴わない小さなstrong echoがみられた. type Ⅱ(a) 16病変中13病変（81.3%）はAd. Gが占め，乳頭癌，濾胞癌はおのおの1病変であった. type Ⅱ(b) 29病変中27病変（93.1%）はAd. Gが占めた. type Ⅲ 10病変中8病変（80%）が乳頭癌であり，2病変がAd. Gであった. type Ⅳ 5病変中3病変（60%）がAd. Gであり，2病

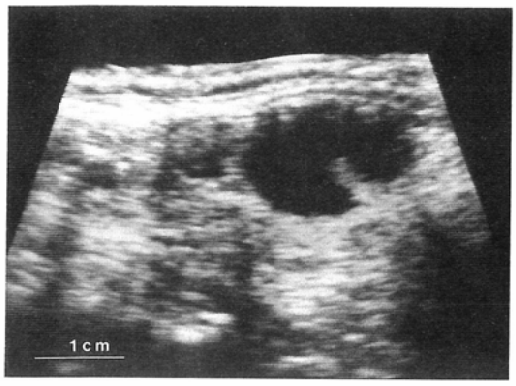

(A)

(B)

Fig. 3　type II(b), Adenomatous goiter : (A) US shows a small polypoid lesion on the cyst wall. (B) Both the cyst wall and polypoid lesion(arrows) are composed of dense fibrous tissue in the specimen.

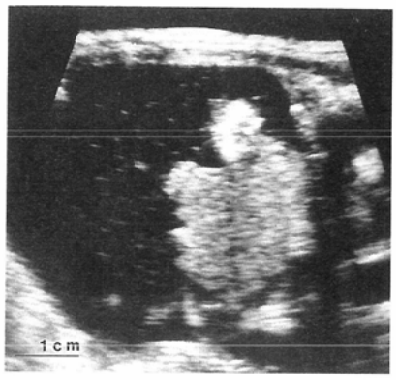

(A)

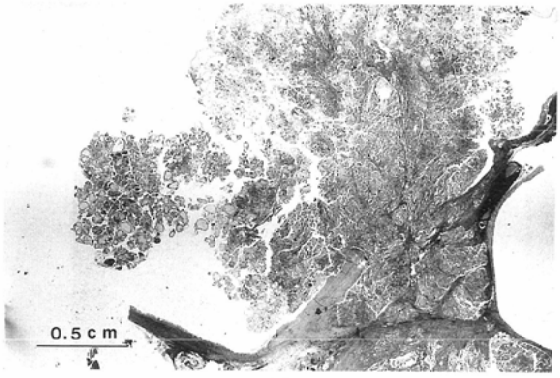

(B)

Fig. 4　type III, Papillary carcinoma : (A) US demonstrates a 5×4cm cystic lesion with a 3×2.5cm solid excrescence projecting into the cystic tumor. (B) Pathologic examination reveals that the projecting part of the tumor is composed of malignant cells.

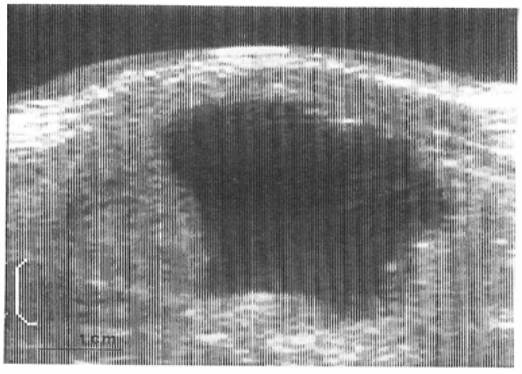

(A)

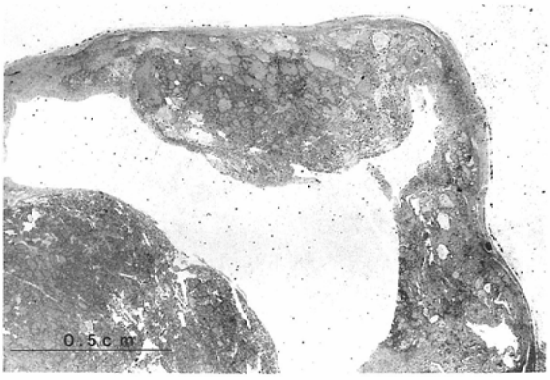

(B)

Fig. 5　type IV, Adenomatous goiter : (A) US shows that the lesion is divided into purely cystic and solid parts. (B) The cyst wall is composed of fibrous tissue, and solid part is constructed of adenomatous hyperplasia.

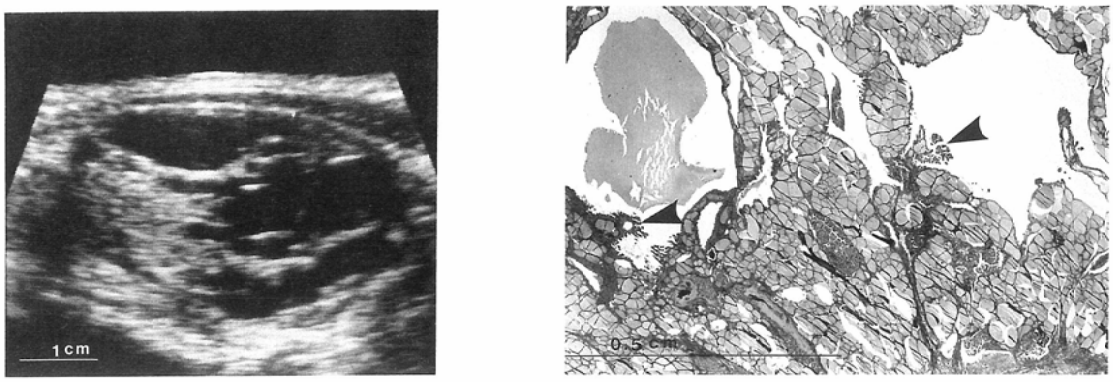

(A) (B)

Fig. 6 type V, Papillary carcinoma : (A) US demonstrates a 4×3cm lesion irregularly mingling with cystic and solid parts. (B) Pathologic examination reveals multicystic lesion having papilliferous extensions into the cystic spaces(arrowheads). The cyst wall is also composed of malignant cells.

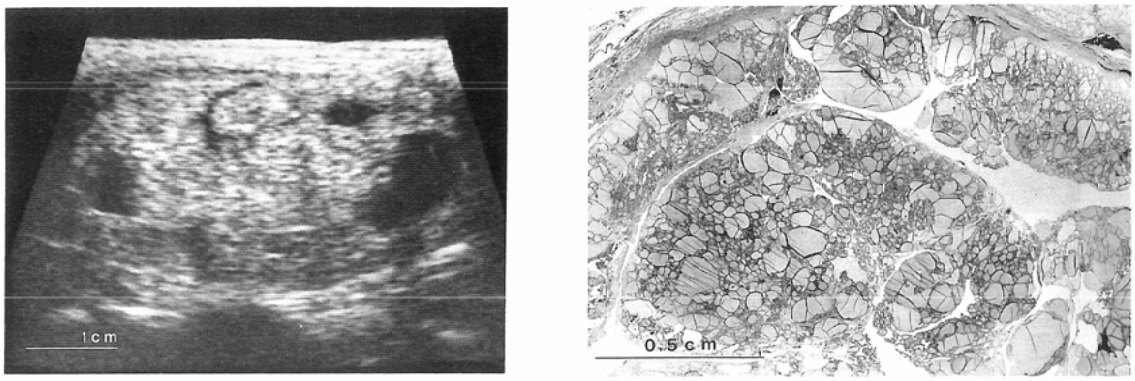

(A) (B)

Fig. 7 type VI(a), Adenomatous goiter : (A) US reveals multiple crescentic cysts in the tumor. (B) Pathologic examination discloses that each cyst is located around nodules in the adenomatous goiter, causing th crescent form of these cysts.

変が乳頭癌であった．type V 5病変中4病変(80%)は乳頭癌，1病変は Ad. G であった．type VI(a) 15病変すべてが Ad. G であり，VI(b) 14病変中10病変（71.4%）が Ad. G であり，乳頭癌，濾胞癌がおのおの1病変であった．type VII 35病変中31病変（88.6%）が良性であり Ad. G，腺腫が2分し，悪性は乳頭癌3，濾胞癌1病変であった．

US 所見と病理組織像の対比にて，Ad.G は type I から VII の嚢胞壁周囲に大小濾胞の融合，および破綻がみられ嚢胞壁は繊維性結合織で構築されていた．type I の colloid cyst の嚢胞壁は圧排された濾胞上皮で被われ，その周囲に小さな Ad. G の結節状増殖巣が散見された．また，この内容液は黄褐色粘稠性のコロイドであり，一部症例にみられた strong echo の原因となる物体は肉眼的には確認できなかった．type II(b) の小乳頭状隆起，半円状隆起は肉芽組織そのものであった．type VI(a) では Ad. G 内の大小多数の結節の辺縁に薄い結合織で包囲された嚢胞腔がみられ，type VI(b) ではそれら嚢胞腔が融合・拡大した所見であった．type II(b)，VI(b)，VII の腺腫の嚢胞壁も厚い肉芽組織で構築されていた．

嚢胞性甲状腺癌の腫瘍細胞分布を Table 3 に

Table 2　Sonographic-pathologic correlation in 153 cystic thyroid nodules

		Benign				Malignant	
US type	No.	Simple cyst	Colloid cyst	Ad. G	Adenoma	Pap. Ca	Foll. Ca
I	24		22	2			
II(a)	16	1		13		1	1
(b)	29			27	2		
III	10			2		8	
IV	5			3		2	
V	5			1		4	
VI(a)	15			15			
(b)	14			10	2	1	1
VII	35			15	16	3	1
total	153	1	22	88	20	19	3
		131(86%)				22(14%)	

Ad. G : Adenomatous goiter　Pap. Ca : Papillary carcinoma　Foll. Ca : Follicular carcinoma

Table 3　Relation of tumor cell distribution to US type in 22 thyroid cancers

		Tumor cell distribution		
		Intracystic		
US type	No.	Wall	Projection	Pericystic
II(a)	2	2 (1)		1 (1)
III	8	3(0)	8 (8)*	1(0)
IV	2	2(0)		2 (2)
V	4	3 (2)		4 (4)
VI(b)	2	2 (2)		2 (2)
VII	4	3 (1)		4 (3)

Histopathologic findings of tumor cell distribution are classified into 3 degrees (+,++,+++) according to its cell density.

Numbers in parenthesis show the case more than grade(++).

* Psammomatous calcifications are confirmed pathologically in 6 of 8 cystic papillary carcinomas.

示す．type III乳頭癌8病変の内腔隆起部分はすべて中等度以上の多数の癌細胞の増生から成り，一方嚢胞壁には腫瘍細胞は少数散見される程度で，大部分は繊維性結合織で被覆されているものが多かった．また嚢胞壁外の甲状腺組織内にも癌細胞増殖は少なかった．術前USで6病変の乳頭状腫瘤内に微細な石灰化がみられ，これらは組織学的に砂粒小体と確認された．その他のUS typeの甲状腺癌14病変において中等度以上の腫瘍細胞は6病変の嚢胞壁，12病変の嚢胞周囲組織に認められ，嚢胞壁より周囲組織に癌細胞の出現が目立った．

各USタイプ別に症例数の多い組織型の腫瘍径をTable 4に示した．

これら腫瘍径を比較し，悪性腫瘍全体で40.6±16.1 mmであり良性腫瘍全体の28.1±16.2 mmより有意に大きく（P<.005），colloid cystは他の良性，悪性腫瘍と比較し有意に小さく（p<.0001），type IIIの乳頭癌はtype II(a),II(b)のAd. Gより有意に大きかった（p<.005）．

3．穿刺吸引細胞診の結果

穿刺吸引細胞診は280人293病変（嚢胞性腫瘍69病変，充実性腫瘍224病変）に対し施行された．これら生検手技の大部分は触診による盲目的生検であり，嚢胞性腫瘍においては主に嚢胞液の吸引が行われた．

Table 5に示すごとく細胞診の結果から良性162（55.3%），悪性121（41.3%），診断に不適当な標本10（3.4%）であった．嚢胞性腫瘍69病変の細胞診の結果は良性78.3%，悪性20.3%，診断不適当1.4%，充実性腫瘍224病変の細胞診の結果は良性48.2%，悪性47.8%，診断不適当が4.0%であった．

細胞診で良性を悪性と診断したもの（false positive）は嚢胞性2，充実性6，計8例（2.7%），悪性を良性と診断したもの（false negative）は嚢胞性6，充実性27計33（11.3%）であった．嚢胞性腫瘍のfalse positive 2例はtype II，VI(b)のAd. Gであり，false negative 6例はtype II(a),III，V，VI(b)，VIIの乳頭癌およびVIIの濾胞癌であった．これら偽陰性6例中4例の嚢胞壁には癌細胞はごく少数かまったく認められなかった．

嚢胞性腫瘍，充実性腫瘍おのおののspecificityは96.0%，93.1%，sensitivityは66.7%，78.9%であり嚢胞性腫瘍におけるsensitivityが低かった．嚢胞性腫瘍，充実性腫瘍おのおののfalse positiveは4.0%，6.9%，false negativeは33.3%，21.1%であり嚢胞性腫瘍にfalse negativeが多かった．嚢胞性腫瘍，充実性腫瘍おのおのの正診率は88.2%，84.7%であり全体では85.5%であった．

Table 4 Relationship between lesion size and histopathology in each US type

US type	Histopathology	Size of tumor(mm)
I	Colloid cyst	6.6±2.3
II(a)	Ad. G	28.5±12.7
(b)	Ad. G	30.2±14.5
III	Pap. Ca	50.3±15.4
IV	Ad. G	24.7±11.1
V	Pap. Ca	33±7
VI(a)	Ad. G	38.9±9.5
(b)	Ad. G	40.4±19.8
VII	Adenoma	37.6±13.3
	Ad. G	29.1±11.7
	Pap. Ca	37.3±6.5

Ad. G: Adenomatous goiter　Pap. Ca: Papillary carcinoma

考　察

甲状腺腫瘍の手術症例における嚢胞性腫瘍の占める割合は15-37%と報告され[7),10),12),13),17)]，われわれの31%もこの範囲内にある．これら嚢胞性腫瘍はUS所見上，充実性腫瘍よりも多彩な所見を呈し，臨床上悪性であるかどうかに関心がもたれる．今回の手術症例の検討結果では嚢胞性腫瘍中の悪性比率は14%であり，充実性腫瘍中の悪性比率66%より明らかに低い．さまざまな報告では手術症例中における嚢胞性腫瘍中の悪性の割合は3-25%（平均14%）である[5),7),9),10),18),19)]．このような悪性腫瘍の占める割合に幅があるのは手術症例の選択基準の違いによるもので，嚢胞性腫瘍すべてが手術されていないので真の悪性腫瘍の比率は不明である．これらの報告では，嚢胞性甲状腺腫瘍の大部分は良性であるという考えは支持されていない[5),7)-14)]．

今回のUS所見別の病型分類から，type Iが

Table 5 Cytologic and final histologic diagnosis in 69 cystic and 224 solid thyroid nodules

	Final histologic diagnosis					
	Malignant			Benign		
FNAC diagnosis	Cystic	Solid	Total	Cystic	Solid	Total
Benign	6	27	33	48	81	129
Malignant	12	101	113	2	6	8
Insufficient	0	7	7	1	2	3
Total	18	135	153	51	89	140

FNAC: Fine Needle Aspiration Cytology　Insufficient cytologic findings are excluded from calculation.
FNAC specificity for cystic nodule = 96.0%　FNAC specificity for solid nodule = 93.1%
FNAC sensitivity for cystic nodule = 66.7%　FNAC sensitivity for solid nodule = 78.9%

colloid cyst, type II(b),VI(a) が Ad. G, type IIIが乳頭癌に特徴的所見であることが明らかとなった．また症例数は少ないが type V は乳頭癌の可能性が高い所見と考えられる．

colloid cyst は広義の Ad. G であり，小濾胞の癒合，濃縮により粘稠なコロイドが貯瘤した状態である[20]．22 例中 7 例（31.8%）にみられた strong echo は，肉眼的には確認できなかったが，少なくとも内部に石灰化は認めず，おそらく濃縮したコロイドゲル内の結晶塊ではないかと推測する．

Ad. G の嚢胞壁周囲には大小の濾胞の癒合がみられ，嚢胞壁は繊維性結合織で構築されるものが多く，type II(b) におけるポリープ状隆起は肉芽組織であった．type VI(a) にみられた多数の嚢胞腔は，病理組織所見上 Ad. G を構成する大小多数の結節[20),21)]で包囲されており，結果的に US 所見で三日月状，半月状を呈したものと考える．これら多彩な Ad. G の嚢胞形態は病理組織学的検討から，コロイドの過剰蓄積が進み濾胞が癒合し，さらに腫瘤の増大に伴う血行障害により 2 次性変化として水腫，萎縮，壊死，出血が生じ嚢胞腔が癒合・増大したものと考えられる[20)-22)]．特に type VI(a) は Ad. G の嚢胞形成初期の像と考えられ，個々の嚢胞が Ad. G を構成する多数の結節の辺縁に存在していることが注目される．このような嚢胞形態は他の腫瘍には認められず，Ad. G に特徴的所見と考える．これら嚢胞腔が癒合し大きな嚢胞腔を形成しさまざまな type の US 所見を呈し，古くなると嚢胞壁は厚い繊維性被膜で被覆されていくものと考えられる[20)]．

乳頭癌の嚢胞形成には腫瘍内壊死によるもの[5),7)]，腫瘍細胞が増殖過程で粘液を分泌し嚢胞を形成するもの[7),23)-26)]，あるいは稀であるが良性嚢胞壁の一部から癌が発生したもの[1),7)]などが考えられる．今回の検討結果では type VII は腫瘍内壊死であり，その他は腫瘍自体から産出された粘液による嚢胞形成と考えられる[22)]．従来から type III は嚢胞性乳頭癌の特徴的所見とされている[1),15),23),27)]．

嚢胞内の乳頭状腫瘤は癌細胞の集落そのものであり，この部位に砂粒小体を反映する echogenic foci を認めることが多い[4)]．また type II(a), II(b), III の Ad. G と比較しても乳頭癌は嚢胞腔および乳頭状隆起が有意に大きく，4cm 以上の嚢胞内に 2cm 以上の乳頭状腫瘤を伴う type III は悪性と考えるべきである．

このような腫瘍形態は，乳頭癌が粘液を分泌，増殖していく過程でなんらかの機転で循環障害が発生し，変性，液化が起こり嚢胞腔が拡大・癒合し，かつ腫瘍細胞が脱落していくが，一部循環障害をまぬがれた部位が乳頭状腫瘤の形態となって嚢胞内に残存し type III の所見を呈したと考える．このことは病理組織学的にも繊維性結合織で被覆された嚢胞壁に少数ながら癌細胞が存在すること，および癌組織の発育が乳頭状腫瘤に限局し周囲甲状腺組織内に顕著に進展していないことより裏づけられる．

以前，嚢胞壁外へ発育する充実性腫瘍の存在が嚢胞性乳頭癌の特徴的所見と報告された[23)]が，このような所見はわれわれの type III の乳頭癌には認められていない．その他の乳頭癌の嚢胞形態はさまざまな変性の程度を反映したものであり，type V は循環障害が軽度であり大きな嚢胞形成に至らなかった状態，type II(a) はほぼ完全に癌細胞が脱落した状態と考える．

これら甲状腺腫瘍に対し術前に穿刺吸引細胞診が施行されることが多い[5),6)]．一般的に，嚢胞性甲状腺癌は充実性甲状腺癌と比較し偽陰性が多く，生検正診率は低いことが知られている．Müller ら[15)]の嚢胞性乳頭癌 11 例中 5 例が，Cusick ら[10)]の悪性嚢胞性腫瘍 15 例中 5 例が偽陰性であった．嚢胞性乳頭癌の細胞診による正診率は 40-55%であり約半数が false negative であったとの結果が報告されている[5),15),16)]．われわれの嚢胞性癌の偽陰性率は 18 例中 6 例（33.3%）であり，他の報告よりはやや低いが，充実性癌よりは高い．

従来の触診による盲目的生検では嚢胞液の採取しかできないが，近年，超音波機器の普及により超音波誘導下生検が一般化し充実性部分，嚢胞壁からも組織採取が行われるようになった．

しかしこれまで，嚢胞性甲状腺癌の診断に寄与する最適な生検部位について検討された文献は少なく[2),3)]，今回のわれわれの検討結果は超音波誘導下生検の際の重要な指針となる．すなわち乳頭癌において type III は嚢胞内乳頭状腫瘤そのものが癌細胞集落であり嚢胞壁や周囲甲状腺組織には癌細胞巣は極めて少ない．その他の US type では嚢胞壁に分布する癌細胞は少なく，むしろ嚢胞周囲の甲状腺組織内に癌細胞集落を認めるものが多い．したがって腫瘍細胞の多い部位からの生検が正診につながると考える．ただし嚢胞周囲の癌細胞巣は病理組織学的にみても US で検出できる大きさではない．このような場合，嚢胞周囲からランダムに生検せざるをえない．潜在性小腫瘍の検出を目的とした超音波誘導下のランダムな針生検は前立腺腫瘍で行われその有用性が評価されている[28)]が，甲状腺腫瘍に関しては報告がなく，今後の検討課題である．

結　論

今回の検討結果から，嚢胞性甲状腺腫瘍の質的診断における US および針生検の役割を以下のように考える．

1．type I, II(b), VI(a) は良性所見であり外来 US による経過観察でよい．

2．type III, V は乳頭癌の可能性が高く，US 診断を重視し手術対象と考えるべきである．

3．その他の US type の腫瘤には少数ながらも悪性が存在する．これら腫瘤の性状診断に針生検を補助的に利用する．この場合嚢胞液の採取に終わらず，超音波誘導下に腫瘤の充実性部分，嚢胞周囲間質から積極的に腫瘍細胞を採取するよう心掛けるべきである．ただしこのような生検手技により細胞診の偽陰性例が減少するかどうかについては今後の検討が必要である．

稿を終えるにあたり，御指導，御校閲を賜りました本学放射線医学講座　宮坂和男教授，第二病理学講座　長嶋和郎教授，病院病理部　野島孝之講師，放射線部　丁子　清先生に深謝致します．また症例を提供していただきました第一，第二外科の諸先生に感謝致します．

文　献

1) Allen FH, Krook PM, De Groot WPH : Ultrasound demonstration of a thyroid carcinoma within a benign cyst. AJR 132 : 136-137, 1979
2) 広村忠雄，野島孝之，森田穣他：嚢胞性甲状腺腫瘍の US，病理所見の対比検討．　臨放 34：983-989, 1989
3) 広村忠雄，野島孝之，森田穣他：甲状腺嚢胞性乳頭癌の US 診断；病理所見との対比　日本医放会誌 50：40-47, 1990
4) Hatabu H, Kasagi K, Yamamoto K et al : Cystic papillary carcinoma of the thyroid gland ; A new sonographic sign. Clinical Radiology 43 : 121-124, 1991
5) Rosen IB, Provias JP, Walfish PG : Pathologic nature of cystic thyroid nodules selected for surgery by needle aspiration biopsy. Surgery 100 : 606-612, 1986
6) Crile G : Treatment of thyroid cysts by aspiration. Surgery 59 : 210-212, 1966
7) Hammer M, Wortsman J, Folse R : Cancer in cystic lesions of the thyroid. Arch Surg 117 : 1020-1023, 1982
8) Rosen IB, Wallace C, Strawbridge HG, Walfish PG : Reevaluation of needle aspiration cytology in detection of thyroid cancer. Surgery 90 ; 747-756, 1981
9) Santos ET, Rofagha SK, Cunningham JJ, Mazzaferri EL : Cystic thyroid nodules ; The dilemma of malignant lesions. Arch Intern Med 150 : 1422-1427, 1990
10) Cusick EL, McIntosh CA, Krukowski ZH, Matheson NA : Cystic change and neoplasia in isolated thyroid swellings. Br J Surg 75 : 982-983, 1988
11) Mazzaferri EL, Santos ET, Rofagha SK : Solitary thyroid nodule ; Diagnosis and management. Med Clin North Am 72 : 1177-1211, 1988
12) Ashcraft MW, Van Herle AJ : Management of thyroid nodules : History and physical examination, blood tests, x-ray tests and ultrasonography. Head Neck Surg 3 : 216-227, 1981
13) Clark OH, Okerlund MD, Cavalier RR, Greenspan F : Diagnosis and treatment of thyroid, parathyroid, and thyroglossal duct cysts. J Clin Endocrinol Metab 48 : 983-987, 1979
14) Rojeski MI, Charib H : Nodular thyroid disease.

N Engl J Med 313 : 428-436, 1985
15) Müller M, cooperberg PL, Suen KCH, Thorson SC : Needle aspiration biopsy in cystic papillary carcinoma of the thyroid. AJR : 144 : 251-253, 1985
16) Kawamura S, Kishino B, Miyauchi A, et al : The differential diagnosis of cystic neck masses by the determination of thyroglobulin concentrations in the aspirates. Clin Endocrinol 20 : 261-267, 1984
17) Hsu C, Boey J : Diagnostic pitfalls in the fine needle aspiration of thyroid nodules ; A study of 555 cases in Chinese patients. Acta Cytol 31 : 699-704, 1987
18) Ma Mkg, Ong GB : Cystic thyroid nodules. Br J Surg 62 : 205-206, 1975
19) Sarda AK, Bal S, Dutta Gupta S, Kapur MM : Diagnosis and treatment of cystic disease of the thyroid by aspiration. Surgery 103 : 593-596, 1988
20) Rosai J, Carcangiu ML, Delellis RA : Atlas of tumor pathology ; Tumor of the thyroid gland (AFIP, Washington, USA) : 297-302, 1992
21) 宮地　徹：臨床組織病理学（杏林書院，東京）：193-194，1978
22) Anderson JR : Tumor like-lesions and cysts. In : Muir's textbook of pathology. 12th ed. Baltimore, Md ; Edward Publishers Ltd ; 1247-1249, 1985
23) 藤本吉秀：甲状腺の超音波検査とX線検査；外科 Mook 27（金原出版，東京）：31-43，1982
24) Walfish PG, Hazani E, Strawbridge HTG, et al : Combined ultrasound and needle aspiration cytology in the assessment and management of hypofunctioning thyroid nodule. Ann Intern Med 87 : 270-274, 1977
25) Gobien RP : Aspiration biopsy of the solitary thyroid nodule. Radiol Clin North Am 17 : 543-554, 1979
26) Simeone JF, Daniels GH, Mueller PR, et al : High resolution realtime sonography of the thyroid. Radiology 145 : 431-435, 1982
27) 山田恵子：甲状腺腫瘍の超音波診断；特に乳頭癌と濾胞癌の超音波所見について　日本医放会誌 46：887-902，1986
28) Dyke CH, Toi A, Sweet JM : Value of random US-guided transrectal prostate biopsy. Radiology 176 : 345-349, 1990