The University of Osaka
Institutional Knowledge Archive

Title	気管気管支狭窄に対するExpandable Metallic Stentの臨床応用
Author(s)	藤原, 義夫; 澤田, 敏; 田辺, 芳雄 他
Citation	日本医学放射線学会雑誌. 1992, 52(5), p. 576-588
Version Type	VoR
URL	https://hdl.handle.net/11094/20607
rights	
Note	

The University of Osaka Institutional Knowledge Archive : OUKA

https://ir.library.osaka-u.ac.jp/

The University of Osaka

日本医放会誌：52（5），576—588，1992（平4）

気管気管支狭窄に対するExpandable Metallic Stentの臨床応用

1）鳥取大学医学部放射線医学教室　2）鳥取県立中央病院放射線科
3）国立療養所松江病院放射線科　4）国立療養所松江病院外科
5）防衛医科大学校放射線医学教室　6）鳥取赤十字病院内科

藤原　義夫　澤田　敏　田辺　芳雄　小山　司
岩宮　孝司　吉田弘太郎[1]　加藤　卓[2]　入澤　輝男[3]
中井　勲[4]　古井　滋[5]　横浜　雄介[6]　太田　吉雄[1]

（平成3年7月11日受付）
（平成3年9月27日最終原稿受付）

Clinical Evaluation of Stent Placement for Tracheal and Bronchial Stenosis

Yoshio Fujihara[1], Satoshi Sawada[1], Yoshio Tanabe[1], Tsukasa Koyama[1], Kouji Iwamiya[1], Koutarou Yoshida[1], Takashi Kato[2], Teruo Irizawa[3], Isao Nakai[4], Shigeru Furui[5], Yusuke Yokohama[6] and Yoshio Ohta[1]

1) Department of Radiology, Tottori University School of Medicine
2) Department of Radiology, Tottori Prefectural Central Hospital
3) Department of Radiology, National Sanatorium Matsue Hospital
4) Department of Surgery, National Sanatorium Matsue Hospital
5) Department of Radiology, National Defense Medical College
6) Department of Internal Medicine, Tottori Red Cross Hospital

Research Code No. : 506.9

Key Words : Stent, Interventional radiology, Tracheobronchial tree

Expandable metallic stents were successfully introduced in 7 patients, including 4 with left main bronchial stenosis caused by bronchopulmonary tuberculosis, 2 with main bronchial stenosis caused by lung cancer and one with tracheal stenosis caused by adenoid cystic carcinoma.

The length of stenosis was 1.5—5 cm. The stents were 1.5—2.5 cm long with barbs, and their full expanded diameter was 1.5 cm. Balloon dilatation was performed before stenting in all cases. The stents were inserted by using a 10—12 Fr catheter. In all patients except the one with tracheal stenosis, stents were introduced under local anesthesia without any difficulties.

No migration of stents occurred. After stent placement, there were no respiratory difficulties, and radionuclide lung perfusion scan and chest radiographic findings such as lung atelectasis showed marked improvement in three cases. Combined therapy of stent placement and bronchial arterial infusion chemotherapy showed marked effectiveness in one case with lung cancer.

Expandable metallic stents were very useful in eliminating tracheobronchial stenosis symptoms.

1. はじめに

1985年にGianturcoによって開発されたexpandable metallic stent（以下はEMSと略す）は当初，血管に使用する目的で考案されたが，その後，動物実験により他の管腔臓器においても，その安全性が確認された[1)2)]．そして，血管に対する臨床応用の報告も，その後，散見されるようになり，いずれもEMSの血管に対する有用性を評価している[3)~6)]．しかし，気管気管支狭窄に対するEMSの臨床応用に関する報告は数少ない[7)8)]．今回，筆者らは労作時呼吸困難を主訴とした各種の疾患による気管気管支狭窄の7例にEMSを留置し良好な結果を得たので報告する．

2. 対象および方法

対象は39歳から66歳（平均年齢55歳）の7例で，男女比は4対3である．原疾患は左気管支結核の4例，肺癌（扁平上皮癌，腺癌）の2例，および気管原発の嚢胞腺癌の1例である（Table 1）．全例，各疾患により気管気管支の高度の狭窄状態を呈しており，高度から中等度の労作時呼吸困難を主訴として来院してきた症例である．

使用したEMSは，Cook社製のガイドワイヤーのコアの部分であるステンレススチールワイヤーを材料とし，ワイヤーを12回折り曲げ6ベントとしたものを作製した．ステンレススチールワイヤーは，径，0.016インチのものを使用した．EMSの挿入にさいして，気管においては，全身麻酔下に気管内挿管し，気管支においては，気管支鏡検査に準じ，喉頭部の局所麻酔にて施行した．また，全例において，EMS留置前にPTA用balloon catheterにより気管気管支狭窄部の拡張術を施行した．症例4以外は，気管支鏡検査に引続きガイドワイヤーを用いての置換法にて，Cook社製の10～12FrのテフロンシースをS気管支まで挿入した．その後，テフロンシース内にEMSを挿入し，ダイレーターで押しながらEMSを留置した．これらの方法にて単一から3連結のEMSを1.5～5cmにわたる気管気管支の狭窄部位に留置した（Table 1）．

3. 結　果

1）技術面に関して：テフロンシースは気管支造影用のメトラゾンデと異なり，喉頭部での追従性が悪いため，同部で当初，つかえることが多かったが，その後は，頭部を後屈することによりスムーズに挿入し得た．また，EMSの気管支狭窄部位までの挿入は，ダイレーターの先端を鈍にしたプッシャーでシース内にあるEMSを押して行くことにより短時間に施行できた．しかし，テフロンシースの挿入時と同様に，喉頭部にて屈曲が強く，また，テフロンシースの外筒が比較的壁薄に作製さ

Table 1　Diseases (bronchial stenosis) for which insertion of EMS were attempted

No.	Patient Age Sex	Cause	Site of Stenting	Length of Stenosis	type of stent*
1.	C. S. 43y F	bronchial tuberculosis	lt. main bronchus	1.5cm	G type, single 0.016", 2.5×1.5φ
2.	K. T. 62y M	lung ca.	rt. main bronchus	4cm	G type, 3 in tandem 0.016", 1.5×1.5φ
3.	K. M. 39y M	bronchial tuberculosis	lt. main bronchus	4cm	G type, 3 in tandem 0.016", 1.5×1.5φ
4.	K. K. 54y F	tracheal adenoid cystic carcinoma	trachea	5cm	G type, 3 in tandem 0.016", 2.0×2.0φ
5.	T. I. 62y F	bronchial tuberculosis	lt. main bronchus	3cm	G type, 2 in tandem 2 in tandem 0.016", 1.5×1.5φ
6.	J. K. 59y M	bronchial tuberculosis	lt. main bronchus	4.5cm	G type, 3 in tandem 0.016", 1.5×1.5φ
7.	M. M. 66y M	lung ca.	lt. main bronchus	4cm	G type, 3 in tandem 0.016", 1.5×1.5φ

*G type＝Gianturco type tandem stent. 0.016"＝size of stainless steel wire (inch)
Diameter×length

Table 2 result of placement of stent in 7 cases

Patient	follow-up period(Mo)	clinical improvement	disappeared atelectasis on chest X ray	increased vascular markings on chest X ray	improvement on lung perfusion scanning	complication
1. C. S. (Tb)*	21(alive)	difficulty to go upstairs → ability to run	(+)	(+)	(+)	(−)
2. K. T. (Ca)*	1.5(died)	difficulty to walk → ability to go upstairs	/	(+)	/	(−)
3. K. M. (Tb)*	13(alive)	difficulty to run → ability to run	/	(−)	(−)	(−)**
4. K. K. (Ca)*	9(alive)	difficulty to move → ability to go upstairs	/	(+)	/	(−)
5. T. I. (Tb)*	8(alive)	difficulty to go upstairs → ability to go upstairs	(+)	(+)	(+)	(−)
6. J. K. (Tb)*	6(alive)	difficulty to go upstairs → ability to go upstairs	/	(+)	(+)	(−)
7. M. M. (Ca)*	2(died)	difficulty to move → ability to go upstairs	(+)	/	(+)	(−)

*Tb=tuberculosis, Ca=cancer **dislocation of stent ***misplacement of stent

れているため，同部にてシースの外筒が折れ，EMSがスムーズに挿入出来ないことが経験されたが，この場合も，シース挿入時の工夫と同様な操作，即ち，頭部の後屈により喉頭部を比較的直線化することにより容易に解決できた．

症例4においては，気管狭窄が高度なことと，balloon catheterによる拡張術やEMS留置の手技中に大量出血等の不測の事態に備える目的で全身麻酔下にてEMSの留置を施行した．

症例3および5にて，EMSのdislocationおよびmisplacementを経験した．即ち，症例3においては，左主気管支に留置した3連結のEMSの中枢側の1個が，EMS留置の翌日には気管分岐部付近まで移動していた．また，症例5においては，2連結のEMSのstrutが2本であったため，1個目のEMSの飛び出しをロングシース内に残った後方のEMSで保持することができず，狭窄部位の末梢側へジャンプアウトして留置されることとなった．しかし，次に挿入した2連結のEMSは，すでに留置したEMSを目標とすることができ，狭窄部位に正確に留置することができた(Table 2)．

2）臨床症状に関して：EMSを留置した7例の全例において，労作時呼吸困難等の主訴は，改善した．また，咳嗽，血痰等のEMS留置自体に起因すると考えられる副作用は全例において，認めなかった（Table 2)．

3）放射線学的検討結果：術前に胸部単純X線写真上，無気肺を認めた3例において，EMS留置1～7日後には，全例，無気肺の消失を認めた．また，胸部単純X線写真によるEMS留置前後の肺血管影の比較にて，検討できた6例中5例において，EMS留置前より留置後の方が，肺血管影は増加していた．一方，肺血流シンチによるEMS留置前後の比較にて，検討できた5例中4例に患側肺へのRIの集積の改善が認められた(Table 2)．

4. 症例供覧

1）症例1．43歳，女性．結核性左主気管支狭窄(Fig. 1)．

主訴は労作時呼吸困難である．2年前に肺および気管支結核と診断され，6カ月間抗結核剤の投与を受けた．排菌は認められなくなったが，当科初診時の胸部単純X線写真およびX線CT写真にて左上葉の無気肺，左肺全体の含気の低下および左主気管支の狭窄を認めた(Fig. 1A, B)．また聴診にて左胸部に気管支狭窄音を聴取したため，気管支鏡検査を施行した．その結果，左主気管支はろうと状に狭窄しており（Fig. 1C)，治療のため1cm径8cm長のballoon catheterにより拡張術を施行した．術後3日間は物理的刺激による一過性浮腫により呼吸困難は増悪した．拡張術施行1週間後，呼吸困難は軽快したが，気管支鏡検査にて，狭窄病変は完全には改善しておらず，再閉塞の予防及び拡張を完全なものにするために

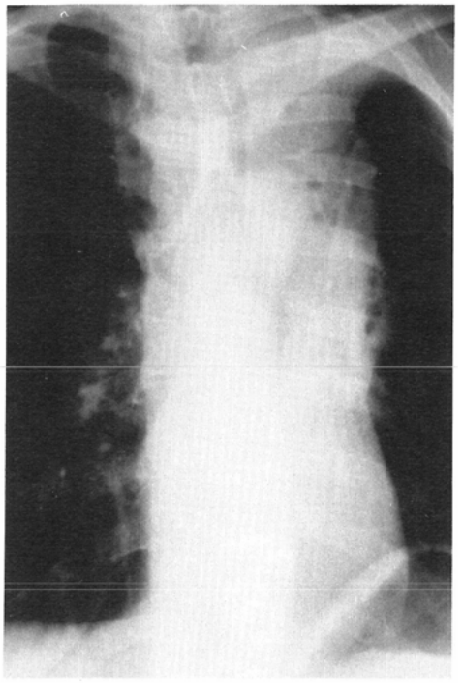

A

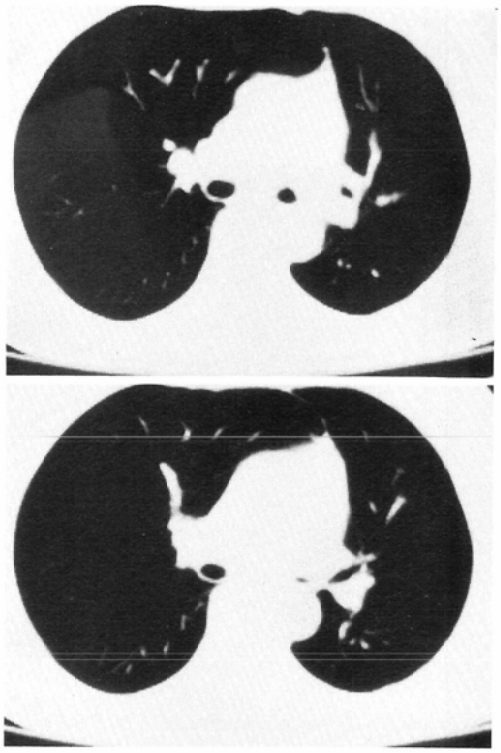

B

C

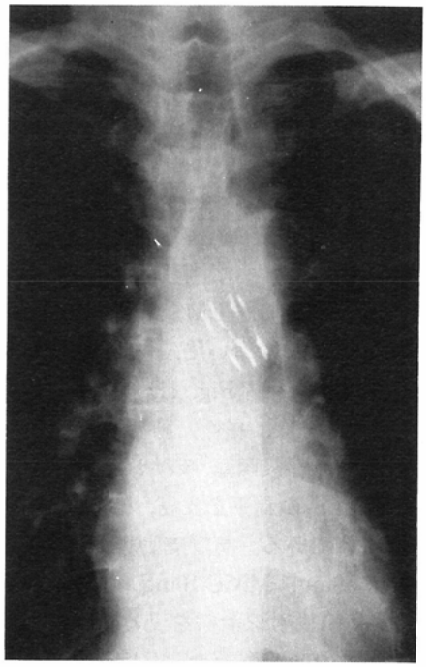

D

E

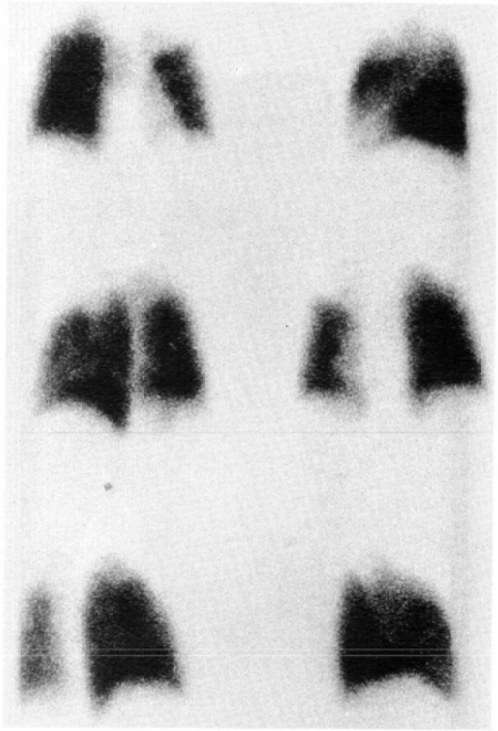

F

Fig. 1 Case 1. Bronchial tuberculosis. (A) Chest radiograph before treatment. (B) CT showed stenosis of left main bronchus. (C) Endoscopic view of left main bronchus before treatment. (D) Chest radiograph after placement of stent. (E) Lung perfusion scanning before treatment. (F) Lung perfusion scan after placement of stent.

EMS を左主気管支に留置した（Fig. 1D）．その後，労作時呼吸困難は著明に改善し，初診時の階段昇降は1階が限界であったが，EMS 留置5週間後では，3階まで呼吸困難感なく可能となった．EMS 留置3カ月後には，軽いスポーツも可能となった．また，初診時と EMS 留置2年後の肺血流シンチによる比較において，左肺の RI の集積は著明に改善していた（Fig. 1E，F）．

2）症例2．62歳，男性．肺癌（Fig. 2）

主訴は労作時呼吸困難，咳嗽および発熱である．5カ月前に右 S_6 の扁平上皮癌，右肺門リンパ節転移と診断されている．気管支動脈内抗癌剤注入療法（CDDP 50mg，MMC 10mg）および右 S_6，右肺門に66Gy の放射線治療を受けたが，症状は軽快しなかったため当科紹介，入院となる．入院時の胸部 X 線 CT 写真にて右 S_6 の腫瘤影と右肺門リンパ節腫大による右主気管支の狭窄を認めた（Fig. 2A）．また，入院時には，労作時呼吸困難のため約20m のトイレ歩行にも支障があった．平成2年2月15日に右主気管支に EMS を留置した（Fig. 2B）．その後，労作時呼吸困難は著明に改善したが，術後10日目頃より右気管支狭窄音を聴取するようになったため気管支鏡検査を施行したところ右主気管支は，初診時と同様に白色の壊死物質にてほとんど閉塞していた（Fig. 2C）．その後，治療のため右気管支動脈内に CDDP 75mg と VDS 3mg を注入した．抗癌剤動注1週間後より徐々に労作時呼吸困難は改善し，階段昇降および2～300m の歩行も可能となった．しかし，気管支動脈内抗癌剤注入療法の2カ月後に突然喀血をきたし気管支動脈塞栓術の介なく死亡した．病理解剖を施行したが，EMS 留置と喀血との因果関係

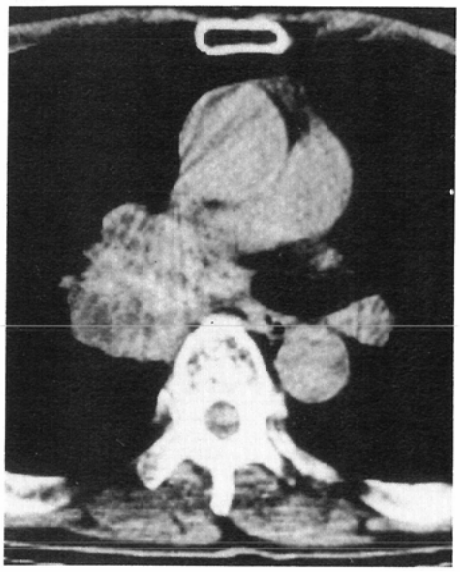

A

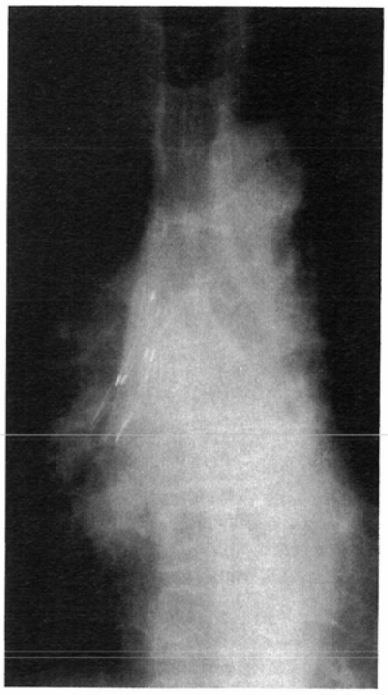

B

C

Fig. 2　Case 2. Lung cancer. (A) CT showed obstruction of right main bronchus. (B) Chest radiograph after placement of stents. (C) Endoscopic view of right main bronchus after placement of stents.

は不明であった．

3）症例3．39歳，男性．結核性左主気管支狭窄（Fig. 3）．

主訴は労作時呼吸困難である．17歳の時に肺および気管支結核に罹患した．初診時の胸部X線CT写真にて左主気管支の狭窄を認めた（Fig. 3A）．平成2年3月8日に1cm径8cm長のballoon catheterによる拡張術後に左主気管支にEMSを留置した．EMS留置直後は，胸部単純X線写真上，狭窄部に正確に留置されていたが，EMS留置2日後には，EMSの中枢側の一部が気管分岐部に逸脱していた（Fig. 3B，C）．X線写真上，EMSが気管内で壁に接しないフリーの状態にあると懸念されたが，気管支鏡での観察では，EMSはほとんど

A

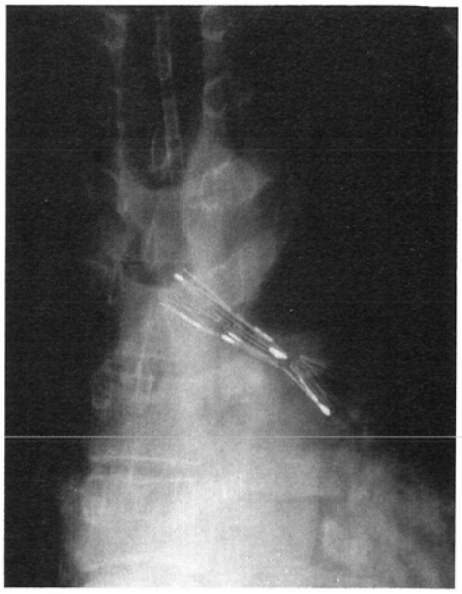

B

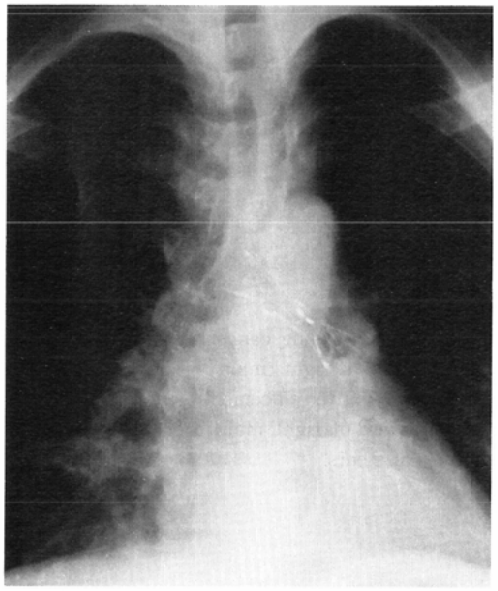

C

Fig. 3 Case 3. Bronchial tuberculosis. (A) CT showed stenosis of left main bronchus. (B) Chest radiograph soon after placement of stents. (C) Chest radiograph on the next day after placement of stents.

気管粘膜に埋没していた．

4）症例4．54歳，女性．気管原発腺様嚢胞癌（Fig. 4）．

主訴は高度の労作時呼吸困難であり，トイレ歩行にも困難をきたす状態であった．昭和62年10月8日に気管原発の腺様嚢胞癌にて手術（右気管を部分切除に marlex mesch で裏打ちした人工硬膜にて閉鎖）を受ける．その後，54Gy を気管部に術後照射されたが，平成元年11月に気管狭窄が出現し，YAG レーザーによる治療を3回受ける．気管狭窄は残存するも，労作時呼吸困難は改善したため一旦退院となる．しかし，平成2年4月より労

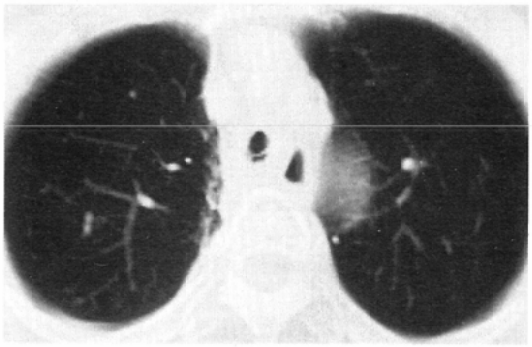

A

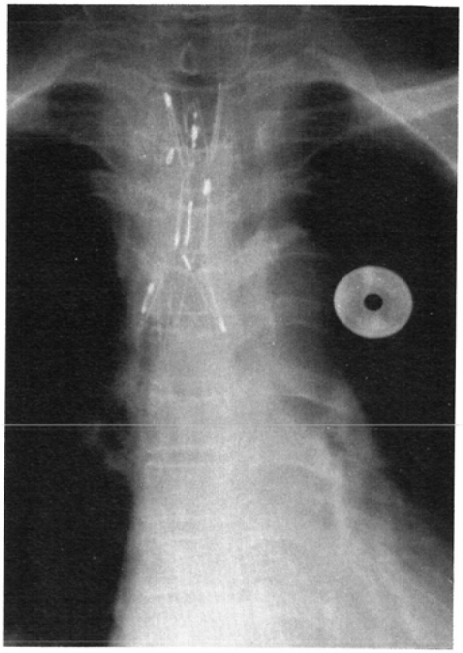

B

Fig. 4　Case 4. Adenoid cystic carcinoma of trachea. (A) CT showed stenosis of trachea. (B) Chest radiograph after placement of stents.

作時呼吸困難は増悪したため再入院となる．入院時の胸部X線CT写真にて気管の狭窄を認めた(Fig. 4A)．spidal tube(16Fr)によるブジーを1週間留置するも，症状の改善は得られず，6月27日に気管狭窄部にEMSを留置した（Fig. 4B)．EMS留置に際しては，気管内挿管および全身麻酔下にて施行した．EMS留置後1週間には，労作時呼吸困難は著明に改善し，階段昇降および2～300mの歩行も可能となって退院した．

5）症例5．62歳，女性．結核性左主気管支狭窄(Fig. 5)．

主訴は労作時呼吸困難と37度台の発熱である．1年前に肺および気管支結核と診断され，抗結核剤を投与されている．初診時の胸部単純X線写真およびX線CT写真にて，左上葉の無気肺と左主気管支の狭窄を認めた(Fig. 5A, B)．平成2年7月26日に左上葉支と左主気管支のballoon catheterによる拡張術を施行したのち，EMSを左主気管支に留置した．EMSを留置する際に，2連結のEMSが狭窄部の末梢の左上葉支入口部まで逸脱したが，続いてもうひとつの2連結のEMSを狭窄部に留置した．EMS留置2日後には，胸部単純X線写真上，EMSは完全には拡張していなかったが（Fig. 5C)，1週間後には完全に拡張しており，しかも，左上葉の無気肺も消失していた(Fig. 5D)．労作時呼吸困難は徐々に改善し，初診時認められた37度台の発熱も消失した．また，初診時とEMS留置6カ月後の肺血流シンチによる比較において，左肺のRIの集積は改善していた(Fig. 5E, F)．

6）症例7．66歳，男性．肺癌（Fig. 6)．

7年前に肺癌（腺癌T1N0M0）にて左上葉切除を受ける．2年前に再発し，化学療法および左主気管支を中心とした上縦隔に50Gyの放射線治療を施行した．しかし，入院時には，胸部単純X線写真およびX線CT写真にて左肺の無気肺と左主気管支の閉塞を呈し(Fig. 6A, B)，縦隔リンパ節腫大の圧迫による変化と考えられた．また，患者は，呼吸困難のため会話にも支障をきたすほどであった．balloon catheterによる拡張術後に

EMS を左主気管支に留置した．EMS 留置直後より，左肺の含気が認められるようになり，翌日には，左肺の無気肺はほぼ消失した（Fig. 6C，D）．その後呼吸困難も著明に改善し，歩行退院可能となった．

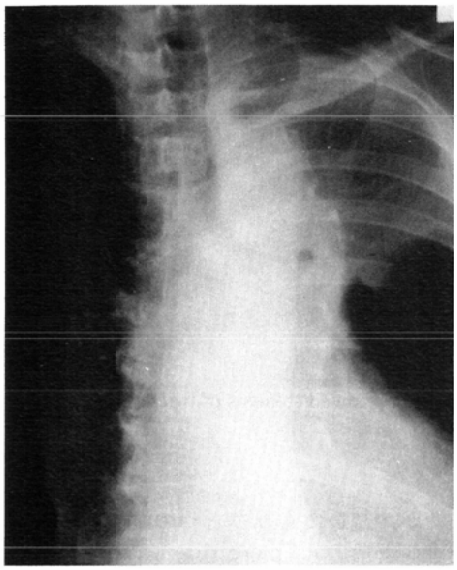

A

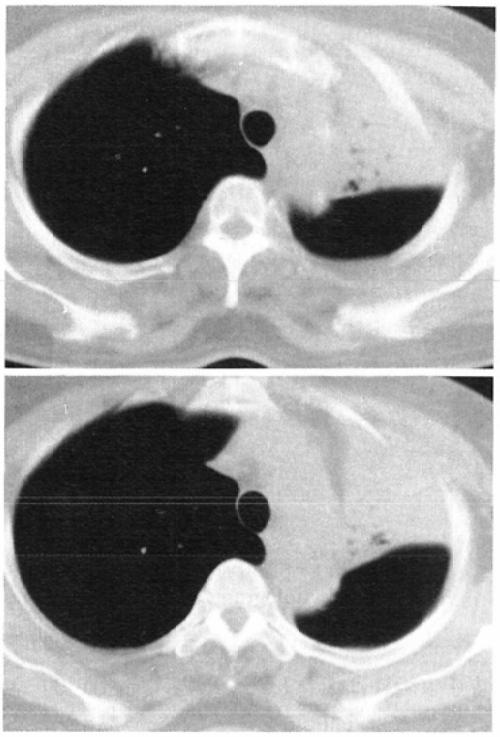

B

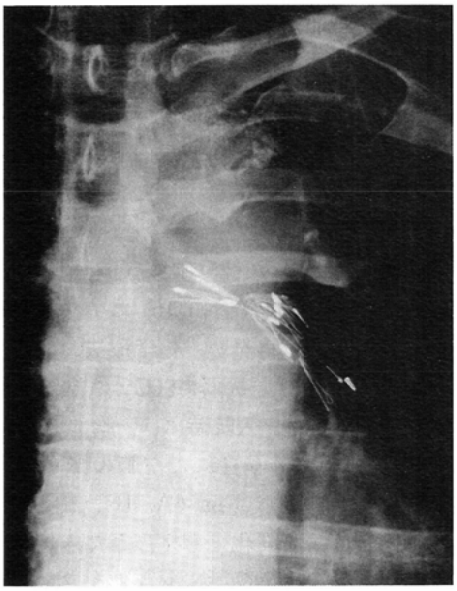

C

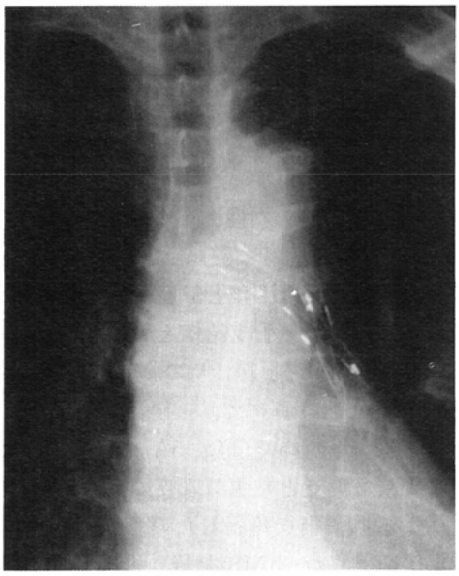

D

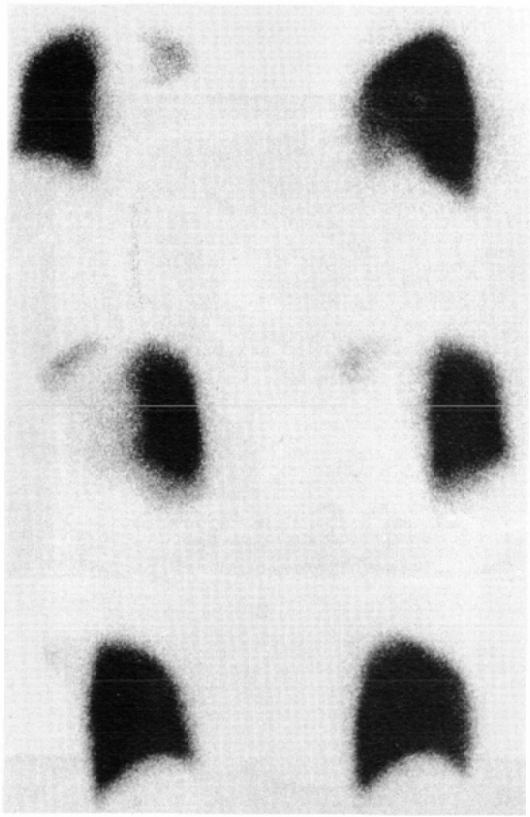

E

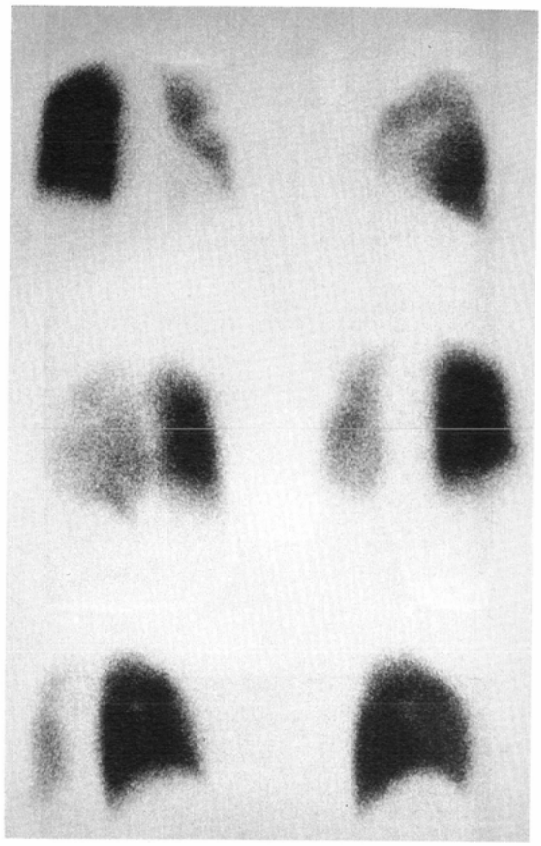

F

Fig. 5 Case 5. Bronchial tuberculosis. (A) Chest radiograph before treatment. (B) CT showed atelectasis and stenosis of left main bronchus. (C) Chest radiograph on the next day after placement of stents. (D) Chest radiograph on the seventh day after placement of stents. (E) Lung perfusion scaning before treatment. (F) Lung perfusion scan after placement of stents.

5. 考　察

今回使用したGianturco　typeのexpandable metallic stentは，self-expandableな性質がある．このEMSの拡張力は，ワイヤー径，ベント数，EMSの長さによって自由に変えることができる．即ち，このEMSの拡張力は，ワイヤー径に正比例し，ベント数およびEMS長に反比例することが物理基礎実験により確かめられている[9]．しかも，比較的簡単に自作可能であり，症例に応じたきめ細かい工夫ができる[10]．

今回の臨床応用に際して，特に留意したことは，挿入されたEMSの移動防止および正確な部位へのEMSの留置である．EMS留置後の移動防止に関しては，自験例からhookをつけることで十分対処可能であると考えられた．実際，症例1においては，単一のEMSを左主気管支に留置したが，EMS留置後，21ヵ月となるが移動を起こしてはいない．一方，正確な部位へのEMSの留置に関しては，挿入シースからのEMSの飛び出しの問題があり，慎重に施行しなければならない．自験例により，短い狭窄に対しても少なくとも3連結以上のEMSを用い，主気管支入口部から末梢方向に留置することを目標にすることが，最良であると考えられた．また，最近の報告では，EMSのmisplacementに対処する工夫として，retrievalなEMSの考案もなされている[11]．

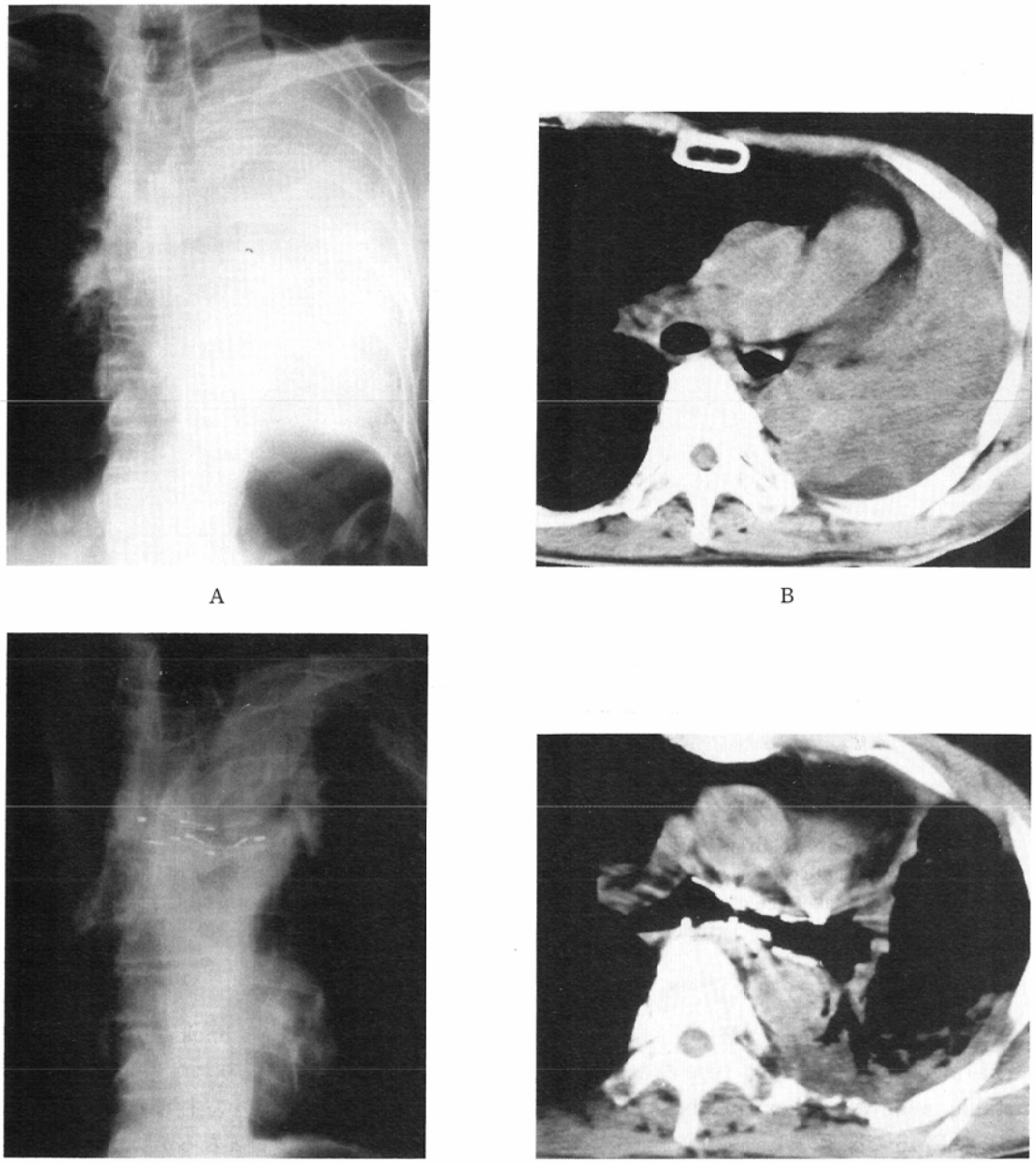

Fig. 6 Case 6. Lung cancer. (A) Chest radiograph before treatment. (B) CT showed atelectasis and obstruction of left main bronchus. (C) Chest radiograph after placement of stents. (D) CT after placement of stents.

EMS 留置に際して，憂慮された咳嗽反射は，全例においてほとんど認められなかった．これは，我々が行った雑種成犬を用いた基礎実験[12]でもすでに経験したことであるが，EMS がその拡張力のために早期に気管支壁に固定され移動しないためであると考えられた．また，咳嗽反射は，EMS 留置時よりもむしろ balloon catheter による拡張時に軽度に認められた．balloon による急激な拡

張による物理的刺激が，EMSの緩徐な拡張よりも強いためと考えられた．

今回，結核性気管支狭窄の4例にEMSを留置し，良好な結果を得た．しかし，従来は，結核性気管支狭窄に対しては外科的治療[13]が優先して行われていた．最近では気道狭窄に対してballoon catheterによる拡張術[14]や各種stentを用いた治療法[15][16]が試みられている．また，Wallaceら[7]は15頭の成犬を用いた動物実験をもとに腫瘍性及び術後瘢痕性狭窄の2症例にEMSを留置している．しかし，結核性瘢痕性狭窄に対してEMSを留置した報告は，我々が調べ得た限りではみあたらない．結核性気管支狭窄は，炎症後の器質化であるために気管支壁が硬く，EMSが気管支壁に高度に埋没することなしに，EMS自体の拡張とともに気管支も徐々に拡張することが期待できる．今回，我々が経験した気管支結核による瘢痕性狭窄の4例のうち，無気肺の消失が2例に認められ，また，核医学検査による肺機能の改善が4例中3例に認められており，良好な結果を得ている．

一方，内腔に発育した腫瘍による気管支狭窄においては，EMSが腫瘍内に高度に埋没し，EMSが拡張しても，気管支内腔を拡張できないこともある．実際，症例2は，肺原発の扁平上皮癌であり，EMS留置前の気管支鏡検査において，右主気管支内腔は壊死物質により高度に狭窄していた．この症例にEMSを留置したが，その10日後には再狭窄をきたした．EMS留置前の気管支動脈内抗癌剤注入療法は，無効であったが，EMS留置後の同療法は，右主気管支の狭窄病変に対し著効した．EMSによる気管支内腔を保持する物理的な力により，EMS留置単独では，効果が認められない狭窄病変に対しても，化学療法，放射線治療，レーザー治療等の他の治療法を追加することにより，効果を示す可能性があることが示唆された．また，2例の肺癌症例においては，EMS留置までに，充分な治療はなされており，他の有効な治療法がないためにEMSを使用した．EMS留置後の生存期間は，2例とも2カ月以内であるが，呼吸困難に対する他の治療法がない状態において，EMS留置は，quality of lifeの向上に非常に寄与したと考えられる．

術前に胸部単純X線写真上，無気肺を呈した3例においてEMS留置後に全例，無気肺の消失を認めた．3例ともEMS留置後1週間以内に軽度の咳嗽とともに多量の喀痰の排出を認め，その後の労作時呼吸困難感は，著明に改善した．これは，速効的なバルーンカテーテルによる拡張とEMSによる緩徐な拡張による効果が合致し，良好な結果となったと考えられる．

結　語

1．気管気管支内EMS留置において，7例とも咳嗽反射等の副作用は認めなかった．

2．陳旧性気管支結核による気管支狭窄の4例において，EMS留置により労作時呼吸困難等の症状の改善を認めた．また，4例とも，肺血流シンチにて，患側肺へのRIの集積の改善が認められた．

3．気管原発の腺様嚢胞癌の1例においては，EMS留置前には，呼吸困難のため歩行困難であったが，留置1週間後には，階段昇降及び200m以上の歩行も可能となった．

4．気管支結核の2例と肺癌の1例において，術前に認めた無気肺の消失を，EMS留置1～7日後に認めた．

文　献

1) Wright KC, Wallace S, Charnsangavej C, et al: Percutaneous endovascular stents: An experimental evaluation. Radiology 156: 69—72, 1985
2) 藤原義夫，澤田　敏，田辺芳雄，他：Metallic stentの気管，食道，尿道への応用，臨床放射線，35: 557—562, 1990
3) 澤田　敏，藤原義夫，小山　司，他：静脈系に対するExpandable metallic stentの応用，日本医放会誌，50: 599—610, 1990
4) 澤田　敏，永田憲司，加藤　勤，他：大腸癌の肝転移症例に対するinterventional radiology；持続動注と下大静脈内金属ステント留置，臨床放射線，34: 585—589, 1989
5) 藤原義夫，澤田　敏，小山　司，他：PTAおよびExpandable Metallic Stent留置が有用であった著明な下大静脈内血栓を有するBudd-Chiari症候群の1例，臨床放射線，35: 1435—1438, 1990
6) 澤田　敏，藤原義夫，小山　司，他：動脈系に対するexpandable metallic stantの応用，日本医放会誌，51: 9—18, 1991

7) Wallace JM, Charnsangavej C, Ogawa K, et al : Tracheobronchial tree : Expandable metallic stents used in experimental and clinical applications. Work in progress. Radiology 158 : 309—312, 1986
8) 藤原義夫，澤田　敏，田辺芳雄，他：結核性気管支狭窄における expandable metallic stent の使用経験，臨床放射線，35 : 871—874, 1990
9) 斉藤誠一郎，澤田　敏，藤原義夫，他：Expandable Metallic Stent の拡張力に関する基礎実験，日本医放会誌，50 : 686—688, 1990
10) 斉藤誠一郎，澤田　敏，小谷和彦，他：Expandable metallic stent の物理特性，臨床放射線，35 : 549—556, 1990
11) 楊　仁杰，山田龍作，佐藤守男，他：新しい Retrievable Expandable Metallic Stent に関する研究，日本医放会誌，51 : 970—972, 1991
12) 田辺芳雄，藤原義夫，澤田　敏，他：動物実験による Expandable Metallic Stent の気管内留置についての検討，日本医放会誌，50 : 298—300, 1990
13) 村上真也，渡辺洋宇，小林弘明，他：結核性気管支狭窄の外科治療，結核，61 : 385—391, 1986
14) Cohen MD, Weber TR, Rao CC : Balloon dilatation of tracheal and bronchial stenosis. AJR 142 : 477—478, 1984
15) Westaby S : Palliation of intrathoracic tracheal compression with a silastic tracheobronchial stent. Thorax 38 : 314—315, 1983
16) Loeff DS, Filler RM, Gorenstein A, et al : A new intratrachealstent for tracheobronchial reconstruction : Experimental and clinical studies. J Pediatr Surg 23 : 1173—1177, 1988