OUKA
Osaka University Knowledge Archive

Title	肺ファントムによる肺野結節性病変のCT診断
Author(s)	清水, 雅史; 河野, 通雄; 渡辺, 英明 他
Citation	日本医学放射線学会雑誌. 1987, 47(10), p. 1251-1259
Version Type	VoR
URL	https://hdl.handle.net/11094/20617
rights	
Note	

Osaka University Knowledge Archive : OUKA

https://ir.library.osaka-u.ac.jp/

Osaka University

日本医放会誌：47（10），1251—1259，1987（昭62）

肺ファントムによる肺野結節性病変のCT診断

神戸大学医学部放射線医学教室
清水　雅史　河野　通雄　渡辺　英明　足立　秀治
長谷川正和　奥田謙一郎　田中　浩司　亀田　京子
広田　省三　佐古　正雄

（昭和62年1月5日受付）
（昭和62年3月17日最終原稿受付）

CT Evaluation in the Diagnosis of Pulmonary Nodules using Lung Phantom

Tadafumi Shimizu, Michio Kono, Hideaki Watanabe, Shuji Adachi, Masakazu Hasegawa, Kenichiro Okuda, Koji Tanaka, Kyoko Kameda, Syozo Hirota, and Masao Sako
Department of Radiology, Kobe University, School of Medicine

Research Code No. : 506.1
Key words : CT, Pulmonary Nodules, Lung phantom

The increased contrast resolution of Computed Tomographic (CT) measurement has held promise to detect pulmonary nodule calcification which is not shown with conventional radiographs. Detection of nodule calcification has been a strong indicator of benign lesions to differentiate from malignancy.

We performed CT nodule densitometry in 55 patients with pulmonary nodule, comparing with that of a lung phantom. The cases comprised 16 primary lung cancers, 24 metastases and 15 benign masses including 10 granulomas, 3 tuberculomas and 2 hamartomas. They were verified by histologically or clinically diagnosed. The lung phantom was CIRS Model III Diagnostic Phantom, Computerized Imaging Reference Systems, Norfolk, Virginia. The CT scanner used was a TCT 60A-60 and CT images were taken with 2mm slise thickness. The phantom was scanned immediately after the patient, with identical technical factors, in a configuration simulating as closely as possible the patient's anatomy at the position of the nodule. The relative CT number (RCT) was calculated to facilitate standardized quantitative analysis of pulmonary nodule, dividing the attenuation value of pulmonary nodule by that of the phantom nodule.

RCT of 40 malignant tumors were less than 0.75. And there were no significant differences among the histological types of lung cancer cases. RCT of 13 benign lesions were more than 0.8. In 2 cases of hamartoma, one case demonstrated calcified foci and the RCT was 2.78. Remaining one case had no calcified focus, showing 0.39 RCT value.

CT numbers of pulmonary nodules significantly vary due to several factors such as position, environment, nodule size etc, which can be standardized by using lung phantom. In addition, thin slice scanning can avoid the effect of partial volume phenomenon.

In conclusion, using thin slice scanning method, lung phantom facilitates quantitative analysis of pulmonary nodules.

1. はじめに

肺野結節性病変の鑑別診断において，結節内部にびまん性の石灰化巣の存在を証明することは，良性結節を示唆する重要な所見とされている[1)~3)]．CTの特徴は，優れた濃度分解能にあり，従来のX線断層写真では発見できない微量の石灰化巣の描出が可能であるとされ[1)~3)]，1980年のSiegelmanの報告[1)]以後，肺野結節影のCT値を測定，比較することにより良悪性の鑑別診断が可能であるという種々の報告もみられる[4)~6)]．しかし，CT値は，結節の大きさ，位置，周囲臓器，撮影条件，CT装置などの種々の要因により容易に変動することが知られており[7)~10)]，結節のCT値について検討するためには，それらを補正して比較することが必要であると考えられる．そこで，本研究では，肺ファントムを用いて，種々の要因によるCT値の変動を実験的に検討すると共に，肺野結節性病変のCT値を肺結節ファントムのCT値と比較する方法による良悪性の鑑別診断の可能性について検討したので報告する．

2. 対象及び方法

使用したCT用肺ファントムは，CIRS Model III Diagnostic Phantom, Computerized Imaging Reference System, Norfolk, Virginiaで，肺尖レベル，大動脈弓レベル，心臓レベルの3スライスから成り，胸壁，肝臓，脾臓のファントムを有する（Fig. 1）．結節のファントムは，炭酸カルシウムをエポキシ樹脂に混合して作成され，大きさは，直径4mm～40mmの15種類から成っている．結節ファントムのCT値は，直径10mmの結節ファントムの最も高い値を示す10ピクセルの平均値が，Pfeizer/ASE500 scannerにおいて164H.U.に調整されている[4)]．これは，Siegelmanらが，石灰化を伴う良性結節の境界値として報告しているCT値である[1)]．

用いたCT装置は，TCT 60A-60で，撮影条件は，120KVp, 250mA，スキャン時間は3秒，スライス厚は，部分容積現象を防ぐために2mmのスライス厚を原則とした．

(1) 基礎的研究

(a) 肺結節の大きさ

心臓レベル—外枠なしの胸部ファントムの右肺中央部に結節ファントムを置いて（Fig. 1-b），2mm及び10mmのスライス厚で撮影を行ない，直

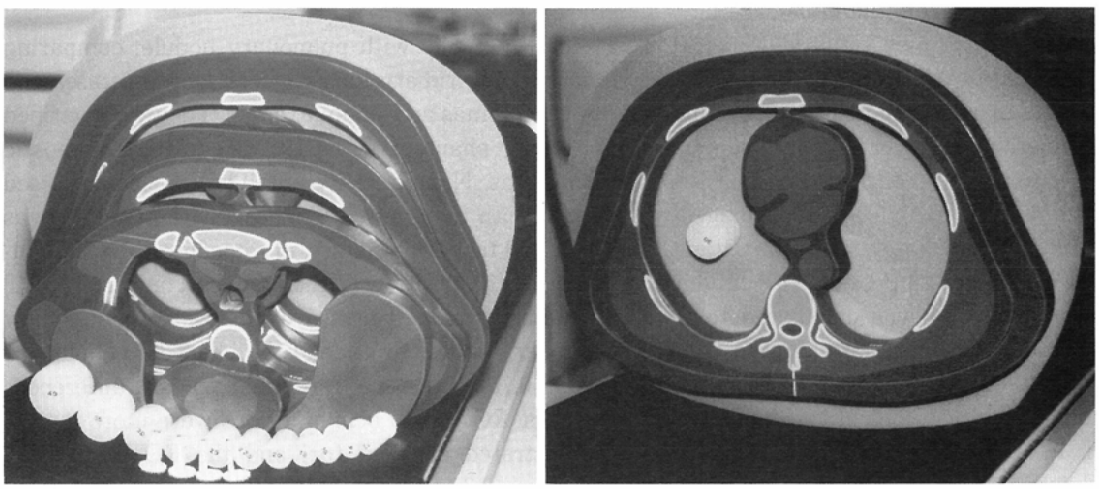

a b

Fig. 1 Lung phantom

a. CIRS MODEL III Diagnostic Phantom.

b. Lower thorax section in the scanning position. Immediately after scanning the patient, the appropriate section was affixed to its support board and plastic rod positioned with in the lung cavity to simulate the size and orientation of the nodule, since both factors can affect the CT Number.

径4mm～40mmの15種類の結節ファントムの各々の平均CT値を測定した．

（b）肺結節の位置

肺尖，大動脈弓，心臓の3種類のレベルの胸部ファントムにおいて，直径10mmの結節ファントムを各々のレベルで，右肺中央，胸壁直下（軟部組織直下，肋骨直下），縦隔近傍に置き，平均CT値を測定した．

（c）周囲臓器

心臓レベルの胸部ファントムを用い，直径10mmの結節ファントムのCT値を，肝臓，脾臓のファントムのある場合とない場合について測定した．

（d）胸壁の厚さ

各胸部ファントムには，中等度体格者用と大型体格者用の2種類の外枠を有しており，各々について，直径10mmの結節ファントムについて右肺中央部での平均CT値を測定した．

（e）X線管球の回転方向

X線管球の回転方向については，時計回り，反時計回りの2方向とし，心臓レベルの右肺中央部での15種類の各結節ファントムの平均CT値を測定した．

(2) 臨床的研究

対象は，神戸大放射線科を受診し，組織学的あるいは臨床的に診断された悪性結節40例，良性結節15例で，大きさは直径6mm～40mmであり，その内訳は，扁平上皮癌8例，腺癌7例，大細胞癌1例，転移性腫瘍24例，肉芽腫10例，結核腫3例，過誤腫2例である（Table 1）．原発性肺癌全例と転移性腫瘍2例，結核腫3例，過誤腫2例は病理学的に診断されている．残りの転移性肺腫瘍は，原発巣が病理学的に証明されており，経過観察中に胸部単純写真上，肺野に孤立性または多発性の結節状陰影を呈してきた例で臨床的に転移性肺腫瘍と診断した．過去2年以上前に撮影された胸部単純写真との比較を行い，陰影の増大傾向が認められない例については，臨床的に良性結節と診断し，肉芽腫とした．

方法は，実際の肺野結節影について2mmのスライス厚で撮影を行った直後に，出来るだけ近いレベルの胸部ファントムの同様の位置に同じ大きさの結節ファントムを置いてスキャンし，両者のCT値の比較を行った．

Table 1　Materials

Malignant Nodules	40		
Lung Cancer		16	
Squamous Cell Ca.			8
Adenocarcinoma			7
Large Cell Ca.			1
Metastatic Tumor		24	
Lung Cancer			11
Esophageal Ca.			8
Choriocarcinoma			2
Tongue Ca.			1
Uterus Ca.			1
Synovial Cell Sarcoma			1
Benign Nodules	15		
Tuberculoma		3	
Granuloma		10	
Hamartoma		2	

Table 2　RCT (Relative CT Number)

$$RCT=\frac{\text{CT Number of Pulmonary Nodule (H.U.)}}{\text{CT Number of Phantom Nodule (H.U.)}}$$

（a）Zerhouniの方法

CRT上，上段に実際の結節影の2mmスライス厚のスキャン像を，下段にファントムの2mmスライス厚のスキャン像を並べた後（Fig. 2-a），ウインドウ幅を1～4H.U.とし，ウインドウ・レベルを下段の結節ファントムが消える迄上昇させ（Fig. 2-b），上段の実際の結節影の残存したピクセル数を数え，10%以上で連続的なものであれば，石灰あり，すなわち良性の可能性が強いと判定する．

（b）Relative CT Number（Table 2）

簡便な平均CT値の補正値として，2mmスライス厚のスキャンで得られた実際の結節影の平均CT値を，同一条件の結節ファントムの平均CT値で除した値を，Relative CT Number（以下，RCT値と略す）として求めた．

3. 結　　果

(1) 基礎的研究

（a）肺結節の大きさ（Fig. 3）

結節ファントムのCT値には，40H.U.から140

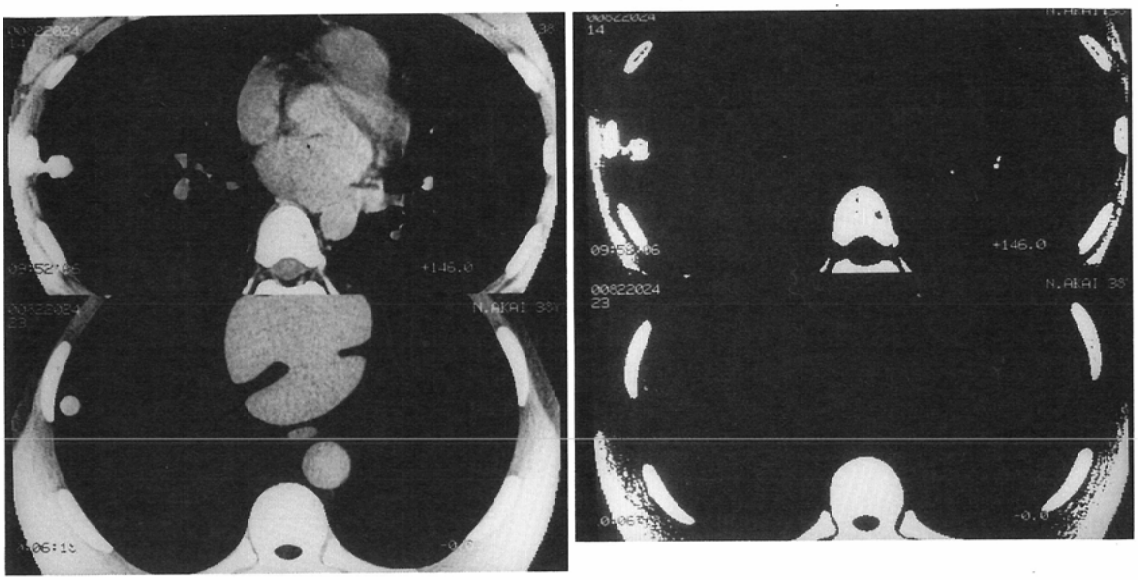

a b

Fig. 2 Granuloma

a. Lower thorax section of the phantom with a 16mm nodule in the right lung cavity (bottom) used to simulate the patient (top).

b. Simultaneous display at a window width of 4H.U. shows many pixels still visible in the patient's nodule (top), whereas the phantom nodule has disappeared at 110H.U. (bottom). It indicates significantly calcification.

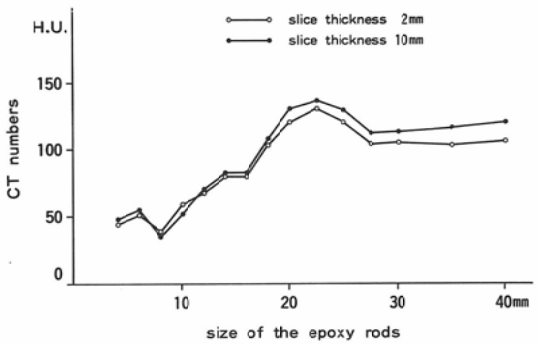

Fig. 3 CT numbers as function of phantom size, TCT 60A-60

To quantity the size-dependance of CT attenuation values, we scanned a series of reference rod with 2mm and 10mm slice thickness. The mean CT numbers of the reference rods varied ranging from 40H.U. to 140H.U.

H.U. 迄の変動がみられた. 結節ファントムの直径が小さい程, CT 値は低値を示す傾向がみられ, 直径20mm 以上では, 比較的一定の CT 値を示した.

(b) 肺結節の位置

肺野の辺縁に結節ファントムを置いた場合に, CT 値は4～20H.U. 上昇した. 特に肋骨直下に置いた場合に著明に上昇した.

(c) 周囲臓器

結節ファントムの CT 値は, 肝脾のファントムの近傍に置いた場合, 5～6H.U. の上昇を認めた.

(d) 胸壁の厚さ

胸郭ファントムに大型体格者用の外枠を置いた場合, 外枠のない場合と比較して, 結節ファントムの平均CT 値は, 4H.U. の上昇を示した.

(e) X 線管球の回転方向

時計回りと反時計回りのスキャンでの平均CT 値の差は, 0 または0.1H.U. で有意の差は認められなかった.

(2) 臨床的研究

(a) Zerhouni の方法による結果 (Table 3)

悪性結節40例は, CRT モニター上, 結節のピク

Table 3　Results by Zerhouni's method

	Benign (15)	Malignant (40)
Lower than reference nodule	3/15(20%) (2…granuloma, 1…hamartoma)	40/40(100%)
Higher than reference nodule	12/15(80%)	0/40(0%)

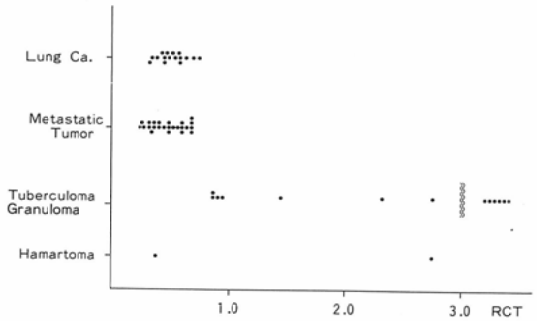

Fig. 4　RCT of pulmonary Nodules
The relative CT number (RCT) was calculated to facilitate standardized quantitative analysis of pulmonary nodule, dividing to attenuation value of actual pulmonary nodule by that of the phantom nodule.

セルが全て消失するウインドウ・レベルで結節ファントムのピクセルが残存しており，全例が悪性の疑いとなった．良性結節15例の中，肉芽腫の2例と石灰化巣を含まぬ過誤腫の1例の計3例が悪性の疑いとなり，肉芽腫8例，結核腫3例と過誤腫1例が石灰ありと診断された．

なお，胸部単純及び断層X線写真で，石灰化巣が疑われる高濃度影を認めた症例は，肉芽腫4例，結核腫3例，過誤腫1例であった．

(b) Relative CT Number による結果 (Fig. 4, Table 4)

RCT値についての検討では，悪性結節40例は，いずれも0.75以下を示し，肉芽腫10例，結核腫3例は，0.8以上のRCT値を呈した．過誤腫2例の中，石灰化巣を有する1例は，RCT値2.79であった．一方，石灰化巣を有しない1例では，0.39であり，悪性結節を疑わせる低値を示した．

Table 4　RCT of Pulmonary Nodules

Diagnosis	Nodules	Mean±S.D.	
Malignant Nodule	40	0.490±0.127	p<0.05
Lung Cancer	16	0.518±0.112	
Metastatic Tumor	24	0.471±0.135	
Benign Nodule	15		
Tuberculoma	3	6.53±7.45	
Granuloma	10		
Hamartoma			
Calcified foci (+)	1	2.78	
〃 (−)	1	0.39	

Lung Cancer

	Nodules	Mean±S.D.
Adenocarcinoma	(7)	0.516±0.156
Squamous Cell Ca.	(8)	0.512±0.075

悪性結節と肉芽腫，結核腫のRCT値には，5％の危険率で有意差を認めた．原発性肺癌と転移性肺癌，原発性肺癌の各組織間には，有意な差は認められなかった．

4. 症　例

(1) 肺癌（腺癌）79歳女性（Fig. 5）

右中肺野外側に直径12mmの結節状陰影を認める（Fig. 5-a）．CTでは，上段の結節影のピクセルがCRTモニター上消失するウインドウ・レベルで，下段の結節ファントムのピクセルの殆どが残存しており悪性が疑われた（Fig. 5-b, c）．RCT値は，0.69と低値を示した．手術の結果，腺癌であった．

(2) 過誤腫　55歳女性（Fig. 6）

右下肺野外側に直径14mmの結節状陰影を認める(Fig. 6-a)．Zerhouniの方法では，石灰なしと判定され(Fig. 6-b, c)，RCT値は，0.39と低値を示した．手術の結果は，脂肪成分と軟骨成分を含む過誤腫であった(Fig. 6-d)．本例は，肺ファントムによるCT診断で悪性の疑いとなった良性結節の1例であった．

5. 考　案

肺野結節像をCT値の差異により鑑別する試みは以前からなされてきたが，満足すべき結果は得られなかった[11)~13)]．これは，薄スライス厚スキャンにより部分容積現象を避け，呼吸性アーチファクトの認められるスライスを除外しても，CT

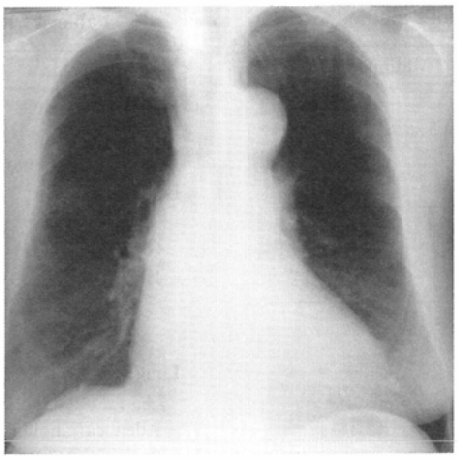

5a

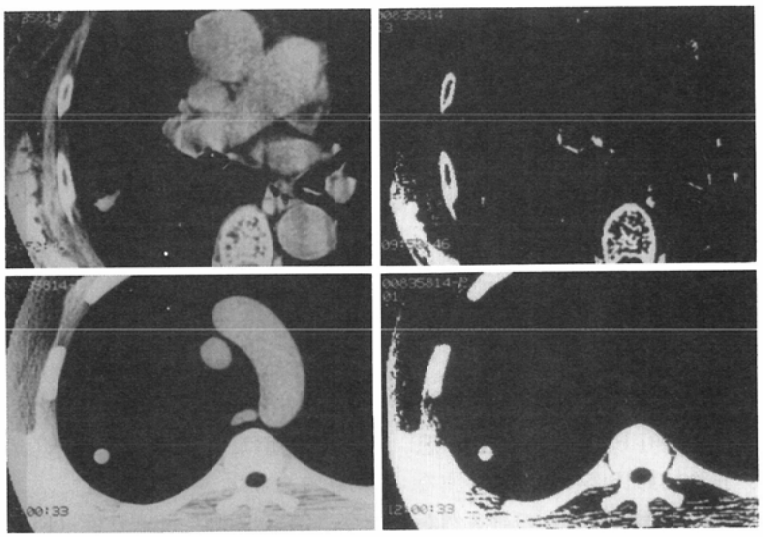

5b 5c

Fig. 5 Lung cancer

a. Chest radiograph shows a nodule in the right upper lobe.
b. Middle thorax section with a 12mm phantom nodule in the right lung cavity (bottom) used to simulate the patient (top).
c. Comparison of patient (top) and phantom scan (bottom). At a window level of 90H.U. the patient's lesion is no longer visible. Final diagnosis for this patient was adenodarcinoma.

値は絶対値ではなく種々の要因により変動する値であり，CT値を単純に比較して，わずかな差異を論じることに無理があったことが一因と考えられる．

肺ファントムを用いた基礎的検討では，結節の大きさ，位置，周囲臓器，胸壁の厚さにより，平均CT値は，0～100H.U.の変動を示した．特に肺野辺縁部に位置する結節影では，CT値が上昇する傾向があり，厚い胸壁，肝脾近傍，肋骨直下など，高い濃度を示す臓器の近傍にある場合，結節

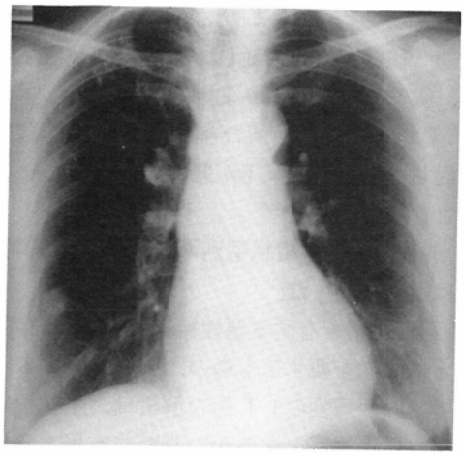

6a

6d

6b　　6c

Fig. 6　Hamartoma

a. Chest radiograph shows a nodular shadow which is 14mm in diameter in the right lower lobe.
b. Lower thorax section of the phantom with a 14mm phantom nodule in the right lung cavity (bottom) used to simulate the patient (top).
c. Comparison of patient (top) and phantom scan (bottom) at a window width of 4H.U. At a window level of 100H.U. the patient's lesion is no longer visible. Therefore we considered that this lesion was probably malignant.
d. Tumor resected by surgery was a hamartoma.

影のCT値は上昇した．また，CT装置，画像構成アルゴリズム，撮影日時の差異によってもCT値が変動することが知られており[4)7)~10)]，これらを補正して比較検討する必要がある．

我々は，肺ファントムを用いたCT値の簡便な補正値としてRCT値を求め，比較検討したが，悪性結節の各組織型別には有意差を認めず，肉芽腫，結核腫と悪性結節の間にのみ5％の危険率で有意差を認めた．また，悪性結節はいずれも0.75以下，肉芽腫，結核腫は0.8以上のRCT値を示し，RCT値0.8以上が，びまん性の微細石灰化巣を示唆する所見と考えられた．

自験例をZerhouniの方法により解析すると，悪性結節40例は，全例が結節ファントムよりも低いCT値を示し，石灰化巣なし，すなわち悪性の疑いとなった．しかし，肉芽腫10例中の2例が悪性の疑いの範ちゅうに入り，びまん性石灰化巣の検出のための基準ファントムとしては，CT値がやや高く設定されていると考えられた．RCT値の結果と合わせて検討すると，結節ファントムのCT値を10～20%下げる事が可能であると思われるが，偽陰性例が増加する可能性もあり慎重な検討を要すると考えられた．

肺結節ファントムにより，肺結節のびまん性石灰化巣を検出して良悪性を鑑別しようとする本法の診断上の問題点は，石灰化巣を有する悪性結節と石灰化巣を含まず，比較的低いCT値を呈する良性結節の診断である．Theros[14]は，原発性肺癌1,267例中7例に石灰化を認めたと報告している．また，石灰沈着をきたした陳旧性肺結核や膿瘍の周辺に肺癌が発生して一塊となる場合もあり[15)16)]注意を要する．転移性肺腫瘍では，原発巣により石灰沈着をきたす場合があり[15)16)]，Meschanは[17]，甲状腺癌，骨肉腫，粘液産生腺癌の肺転移にみられる場合があると報告している．

また，良性結節については，Siegelmanは，胸部X線写真で明確な石灰化巣を認めなかった33例中11例が，150H.U.以下のCT値であったと報告しており，症例2の様に石灰化巣を伴わない過誤腫例も存在する．

肺ファントム自体の問題点としては，ファントムの胸部模型が簡略化され，三つのスライス面しか選択できず，スライス面と胸郭の大きさが，必ずしも臨床例と一致しないことや，結節ファントムが円柱形のみのために空洞結節例において適応させにくいことなどが挙げられ，きめ細かいファントムの作成が必要であり今後の課題である．

以上の問題点は残しているものの，胸部X線写真で肺野結節影を認めた場合，肺ファントムを用いたCT値の検討は，位置，大きさなどによるCT値の変動を簡便に補正し，結節内のびまん性石灰化巣の検出に有効であり，生検を施行するか，経過観察とするかの判断に有用と考えられた．

6. まとめ

1) 肺野結節影のCT値は，大きさ，位置，周囲臓器，胸壁の厚さにより変動した．

2) 平均CT値の簡便な補正値としてRCT値を検討した結果，0.8以下が悪性結節を疑わせる基準値となった．

3) 悪性結節の各組織型別のRCT値には，有意な差は認めなかった．

4) 石灰化巣を有する悪性結節が，まれに存在することに注意を要するものの，肺ファントムによる肺野結節性病変のCT値の解析は，生検を施行するか，経過観察とするかの判断に有用と考えられた．

本論文の要旨は，第212回日本医学放射線学会関西地方会（1986年9月，於大阪）で発表した．

また，本研究の一部は，厚生省がん研究助成金（池田班）の援助を受けた．

文献

1) Siegelman SS, Zerhouni EA, Leo FP, et al: CT of the solitary pulmonary nodule. AJR 135: 1—13, 1980
2) Tarver RD, Holden RW, Ellis JH: Experimental lung nodule model: CT numbers, nodule size, and actual calcium content. J Comput Assist Tomogr 7(3): 402—406, 1981
3) Proto AV, Thomas SR: Pulmonary nodules studied by computed tomography. Radiology 156: 149—153, 1985
4) Zerhouni EA, Boukadoum M, Siddiky MA, et al: A standard phantom for quantitative CT analysis of pulmonary nodules. Radiology 149: 767—773, 1983
5) Siegelman SS, Khouri NF, Leo FP, et al: Solitary pulmonary nodules: CT assessment. Radiology 160: 307—312, 1986
6) Zerhouni EA, Stitik FP, Segelman SS, et al: CT of the pulmonary nodule: A cooperative study. Radiology 160: 319—327, 1986
7) Rao PS, Alfidi RJ: The environmental density artifact: A beam-hardening effect in computed tomography. Radiology 141: 223—227, 1981
8) Zerhouni EA, Spivey JF, Morgan RH, et al: Factors influencing quantitative CT measurements of solitary pulmonary nodules. J Comput Assist Tomogr 6(6): 1075—1087, 1982
9) Godwin JD, Fram EK, Cann CE, et al: CT densitometry of pulmonary nodules: A phan-

tom study. J Comput Assist Tomogr 6(2): 254—258, 1982
10) McCullough EC, Morin RL: CT-Number variability in thoracic geometry. AJR 141: 135—140, 1983
11) Godwin JD, Speckman JM, Fram EK, et al: Distinguishing beingn from malignant pulmonary nodules by computed tomography. Radiology 144: 349—351, 1982
12) 清水雅史，河野通雄，長谷川正和，他：肺野腫瘤状影のCT値による評価，日本胸部臨床，41(4): 374—378, 1982
13) 尾上正孝：肺結節状病変のCT診断，日本医放会誌，46(9): 1094—1111, 1986
14) Theros EG: Varying manifestation of peripheral pulmonary neoplasms: A radiologic-pathologic correlative study. AJR 128: 893—914, 1977
15) O'keefe ME, Good CA, McDonald JR: Calcification in solitary nodules of the lung. AJR 77: 1023, 1957
16) Siegelman SS, Khouri NF, Scott WW, et al: Computed tomography of the solitary pulmonary nodule. Seminars in Roentgenology 19(3): 165—172, 1984
17) Meschan I: Radiology of nodular lesions of the lung parenchyma. Analysis of Roentgen Signs in General Radiology 2: 890—937, 1973