Osaka University Knowledge Archive

Title	脳血管撮影における“中間相”の検討 : 脳血管障害を対象として
Author(s)	高橋, 弘; 山口, 昂一; 上村, 和夫
Citation	日本医学放射線学会雑誌. 1972, 32(4), p. 279-285
Version Type	VoR
URL	https://hdl.handle.net/11094/20621
rights	
Note	

Osaka University Knowledge Archive : OUKA

https://ir.library.osaka-u.ac.jp/

Osaka University

脳血管撮影における"中間相"の検討
— 脳血管障害を対象として —

秋田県立脳血管研究所　放射線科
高　橋　　弘　　山　口　昂　一　　上　村　和　夫

(昭和47年3月27日受付)

Study on intermediate phase of cerebral angiography in cerebrovascular accidents.

by

Hiroshi Takahashi, Koichi Yamaguchi and Kazuo Uemura
Division of Radiology, Research Institute of Brain and Blood Vessels, Akita, Japan

Research Code No.: 503

Key Words: *Cerebral angiography, Cerebrovascular accidents, Subtraction*

In order to evaluate diagnostic significance of intermediate phase in cerebrovascular accidents, the intermediate phase of lateral carotid angiograms of various cases in Table 1 was examined by TV subtraction method.

Serial carotid angiogram was performed as following; four ml. of contrast media (conray or conraxin-L) was injected into common carotid artery within 1 sec. with automatic injector and serial exposures were made with the rate of 2 films/sec. for 7 seconds in order to take an optimal intermediate phase.

The intermediate phase in cerebrovascular accidents was analysed on the basis of the normal appearance as shown in Fig. 1.

The results was as followings;

1. Seven cases with arterial occlusion or slowing demonstrated no wavy appearance in infarcted area and one case with localized edema showed an isolated avascular area with slightly defined margin probably due to cerebral ischemia (Table 2, Fig. 3, 4, 5).

Even in 5 out of 24 cases without any occlusive findings mottled avascular areas with hazy margin were demonstrated in parietal region (Table 2, Fig. 2).

2. In 12 of 21 cases with basal ganglionic haemorrhage, an isolated avascular area with relatively well defined margin was recognized in parietotemporal region (Table 3, Fig. 6). This avascular area could not be differentiated from that in localized edema.

From these results it might be said that the appearance of intermediate phase was of great value in radiological diagnosis of cerebrovascular accidents.

はじめに

脳血管連続撮影で動脈相と静脈相の中間に中間相，移行相又は毛細管相と呼ばれる相が観察される．この中間相から腫瘍に圧排された脳表面の構造のみならず，出血性硬塞による Ischemic area も把握出来るとの報告がある[10)14)]．しかしその報告の中で脳血管障害については2，3の症例の紹介があるにすぎない．

我々は脳硬塞例，脳出血例の中間相について更に検討すると共に，従来報告されている中間相における所見との比較検討も合せて行ない，ここに報告する．

I　検討の対象

昭和45年4月から昭和46年4月までの1年間に，当施設で脳血管連続撮影を行なつた症例の内，無作為的に抽出した74症例が検討の対象となつた．その症例内容を Table 1 に示した．

正常群には Table 1 に示したものが含まれ，神経学的検査，脳波，脳シンチグラムで異常所見を示さなかつた症例のみを取り上げた．

Table 1. Subjects

A. controls	19 Patients
(a) traumatic disorder	9 〃
(b) cerebral arteriosclerosis	2 〃
(c) headache	3 〃
(d) vertigo due to unknown orgin	5 〃
B. cerebrovascular accidents	
(a) cerebral infarction	34 patients
(b) hypertensive cerebral haemorrhage	21 〃

脳硬塞の診断は文部省研究班の診断基準[1)]に従がつた．発作の様相，神経学的検査から病巣が大脳基底核部領域か大脳皮質にあるかを推量する事は困難であつたので，ここでは両者の区別は行なわなかつた．

脳出血の診断も又文部省研究班の診断基準[1)]に従い，更に脳血管撮影で Mass sign を示した症例のみを取り上げた．

II　方　　法

1．撮影方法

造影剤には Conray 又は Conraxin-L を使用し，実質注入量4 ml を造影剤自動注入器(CISAL I)を用い総頚動脈で1秒以内に注入した．造影剤注入開始と同時に1秒2枚で7秒間，連続撮影を行なつた．

2．観察方法

中間相の読影はサブトラクション法を用いなければ困難である．テレビ法サブトラクションは写真法に比べ操作の容易さで優れており，ここでは Siemens Subractive Unit を使用し，側面像についてのみ検討した．

III　検討結果

1．正常群での中間相の所見

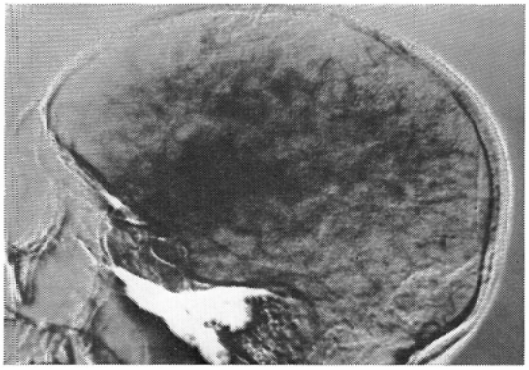

Fig. 1. Normal case (lateral view)
(a) The intermediate phase of normal case is characterized by a wavy appearance corresponding with the pattern of the gyri and sulci. Operculum appears as a denser area.

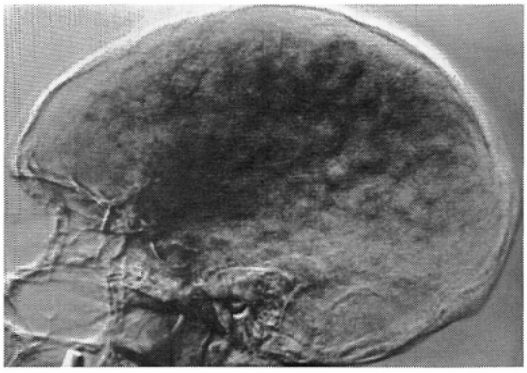

(b) A wavy appearance in the occipital region is not demonstrated in the case of no opacification of posterior cerebral artery and poor filling of temporal artery.

正常群19症例の中間相では次に述べる所見が得られた.

(i) 大脳領域に波状陰影の出現 (Fig. 1 a)

波状陰影は大脳表面の Sulcus を，陰影と陰影の間の部位は Gyrus を表わすといわれている. これは Gyrus より Sulcus に直径 300～500 μ の小血管群が多い事[14]，灰白質の血流量は白質のそれに比べ約3倍である事[19]，毛細管の量も又灰白質に多い事[6)9)]，更に Gyrus から Sulcus に移行する部位は入射X線に対し接線方向になりやすい事[10)14)]等のためといわれている.

総頸動脈に注入された造影剤の Bolus が長くなると，動脈相，中間相，静脈相が重なつてくる. このような場合でも，動脈像，静脈像と混在してこの波状陰影が認められる.

(ii) 弁蓋部は他の部位に比べ濃度が高い (Fig. 1 a)

弁蓋部は他の部位と比較して造影剤の分布量が多く，より陰影の濃い部位として表われる. これは側面像で弁蓋部と島の灰白質が重なり，他の部位に比べ灰白質の量が多くなるためと思われる.

(iii) 従来の報告と異なる点

正常群の中には後頭部に無血管野を生じる症例が認められ (Fig. 1 b)，病的所見との鑑別が必要であつた. 従来の報告では後大脳動脈が造影されない時，後頭部は無血管野となると述べられている[10]. しかし我々の経験では後大脳動脈が造影されない時に必らず後頭部に無血管野が生じるとは限らなかつた. 又中間相側面像では側脳室がうすい Negative shadow として観察されるとの報告もある[10)14)]，しかし我々の症例ではこのような像を呈するものはなかつた. しかし中間相に重なつて側脳室の輪廓を形どる Medullary vein, Longitudinal caudate vein[4] が出現すると側脳室の形は認められるが，側脳室自体が Negative shadow となる事はなかつた.

2. 脳硬塞群での中間相の所見

脳硬塞と診断された34症例の脳血管連続撮影について，サブトラクション法を用いないで読影した所見と，中間相における所見とを対比検討したものを Table 2に示した.

Table 2. Findings in intermediate phase of 34 cases with cerebral infarction in group division according to ordinory angiographic findings.

Ordinary angiographic findings		Findings in intermediate phase
1. no abnormality	24	5 out of 24 : avascular area in parietal region
2. abnormality	10	
(a) occlusion of middle cerebral artery	4	all of 4 : avascular area in obstructed area
(b) slowing in branches of middle cerebral artery	3	all of 3 : avascular area in infarcted area
(c) localized edema in parietal region	1	1 : avascular area in parietal region
(d) early venous filling with capillary blush	2	no visibility of avascular area

脳血管連続撮影で異常所見の認められなかつた24症例の中間相を観察した. 大部分は正常の中間相での所見と区別する事は出来なかつた. しかし5症例に散在性で脳表面の構造を示さない無血管野を認めた (Fig. 2). この5症例の症状，年令，更に発作から脳血管撮影までの日数と中間相での所見との間の関係を調べたが，症例が少ないため

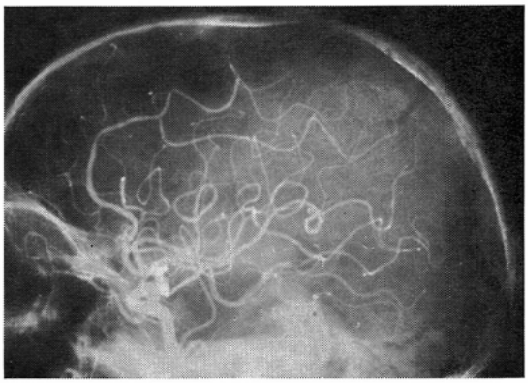

Fig. 2. A 76-year-old man with cerebral infarction

(a) The left carotid angiogram shows no significant abnormality.

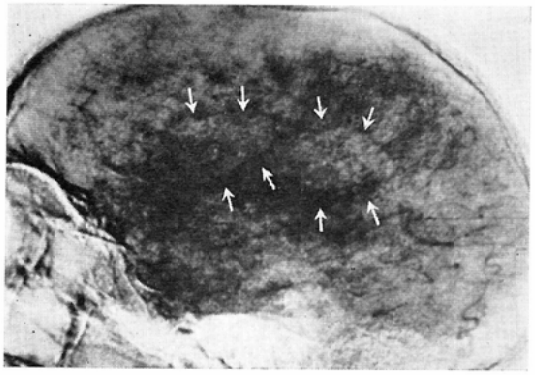

(b) The intermediate phase reveals no cortical structures (↑) in parietal region.

関連性を見つける事は出来なかつた.

中大脳動脈起始部閉塞を示し，その中大脳動脈領域に副血行路がない症例では，中大脳動脈支配領域に波状陰影は出現せず無血管野となつていた．又中大脳動脈領域に副血行路を認める症例でも，副血行路を示す動脈の周囲に造影剤の濃度の高まりは経時的に観察しても認められず，副血行路の外に正常例に認められる波状陰影の出現はなかつた (Fig. 3). 同様に，中大脳動脈の分枝に

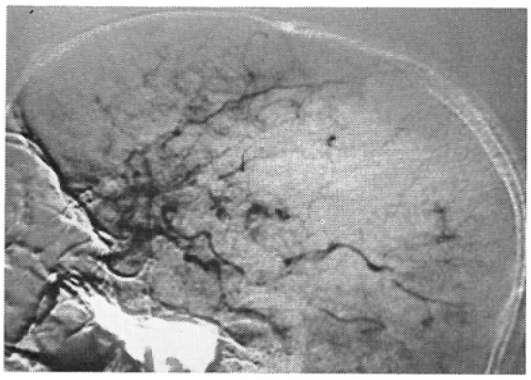

Fig. 3. A 39-year-old man with total occlusion and retrograde filling of middle cerebral artery. The intermediate phase shows no wavy appearance in parietotemporal region.

Slowing[13)17)21)] を示す症例でも，その分枝の周囲には造影剤の濃度の高まりは経時的に観察しても認められなかつた (Fig. 4). Parietal region に Mass sign を示し，Localized edema[17)] と診断された症例では，Mass があると思われた部位に無血

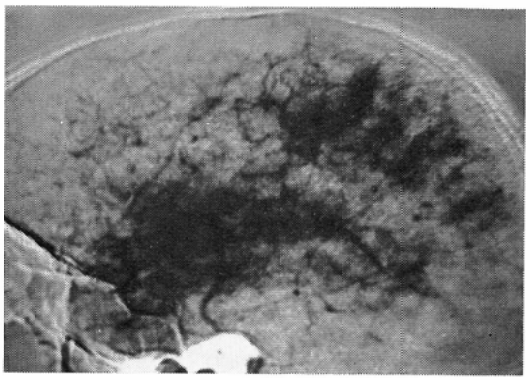

Fig. 4. A 64-year-old man with slow passage of contrast media in frontoparietal region. The intermediate phase no increase of density in frontoparietal region.

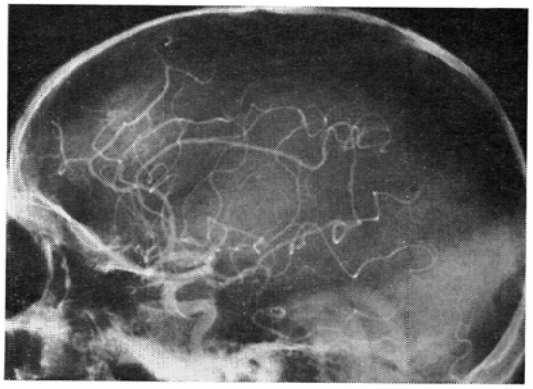

Fig. 5. A 68-year-old man with cerebral infarction

(a) Right carotid angiogram shows mass sign of supra-sylvian due to localized edema.

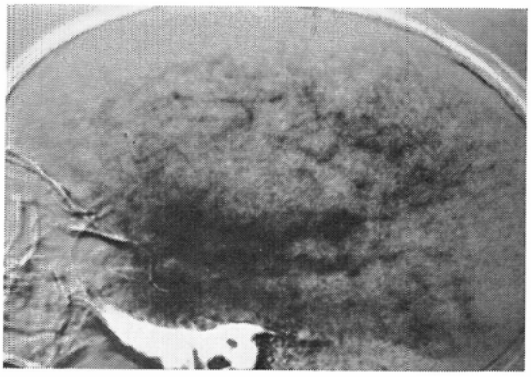

(b) Avascular area with slightly defined margin is recognized in the same region in intermediate phase.

管野が観察された (Fig. 5). Capillary blush を伴ない同部に Early venous filling[17)20)]を示す症例では，サブトラクション法を用いなくてもCapillary blush はX線フィルム上で認められ，サブトラクションによる中間相の観察で追加出来る特別な所見はなかつた.

3. 脳出血群での中間相の所見

脳出血群の21症例は，脳血管連続撮影で大脳基

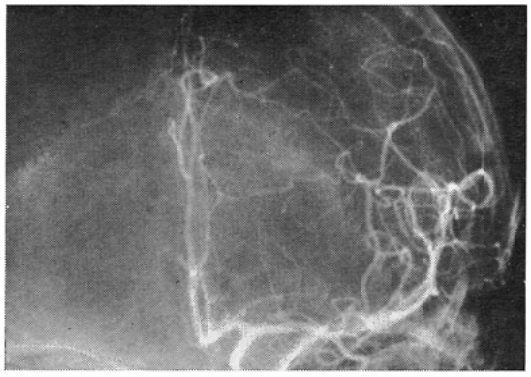

Fig. 6. A 63-year-old woman with basal ganglionic haemorrhage (a).

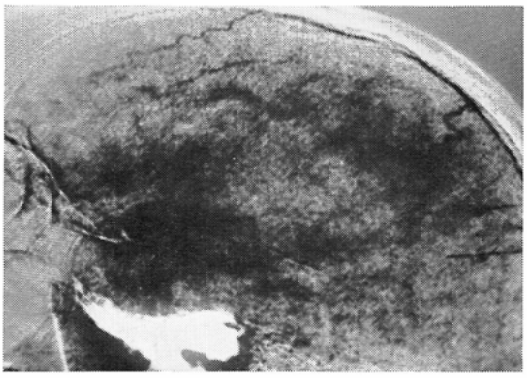

(b) The intermediate phase shows avascular area with relatively well defined margin in parietotemporal region

底核部領域に Mass sign を示したものである. この中間相では頭頂—側頭部に局在し，比較的大きな，そして境界も比較的明瞭な無血管野が観察された (Fig. 6). この所見は脳硬塞群のLocalized edemaに認められた無血管野と同様なものであり両者の鑑別は不可能であつた. Table 3に示した如く，脳出血群21症例中，12症例に無血管野が観

Table 3. Findings in intermediate phase of 21 cases with hypertensive cerebral haemorrhage

Angiographic findings	Findings in intermediate phase
mass sign in basal ganglia 21	12 out of21 : avascular area in parietotemporal region

察された.

IV 考 案

脳血管撮影で動脈相と静脈相の中間に，毛細管相の存在を最初に指摘したのは Moniz (1934) であるといわれている[15)]. その後，動脈も静脈も認められない毛細管相が実際に存在するか否かについて Wickbom (1948)[18)] Johansson (1954)[5)]らの報告があるが，現在では時に動脈も静脈も認められない毛細管相を捕える事が出来るとしても，大部分の症例では動脈の末梢枝と小静脈が重なつて造影されることになると考えるのが妥当で，このため毛細管相というよりは中間相，又は移行相と名づけた方が適正と述べられている[15)16)]. 我々も又注入する造影剤の量，脳の各部位での循環時間，撮影の Timing により，動脈も静脈も認められない毛細管相を捕える事は困難と考えている. 実際総頚動脈への造影剤実質注入量を4 ml とし，1秒2枚で7秒間連続撮影を行なつた我々の方法では，この毛細管相と呼ばれる状態は1例も捕えられなかつた.

正常例での中間相の所見は従来の報告とほぼ一致していた. しかし後頭部に正常でも認められる無血管野の成立機序については，従来の報告と多少異なつた結果が得られた. Liliquist[10)] は後大脳動脈が造影されない時，後頭部に無血管野を生じると述べている. 我々の経験では後大脳動脈の問題だけでなく，側面像でこの動脈の支配領域と一部重なつて造影される前，中，後側頭動脈が共に造影不良の時，無血管野が認められた. 更に側頭動脈の造影が良好な症例でも，側頭動脈は，他の領域を支配する動脈に比べ Siphon からの距離が長いため，中間相への移行が他の領域より遅

れ，一枚のX線フィルムでは，後頭部に波状陰影の出現が認められず無血管野のように見える．しかしこのような場合，経時的に観察すると，同部に波状陰影の出現が観察される．

又側脳室が Negative shadow として現われた症例は1例もなかつた．灰白質は白質に比べ血流量が多い事[16)19)]から，造影剤の分布量が少ない白質の中にある側脳室は灰白質に分布する造影剤の陰影に隠され，観察する事は困難と思われる．又造影剤が白質の中にだけ均等に分布した状態をX線フィルムで捕える事は困難な事と思われる．

動物実験で脳硬塞を人為的に作つた症例，更に臨床的に脳硬塞と診断された症例について，ラジオアイソトープを使用し硬塞部位の循環血流量を測定すると，硬塞部位では循環血流量が減少しているという報告がある[3)12)22)]．

我々は脳硬塞例について，脳血管連続撮影を行ないその中間相での造影剤の分布を検討した．中大脳動脈起始部閉塞を示し，その中大脳動脈支配領域に副血行路のない症例では，その領域に造影剤の分布は認められず無血管野となつている．又，中大脳動脈支配領域に副血行路を認める症例でも，その副血行路の外に，正常に現われる波状陰影は観察されなかつた．更に中大脳動脈の分枝に Slowing を認める症例でも，その分枝の周囲には造影剤の濃度の高まりは観察されなかつた．これらの所見から造影剤の分布を観察する事により，Ischemic area を認める事が出来るものと思われる．脳硬塞群の内，脳血管連続撮影で脳硬塞の所見が認められなかつた24症例中5症例の中間相に無血管野が観察された．脳硬塞が起つても閉塞した血管が再開通したものでは，脳血管撮影で正常像を示すが，その血管から分岐して脳実質内に入る穿通枝には Damage が残るという報告，更にX線フィルムで肉眼的に観察出来ない小血管の閉塞もありうるという事[16)]から，この無血管野は Ischemic area を表現しているものと想定される．

脳硬塞群の中で，Localized edema を示した症例は，その部位に無血管野が生じた．これは上記現象の外に Mass に圧迫された局所の循環障害によるものと思われる．実際，Mass によつて最初に毛細管の循環障害が現われるとの報告[8)]もある．

脳出血群では病巣附近に無血管野を生じる，この無血管野の所見は脳硬塞群の内の Localized edema に見られたものと同じ様相を呈し，両者を区別する事は出来なかつた．

脳出血は大脳基底核部領域に多発するといわれている[2)]．白質の中に限局した病巣の場合，灰白質と白質の循環血流量の差からこの病巣が Negative shadow として認められる事は困難と思われる，しかし，出血巣及びその周囲に出来る浮腫[11)]等の二次的変化が灰白質層にも波及するか，又はその Mass が灰白質の循環障害を引き起した場合には無血管野という所見が観察出来るものと思われる．

Lassen[7)] は Luxury perfusion syndrome により Ischemic area の附近に Hyperemic area が存在すると報告している．我々も又中間相を観察し，造影剤の濃度からこの Hyperemic area が捕えられるか否かについて基礎実験を行なつた．しかしX線フィルム，更にサブトラクションに使用したテレビ系の特性から，造影剤の濃度に定量性を与える事は，現段階では問題が多く，造影剤の濃度から Hyperemic area の存在を確定する事は出来なかつた．将来何らかの方法により造影剤の濃度からこの Hyperemic area を捕える事は可能なものと思われる．

中間相では造影剤が脳内に均等に分布した所謂真の毛細管相は描写されなかつたけれども，脳血管連続撮影で何ら脳硬塞の所見を示さない5症例の中間相で，正常の波状陰影が出現しないという形で Ischemic area が捕えられたという事は，中間相の読影が診断に有意義であることを示したものと思われる．

まとめ

1．正常群19症例，脳硬塞群34症例，脳出血群21症例を対象とし，脳血管連続撮影側面像の中間相について，TV subtraction 法を用い検討した．

2. 正常群における中間相の所見は従来の報告と一致していた．しかし後頭部の無血管野の成立機序，更に側脳室が Negative shadow として観察される事については従来の報告と異なる結果が得られた．

3. 脳硬塞群34症例について，脳血管撮影で Occlusion, Slowing, Localized edema を呈したもの全例に Avascular area を認めた．更に異常所見を指摘する事が出来なかつた24症例中5症例にも Avascular area を観察した．

4. 脳出血群21症例は大脳基底核部領域に Mass sign を呈したものであるが，その12症例にその中間相で Avascular area が認められた．

以上の結果から脳血管連続撮影中間相から Ischemic area を把握する事が出来，診断に重要な役割りを果すものと思われた．

文　献

1) 相沢豊三他：医学シンポジウム第21集脳卒中 7—10. 診断と治療社（昭和42年）.
2) 赤染種彦：脳血管性障害発生部位の局在性に関する形態学的研究，福岡医学雑誌，55（1964）857—879.
3) Blair, R.D.G. and Waltz, A.G.: Regional cerebral blood flow during acute ischemia. Correlation of autoradiographic measurements with observations of cortical microcirculation. Neurology 20 (1970), 802—808.
4) Huang, Y.P. and Wolf, B.S.: Veins of the white matter of the cerebral hemispheres (the medullary veins). Diagnostic importance in carotid angiography. Amer. J. Roentgen. 92 (1964), 739—755.
5) Johansson, K.: The central veins and deep dural sinuses of the brain. Acta Radiol. (Diagn.) (1954),Suppl., No. 107.
6) Klosovskii, B.N.: Blood Circulation in the Brain. 76—116. Israel Program for Scientific Translations. Jerusalem (1963).
7) Lassen, N.A.: The luxury-perfusion syndrome and its possible relation to acute metabolic acidosis localized within the brain. Lancet II (1966), 1113—1115.
8) Leeds, N.E. and Taveras, J.M.: Dynamic factors in diagnosis of supratentorial brain tumors by cerebral angiography. 1—112, W. B. Sauders Company, Philadelphia, (1969).
9) Lierse, W. and Horstmann, E.: Quantitative anatomy of the cerebral vascular bed with especial emphasis on homogeneity and inhomogeneity in small parts of the grey and white matter. Acta Neurol. Scand. (1965), Suppl., No. 14, 15—19.
10) Liliequist, B.: Capillary phase in cerebral angiography. Acta Radiol. (Diagn.) (1967), 113—125.
11) 沖中重雄他：現代内科学大系，神経疾患 IV. 22—24，中山書店（1964）.
12) Paulson, O.B.: Regional cerebral blood flow in apoplexy due to occlusion of the middle cerebral artery. Neurology 20 (1970), 63—77.
13) Ring, B.A.: The neglected cause of stroke. Warren, H. Green, INC., St. Louis, (1969).
14) Sassaroli, S., Giulio, T.D. and Baciocco, A.: Anatomic radiologic study of the small superficial vessels of the brain. Acta Radiol. (Diagn.) (1966), 470—475.
15) Shanks, S.C. and Kerley, P.: A text-book of x-ray diagnosis. p. 175, Vol. 1. Chapter 5. by Du-Bouley et al. H.K. Lewis & Co. Ltd., (1969).
16) Taveras, J.M. and Wood, E.H.: Diagnostic neuroradiology. 1.551—1.553, 1.691—1.718, The Williams & Wilkins Co., Balotimore, 1964.
17) Taveras, J.M.: Angiography in Cerebral Infarction. Radiology 93 (1969), 549—558.
18) Wickbom, J.: Angiography of the carotid artery. Acta Radiol. (Diagn.), Suppl., No. 72.
19) Wilkinson, I.M.S. and others.: Regional blood flow in the normal cerebral hemisphere. J. Neurosurg. Psychiat., 32 (1969), 367—378.
20) 山口昂一他：脳血管障害にみられた早期出現の静脈像．日医放誌 31（1971），183—193.
21) 山口昂一他：脳硬塞の脳血管撮影所見—検査時期との関連における検討，日医放誌．31（1971），1090—1099.
22) Yamaguchi, T., Waltz, A.G. and Okazaki, H.: Hyperemia and ischemia in experimental cerebral infarction; Correlation of histopathology and regional blood flow. Neurology 21 (1971), 565—578.