The University of Osaka
Institutional Knowledge Archive

Title	粘液産生膵のCT所見-慢性膵炎との鑑別-
Author(s)	李, 京七; 橋本, 東児; 宗近, 宏次 他
Citation	日本医学放射線学会雑誌. 1992, 52(2), p. 149-154
Version Type	VoR
URL	https://hdl.handle.net/11094/20627
rights	
Note	

The University of Osaka Institutional Knowledge Archive : OUKA

https://ir.library.osaka-u.ac.jp/

The University of Osaka

日本医放会誌：52（2），149—154，1992（平4）

粘液産生膵癌のCT所見

—慢性膵炎との鑑別—

1）昭和大学医学部放射線医学教室
2）NTT広島中央健康管理所放射線科
3）昭和大学医学部第一病理学教室

李　京七[1)]　橋本　東児[1)]　宗近　宏次[1)]　松井　青史[1)]
後閑　武彦[1)]　尾花　宏一[1)]　櫛橋　民生[1)]　北之園高志[1)]
久保田勇人[1)]　菱田　豊彦[1)]　河原　俊司[2)]　副島　和彦[3)]

（平成3年4月4日受付）
（平成3年5月29日最終原稿受付）

CT Findings of the Mucin Producing Pancreatic Cancer

—Differentiating from Chronic Pancreatitis—

Kyoushichi Ri[1)], Toushi Hashimoto[1)], Hirotsugu Munechika[1)], Seishi Matsui[1)], Takehiko Gokan[1)], Kouichi Obana[1)], Tamio Kushihashi[1)], Takashi Kitanosono[1)], Hayato Kubota[1)], Toyohiko Hishida[1)], Syunji Kawahara[2)] and Kazuhiko Soejima[3)]

1) Department of Radiology, Showa University School of Medicine
2) Department of Radiology, NTT Hiroshima Health Administration Center
3) Department of First Pathology, Showa University School of Medicine

Research Code No. : 515.1

Key Words : Mucin producing pancreatic cancer, Chronic pancreatitis, Computed tomography

Mucin-producing pancreatic cancers (MPPC), which include mucinous adenocarcinoma, papillary adenocarcinoma and cystadenocarcinoma, are radiographically characterized by diffuse or localized dilatation of the main pancreatic duct due to excessive mucin production. Therefore, MPPC are occasionally difficult to distinguish from chronic pancreatitis on CT unless the primary pancreatic lesion is visualized. We compared five cases of MPPC with five cases of chronic pancreatitis with marked duct dilatation to determine differences in CT images between the two diseases.

There was no significant difference between the two diseases in the nature of duct dilatation (size, extent, contour) or parenchymal changes (atrophy, enlargement, calcification, cystic lesion). However, dilatation of the intramural duct was characteristically observed in MPPC but not in chronic pancreatitis. Papillary masses in the pancreatic duct, when observed, were another finding specific to MPPC.

I. はじめに

癌細胞が粘液を多量に分泌し，それが膵管内に充満することを特徴とする特殊な膵癌を粘液産生膵癌という[1)]．病理組織学的には単一な腫瘍ではなく，粘液腺癌，乳頭腺癌および嚢胞腺癌など組織形態を異にするものを含む．腫瘍は主または副

膵管，あるいは比較的太い膵管分枝の上皮に発生するが，膵管の表面に沿って増殖するため膵実質および膵外への浸潤は少ない．そのため切除率が高く予後がよいことが注目される．通常，X線CT（CT）では瀰漫性または限局性の主膵管の拡張がみられる．内視鏡では十二指腸乳頭の腫大，開口部の開大および開口部からの粘液の排出がみられる．内視鏡的逆行性膵管造影（ERP）では主膵管の拡張（粘液の貯留による）と内部の陰影欠損（腫瘍または粘液による）および膵管の分枝に腫瘍が生じればその部の膵管分枝の限局性の嚢胞状の拡張（粘液の貯留による）がみられ，CTと内視鏡の診断が確認される．粘液産生膵癌では上腹部痛，血清あるいは尿中アミラーゼ値の上昇，異常耐糖能および病悩期間が長いことなど慢性膵炎に類似する臨床所見を呈することがあり，またCT所見も慢性膵炎に類似するため，両疾患の鑑別が必要になる．今回，我々は粘液産生膵癌と慢性膵炎のCT所見の違いについて検討した．

II. 対象および方法

対象は1987年から1990年の間に昭和大学附属病院およびその関連施設で診断された粘液産生膵癌の5症例および主膵管の著明な拡張を伴う慢性膵炎の5症例である．粘液産生膵癌の5例中4例は手術で，1例は病理解剖で，病理組織が粘液産生能の強い膵腺癌であると証明された．慢性膵炎の5症例は十二指腸乳頭の内視鏡所見とERP所見から診断した．すなわち，十二指腸乳頭は正常であり，ERP像では主膵管は全長が拡張するが狭窄および陰影欠損のないものを慢性膵炎とした．年齢および性別は，粘液産生膵癌では51歳～79歳（平均67.2歳），男性3名，女性2名であり，慢性膵炎では46歳～81歳（平均60.4歳），男性4名，女性1名である．

CTは日立CTW400，CTW600および東芝TCT-60A-60の3機種を用い，検査直前に3％ガストログラフィン約300ccを経口投与し，スライス厚5mm，ギャップなし，スキャン時間3秒で膵の単純および造影CTを施行した．造影CTでは自動注入器で60％濃度水溶性ヨード造影剤100～150mlを1.0～2.0ml/秒で静注し，50～80mlが注入された後にスキャンを開始した．

III. 結　果

粘液産生膵癌および慢性膵炎各症例のCT所見をそれぞれTable 1およびTable 2に示した．

粘液産生膵癌の症例では主膵管の拡張が全例で認められた．3例は瀰漫性拡張で，残る2例は膵頭部の膵管の限局性拡張であった．主膵管壁が不整なもの3例，平滑なもの2例であった．主膵管の平均直径は16±8.3mmで最大が28mm，最小が7mmであった．5例中3例で，十二指腸壁内部の膵管の拡張が認められた（Fig. 1B，2C）．腫瘍が主膵管に存在した2例のうちの1例で，拡張した主膵管内腔に乳頭状の腫瘤が認められた（Fig. 1A）．腫瘍が膵管分枝に存在した3例では，膵実質に嚢胞性病変が認められた（Fig. 2B）．主膵管内と膵実質の多数の小石灰化が1例で，限局性の膵腫大が1例で，膵実質の萎縮が2例で認められた．

Table 1 CT findings in the cases with mucin producing pancreatic cancer

case/age/sex	location of primary tumor	main pancreatic duct					parenchyma
		dilatation	contour	size	intramural portion	intraluminal findings	
1/51/F	main duct of head	localized	irregular	23mm	dilated	multiple papillary masses	atrophy
2/78/M	main duct of head and body	diffuse	irregular	28mm	not dilated	scattered calcifications	enlargement of head scattered calcifications
3/79/M	branch of head	diffuse	irregular	11mm	dilated	normal	multiloculated cystic lesion in head(22×20 mm)
4/64/F	branch of head	localized	smooth	9mm	dilated	normal	unilocular cystic lesion in head(28×25mm) atrophy
5/64/M	branch of body	diffuse	smooth	7mm	not dilated	normal	unilocular cystic lesion in body(26×20mm)

Table 2　CT findings in the cases with chronic pancreatitis

case/age/sex	main pancreatic duct					parenchyma
	dilatation	contour	size	intramural portion	intraluminal findings	
6/66/M	diffuse	irregular	10mm	not dilated	normal	multiloculated cystic lesion in body(22×18mm) atrophy
7/54/M	diffuse	irregular	10mm	not dilated	scattered calcifications	scattered calcifications atrophy
8/81/M	diffuse	irregular	10mm	not dilated	normal	multiloculated cystic lesion in head(35×30mm) scattered calcifications
9/46/M	diffuse	smooth	15mm	not dilated	normal	multiloculated cystic lesion in head(45×38mm) enlargement of head
10/55/F	diffuse	smooth	8mm	not dilated	normal	atrophy

慢性膵炎の症例では主膵管の拡張は全例彌漫性であった．1例では膵頭部の主膵管が限局性に特に高度に拡張していた．主膵管壁は不整なもの3例，平滑なもの2例であった．主膵管の平均直径は11±2.3mmで，最大が15mm，最小が8mmであった．膵頭部主膵管の拡張は認められるが，十二指腸壁内部の膵管の拡張がみられた症例はなかった．主膵管内に多数の小石灰化が1例でみられた．3例で膵実質に嚢胞性病変が認められた．膵実質の石灰化が2例で，萎縮が3例で，限局性腫大が1例で認められた．

IV. 考　察

粘液産生膵癌の名称を最初に用いたのは大橋ら[2]で，彼らのいう粘液産生膵癌とは癌の産生する粘液が膵管内に充満して主膵管が拡張し，十二指腸乳頭の腫大，開口部の開大を起こし，開口部から粘液の排泄が観察されるものである[1]．病理組織学的に単一の腫瘍ではなく，粘液腺癌，乳頭腺癌，嚢胞腺癌などが含まれる．病理的な面からは粘液産生膵癌の意味を広げ，膵管内だけでなく嚢胞腔内や間質内に多量の粘液貯留を伴う膵癌についても粘液産生膵癌という名称が用いられている[3)~5)]．しかし，大橋らのいう特徴的な臨床像を呈するのは膵管内に粘液が貯留した場合であり，他と区別する必要がある．我々の5症例はすべて膵管内に多量の粘液を貯留した膵癌である．

粘液産生膵癌の臨床的特徴は十二指腸乳頭の内視鏡所見とERP像にある．主膵管は粘液の貯留のため彌漫性に高度に拡張することが多い．その内部には腫瘍あるいは粘液による陰影欠損がみられる．腫瘍が膵管分枝に存在する場合は，その部の膵管分枝が限局性に嚢胞状に拡張する．十二指腸乳頭は腫大し，膵管口は開大し，同部から粘液の排出がみられる．

CTにおいても粘液貯留による主膵管の拡張が高頻度にみられる．CT上主膵管の拡張を呈する他の疾患としては慢性膵炎，乳頭部癌および通常の膵癌があり，これらの疾患がCT上鑑別の対象となるが，なかでも良性疾患である慢性膵炎との鑑別が重要である．粘液産生膵癌は上腹部痛，血清あるいは尿中アミラーゼ値の上昇，膵炎の既往，耐糖能異常および病悩期間が長い点など臨床所見も慢性膵炎に類似することがあり[1)6)~8)]，慢性膵炎と誤診される可能性もある[8)]．

今回の検討で，十二指腸壁内部の膵管の拡張が粘液産生膵癌の5例中3例でみられたが，慢性膵炎ではこの所見はみられなかった．粘液産生膵癌では粘調な粘液が膵管内に充満し，それが膵管口から排泄される．そのため主膵管は膵管口まで拡張することが特徴である[1)2)]．CTで認められた十二指腸壁内部の膵管の拡張も膵管内に粘液が充満し，膵管内圧が高いことを示唆するもので，粘液産生膵癌に特徴的な所見であると考えられる．慢性膵炎でも主膵管が拡張するが，通常は膵管内圧は上昇しないため十二指腸壁内部の膵管は拡張しないと考えられる．

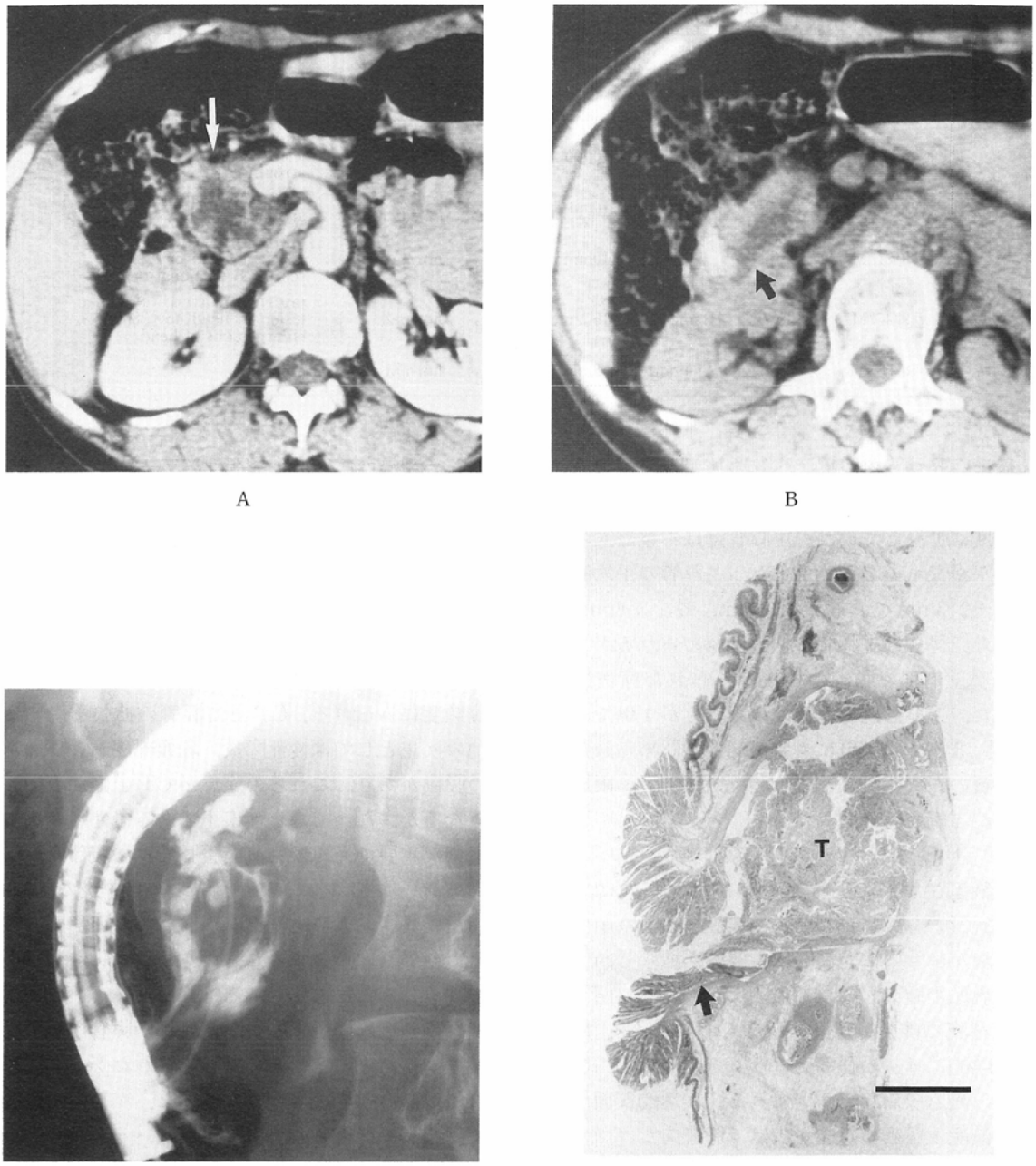

Fig. 1 case 1. (A) Mucin producing pancreatic cancer, located in the main duct of the pancreatic head, is demonstrated within the dilated duct as multiple solid projections (arrow). (B) The intramural portion (arrow) of the pancreatic duct is also dilated. (C) On ERP study, localized dilatation of the main pancreatic duct with multiple filling defects is demonstrated in the head. (D) This is a loupe view of the resected specimen of the pancreatic head. The dilated duct is filled with papillary adenocarcinoma (T). Dilatation of the intramural duct is seen (arrow). Black bar represents 1cm.

A

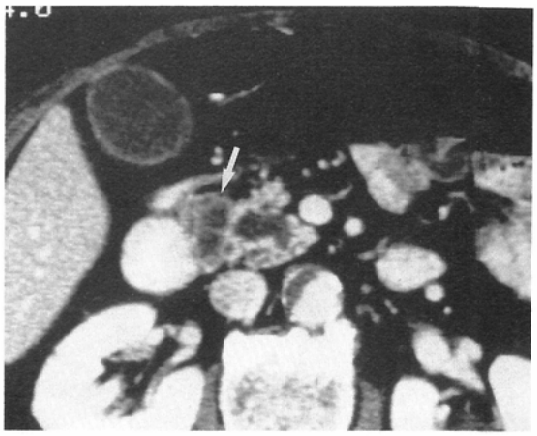

B

C

Fig. 2　case 3. (A) Diffuse type of the duct dilatation is seen. The contour of the duct appears irregular. (B) Mucin producing pancreatic cancer in the secondary branch of the pancreatic head is demonstrated as a multiloculated cystic lesion (arrow). (C) The intramural portion (arrow) of the pancreatic duct is clearly demonstrated. This is the characterisctic CT feature for mucin producing pancreatic cancer.

主膵管内に腫瘍が存在した2例のうち1例で，拡張した主膵管の内部に乳頭状の腫瘍が認められた．この所見もみられる場合には粘液産生膵癌に特徴的な一所見であると考えられる．同所見を呈した症例の報告は散見されるが[5)9)]，粘液産生膵癌では充実性の腫瘤を形成せず，主膵管の表面に沿うように進展増殖することが多いため，主膵管内に腫瘍が存在しても，CTで腫瘍が描出されることはむしろ少ないことに留意する必要がある[6)]．

粘液産生膵癌の膵実質の所見は嚢胞性病変，萎縮，限局性の膵腫大および石灰化であった．嚢胞性病変は腫瘍が膵管分枝に存在した3例で認められた．これは腫瘍が存在する部の膵管分枝が限局性に嚢胞状に拡張したものであり，比較的出現頻度の高い所見である．しかし，慢性膵炎でも仮性嚢胞や貯留嚢胞などの嚢胞性病変を伴うことが少なくない．主膵管の拡張を伴って嚢胞性病変がみられる場合は膵管分枝に粘液産生膵癌が存在する可能性を示唆するが，慢性膵炎でも類似した所見がみられるため特異的所見とはいえない．粘液産生膵癌でも進行した例では膵実質に浸潤し膵腫大が起こることが知られている．我々の症例（case 2)も膵実質に浸潤した例であった．膵実質の萎縮は高頻度にみられる所見であり，膵管内圧の上昇が原因として考えられている．今回の検討でも示されたが，膵腫大および膵の萎縮も慢性膵炎にみられることがあり，これらも粘液産生膵癌に特異的所見とはいえない．膵の石灰化は慢性膵炎の特

Fig. 3 case 6. A case of chronic pancreatitis. Diffuse type of the duct dilatation is seen. The contour of the duct appears irregular, and the pancreatic parenchyma is atrophic. Multiloculated cystic lesion is seen in the pancreatic body (arrow).

徴的所見とされるが，粘液産生膵癌にも主膵管内と膵実質に石灰化が認められた（case 2）．この症例では組織学的に腫瘍の間質に多数の石灰沈着が認められた．石灰化を伴った粘液産生膵癌の症例はまれで他に報告されていないが，慢性膵炎の合併により膵に石灰化を伴った症例の報告[10]はみられる．

粘液産生膵癌の症例にみられた膵実質のCT所見は慢性膵炎における所見に類似したものであったが，検索できた範囲(膵頭十二指腸切除術4例，病理解剖1例）では組織学的に慢性膵炎の合併は認められなかった．

まとめ

粘液産生膵癌と慢性膵炎のCT所見の違いについて検討した．

主膵管の性状（拡張の程度，拡張の拡がり，壁不整）や膵実質の変化（萎縮，腫大，石灰化，嚢胞性病変）には粘液産生膵癌と慢性膵炎との間で違いがみられなかった．しかし，十二指腸壁内部の膵管の拡張は粘液産生膵癌に特徴的で慢性膵炎にはみられない．もし主膵管内腔に乳頭状腫瘍が主膵管の拡張を伴ってみられれば，これも粘液産生膵癌に特徴的所見である．

文献

1) 大橋計彦，村上義史，竹腰隆男，他：粘液産生膵癌，予後の良い膵癌，胃と腸，21：755—766, 1986
2) 大橋計彦，村上義史，丸山雅一，他：粘液産生膵癌の4例—特異な十二指腸乳頭所見を中心として—，Progress of Dijestive Endoscopy 20：348—351, 1982
3) 加藤　洋，柳澤昭夫：粘液産生膵癌—概念と分類，胆と膵　7：731—737, 1986
4) 黒田　慧：最近注目されている膵腫瘍，胆と膵 9：1459—1472, 1988
5) 中澤三郎，山雄健次，山田昌弘，他：膵粘液産生腫瘍の分類に関する研究，日消誌，85(4)：924—932, 1988
6) Itai Y, Kokubo T, Atomi Y, et al: Mucin-hypersecreting carcinoma of the pancreas. Radiology 165：51—55, 1987
7) 猪狩功遺，有山　襄，須山正文，他：粘液産生膵腫瘍の診断，消化器科，7(6)：555—562, 1987
8) 山雄健次，中澤三郎，内藤靖夫，他：粘液産生膵腫瘍の臨床病理学的研究，日消誌，83(12)：2588—2597, 1986
9) 水上泰延，長嶋孝昌，古田　環，他：粘液産生膵癌の1切除例，胆と膵，7(7)：811—815, 1986
10) 大平基之，山野三紀，村上正則，他：膵石を合併した粘液産生膵癌の1例，Gastroenterol Endosc 27：2027—2035, 1985