The University of Osaka
Institutional Knowledge Archive

Title	DIC-Helical CTによる胆嚢管の解剖学的検討-3管合流部を中心として-
Author(s)	芳賀, 伴; 内村, 文昭
Citation	日本医学放射線学会雑誌. 1995, 55(11), p. 776-778
Version Type	VoR
URL	https://hdl.handle.net/11094/20645
rights	
Note	

The University of Osaka Institutional Knowledge Archive : OUKA

https://ir.library.osaka-u.ac.jp/

The University of Osaka

DIC-Helical CTによる胆嚢管の解剖学的検討
—3管合流部を中心として—

芳賀　伴　内村　文昭

山形県立日本海病院放射線科

Cystic Duct Anatomy on DIC-Helical CT

Tomo Haga and Fumiaki Uchimura

Laparoscopic cholecystectomy (LC) is becoming increasingly common. When performing LC, the surgeon may face the risk of ductal injury because of the narrow visual field. Thus, detailed anatomical information on the biliary tree is necessary.

DIC-helical CT was carried out in 39 patients suspected of having biliary diseases. The cystic duct was visualized in all cases. Posterior (30.8%) and posterolateral (17.9%) cysticohepatic junction were more common than in previous reports. The cystic duct took the anterior course of the bile duct in a few cases (12.8%).

DIC-helical CT is useful for the noninvasive detection of biliary anatomy.

Research Code No. : 514.1

Key words : Cystic duct, Drip infusion cholangiography, Helical CT

Received Feb. 22, 1995 ; revision accepted Apr. 26, 1995

Department of Radiology, Yamagata Prefectural Nihonkai Hospital

はじめに

近年，腹腔鏡下胆嚢摘出術が広く行われるようになった．この術式は狭い視野で行われるため，術前に胆道系の十分な解剖学的理解が必要で，特に胆嚢管の走行を知ることが重要である．

今回われわれは，DIC-Helical CT（drip infusion cholangiography combined Helical-computed tomography）を施行した症例を検討し，胆嚢管と総肝管との合流形態について新たな知見を得たので報告する．

対　象

対象は，平成6年5月から12月までに胆道系の精査を目的にDIC-Helical CTが施行された39症例である．男性19例，女性20例，年齢は23歳から85歳，平均54.9歳で，胆嚢結石症が32例含まれていた．22例で手術が施行され，20例は腹腔鏡下胆嚢摘出術が行われた（Table）．

方　法

CT装置は東芝社製X force/SHで，画像処理装置は同社製X tensionである．

DICに引き続き，1回の呼吸停止下にHelical CTを施行した．撮影方法としてテーブル移動速度を毎秒5mmまたは3mmで，X線ビーム幅を5mmまたは3mm厚とした．画像再構成は360度補間法による1mm間隔で行った．

結　果

39症例全例で胆嚢管，および3管合流部が描出された．DICでは胆嚢が描出されなかった8例の急性胆嚢炎でも胆嚢管は同定可能で，3管合流部の形態を判読できた（Fig.1）．

胆嚢管と総肝管の合流部位は，後方型が12例（30%）と最も多く，外側型，後外側型，後内側型，内側型がそれぞれ9例（23.1%），7例（17.9%），5例（12.8%），1例（5.1%）であった．これらはいずれも胆嚢管が胆管の後方を回って合流

しており，前方を通過するのは前方型2例，前内側型3例の5例(12.8%)のみであった(Fig.2).

考　察

胆嚢結石症を初めとする胆道系疾患の術前診断は，一般に超音波検査とDICが行われるが，胆道系の解剖を詳細に理解することは難しい．補助診断として時にERCが施行されるが，低侵襲の検査とは言い難い．一方，DIC-Helical CTは，より低侵襲で詳細な情報を得ることができる．われわれの検討例においてもERCを追加する必要があった症例は経験されなかった．

腹腔鏡下胆嚢摘出術では，胆嚢管の走行が問題となる．胆嚢管は上部あるいは中部胆管レベルで総肝管と鋭角をなしてこの外側に合流するのが一般的とされる[1]．合流形態としてHand[2]は外側型，平行走行型，螺旋型の3型に分類し，それぞれ65%，25%，10%であったと記載しており，Shawら[3]は外側型50%，内側型18%，螺旋型32%に分類されたと報告している．しかし，いずれの報告でも3管合流部の正確な位置や，胆嚢管が胆管の前方，後方いずれを走行するかについては言及していない．これは剖検や開腹手術例を対象とした検討であったため，胆嚢管の詳しい走行や合流位置は重要視されなかったと推測される．腹腔鏡下胆嚢摘出術の普及によって，胆嚢管の

Table　Case Summary

Etiology	No.of patient (%)	Operation (L. C.)
Cholecystolithiasis		
with acute inflammation*	8 (20.5)	8 (6)
without acute inflammation	24 (61.5)	14 (14)
Gall bladder polyp	3 (7.7)	0
Primary sclerosing cholangitis	1 (2.6)	0
Others	3 (7.7)	0
Total	39	22

* including 1 case : intraoperative diagnosis was gall bladder cancer with acute cholecystitis due to stone.

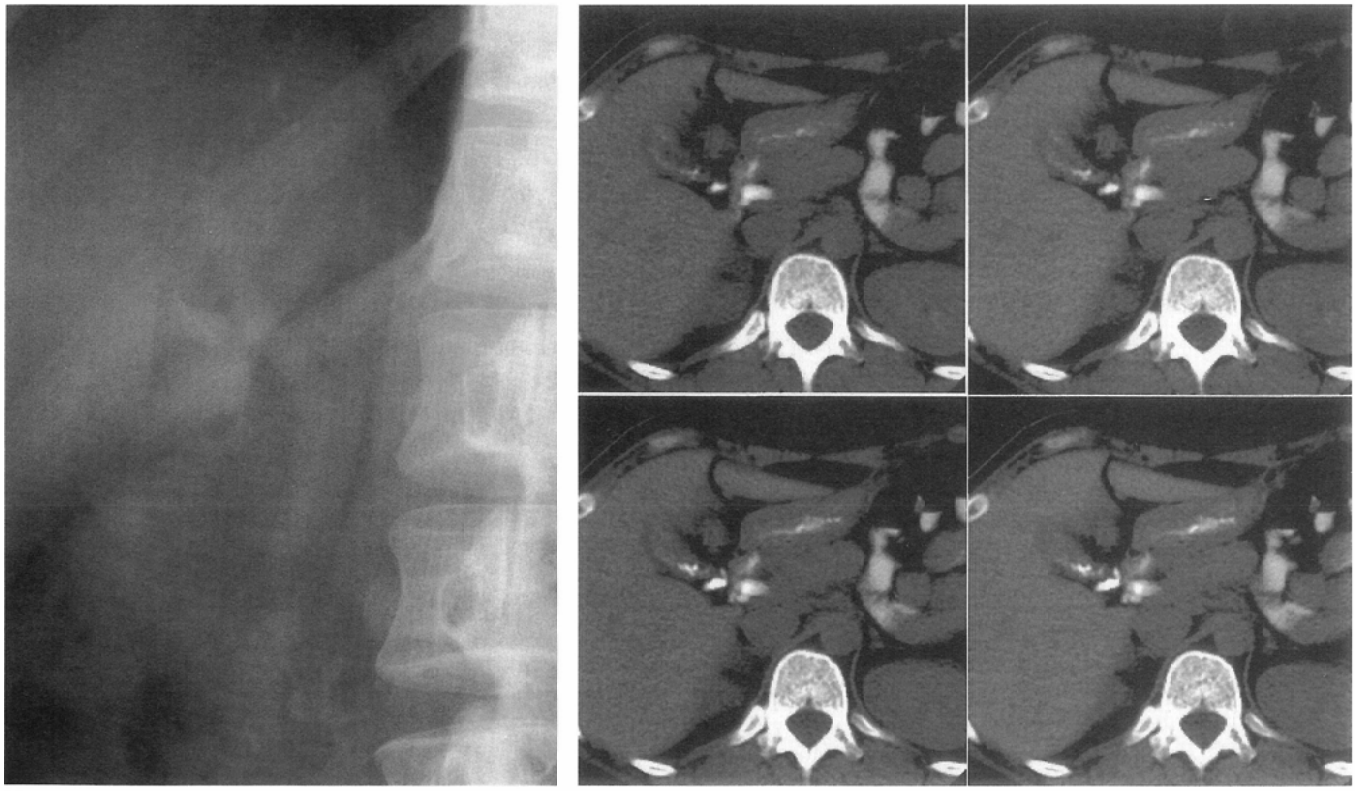

Fig.1　39-years-old female with acute cholecystitis
(A)Nonvisualization of the gall bladder
(B)DIC-Helical CT(posterior type)

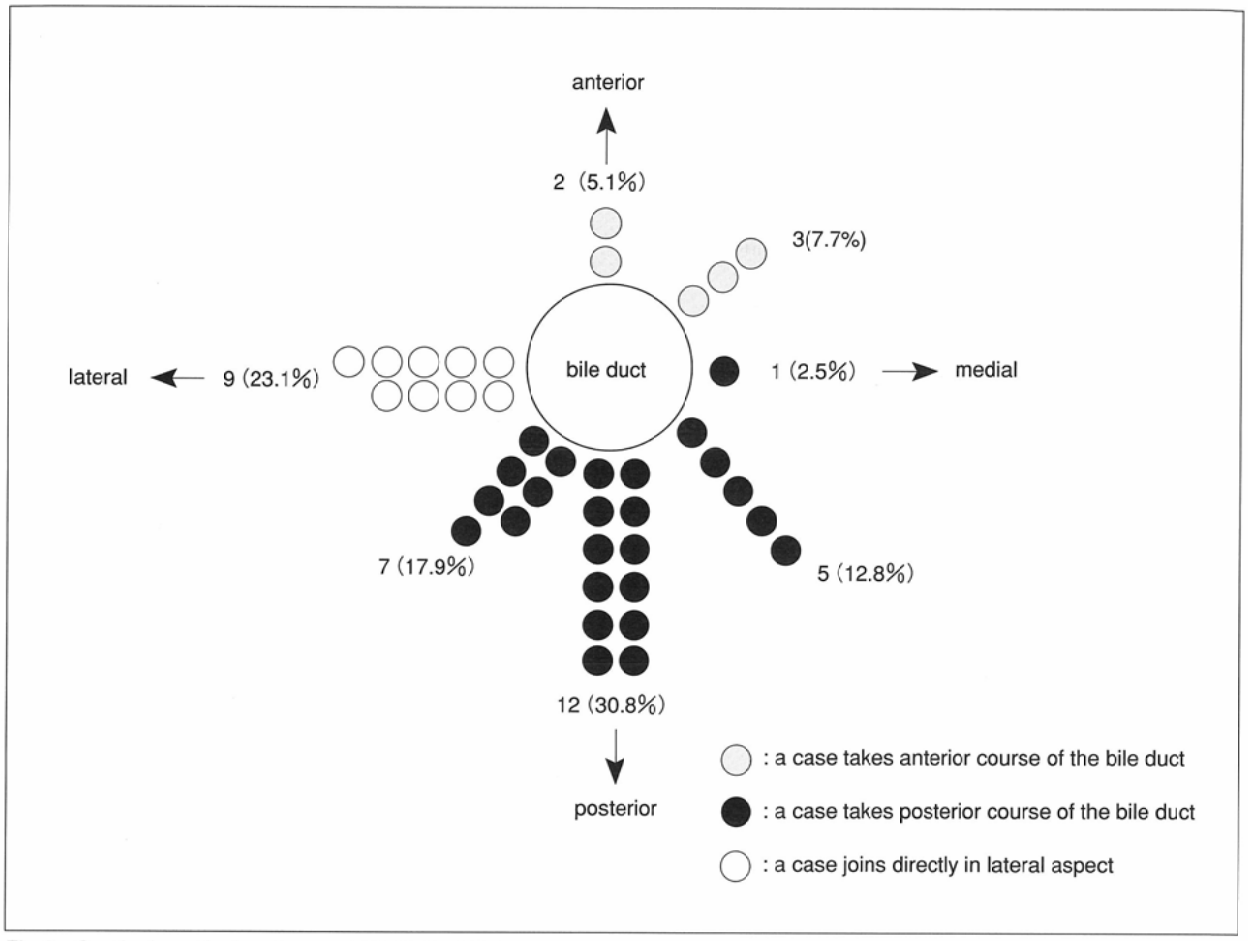

Fig.2 Cysticohepatic Junction on DIC-Helical CT

走行や3管合流部の詳細な情報が画像診断に求められるようになってきた．今回のDIC-Helical CTを用いた検討では，3管合流部は胆道を中心とする位置関係から7型に分類された．従来から高頻度といわれていた外側型のみでなく後方型，後外側型の頻度が高く総数28例(71.8%)であった．Handの分類で外側型が65%，Shawらが50%とする報告と比較すると，後方型，後外側型も一括して単に外側型に分類されていたと考えられる．螺旋型については，明らかにこれに該当するのは内側型1例のみで，断層面での観察には適当な分類ではなかった．また，34例(87.2%)の症例では胆嚢管は総肝管の外側に直接合流するか，胆管の後方を走行しており，前方を回るのは39例中5例(12.8%)のみであった．

今回の検討例には正常変異を認めなかったが，Long cystic ductを含めた変異の把握や胆嚢管の長さ，胆管との合流レベルについても術前検討の対象となる．これらの項目に関しては横断面のみでの判読は難しく，3D画像での検討を加えることが必要と推測される．

生理的な位置を反映するDIC-Helical CTは胆道系を詳細に検討し得る低侵襲で有用な検査法と考えられる．

文　献

1) Crist DW, Gadacz TR : Laparoscopic anatomy of the biliary tree. Surg Clin North Am 73 : 785-798, 1993
2) Hand BH : Anatomy and function of the extrahepatic biliary system. Clinics in Gastroenterology 2 : 3-29,1973
3) Shaw MJ, Dorsher PJ, Vennes JA : Cystic duct anatomy ; An endoscopic perspective. Am J Gastroenterol 12 : 2102-2106, 1993