Osaka University Knowledge Archive

Title	Line Scan Echo Planar Spectroscopic Imaging(LSEPSI)による脂肪肝の定量的評価
Author(s)	新本, 弘; 押尾, 晃一; 湯浅, 祐二 他
Citation	日本医学放射線学会雑誌. 2001, 61(13), p. 715-720
Version Type	VoR
URL	https://hdl.handle.net/11094/20669
rights	
Note	

Osaka University Knowledge Archive : OUKA

https://ir.library.osaka-u.ac.jp/

Osaka University

Line Scan Echo Planar Spectroscopic Imaging (LSEPSI) による脂肪肝の定量的評価

新本　弘[1)]　押尾　晃一[2)]　湯浅　祐二[1)]　谷本　伸弘[1)]　百島　祐貴[1)]
栗林　幸夫[1)]　斎藤　英胤[3)]　今井　裕[4)]　Robert V. Mulkern[5)]

1)慶応義塾大学医学部　放射線診断科
2)Departments of Radioloy, Brigham and Women's Hospital, Harvard Medical School
3)慶応義塾大学医学部　内科，4)東海大学医学部　放射線科
5)Department of Radiology Children's Hospital, Harvard Medical School

Fatty Liver Quantification with Line Scan Echo Planar Spectroscopic Imaging (LSEPSI)

Hiroshi Shinmoto[1)], Koichi Oshio[2)], Yuji Yuasa[1)], Akihiro Tanimoto[1)], Suketaka Momoshima[1)], Sachio Kuribayashi[1)], Hidetsugu Saito[3)], Yutaka Imai[4)] and Robert V. Mulkern[5)]

Introduction: Although fatty infiltration of liver is a benign process that generally results from chronic alcohol uptake or obesity, such lifestyle factors may lead to chronic disease. Measuring the fat concentration in liver may therefore prove useful in assessing disease status. In this study, we report the usefulness of line scan echo planar spectroscopic imaging (LSEPSI) for this problem.
Methods: Rapid successive column sampling was accomplished using orthogonal slice-selective 90° and 180°pulses and echo planar spectral/spatial encodings. Phantom and clinical studies of 13 patients suspected of having fatty liver were carried out with LSEPSI. Estimated fat fractions obtained with LSEPSI were compared with ultrasound findings.
Results: The results showed a good correlation between the actual fat content of phantoms and the estimated fat fraction obtained with LSEPSI (r=0.95). In the clinical study, the estimated fat fraction tended to rise as the US grade of fatty liver increased.
Discussion: LSEPSI is largely free from T1 and T2 relaxation owing to its infinite TR and minimal T2 weighting. Thus, there is no need for relaxation analysis. In addition, the lack of phase encoding reduces motion-related ghosting artifacts. Rapid fat/water spectral quantification of liver with this technique is useful for fatty liver assessment in a clinical setting.

Research Code No.: 514.9

Key words: *Spectroscopy, Line scan, EPI, Fatty liver, Quantitative analysis*

Received Aug. 13, 2001; revision accepted Oct. 9, 2001

1) Departments of Diagnostic Radiology, Keio University School of Medicine
2) Departments of Radioloy, Brigham and Women's Hospital, Harvard Medical School
3) Departments of Internal Medicine, Keio University School of Medicine
4) Department of Radiology, Tokai University School of Medicine
5) Department of Radiology,Children's Hospital, Harvard Medical School

別刷請求先
〒160-8582　東京都新宿区信濃町35
慶應義塾大学医学部放射線診断科
新本　弘

はじめに

脂肪肝は日常診療で頻繁に遭遇する可逆性の良性疾患である．脂肪肝の原因としては肥満，アルコール過剰摂取，糖尿病などが挙げられるが，これらの原因はライフスタイルを考える上で，生活習慣病そのもの，あるいは循環器病，高脂血症などの生活習慣病の基盤になるようなものである[1)]．また，最近non-alcoholic steatohepatitis (NASH) という高度の肝機能障害と肝線維化を来すような病態も知られてきている[2)]．このような観点から，検診や人間ドックなどで脂肪肝を指摘された患者は，本来脂肪肝を改善することが望ましいと思われるが，実際には脂肪肝の程度やその改善度を評価する客観的な方法が確立されてはいない．すなわち超音波検査 (US) での定量的評価は困難であり，またCTに関しては電離放射線の被曝という問題がつきまとう．

非侵襲的検査方法であるMRIを用いて，脂肪肝の定量的評価を行おうとする試みは過去にいくつか報告されている[3,4)]．Dixon法，PASTA (polarity altered spectral-spatial selective acquisition) 法などが代表的な方法であるが，いずれも磁場の局所的な不均一性に弱いという弱点がある．MRS (magnetic resonance spectroscopy) 法は脂肪定量化の理想的な方法であるが，一般的に時間がかかり，腹部領域での応用は困難とされてきた．シングルボクセル法を用いれば短時間でデータ収集可能であるが，測定される範囲が制限される欠点がある[5)]．われわれは従来よりline scan CSIの手法を用いて脂肪肝の定量化を試みてきた[6)]．この方法でTRを可能なかぎり短くすることにより，呼吸停止下でのデータ採取が可能となった．またCPMG (Carr-Purcell-Meiboom-Gill) シーケンスを採用することでマルチエコーでデータ採取がなされることから，T2緩和時間補正が可能である[7)]．しかし，TRが短いため，T1緩和時間の影響を考慮するため，TRを変えた2回のスキャンが必要であり，後処理に時間がかかるといった欠点もあった．

今回われわれは，line scanとecho planar spectroscopic imaging (EPSI) との組み合わせで，7秒たらずで肝臓領域の2D-CSIデータを採取したので報告する．この方法はsingle-shotであることからTRが事実上無限大で，TEも非常

に短く設定できるため，T1，T2緩和時間の補正をほぼ考慮せずに，水，脂肪の定量化が可能である[8]．

対象と方法

line scan echo planar spectroscopic imaging(LSEPSI)のパルスシーケンスをFig. 1に示す．通常のEPSIと異なる点はLSEPSIではslice選択性の90°，180°パルスが直交しており，1つの直方体を励起している点にある．90°，180°パルスはslice面に対して45°傾いており，連続して励起される隣接の直方体に対する影響を除くようにしている．この直方体の長軸にそってecho planar spectral readoutとspatial readoutが同時になされるため，位相エンコードは不要である．選択された1つの二次元のslice面を64の直方体に分割し，それぞれすべてのスペクトルデータが採取されるのに約7秒であることから，腹部領域でも息止めでの検査が可能である．Fig. 2に肝臓が描出されている水平断面におけるLSEPSIの画像を示すが，隣接して水平断面をすべてカバーする64の直方体のそれぞれに対応して2本のスペクトルラインが描出されている．X軸方向は周波数方向で，向かって左側のラインが脂肪，右側のラインが水由来の信号である．Y軸方向は空間方向であり，ラインの上方が体の腹側，下方が背側に対応する(すなわちラインの上方の脂肪信号のみ描出されている部分は前腹壁の皮下脂肪を反映している)．使用機種はGE社製Signa 1.5T version 8.25であり，以下の方法でファントム実験と臨床例の撮像を行った．

1．ファントム実験

ファントムは景山らの方法に準じ，ゲル状の水，脂肪混合系を作成した[4]．すなわち，まず水系としてアガロース添加水に約5%の液体洗剤を界面活性剤として混合し，50ml

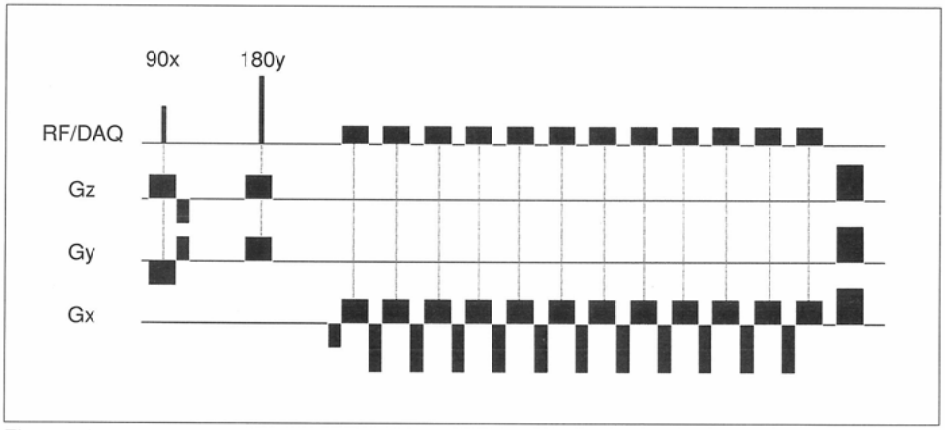

Fig. 1 Schematic drawing of line scan echo planar spectroscopic imaging(LSEPSI)sequence. The 90°and 180°pulses are mutually orthogonal. Note that no phase-encoding steps exist.

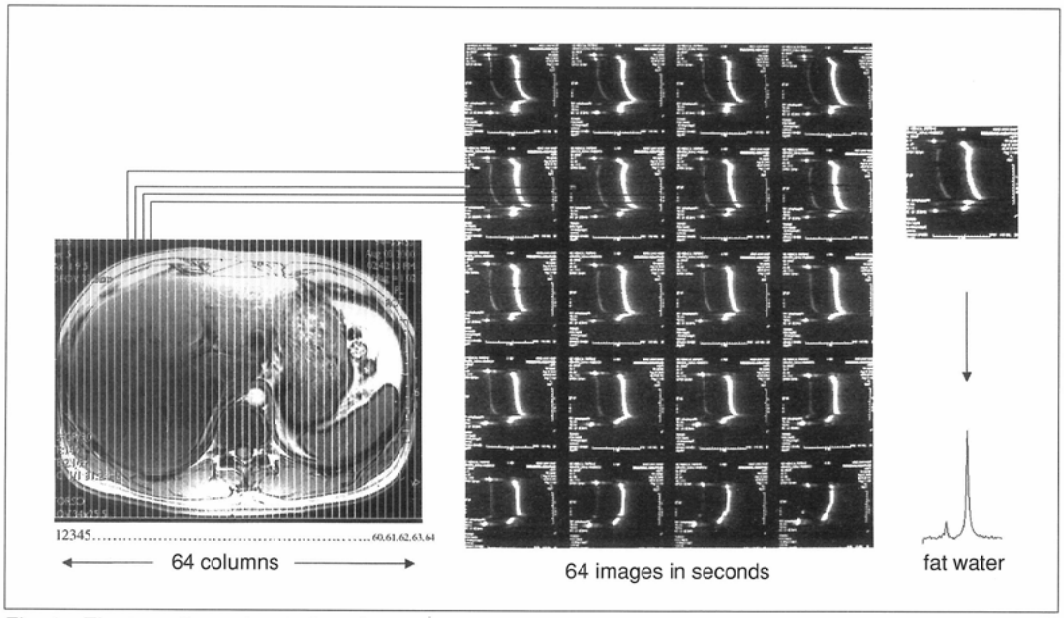

Fig. 2 The two-dimensional plane is covered by 64 columns. Chemical shift imaging from 20 columns is shown here. In each image, the horizontal axis is spectroscopic, and the vertical axis is the spatial dimension. The water resonance is to the right, and the fat resonance is to the left.

の液体を作成し，次いでこれを加熱，沸騰させ，脂肪系としてベビーオイルをさまざまな割合で混合した(体積比でそれぞれ0, 3.8, 7.4, 10.7, 13.8, 16.7, 19.4, 23.1, 26.5％の脂肪濃度のファントムを作成した)．室温に下がるまで混和し続けた後，プラスチック容器に移し，冷蔵庫で冷却してゲル化を完成させた．

撮像コイルにはヘッドコイルを用い，撮像条件は109/8.2/1(TR/TE/excitations)(ただし，この場合のTRは1つの直方体の励起から次の直方体の励起までの時間を意味し，信号緩和という観点からはsingle-shotであるためTRは無限大である)，FOV = 24cm，7mmスライス厚，空間分解能64 × 64，ETL(echo train length)= 64で，撮像時間は全体で約7秒である．また各グラディエントのエコースペースが1.5msであることよりスペクトル分解能は21Hzである．撮像ではファントム中央部の水平断を撮像し，その断面に関してLSEPSIでデータ収集を行った．

得られたスペクトルデータをパーソナルコンピュータに転送し，自作のソフトウェアを用いて，同一部位の5ボクセルから水，脂肪それぞれの最大信号値を求めた．次いで推定脂肪分画を次の式より求め，ファントムの脂肪濃度と比較した．

推定脂肪分画 = 脂肪最大信号／(水最大信号 + 脂肪最大信号) × 100

2．臨床データ

USにて脂肪肝あるいは脂肪肝の疑いとされた13症例に対して，患者のインフォームドコンセントを得た後，通常のMRI検査後にLSEPSIの撮像を行った．LSEPSIの撮像条件は∞/8.2，FOV = 36cm，10mmスライス厚，空間分解能64 × 64，ETL(echo train length) = 64で，二次元平面全体で撮像時間は約7秒である．撮像コイルはtorso arrayコイルである．スライス断面は水平断で，肝ができるだけ大きく描出され，肺がなるべく入らない断面を選択した．

得られたスペクトルデータからファントム実験同様に推定脂肪分画を算出し，US所見と対比した．スペクトルデータは同一水平断面で，肝内から異なる3カ所のそれぞれ5ボクセルから測定し，その平均を求めた．US所見は視覚的にスコア化し，0：脂肪肝の所見なし，1：高輝度エコーを認めるが，深部減衰は認めない．2：高輝度エコーと軽度の深部減衰を認める．3：高輝度エコーと中等度～高度の深部減衰を認める．とした．

結　果

1．ファントム実験

ファントム自体の画像と各ベビーオイル濃度のファントム中央部における1つの直方体のLSEPSIをFig. 3に示す．横方向は周波数方向，縦方向は空間方向でスペクトルラインの上方がファントムの上方，下方がファントムの下方に相当する．スペクトルは右から順に水酸基(–OH)，メチレン基(–CH_2–)，メチル基(–CH_3)であり，それぞれの分離は容易であった．また磁場不均一性に起因すると思われるラインの歪みが観察された．Fig. 4はLSEPSIを使った推定脂肪濃度とファントムの実際の脂肪濃度との関係を示したものである．両者にはきわめて良好な相関関係が認められ，回帰直線は脂肪実測濃度をY，LSEPSIでの測定脂肪濃度をXとするとY = 1.08X + 0.02であり，相関係数は0.95であった．

2．臨床データ

臨床症例の結果の内訳をTable 1に示す．スコア化されたUS所見とLSEPSIによる推定脂肪濃度との間には有意な相関関係が認められた($p < 0.01$)．例外的に，US grade 0でLSEPSIによる脂肪濃度が10％の症例が1例，US grade 1でLSEPSIによる脂肪濃度が0％の症例が1例認められた．

3．症例

Fig. 5はUSにてgrade 1の軽度脂肪肝と診断された症例である．LSEPSIによる画像では淡い脂肪信号が認められ，計算上の推定脂肪濃度は7％であった(症例12)．またFig. 6はUSにてgrade 3の高度脂肪肝と診断された症例であるが，LSEPSIでも肝内に脂肪信号が明瞭に観察され，推定脂肪濃



Fig. 3　A phantom image and spectroscopic images of phantoms with various fat concentrations. Spectral assignments, from left to right, are terminal methyl, methylene, and water proton.

度は18%と計算された(症例5). Fig. 7はUS所見とLSEPSI所見が解離した症例である. USでは, 肝は全体に高輝度でいわゆるbright liverを示し, grade 1 脂肪肝と診断された. LSEPSIでは脂肪信号がノイズレベルであり, 推定脂肪濃度は0%であった. なお本症例はC型肝炎抗体陽性であった.

考　察

MRIによる脂肪肝の定量化に関しては過去にいくつかの報告がなされている. 代表的なものとしてシングルボクセルによるMRS, Dixon法, 脂肪抑制法が挙げられる. シングルボクセルMRSはphase encodeを用いず呼吸停止下に検査が可能なため, 動きによるアーチファクトがほとんどないという利点があるが, 当然のごとく限られたボクセル内のデータ収集しかできないという欠点を持つ. Dixon法はin

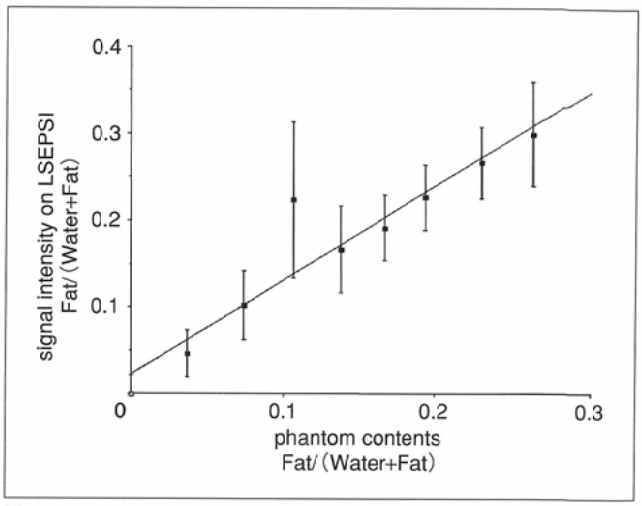

Fig. 4 The graph depicts the relationship between fat concentration in the phantom(Y)and estimated fat fraction obtained with LSEPSI(X). The regression formula is as follows: Y=1.08X+0.02.

(A)

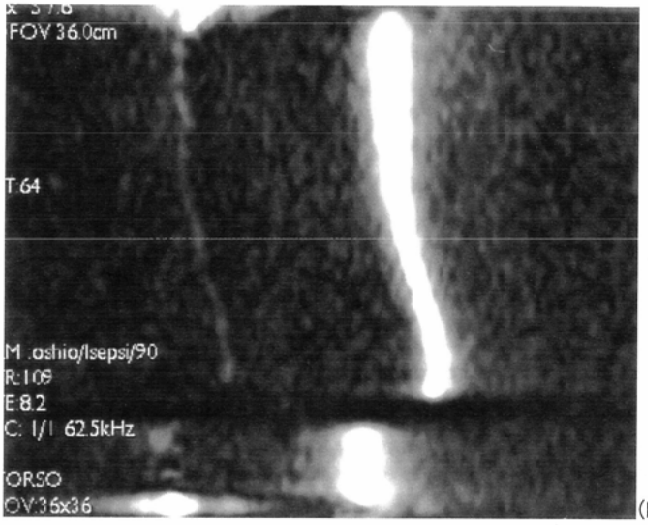

(B)

Fig. 5 A 30-year-old male. US(A)shows grade-1 fatty infiltration without deep acoustic attenuation. LSEPSI shows a faint fat signal, calculated as a 7% fat fraction in liver(B).

Table 1

	age	GOT/GPT	γGTP	HCV/HB	US grade	MRI (fat) %
1	57M	93/77	118	–/–	2	19
2	59M	25/22	55	–/–	0	0
3	35M	104/170	52	–/–	3	23
4	49M	26/35	32	–/–	2	15
5	27M	17/16	22	–/–	3	18
6	66M	19/13	89	+/–	1	0
7	60M	28/54	58	–/–	2	16
8	62F	19/15	23	–/–	0	10
9	63F	47/74	83	–/–	2	16
10	55M	24/21	28	–/–	1	11
11	72M	13/16	27	–/–	0	0
12	30M	37/70	58	–/–	1	7
13	50M	24/48	50	–/–	2	16

phase, opposed phaseの画像から純粋な水，脂肪画像を計算する方法であるが，基本的に2点のスペクトルモデルであるために，線幅の限界や局所磁場不均一性に影響されるといった欠点がある[9]．PASTA法などの脂肪抑制法で良好な結果を得ている報告もあるが，複数回のスキャンが必要で，磁場の不均一性に弱いという欠点は同様である．

われわれは従来からline scanとCPMGの手法を組み合わせて脂肪定量化を試みてきた[6]．この方法ではline scanを用いることで，空間一次元のデータとすることが可能であり，phase encodeが1方向だけでスペクトルデータを収集することができる．またTRを200msから500ms程度に短くすることで，息止めが可能なスキャン時間に設定することができる．さらに，TRを変えること，CPMGを用いて多エコーを収集することで，T1，T2緩和時間を考慮した定量性のあるデータを求めることが可能である．しかし，この方法には複数回のスキャンが必要なこと，スペクトルデータ収集後にT1，T2緩和時間を補正するための後処理が必要，などの欠点があった．

EPSI(echo planar spectroscopic imaging)はEPIと同様に磁場勾配反転によりスペクトルデータを高速に得ようとするものである．EPSIは主に頭部領域にて試みられているが，腹部においては十分なS/Nを得るためには呼吸停止可能な時間での撮像が困難なため用いられていない．EPIは空間一次元と周波数1次元を同時にエンコードすることができるが，EPSIは通常空間二次元，周波数一次元の三次元データであるためsingle-shotでの撮像は困難である[10-12]．今回われわれはline scanの手法とEPSIとを組み合わせることにより(LSEPSI)，single-shotでの撮像を可能にした．すなわち，今回われわれが用いたLSEPSI法においてはTRが無限大であり，TEもきわめて短いためT1，T2緩和時間をほ

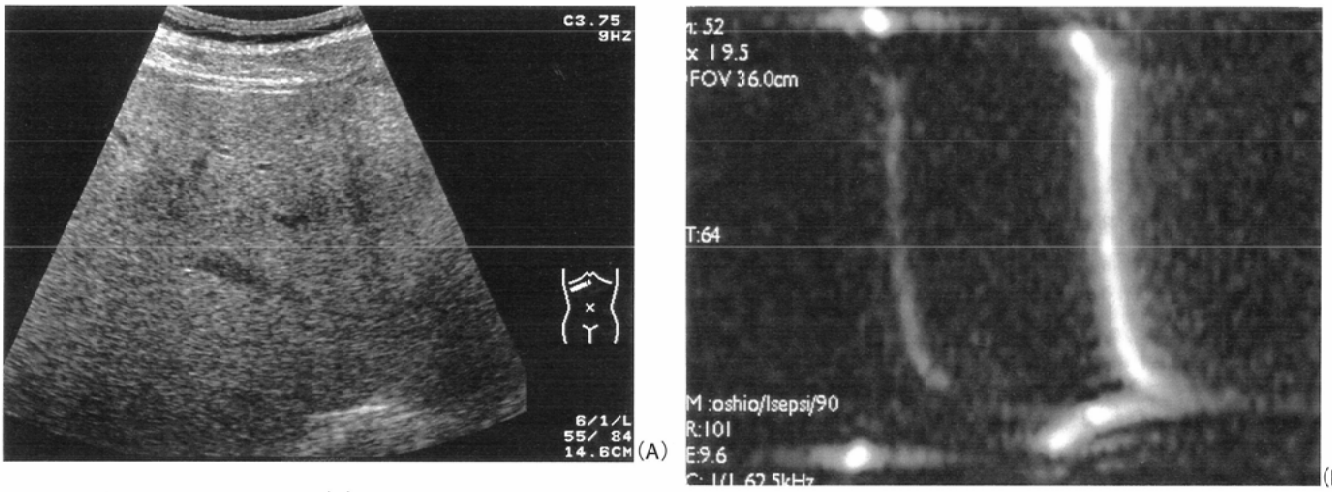

Fig. 6　A 27-year-old male. US(A)shows grade-3 fatty infiltration with marked deep acoustic attenuation. LSEPSI shows a strong fat signal, calculated as an18% fat fraction in liver(B).

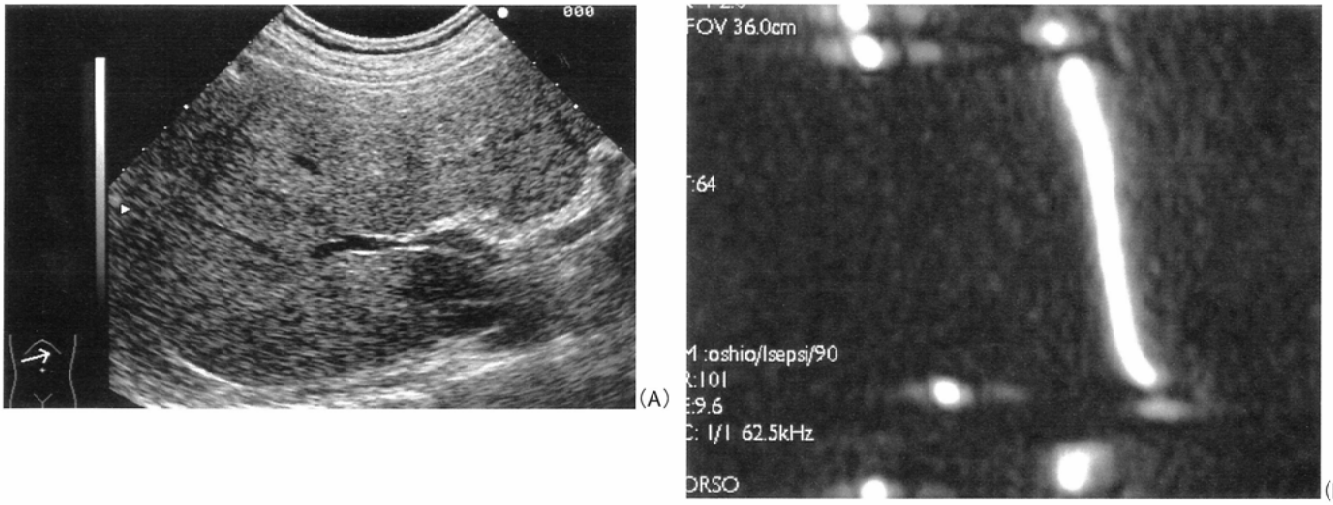

Fig. 7　A 66-year-old male. US(A)shows a bright liver without deep acoustic attenuation. Grade-1 fatty liver was assigned to the patient. On LSEPSI(B), no fat signal is observed, suggesting that the bright liver on US was due to chronic inflammation in liver.

ぼ考慮しないで脂肪定量化が可能であり，煩雑な後処理がほとんど必要なくなった．またスキャンも1回で済み，撮像時間も約7秒と短く十分に呼吸停止が可能で，通常の検査に付随して簡便に施行できるようになった．

脂肪の定量化を問題にする時には，適切な脂肪含有ファントムの作成が必要となる．今回作成したファントムは景山らの方法に準じており，水，油系が分離することのない安定したゲル状の水油混合系である[4]．ただし，本法ではファントム周囲に空気が存在しても，ラインが歪むだけで信号強度は変化しないためファントム周囲を液体で埋める必要はなかった．このことは磁場不均一性に弱い，他の脂肪定量法に比べての本法の利点の一つでもあると考えられる．またファントム実験で，oil 0mlでも脂肪信号がわずかに認められているが，これは添加した界面活性剤に由来するものと推測される．脂肪実測濃度(Y)とLSEPSIでの測定脂肪濃度(X)とは$Y = 1.08X + 0.02$ ($R = 0.95$)の関係にあり，LSEPSIは脂肪濃度計測においてきわめて信頼性が高いと考えられる．

臨床例において，LSEPSIは脂肪，水に関しては十分なS/Nが得られている．またLSEPSIでの測定脂肪濃度とUS所見との関連は良好であった．USで脂肪肝の所見がないとされた3症例中，2症例はLSEPSIにおいても脂肪濃度は0%(ノイズレベル)と診断された．1例USでは脂肪肝の所見がないとされた症例において，LSEPSIで脂肪濃度10%と診断されたが，これはUSとMRIの施行間隔が約6カ月ずれており，この影響が大きいものと推測された．USで脂肪肝の所見があった症例においては，USスコアが1でLSEPSIで0～11%，スコア2で14～19%，スコア3で18～23%の範囲の測定脂肪濃度であり，USスコアがあがれば，LSEPSIでの測定脂肪濃度も上昇するような傾向にあった．USスコア1とされた症例の内，1例においてLSEPSIで脂肪がまったく測定されなかった．この症例はHCV抗体陽性であり，組織学的確証は得られてはいないものの，USでの肝の高エコーが脂肪肝に起因するものではなく，慢性肝炎の細胞浸潤に起因する可能性が示唆された．慢性肝炎と脂肪肝は同時に存在することも多いが，USにおいてbright liverが指摘された場合，両者の関与の程度を知ることは困難である．LSEPSIにより，bright liverの原因が脂肪肝によるものなのか，慢性肝炎によるものなのか，あるいは両者の共存なのかの鑑別が可能であり，このことは本法の臨床的有用性を示唆するものと考えられる．

LSEPSIの問題点として磁場不均一によるラインの歪みが挙げられる．しかし，これは脂肪肝の定量化においては選択断面に肺が入らないようにすることで，ほぼ解決できる．またラインの歪み自体は信号強度に影響しないため，実際上は脂肪肝の定量化に際して問題となることはないと思われる．またLSEPSIはsingle-shotであるために，T2*減衰により空間分解能に限界があるが，脂肪肝の定量化に関しては64×64の空間分解能で十分であると考えられた．また，本法は呼吸停止下で撮像されているため，呼吸性の位置ずれにより，まだら脂肪肝や限局性脂肪肝においては定量化に問題を来すと思われる．これは呼吸停止下撮像である以上避けられない欠点であるが，あらかじめ他のシーケンスの肝の画像も参考にして，脂肪浸潤が均一な部分からスペクトルデータを採取することにより解決できると考える．

以上よりLSEPSIは脂肪肝の定量化に関して，非常に簡便かつ信頼性の高い検査であると考えられた．特に脂肪肝の経過観察やUSでbright liverを呈するHCV抗体陽性の症例では，わずか7秒たらずで施行できることも考え合わせて，非常に臨床的価値の高い検査法と考えられる．

文　献

1) 生活習慣病予防マニュアル．大野良之：柳川　洋編，2-10：1999，南山堂，東京
2) James O, Day C: Non-alcoholic steatohepatitis: another disease of affluence. Lancet 353: 1634–1636, 1999
3) Heiken JP, Lee JKT, Dixon WT: Fatty infiltration of the liver: Evaluation by proton spectroscopic imaging. Radiology 157: 707–710, 1985
4) 景山和廣，大竹実恵，本荘　浩，他：PASTA法を用いた肝内脂肪定量法の開発．日磁医誌 19：429–438, 1999
5) Thomsen C, Becker U, Winkler K, et al: Quantification of liver fat using magnetic resonance spectroscopy. Magn Reson Imag 12: 487–495, 1994
6) Shinmoto H, Oshio K, Jolesz FA, et al: A breath-hold chemical shift imaging approach for fatty liver assessment. Proc. ISMRM: 1049, 1996
7) Oshio K, Mulkern RV: Rapid fat/water assessment in knee bone marrow with inner-volume RARE spectroscopic imaging. JMRI 2: 601–604, 1992
8) Oshio K, Kyriakos W, Mulkern RV: Line scan echo planar spectroscopic imaging. Magn Reson Med 44: 521–524, 2000
9) Glover GH: Multipoint Dixon technique for water and fat proton and susceptibility imaging. JMRI 1: 521–530, 1991
10) Posse S, DeCarli C, Le Bihan D: 3D echo-planar MR spectroscopic imaging at short echo time in human brain. Radiology 192: 733–738, 1994
11) Posse S, Gioacchino T, Risinger R, et al: High speed 1 H spectroscopic imaging in human brain by echo-planar spatial-spectral encoding. Magn Reson Med 33: 34–40, 1995
12) Bao S, Guttmann CRG, Mugler III JP, et al: Spin-echo planar spectroscopic imaging for fast lipid characterization in bone marrow. Magn Reson Imag 17: 1203–1210, 1999