Osaka University Knowledge Archive

Title	肝血管造影診断における左肝動脈の"Umbilical Point"の意義について
Author(s)	草野, 正一; 松林, 隆; 石井, 勝己
Citation	日本医学放射線学会雑誌. 1976, 36(1), p. 7-12
Version Type	VoR
URL	https://hdl.handle.net/11094/20673
rights	
Note	

Osaka University Knowledge Archive : OUKA

https://ir.library.osaka-u.ac.jp/

Osaka University

肝血管造影診断における左肝動脈の "Umbilical Point" の意義について

北里大学医学部放射線医学教室（主任　橋本省三教授）
草野　正一　　松林　　隆　　石井　勝己

（昭和50年7年7日受付）
（昭和50年9月4日最終原稿受付）

The Evaluation of the angiographic "Umbilical Point" of the Left Hepatic Artery.

Shoichi Kusano, M.D.*, Takashi Matsubayashi, M.D.* and Katsumi Ishii, M.D.*
*Department of Radiology, Kitasato University School of Medicine
Sagamihara, Kanagawa, Japan
(Director: Prof. Shozo Hashimoto)

Research Field Code: *514*
Key Words: *Hepatic angiography, Hepatic mass lesion, Hepatic segment*

The anatomical and radiological analysis of the left hepatic artery was discussed. The left hepatic artery runs along the medial surface of the sagittal part of the left portal vein and kinks at the umbilical fossa of the left hepatic lobe. We call this characteristic kinking point of the left hepatic artery, the "Umbilical Point". The recognition of the "Umbilical Point" on hepatic arteriograms serves to identify the left hepatic artery, especially supplementary artery to the left hepatic lobe arising from the left gastric artery, and to proceed the diagnosis of the hepatic mass lesion in view of the hepatic surgery because the "Umbilical Point" leads to localize the left sagittal fissure which makes the boundary between the medial and the lateral segments of the left hepatic lobe.

はじめに

肝臓の腫瘤性病変の診断に，肝動脈造影は，現在，中心的役割りを果している．この血管造影診断のもととなつている肝脈管構造に関する解剖学的検討は，古くから多くの研究者によつて詳細に行なわれてきた[1)2)3)4)5)]．我々も，これらの多くの業績をもとに，肝臓の腫瘤性病変に対し肝切除を前提として，肝区域にもとずいて血管造影診断を行なつている．Gans[1)] は，左肝動脈枝は解剖学的肝左葉の後面に位置する umbilical fossa を通過して肝実質内に流入していることを指摘しているが，この流入部は肝動脈造影では左肝動脈の特徴的屈曲像としてとらえられ，又，この屈曲部は，解剖学的左・右両葉の境となる左矢状裂 (left sagittal fissure) にも一致している．この肝動脈造影で見られる左肝動脈の特徴的屈曲部を，Umbilical Point (UP) と呼び，その診断価値について検討した．

方　法

剖検肝の肝動脈に造影剤を注入した microan-

giography にて左肝動脈枝の走向と Umbilical Point の解剖学的特徴について検討した.

肝動脈造影を行ない特に異常所見の認めなかつた50例を任意に選び,左肝動脈の Umbilical Point と血管造影門脈相で円形の造影剤の貯留像としてとらえられる門脈左枝の矢状方向への屈曲部とを,トレースし重ね合せて両者の位置的関係について検討した.

これらの50例について,Gansの報告をもとに,これに左胃動脈からの supplementary artery の variation も加え,肝左葉内・外側区域動脈の variation について検討した.

結　果

剖検正常肝の肝動脈に造影剤を注入し,ほぼ背腹方向から軟線撮影したのが,Fig. 1,Aである.左肝動脈は,umbilical fossa にて特徴的屈曲像(UP)を示めす.又,この屈曲部は,left sagittal fissureにも一致している.この標本を最後部にて前額断したのが,Fig. 1,Bである.肝内脈管系で最も安定した走行をとると言われている門脈の左枝は,まず肝門部を横走(Transverse Portion)し,left sagittal fissure に達すると矢状方向に急角度に屈曲(Sagittal Portion)し,肝実質内に流入するが,この矢状方向への屈曲部の内側に左肝動脈の Umbilical Point は,接して位置している事が,Fig. 1,Bから明らかである.

Fig. 2は,特に異常所見の認めなかつた肝動脈造影例である.動脈相(Fig. 2,A)では,左胃動脈(矢印LG)より分岐した左肝動脈が,umbilical fossa にて特徴的屈曲像(矢印UP)を示めしている.門脈相(Fig. 2,B)では,門脈左枝の矢状方向への屈曲部(Sagittal Portion)が円形の造影剤の貯留像としてとらえられている.この左肝動脈の Umbilical Point と肝内門脈左枝の矢状方向への屈曲部とのトレースの結果,50例全例において左肝動脈の Umbilical Point は,肝内門脈左枝の矢状方向への屈曲部の内側に接して位置している事が確認出来た.

肝左葉内・外側区域動脈の variation について検討した結果が Fig. 3である.左胃動脈からの

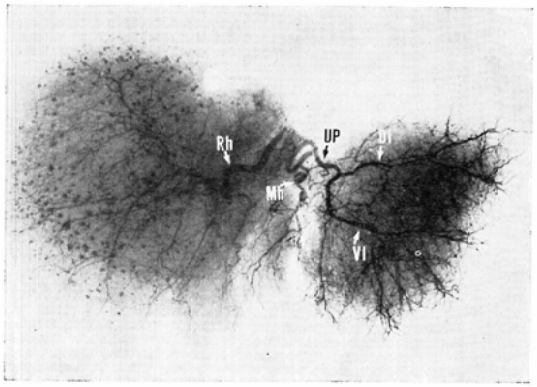

(A) The left hepatic artery kinks with a characteristic curve (arrow UP) at the umbilical fossa of the left hepatic lobe.

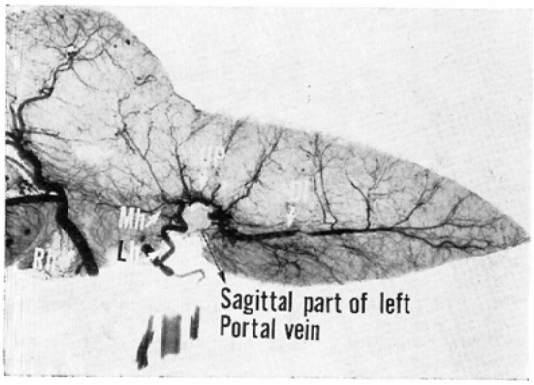

(B) The left hepatic artery (arrow Lh) runs medially along the sagittal part of the left portal vein.

UP : Umbilical Point.
D1 : Dorsolateral branch of the left hepatic artery.
V1 : Ventrolateral branch of the left hepatic artery.
Mh : Middle hepatic artery.
Rh : Right hepatic artery.
LG : Left gastric artery.

Fig. 1. Microangiograms of a postmortem normal liver.

supplementary artery を伴なわないものが90%で,これらを Gans の分類に基づいて分類した.しかし,この Gans の分類した9型にあてはまらないこれらの混合型が,10%認められた.又,左胃動脈からの supplementary artery を伴なつた

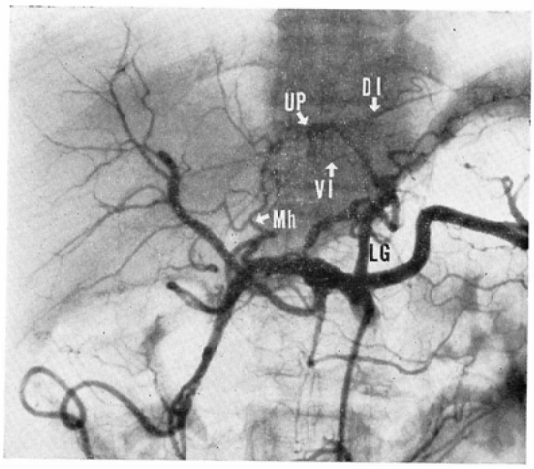

(A) Arterial phase. The left hepatic artery arising from the left gastric artery (LG) shows a characteristic curve at the umbilical fossa.

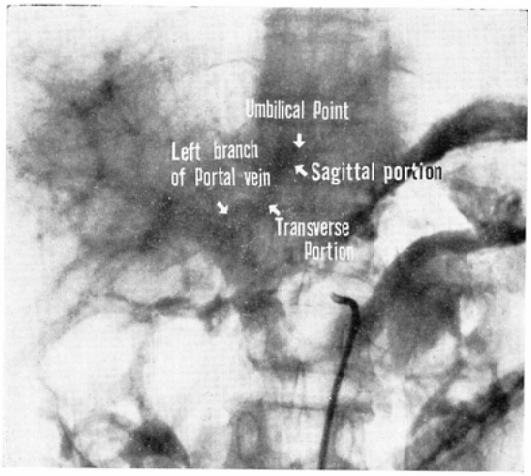

(B) Portal phase. The "Umbilical Point" is located just on the medical surface of the sagittal part of the left portal vein.

Fig. 2. Normal celiac arteriograms.

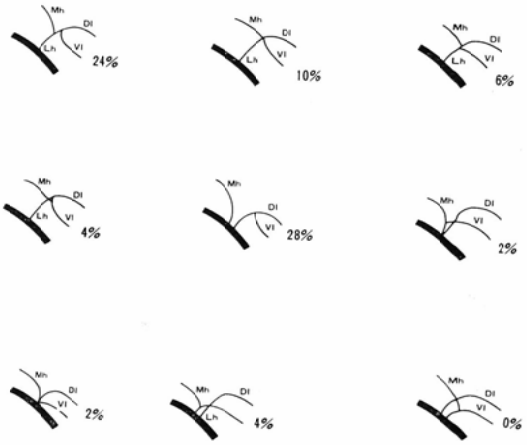

Mixed type of the above (10%).

Type A. (Without supplementary arteries arising from the left gastric artery) 90%.

Type B. (With supplementary arteries arising from the left gastric artery) 10%.

Fig. 3. Variation of the arterial branches in the medial and the lateral segment of the left hepatic lobe.

ものが，10%あつた．

症　例

症例1

56歳の女性で，心窩部に硬い腫瘤を触知し来院している．上部消化管造影（Fig. 4，A）にて胃体上部から胃穹窿部にかけて前方よりの圧排所見が認められる．胃外性腫瘤による圧迫が考えられる．^{99m}Tc-Sulfur Colloid による肝スキャン（Fig. 4，B）にて，肝左葉外側区域に欠損像が見られる．選択的腹腔動脈造影の動脈相（Fig. 4，C）では，左肝動脈はやや上方に伸展し，その管腔は不整である．又，腫瘤に一致して左胃動脈（矢印LG）より分岐する分枝（矢印のみ）が認められる．この分枝は，胃を栄養する分枝なのか，肝への supplementary artery なのか区別が一見困難であるが，この分枝は，左肝動脈枝に特徴的な umbilical fossa における屈曲像（UP）を示めす事から，肝左葉への supplementary artery である事が分る．手術・剖検にて，肝左葉外側区域を中心とし内側区域に浸潤した胆管癌と診断されている．

症例2

53歳の女性で，心窩部痛・心窩部腫瘤に気付き

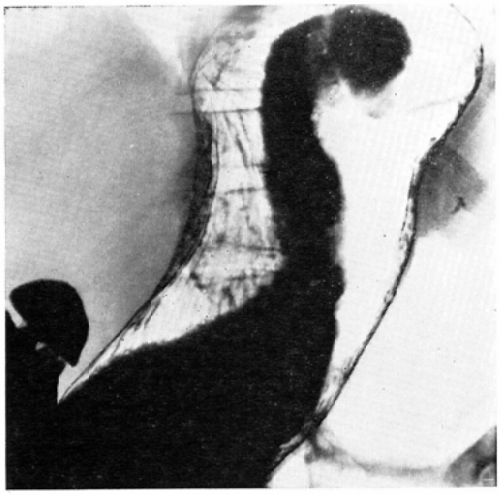

(A) Upper G-I examination reveals an extrisic mass lesion with backward displacement of the gastric fornix.

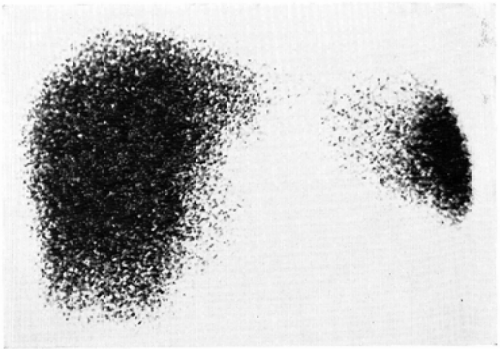

(B) The ^{99m}Tc sulfur colloid liver scan shows decreased uptake in the lateral segment of the left hepatic lobe.

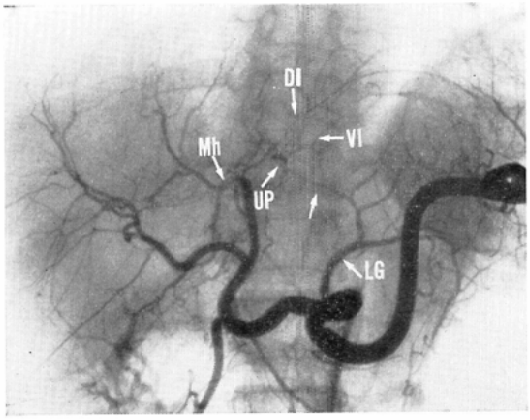

(C) Arterial phase of celiac arteriography. Dorsolateral branches (arrow DI) arising from the left hepatic artery are somewhat displaced upwards with irregularity of the vascular lumen, and an arterial branch (arrow) which feeds this mass from the left gastric artery (arrow LG), shows a characteristic curve at the "Umbilical Point", indicating the supplementary artery.

Fig. 4. Case 1. Cholangiocarcinoma of the left hepatic lobe in a 56-year-old woman.

来院し，肝機能障害と Alpha-Fetoprotein 陽性が指摘されて，肝硬変に伴なう hepatoma が疑われている．選択的上腸間膜動脈撮影（Fig. 5，A）では，上腸間膜動脈より総肝動脈が分岐し，左肝動脈は拡張している．その ventrolateral branch（矢印VI）より豊富な新生血管が出現しており，毛細血管相（Fig. 5，B）では著明な tumor stain（矢印）が認められる．左肝動脈より分岐し肝左葉内側区域を栄養する中肝動脈（矢印 Mh）には，特に異常所見を認めない．肝左葉外側区域の hepatoma と診断し，手術が行なわれた．術中・外側区域切除術のみでは切除困難と判断され，拡大左葉切除術が行なわれたが，切除標本の micro-angiography（Fig. 5，C）で，腫瘍は外側区域に

(A) Arterial phase of superior mesenteric arteriography. The left hepatic artery arising from the common hepatic artery is dilated with remarkable neovascularity. The middle hepatic artery (arrow Mh) arising from left hepatic artery is not involved.

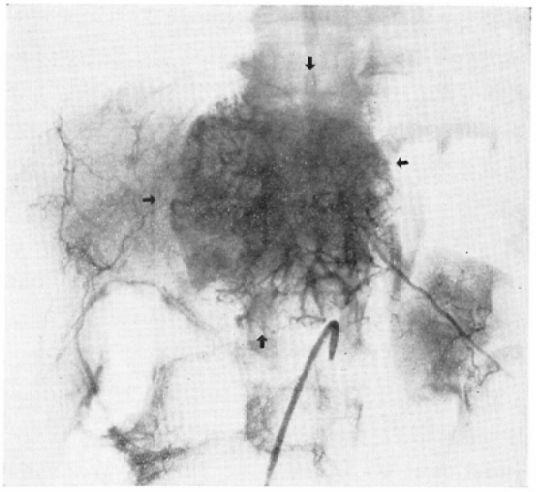

(B) Arterio-capillary phase. A tumor stain (arrows) is prominent.

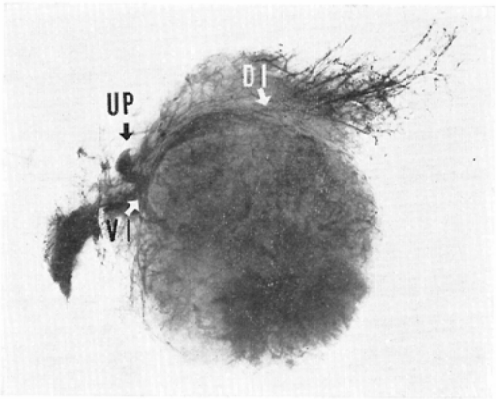

(C) Microangiography of the resected specimen. The main feeder of this mass is the ventrolateral segmental branch (arrow VI) of the left hepatic artery and this tumor dose not invade the medial segment of the left hepatic lobe.

Fig. 5. case 2. Hepatoma of the lateral segment of the left hepatic lobe in a 53-year-old woman.

限局している事が確認出来た．

考　案

1955年，Gans[1] は，肝切除を前提として肝脈管系の詳細な解剖学的検討を行なつている．この中で，彼は，左肝動脈枝についても検討を加え，その走向を次の様に記載している．左肝動脈は，一般に，門脈左枝の横走部上を内側に走り，左肝門切断の最初の構造として出現し，門脈左枝の矢状方向部の内側に沿つて走り，umbilical fossa まで肝外の走向をとる．普通，肝左葉内側区域への分枝を分岐した後，左肝動脈は，umbilical fossaにて2本の分枝に分かれ，各々，肝左葉外側

区域の ventrolateral segment 及び dorsolateral segment を栄養する．又，豊島[5]は，肝内門脈左枝の分岐について検討し，門脈左枝は横走した後，pars umbilicalis にて二分岐し，この分岐部は解剖学的左右両葉の境界線上にある事を指摘している．この左肝動脈と門脈左枝の解剖学的関係は，我々の剖検肝を用いた microangiography による検討でも確認された．X線学的には，1967年，Lunderquist[3]によつて詳細な検討が行なわれている．彼は，Hjortsjö[2]の肝区域をもとに，立体撮影を用いて肝動脈枝について検討し，その中で肝動脈は分岐の variation は多いが，分布の variation は少ないと報告し，詳細な分岐の variation の検討を行なつている．しかし，左肝動脈の走向に関しては，Gans[1]の報告を引用したのみに終つている．今回，我々は肝動脈造影にて左肝動脈が特徴的屈曲像を示す事に気付き，この屈曲点について剖検および臨床例でX線解剖学的に検討した．その結果，左肝動脈は umbilical fossa にて特徴的屈曲像を示めし，この屈曲点は常に門脈左枝の矢状方向部の内側に一致しており，左矢状裂に対するより良い指標となる事を知つた．症例1は，左肝動脈の Umbilical Point の特徴的走向から左胃動脈よりの supplementary artery と診断出来た症例であり，又，症例2は，この Umbilical Point と肝左葉内・外側区域動脈枝の分岐の variation とから肝癌の存在部位診断が肝区域にもとずいて出来，切除標本の microangiography でも確認出来た症例であつた．これらの事から，肝動脈造影の読影に際し左肝動脈の Umbilical Point を認識する事は，診断上有用である．

結　語

1）左肝動脈の Umbilical Pointが，left sagittal fissure に対する安定した指標となる事を，剖検及び臨床例でX線解剖学的に確認した．

2）肝動脈造影で，この Umbilical Point の特徴を認識し読影する事は，左肝動脈枝，特に左胃動脈からの supplementary artery の同定に役立つ．

3）Umbilical Point と肝動脈枝の分岐の variation とをあらかじめ知つておく事によつて，肝区域にもとずいて肝臓の腫瘤性病変の診断を進める事が出来る．

（稿を終わるに当たり，microangiography の資料を始めとして，肝脈管構造に関して御教示を頂いた北里大学医学部病理学教室，奥平雅彦教授並びに佐々木憲一助教授に深く感謝致します．）

References

1) Gans, H.: Introduction to Hepatic Surgery. Amsterdam Elservier, 1955.
2) Hjortsjö, C.H.: The topography of the intrahepatic duct system. Acta Anat. 11 (1951), 599—615.
3) Lunderquist, A.: Arterial segmental supply of the liver. Acta Radiol. Suppl. 272 (1967), 1—86.
4) Pack, G.T. and Islami, A.H.: Tumors of the liver, Springer- Verlag, Berlin, Heidelberg, New York, 1970.
5) 豊島博忠：合成樹脂注入法による肝構造の外科的解剖学的研究．日本外科宝函，第23巻，476— 493，1954.