The University of Osaka
Institutional Knowledge Archive

Title	経皮的胆嚢胆管造影像の検討
Author(s)	長谷川, 雅朗
Citation	日本医学放射線学会雑誌. 1968, 28(1), p. 39-57
Version Type	VoR
URL	https://hdl.handle.net/11094/20675
rights	
Note	

The University of Osaka Institutional Knowledge Archive : OUKA

https://ir.library.osaka-u.ac.jp/

The University of Osaka

経皮的胆嚢胆管造影像の検討

千葉大学医学部第一外科学教室（主任　綿貫重雄教授）
長　谷　川　雅　朗

（昭和42年8月14日受付）

Percutaneous Transhepatic Cholecystocholangiography

By

Masaaki Hasegawa
1st Department of Surgery, Medical School of Chiba University, Chiba
(Director: Prof. Shigeo Watanuki)

Percutaneous cholecystocholangiography is technically improving along with its dissemination. Of the 700 cases handled at this clinic, the author reviewed 362, including many of his own. The basic elements of these films were unexpectedly diverse and of much interest, the following points being noted.

1. Bladder stone demonstration was 74.2%, duct stone, 100%, and intrahepatic stone, 100%.

2. Bladder inflammatory changes can be partially inferred by bladder size, deformity, and outline distortion.

3. The etiology of duct obstruction can be clarified.

a. Duct stone: inverted "U" shape of the distal duct obstruction.

b. Cancer of the pancreas head: a "U", "V", or cut-off shape below the junction of the cystic and hepatic ducts.

c. Cancer of the bile duct: a "U" or cut-off shape proximal to the junction of the cystic and hepatic ducts.

d. Cancer of the ampulla: an irregular shape limited to the distal end of the duct.

4. The right intrahepatic duct is well-contrasted in the supine position while the prone position is indispensible for the left duct. In intrahepatic duct dilatation, providing there is no organic obstruction, left duct visualization is 100% in the prone position.

5. Intrahepatic duct dilatation is a continuation of extrahepatic duct dilatation.

6. Extreme dilatation of the bladder and intrahepatic ducts and a serpentine outline is characteristic of malignant tumor obstruction.

7. The pancreatic duct was 38.7% visualized. This was facilitated even to the distal ducts by atropine and morphine.

目　次

第1章　緒　言
第2章　文献的考察
第3章　研究対象
第4章　研究方法
第1節　造影方法
第2節　読影の基準
第5章　成　績
第1節　胆嚢像
第1項　結石像

第2項　胆嚢像の大きさ
第3項　胆嚢像と胆嚢病変
A）胆嚢像の大きさと病変
B）　〃　辺縁と病変
C）　〃　の形と病変
第2節　胆嚢管の機構異常
第3節　肝外胆管（総肝，胆管）
第1項　拡張像
第2項　透亮像及陰影欠損，閉塞像
A）透亮像
B）陰影欠損，閉塞像
第4節　肝門部（肝管分岐部）
第5節　肝内胆管
第1項　造影方法
第2項　肝管合流型式
第3項　拡張像
第4項　結石像
第6節　膵管の造影
第7節　その他の疾患について
第6章　総括並びに考按
第7章　結　論

第1章　緒　　言

Graham & Cole[1] が Jodtetragnost-Na を使つて胆嚢造影に成功したのは1924年である．

これに先立つこと3年，1921年に Burckhardt & Muller[2] は直接胆嚢を穿刺して造影することに成功していた．

1967年の現在，そのいずれも胆道の診断に欠くことの出来ない方法に成長している．とくに最近数年間における直接法の進歩と普及は飛躍的であるともいえる．

教室では本法を臨床に応用して 700例を越える症例を経験した．

著者は自験例を含めてそれらの像を検討し各疾患におけるX線像を分類することが出来たので報告する．

第2章　文献的考察

冒頭に述べたように Bruckhardt & Muller の研究は経皮的に胆嚢を穿刺し，胆嚢，胆管の造影に成功した最初のものとして知られている．が，この方法が広く一般に行なわれるに至らなかつたのは，それから3年後に Graham, Cole の経静脈的胆道造影法が現われたためであろう．ところで，胆道の診断に画期的な進歩をもたらした経静脈法にも限界があることが知られるようになつて，再び直接的胆道造影法がかえりみられるようになつた．

Cotte[3] の胆汁瘻よりの造影，Mirizzi[4] の術中造影法の研究などがそれの足場となつた．

1934年 Kalk[5] が腹腔鏡の助けを借りて経皮的に胆道を造影して以来，経皮的胆嚢胆管造影法（以下本法又は経皮的造影と称す）の研究は急速に進歩した．本邦においてこの方法を最初に行なつのは松尾[6]（1941）である．

Huard[7] は1937年初めて肝内胆管を穿刺し，又一方，腹腔鏡を用いる方法はLee[8], Royer[9], Keil[10], Rosenbaum[11], Fluentes[12], 清永[13]等に引きつがれ多数の臨床例の報告がみられる．

しかし，腹腔鏡は胆嚢周囲に高度の癒着がある場合には使用が困難であり，又胆嚢を穿刺する場合胆汁の腹腔内漏出も可成りみられるという欠点がある．これに対して腹腔鏡を用いないで胆道を穿刺する方法は斉藤[14], Carter & Saypol[15]等によつて進められて来た．

教室においても唐木[16]福島[17]上野[18]窪田[19]等の発表以来現在迄数多くの業績がある[20)~28)]．

一方，欧米にあつても Prioton[29] が背部より胆道を穿刺する方法を，Santos[30] が右肋弓下より肝内胆管を穿刺する方法を発表してから広く臨床医に応用されるに至つた．

穿刺法に多少の差異はあつても，主に Santos の方法が多く受けつがれ，現在 Kaplan[31], Arner[32], Evans[33] Glenn[34], Shaldon[35]佐藤[36], 三上[37], Jacobson[38], James[39], Borrow[40]香月[41]等によつて広く行なわれるようになつた．

教室の上野は本法の手技を安全で，且つ確実なものにするために立体撮影法を応用して最も普変的な穿刺点を決定した．

一方，本法による造影像の読影にあたつては胆嚢，胆管はもとより肝内胆管の走行に関する知識が要求される．

肝内胆管の解剖学は1884年 Hugo-Rex[42] が動物

と人の肝を対象として行なつたものをもつて嚆矢とされている．更に Melnikoff[43], Mc. Indoe[44] 等の報告もみられるが，それは主として血管構造に関するものである．

肝内胆管のレントゲン解剖学の創始者である Hjortsjö[45]によると肝は右矢状裂溝に一致する主境界裂溝によつて右葉と左葉に分れて右葉より灌注する胆管は Ventro-cranial Duct と Dorso-caudal Duct になり，左葉の一本の太い Left hepatic Duct と合流して総肝管になる．

Norman[45]はこれに基づき術中造影像を検討し，一方 Healey[47]も Injection corrosion 法によつて肝内胆管の詳細な統計的観察を行なつている．

それによると右葉は尾状葉より右前方に走る線によつて Anterior segment と Posterior Segment に分かれ，左葉は Medial と Lateral の二つの Segment よりなり，更に各 Segment には Superior, Inferior の Area がありそれぞれの灌注胆管を有するという．

しかし，未だ肝内胆管に関しては解剖学，或いはX線解剖学上に定まつた命名法もなく上記の他に Reisfferscheid[48], Couinaud[49]等により，それぞれ異なつた名称が与えられている現状である．

又，本法は近年急激に追試者の増加をみたが著者等のような多数例の報告は未だない．まして，各疾患における系統的な読影に至つては，ようやくその緒についたところといつても過言ではないと考えている．したがつて本著はやがてなお精細な研究の結果修正されることに期待を持ちながら稿を進めることにする．

第3章　研究対象

昭和31年来，教室において本法の対象となつた症例は 870例で内 727例に成功している．しかし，初期の症例にあつては，用いた造影剤の量も少なく，撮影枚数，撮影条件にも不備な点があり肝内，肝外胆管の読影には必らずしも充分なものばかりではない．従つて昭和36年から昭和37年の間に上野が造影した 134例とその後昭和41年8月迄に著者が造影した 228例の計 362例の造影像について検討を加えた．

Table 1　Patient classification

Cholecystitis	35cases
Gallbladder stone	154 〃
Bladder and Bile duct stone*	40 〃
Bile duct stone*	56 〃
Cancer of Pancreas head	18 〃
Cancer of Bile duct	19 〃
Cancer of Ampulla	6 〃
Cancer of Liver	7 〃
Others	27 〃
Total	362cases

*Include 22 cases of Intrahepatic stone

その疾患別の内訳は Table. 1 に示す．

第4章　研究方法

第1節　造影方法

本法の施行にあたつて胆汁漏出，出血等の副作用を考慮して手術を前提としてその1～3時間前に行なうのを原則とした．

前投薬として Ravona 錠又は Control 錠のみとし，Morphine 系製剤はその胆道系に及ぼす影響を考えて原則として投与しなかつた．が，膵管造影の検討を行なうために，Atropin, 塩酸-Morpine などを使用した例もある．

穿刺は前述上野の方法にしたがい，長さ12cm，#21の穿刺針を使用，X線透視台上で行なつた．肝内胆管の拡張の予想される症例では特に肝内胆管の穿刺を心がけた．

造影剤は60% Urografin 40～80ccを透視下にて注入，適時撮影（10回前後）を行ない，特に昭和39年以後は仰臥位での撮影終了後に穿刺針を抜去して左側臥位，及び腹臥位での撮影を全例に実施した．

撮影条件はリスホルムブレンデ使用，2次電圧70～80 KV. 電流20 M.A.S. 管球フイルム間距離70cmである．

第2節　読影の基準

A）胆嚢像

胆嚢の正常像は辺縁整，茄子形，卵円形，西洋梨形を示し，縦径5～10cm，横径3～5cmである．縦径10cm以上か，横径5cm以上を胆嚢拡大，更に同じく15cm以上，又は7cm以上を胆嚢高度拡

大とし，一方最大縦径5cm以下或いは最大横径3cm以下のものを胆嚢縮小とした．

B）肝外胆管像

便宜上，総肝管，総胆管を肝外胆管と総称した．正常例では肝管合流部より十二指腸開口部まで明瞭に造影され「逆くの字」形に滑らかな走行をとり，辺縁は整でその横径はX線写真上4～8mm[50)17)]である．

したがつて最大横径9mm以下を拡張（－），10～19mmを拡張（＋），20～29mmを拡張（＋＋），30mm以上を拡張（＋＋＋）とした．その他の異常所見としては透亮像，陰影欠損像，閉塞像がみられる．

C）肝内胆管像

肝内胆管の解剖学は Norman, Healey によつて Fig. 1のように表わされる．

i）造影度の判定

右葉：Dorso-caudal Duct と Cranio-ventral Duct が造影され，共に末梢まで追求可能なものを造影良好と判定した．

左葉：Medial, Lateral の各 Segmental Duct が造影されたものを造影良好とした．

Fig. 1a. Schema of the normal hepatic biliary tract.

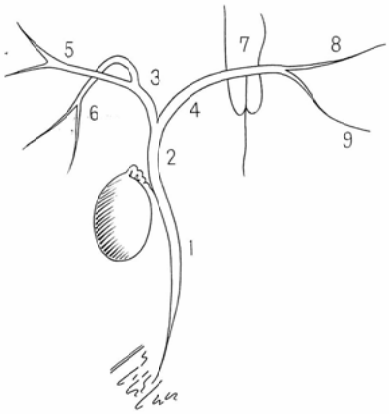

1）D. choledochus
2）D. hepaticus communis
3）Right hepatic duct
4）Left hepatic duct
5）Ventro-cranial Duct
6）Dorso-caudal Duct
7）Medial-Seg Duct
8）9）Lateral-Seg Duct { Superior Duct / Inferior Duct

ii）拡張度

肝内胆管は正常な場合，左右肝管より末梢に至るにつれ次第に細くなり，その走行は極めて緩除な曲線，或いは直線的である（Fig. 1b）．

拡張がある場合全体的にその径は太くなり，更に高度になると走行にうねりがみられ，又は限局的に拡張し嚢状となり蛇行するようになる．その程度により拡張（－），（＋），（＋＋）の3段階に分け，蛇行像の項は別に設けた．

第5章　成　　績

第1節　胆嚢像

第1項　結石像

結石像は胆嚢内の透亮像，或いは胆嚢頸部，胆嚢管の閉塞像として認められ（Fig. 2），その閉塞像は後述する胆管結石による胆管閉塞の像とまつたく同様のものであつた．

Fig. 1b. Normal intrahepatic duct (A case of Gallbladder stone)

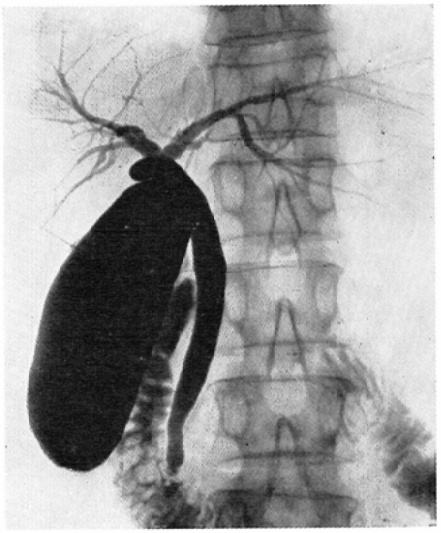

結石像は胆嚢結石症 194例中 144例（74.2%）に認められた．胆嚢像を得ることができなかつたものは15例あり，いずれも胆管穿刺例で胆嚢管，又は胆嚢頸部の結石嵌頓或いは閉塞を示唆するものである．

結石像を認めなかつたものが35例あり，いずれも造影剤の過充盈によるものであつた．

Table 2 Bladder size by patient

	normal	dilated	extremely dilated	shrunken	negative
Cholecystitis	21	11	0	2	1
Gallbladder stone	90	41	1	12	10
Bladder and Bile duct stone	14	6	2	13	5
Bile duct stone	17	9	1	7	22*
Cancer of Pancreas head	3	2	11	0	2
Cancer of Ampulla	1	0	5	0	0
Cancer of Liver	1	1	0	1	4
Cancer of Bile duct	4	2	1	0	12

* include post-cholecystectomised cases

第2項　胆嚢像の大きさ

Table 2にみるように胆嚢の大きさの変化は胆嚢炎と胆嚢結石例では殆んど同じ傾向を示し約62%が正常大，30%が拡大，約6%が縮小を示している．一方胆嚢胆管結石例では胆嚢像に大きさの変化をみるものがより多くなり，なかでも縮少するものが著明に多い．胆管結石例では上記二者の中間の様相を呈している．

膵頭部癌，膨大部領域癌のように胆管の閉塞が高度で且つ持続的なものでは胆嚢は著るしく拡大する．肝癌，胆管癌では腫瘍の発生部位の関係から胆嚢像陰性のものが多くみられた．

第3項　胆嚢像と胆嚢病変

A）胆嚢像の大きさと病変

胆嚢炎と胆嚢結石例の胆嚢の大きさの変化は前項に述べたように殆んど同様な傾向にあるので，両者の切除胆嚢の病変とその胆嚢像について検討した．胆嚢病変の判定は肉眼的に形の変化，粘膜の変化，漿膜の変化，壁の肥厚について総合的に行ない（－），（＋），（＋＋），（＋＋＋）の4段階に分類した．

Table 3に見るとおり胆嚢像が正常大であつても高度の病変を有するものも可成り見られるが，病変が進むにつれて拡大像，更には縮小像を示すものの比率が高くなつている．

炎症性変化を有する189例の胆嚢のうち，X線像上に大きさの変化を示したものは85例で45%である．

B）胆嚢像辺縁と胆嚢病変（Table 4）

C）胆嚢像の変形と胆嚢病変（Table 5）

Table 3 Pathology and bladder size

Bladder size \ Pathologic change	(－)	(＋)	(＋＋)	(＋＋＋)
normal	5	43	45	16
dilated	0	28	32	4
extremely dilated	0	0	1	0
shrunken	0	1	4	15

Table 4 Effect of pathology on bladder outline

Outline of bladder \ Pathotogic change	(－)	(＋)	(＋＋)	(＋＋＋)
smooth	5	63	68	12
irregular	0	9	15	23

Table 5 Pathology and bladder deformity

Shap of bladder \ Pathologic change	(－)	(＋)	(＋＋)	(＋＋＋)
normal	4	57	50	12
deformed	1	15	31	24

Table 4，5にみるように胆嚢像辺縁不整のある殆んど全例の，又胆嚢像に変形のあるすべての胆嚢に炎症性変化を認めた．

病変を有する胆嚢のX線像に辺縁不整をみたものは189例中47例24.9%，変形をみたものは同様に37%である．

Table 6. Anomaly of cystic duct

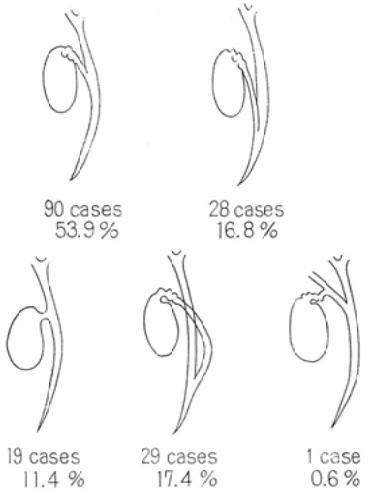

第2節　胆嚢管の機構異常

胆嚢頸部，或いは胆管，十二指腸球部との重なりで胆嚢管の走行は必らずしも明確にとらえることは出来ないために，判読可能な 167例についてのみ検討を加えた．

胆嚢管の走行についても個人差があり Table 6 の状態である．

胆嚢管の極めて短いもの11.4%，極めて長く総胆管と平行するもの16.8%，総胆管と交叉するもの17.4%，右肝管に合流するものは1例で，残りの53.9%は総胆管に鋭角をもつて合流するものであつた．

Table 7　Dilatation of extahepatic ducts

Dilatation	(−)	(+)	(++)	(+++)
Cholecystitis	16	17	0	1
Bladder stone	55	65	3	0
Bladder & Bile duct stone	0	17	17	5
Bile duct stone	0	14	36	7
Cancer of Pancreas head	0	0	10	8
Cancer of Ampulla	0	0	3	3

第3節　肝外胆管（総肝，胆管）

第1項　拡張像（Table 7）

胆管に結石の存在する症例では例外なく拡張が見られ，なかでも（++），（+++）の拡張を示すものが67.7%にものぼつている．

一方胆嚢炎，胆嚢結石症にも54.8%に胆管拡張を認めたが，高度の拡張をみるものは殆んどなかつた．膵頭部癌，膨大部領域癌では例外なく高度の拡張が見られた．胆管癌，肝癌のように胆管壁

Table 8　Abnormal findings of bile duct

	Gallstone	Cancer of pancreas head	Cancer of bile duct	Cancer of ampulla	Cancer of liver
radiolucent	77	0	0	0	0
shadow defect	0	5	9	0	1
obstruction	19	13	10	6	4

Table 9　Location of shadow defect & obstruction

		Gallstone	Cancer of pancreas head	Cancer of bile duct	Caecer of ampulla	Cancer of liver
liver hilus		0	0	8	0	5
common hepatic duct		0	0	6	0	0
junction of cysto-bile duct		0	3	4	0	0
common bile duct	upper	1	8	1	0	0
	midle	2	4	0	0	0
	lower	16	3	0	6	0

Table 10 Outline of obstruction

	Gallst-one	Cancer of pancreas head	Cancer of bile duct	Cancer of ampulla
strait cut off	0	5	0	0
V-shape	0	1	0	2
U-shape	0	5	2	0
inverted U-shape	18	0	0	1
irregula shape	1	2	1	3

自体に病変がある症例ではこの項では除外した．

第2項　透亮像，陰影欠損像，閉塞像について（Table 8，9，10）

A）透亮像

胆管結石全症例96例中77例（80.2%）にほぼ円又は楕円形の透亮像が見られた．

この透亮像は結石特有の所見である．

胆管に結石が充満しているか（Fig. 3）或いは

Fig. 2. Gallbladder stane

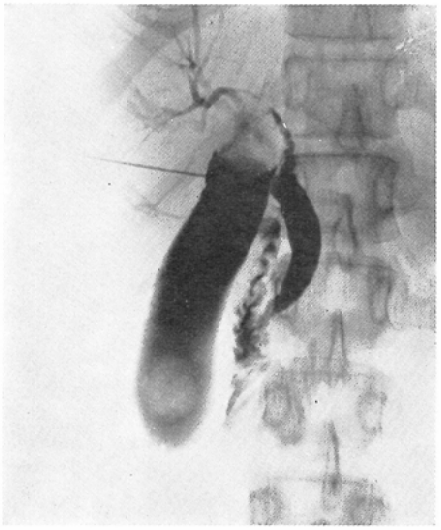

結石が大きい場合には（Fig. 4，5）容易に透亮像を発見することが出来るが，結石が小さいときには胆嚢結石と同様に造影剤の過充盈によつて発見が困難な場合がある．しかし，このような例でも撮影枚数を増し，且つ被験者の体位を換えて撮影すれば発見し得る．

B）陰影欠損像及び閉塞像

Fig. 3. Choledochus stones (Radiolucent area)

Fig. 4. Choledochus stone

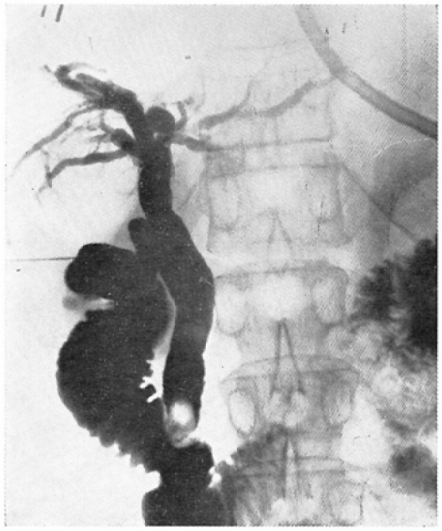

胆管像の辺縁の陰影欠損は膵頭部癌，胆管癌にみられ，未だ閉塞に至らない狭窄の段階のものである．

膵頭部癌の欠損像はスムースな壁をもち，外圧による圧迫を示唆し，総胆管の上，中部に多く，三管合流部より上部のものは見られない．（Fig. 6，7）

胆管癌の場合は辺縁不規則な狭窄像を呈し部位はむしろ三管合流部より上部にみられるものが多

Fig. 5. choleolochus stone

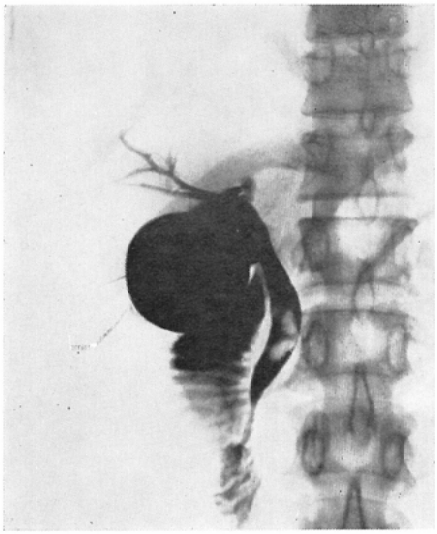

Fig. 7. Pancreas cancer

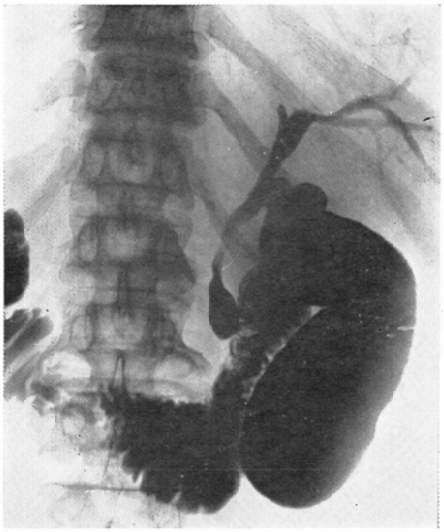

Fig. 6. Pancreas cancer

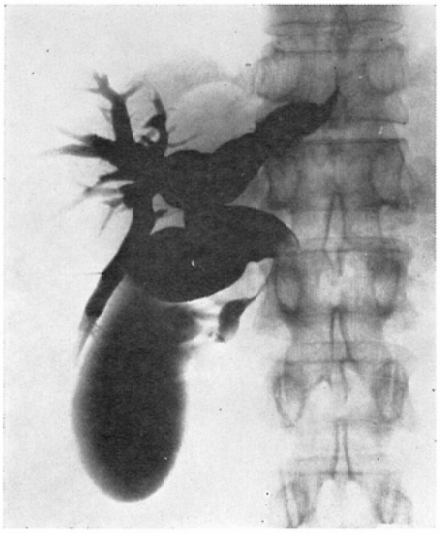

Fig. 8. Bile duct cancer

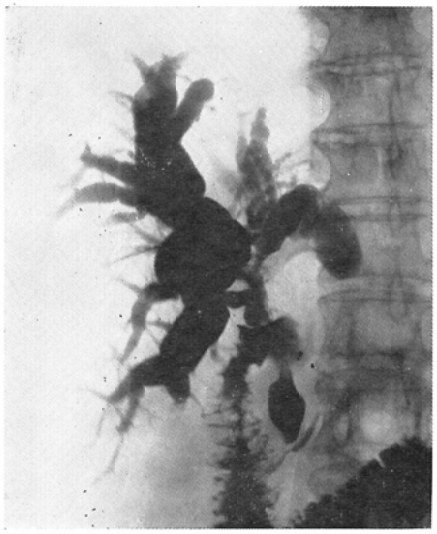

い．(Fig. 8，9)

閉塞像は胆道系の造影剤が十二指腸に流出した像は恐くみられなく，胆管像が完全に中断している形である．

膵頭部癌，胆管癌の過半数及び胆管結石症の約20%，膨大部領域癌の全例にみられた．

胆管結石による閉塞像は上に凸を向けた逆U字型が特徴的であつた．Fig.10 Fig. 11は仰臥位での撮影のもので辺縁不整の閉塞像がみられるが，同一症例を腹臥位で撮影すると Fig. 12上方に凸の逆U字型の閉塞像が認められた．この症例は手術によつて胆管末端に結石が証明された．これは胆管十二指腸開口部にリンパ腺の腫張があり結石像が複雑なものになつたと思われる．

膵頭部癌の閉塞像の多くは直線型 Fig. 13又はU字型 Fig. 14のもので，全て三管合流部以下にみられた．

胆管癌の閉塞像はU字型，不整型のもので欠損

Fig. 9. Bile duct cancer

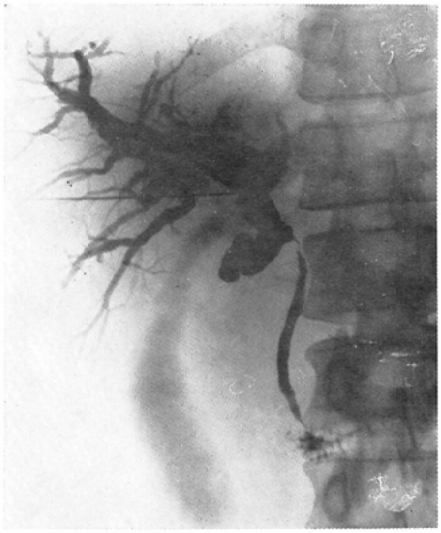

Fig. 10. Bile duct stone (supine position)

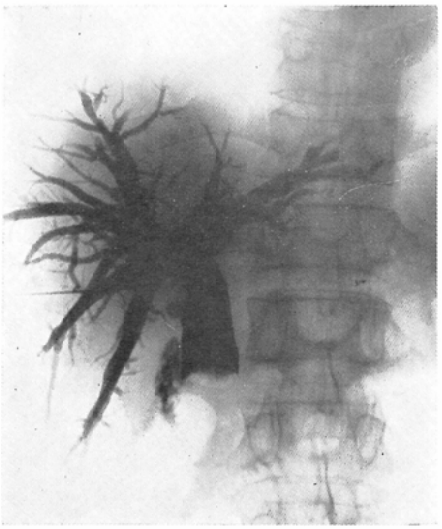

Fig. 11. Bile duct stone (supine position)

Fig. 12. Prone position (The same case as Fig. 11) Inverted U shape obstruction

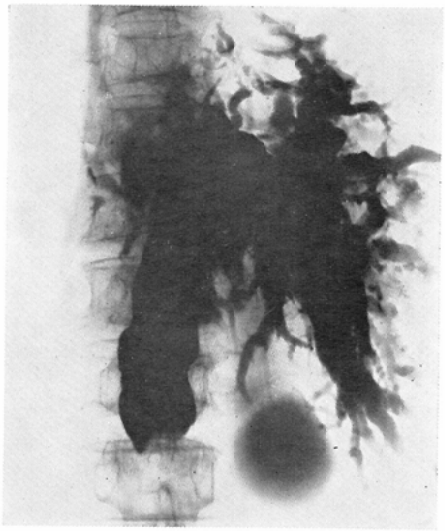

像と同様三管合流部より上部に多くみられた.

膨大部癌の閉塞像は胆管末端部に限局し，不整型のものが多い.(Fig. 15)

第4節　肝門部（肝管分岐部）

肝管分岐部に見られる異常像は陰影欠損像，閉塞像である．いずれも同部の癌によつて見られるもので　肝門部癌　と言う総称があるほどその原発部位が不明のことが多い.

著者の症例においては，手術所見，摘出標本により胆管癌と肝癌に分けられたが，そのX線像による鑑別は不能であつた（Fig.16，17).

肝管分岐部の閉塞がある場合，多くは肝内胆管の左又は右が陰性のことが多い.

第5節　肝

本章では左右肝管より上部の胆管を総称して肝内胆管とした.

Fig. 13. Pancreas cancer

Eig. 15. Cancer of Ampulla

Fig. 14. Pancreas cancer

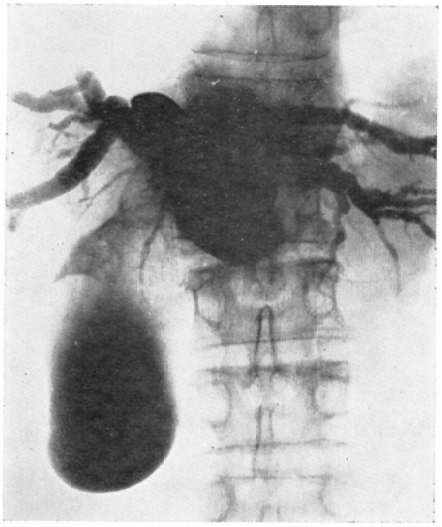

Fig. 16. Shadow defect at bifrucation

第1項　造影方法

仰臥位のみで本法を行なう際に，充分な量の造影剤を使用すれば大多数の症例にほぼ完全な右葉肝内胆管像を得ることができるが，左葉肝内胆管のそれは極めて不満足なものである．

昭和39年以降は穿刺針抜去後，腹臥位で撮影をするようになつて左肝内胆管の造影度は一段と好転した．このことは左葉の解剖学的条件に基づくものと思われるが，肝内胆管の拡張の有無でも又大きく影響されるようである．

A）右葉肝内胆管の造影（Table 11）

仰臥位での造影で拡張のある症例で 100％良好な像を得ることが出来た．

拡張のない群では良好な像は85.5％，陰性 4.8％であつた．腹臥位にすることにより，右肝内胆管の造影度が仰臥位のそれよりも良くなつた例はない．

B）左肝内胆管の造影

Table 11. Visualisation of right intra-hepatic duct

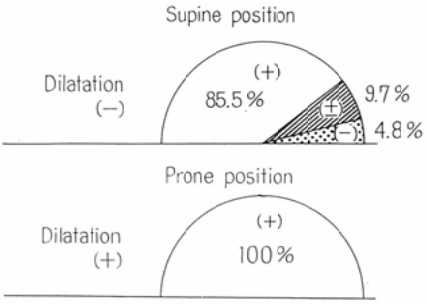

Table 12. Visualisation of left intra-hepatic duct

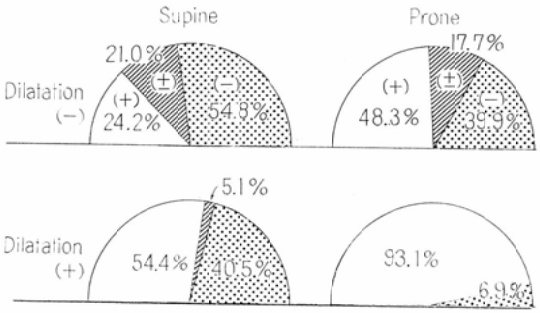

Table 12にみるとおり拡張のない群では腹臥位での撮影でも充分な造影像が得られなかつたものが少くない．しかし，仰臥位よりも明らかに造影度は好転している．

一方拡張のある群でも腹臥位で陰性例が4例あるがこのうち2例は結石による左肝管閉塞であり，他の2例は腫瘍による同様の閉塞が存在した

Fig. 17. Shadow defect at bifrucation

Fig. 18. Nonvisualization of the left hepatic duct in supine position

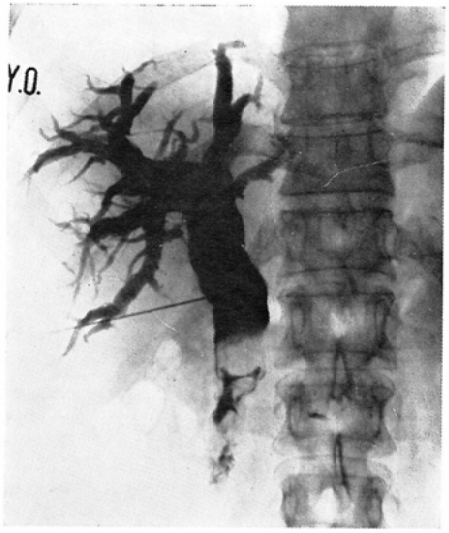

Table 13. Anomaly of hepaticduct

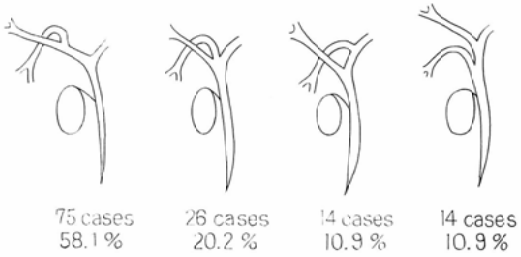

ものである．すなわち，肝内胆管に拡張があつて，そこに器質的変化による閉塞機転がない限り右葉は仰臥位で，左葉は腹臥位で100%造影された．(Fig. 18, 19)

第2項）左右肝管の合流型式

肝内胆管が高度に拡張した例では，左右肝管がX線写真上重なり合い，その合流部の読影は困難である．又，同部の充盈不足の場合も同様である．したがつて読影可能な症例129例について検討した (Table 13).

最も多く見られる型は右葉で Ventro-cranial Duct と Dorso-caudal Duct が合流して右主肝管となつたのち，左主肝管と合流するもので，次いでは上記三管が同時に合流する，いわゆる Trification の型であつた．

又左右主肝の横径は仰臥位での撮影フイルム上

で肝内胆管に拡張のない胆管無石例で右3～11mm平均 5.4mm，左4～10mm平均 6.0mmであつた．一方，胆管結石例では右5～14mm，平均10.0mm左，5～17mm平均11.6mmでいずれも左肝管の方が太かつた．

第3項　拡張像

Table 14にみるように胆嚢炎，胆嚢結石症の肝内胆管に拡張を認めるものは極めて少い．

胆管結石症例では中等度の拡張を示すものが大多数であり，蛇行像のみられるものは2例に過ぎない．良性疾患でも肝内結石症の場合は特異で過半数が高度の拡張像を示した．

Table 14　Dilatation of intrahepatic duct by patient

Dilatation	(−)	(+)	(++)
Cholecystis	29	4	0
Bladder stone	122	6	0
Bladder & bile duct stone	6	22	3
Bile duct stone	7	30(1)	7(1)
Intrahepatic stne	0	10	11
Cancer of pancreas head	1	1	16(14)
Cancer of ampulla	0	1(1)	5(4)
Cancer of bile duct	0	1(1)	18(16)
Cancer of liver	1	1	5(1)

( ); sigmoidization

一方，膵頭部癌，胆管癌，膨大部領域癌にあつては殆んどの例に高度の拡張像がみられ更にそのうちの85.7%に蛇行像を認めた．

すなわち，蛇行像は肝内胆管拡張の最も高度な場合の形態であり，胆石による胆管閉塞に比べて悪性腫瘍によるそれは程度，持続性の点においてより強度のものと考えられる．

次に肝内胆管と肝外胆管の拡張の関係を良性疾患についてみると Table 15 のようになる．

肝外胆管に拡張のないものはすべて肝内胆管にも拡張はなく，肝外胆管軽度拡張例ではその25.7%に肝内胆管の拡張がみられた．

肝外中等度拡張例では90.2%，肝外高度拡張例では 100%に肝内胆管の拡張を認めた．

又，肝外胆管の拡張の程度に比例して肝内胆管

Table 15　Dilatation of exta and intrahepatic duct

Dilatation of extrahepatic duct \ Dilatation of intrahepatic duct	(−)	(+)	(++)
(−)	80		
(+)	78	26	1
(++)	6	41	14
(+++)		5	6

Fig. 19. Prone position (The same case of Fig. 18)

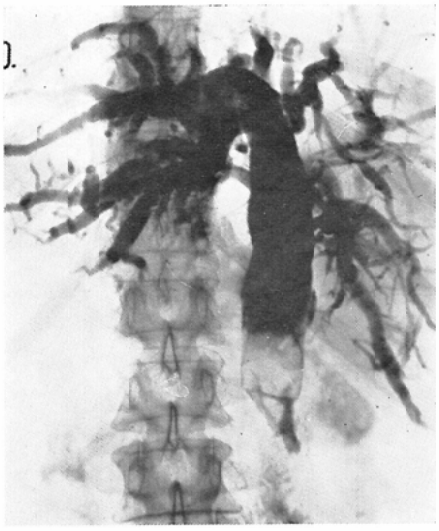

Fig. 20. Supine position

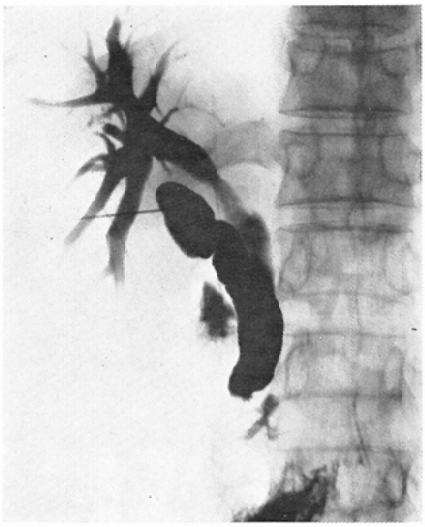

Fig. 21. Nonvisualization of the left hepatic duct also in the prone position suggested a stone. Confirmed in Surgery.

Fig. 22. Intrahepatic stone

の拡張の程度も高くなつている.

以上の点から肝内胆管の拡張は肝外胆管の拡張に引き続いて起るものと推定される.

なお悪性疾患の肝外胆管の拡張度は陰影欠損などの関係から上記のような分類が不能のためこの項から除外した.

第4項　結石像

肝内結石は22例に見られ，そのX線像は透亮像20例，肝内胆管閉塞像2例であつた.

Fig. 23. Intrahepatic stone

前述したように肝内胆管に拡張がありながら，腹臥位においても造影されない胆管があればそこの器質的変化が推定される.

Fig. 20, 21は左肝管の結石である.

Fig. 22, 23, 24は肝内胆管内の透亮像である.

第6節　膵管の造影

胆道直接造影の際の膵管造影には胆道内圧，膵管内圧，Oddi 氏筋の機能等多くの因子が関係すると思われる．そこで諸種の薬物を本法施行の時に用いて膵管造影との関係を観察した．(Table 16)

Atropin 使用例の膵管の造影率は35.3%と薬物非使用群と大差はないが，膵管像の長さは66.7%が50mm以上でその大多数は全長にわたる像であつた.

Atropin と Morphine の併用群では53.8%に膵管像の出現がみられ，且つその85%が50mm以上の長さを示した.

次に膵管の造影率と胆管内の結石の有無，そして胆管の拡張の有無についてみると Table 17のとおりである.

薬物非使用例では膵管の造影率に対して，胆管の結石，及び拡張の有無はあまり関係がみられないが，Atropin 使用例，Atropin と Morphine の併用例においては関連性がみられる.

Table 16　Drug and pancreatic duct contrast

Drug	Case	visualised pancreatic duct	rate	length of visualised duct	
				～49mm	50mm～
None	137	53	38.7%	38	15 (28.3%)
Atropin	68	24	35.3%	8	16 (66.7%)
Buscopan	9	1	11.1%	1	0
Atropin ＋ Morphine	13	7	53.8%	1	6 (85.0%)

Table 17　Pancreatic duct contrast and disease

Drug	Bile duct stone	Cholecystitis & Bladder stone Dilatation of bile duct	
		(－)	(＋)
None	16/44 (36.3%)	20/47 (42.6%)	17/46 (37.0%)
Atropin	2/27 (7.4%)	12/26 (46.2%)	10/15 (66.7%)
Buscopan	0/ 4	0/ 2	1/ 3
Atropin ＋Morphine	1/ 6	3/ 4 (75.0%)	3/ 3 (100%)

すなわち胆管結石のある症例では膵管の造影される率が極めて少なくなり，反面，胆管に結石がなく，且つ拡張のみられる例では逆に高率となる．

なお Atropin は本法施行前30分に硫酸 Atropin 0.5mgを皮注，Morphine は塩酸－Morphine 0.2 mg/kg を5％ブドウ糖10cc に混じて本法施行中に緩除に静注したものである．

第7節　其の他の疾患について

1）　膵嚢腫2例

2例とも胆道系には異常がなく，うち1例に膵管像の出現をみたが嚢腫との関係は不明であった．

2）　特発性胆管拡張症5例（Fig. 25）

胆管の横径は30～ 122mmに至り嚢腫状を示した．胆嚢像は1例に認めたに過ぎない．膵管は全例造影された．

3）　転移癌6例

X線像上では膵頭部癌，胆管癌，膨大部癌との鑑別は不能である．

4）　内科的黄疸3例

3例に試み3例に成功した．

胆道系に機械的閉塞は認められず，黄疸の鑑別

Fig. 24. Intraaepatic stone

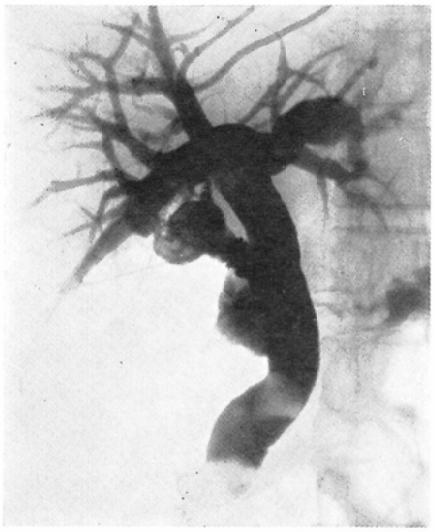

Fig. 25. Choledochal cyst

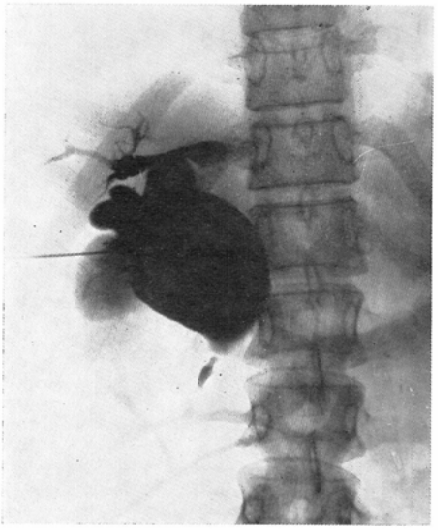

診断に最終的な役割を果したものである．

5）そのほか胆道回虫迷入症，術後狭窄，胆道良性腫瘍など10例である．

第6章　総括および考按

自験例を含めて今迄教室で得られた経皮的胆嚢管造影像を検討したところ，その読影の基礎となる各要素は予想以上に多岐にわたり，かつ，それぞれ興味ある結果を得たのでこれらを逐一考察してみる．

1　胆嚢像

胆嚢結石の診断率は74.2%で経静脈法[51]に比べてはるかに良好である．結石像を得ることの出来なかつた症例は全て胆嚢内の造影剤の過充盈にもとづくものであつた．が，これらの多くは経口，経静脈法によつてあらかじめ胆嚢結石の存在が確認されていたため，本法で特に結石像を求める努力をしなかつたものである．すなわち胆嚢内に造影剤を注入する際にパンピング等の操作を加えれば結石証明率ははるかに向上するであろう．

胆嚢の炎症性変化も造影像から或る程度うかがい知ることが出来る．福島は病理組織学的検索も同時に行なつたが，著者は肉眼的に胆嚢の病変を分類してその胆嚢像と比較してみた結果，胆嚢に軽度の病変がある場合胆嚢像は拡張し，病変が高度のものにはその縮小像が多くみられた．すなわち，胆嚢像に拡大，或いは縮小を認めれば胆嚢病変を軽度内至は高度と推定出来る根拠が得られる．

ただし極端に胆嚢像が大きい場合は胆管或いは膵頭部の悪性腫瘍にその原因をもとめるべきである．

胆嚢像の変形，辺縁不整と胆嚢病変の間には病変が高度になるに従い変形，辺縁不整像を呈するものが多くなり明らかな相関々係を示している．しかし，胆嚢病変のあるもののうち変形像を見たものは37%，辺縁不整像は24.9%で数字的には少ない．

従つて胆嚢病変と最も良く照合する胆嚢像の変化は大きさの異常，次いで形の異常像といえる．

以上のように，胆嚢の炎症性変化を本法でもつて診断するという点では決して満足出来る成績ではない．いいかえれば胆嚢炎の診断に関して本法は更に検討されねばならないわけである．

2　胆嚢管の機構異常

胆嚢管の走行を術前に知つておくということは手術，特に胆嚢摘出術を行なう際に極めて有利である．胆嚢管の走行には種々の形態がみられるが主な型としては（1)胆管に鋭角をなして合流する型，（2)胆管に平行して走り十二指腸後部又は膵部で合流する型，（3)胆管を廻つてその左側で合流する型などが挙げられ，Stering[52]によると（1）75%　（2)17%，（3）8%，Johnston[53]は（1）64%，（2)23%，（3)13%である．著者の症例では（1)53.9%，（2)16.8%，（3)17.4%であり，その他に胆嚢管の極めて短いものを11.4%に認めた．これは穴沢[54]等のいう Zysticus Zeichen に一致するものとも考えられる．

3　肝外胆管

胆管病変の診断は本法の焦点の一つである．すなわち，拡張像，透亮像，欠損，閉塞像が明瞭に描き出されるからである．

拡張像は結石の存在する全ての胆管に見られ，結石症の間接所見ともいえる．しかし，胆嚢炎，胆嚢結石症にも軽度の拡張を見るものもあり，これは胆嚢病変の高度な場合に起るといわれている[55]．

透亮像は結石の直接所見であり，結石症にしかみられない特有のものでもある．造影剤の過充盈こよつて見過されることもあるが，多数の撮影，体位の変換でその過誤は避けられる．

胆管の結石は著者の例で80.2%が透亮像を示し，残り19.8%は閉塞像であつた．すなわち，胆管結石の診断的中率は100%である．

胆管の陰影欠損像，すなわち狭窄像は膵頭部癌の初期，胆管癌に見られる．前者の場合はその壁がスムースで，且つ胆管の偏位が見られ，いわゆる外圧による圧迫像である．これに比して胆管癌の場合その欠損部は腫瘍自体の壁であり当然不規則な辺縁を持つている．この時期において両者の鑑別は決して困難ではないが，病態が進行し胆管が完全閉塞の状態になると，その閉塞像の形と，疾患が必らずしも結びつくものではなくなる．

閉塞の型は「上方凸の円形状」,「crab claw」「円椎状」「乳嘴状」「V字状」「筆尖状」「円形状」「鼠尾状」[56]「Tip of cigar」「Tip of carrot」「cut off squarely with knife」[57]「直線状断裂」「V字形断裂」[58]などの呼び方があるが著者の症例中膵頭部癌と胆管癌の鑑別はその閉塞像の型の上からは不可能であり，それぞれ特有の型を示すものではなかつた．

しかし，膵頭部癌の閉塞は主に総胆管上，中部に多く，三管合流部より上部に見られるものはなかつた．これは Hess の指摘するように膵頭部癌は如何に進展しても膵上縁より上部で胆管を閉塞することはないという解剖学的見地からもうなずけることである．

これに対して胆管癌は総胆管,三管合流部,総肝管及び肝管に多く発生するといわれるとおり[59]，私の症例においても多くは三管合流部より上部の閉塞像を示している．

以上に比べて胆石症と膨大部領域癌はその閉塞像に特徴が見られる．

すなわち，結石によるものは胆管末端部の逆U字型の閉塞像である．これは結石が嵌頓したもので閉塞の壁は結石そのものの影である．しかし，胆管充盈不足の状態では結石の周囲に充分造影剤が行きわたらず不整型の閉塞像を示すことも少なくない．又，撮影時の患者の体位も時としては問題となる．したがつて閉塞像を検討する場合には充分なる充盈と異つた体位において多数のフイルムを使用することは不可欠の条件である．結石による閉塞像で1例に不整型の閉塞像を見たが，これは胆砂が乳頭部につまつていたものである．

この様にまぎらわしい例でも前述の胆嚢の大きさは，後述の肝内胆管の拡張の点を加味して考えると胆石の診断は必らずしも難かしいものではなかつた．

膨大部領域癌は膨大部附近の原発不明の癌の総称であり[60]，又腫瘍が小さい早期から黄疸[59]，いいかえれば胆管閉塞が起るという特異性があるため，その閉塞像にも特異なものが見られる．閉塞部位が胆管末端に限局していること，閉塞像の辺縁が不整なものが多いことなどである．この辺縁の不整は膨大部に存在する腫瘍そのものの陰影のあらわれと考えられる．

4)　肝内胆管

総肝管は肝門部で左右に分岐し肝内の胆管となるが，右肝管が“肝外”で二つの大きな枝に分かれることもあり[61]，X線写真上どこからが真の“肝内胆管”であるかの判定は不可能である．そこで本稿においては前述したとおり左右肝管分岐部より上部を便宜上“肝内胆管”と総称することにした．

肝は主境界線（Cantlie 線）と呼ばれる胆嚢窩と下大静脈窩を結ぶ線で左と右の両葉に分かれ，各々個有の胆管を持つ．

左右肝管の分岐型式にはいくつかの Anomaly が見られる．このことを知つておくことは，胆管造影像の読影，或いは肝切除術を行うにあたつて重要なことである．

もつとも多く見られる分岐型式は右肝管から Ventro-cranial Duct と Dorso-caudal Duct が分かれる型と上記二つの Duct と左肝管が同時に分岐するものであり，著者の例ではそれぞれ58.1%と20.2%に見られた．変異型は Dorso-caudal Duct がどこから分岐するかという点に集中される[46]．すなわち，変異型の多くは Dorso-caudal Duct が 1)　左肝管より分岐，2)　総肝管より分岐するものに大別できる．Moody[62]も 1)，2)の型を記載し，Healey によると 2) は22%である．しかし前述したように肝内胆管に関する命名法も未だ定まつていない現状である．

左肝管は右に較べ太く，且つ腹側への走行をもつたため一般に仰臥位での造影で左肝内胆管像を得ることは困難である[62][63][64]．

古賀等[65]は術中造影に際して 133例中 101例は左肝内胆管陰性であつたとし，Kantor も同様な報告をしている．

著者の場合も仰臥位で造影すると右肝内胆管のそれは良いとしても，左肝内胆管の造影成績は極めて不満足なものであつた．が，しかし，腹臥位にすると仰臥位で現らわれない左の肝内胆管が良く造影された．特に拡張のある症例では殆んどの例に満足出来る左肝内胆管像を得た．すなわち，

閉塞性の病変がある場合を除くと 100%の造影率であつた.

いいかえると腹臥位にしても造影されない肝内胆管があればそこに閉塞性の機転をもつ病変が存在するということである.

肝内胆管に拡張のない場合の左肝内胆管造影率は未だ約66%で不如意であるが，ここで重要なことは病変のある胆管系はすべて拡張を来たすという事実である.

肝内胆管の拡張は肝外胆管のそれに引きつづいて起つて来る．すなわち，肝外胆管に拡張のないものは肝内にも拡張は見られず，肝外の拡張が高度になるほど肝内胆管に拡張を示すものが多くなつている.

拡張が高度になれば肝内胆管の走行はうねりを示し，更に蛇行を示すようになる．これは Clarence[66]が Sigmoidization と表言しているのと一致するものであろう.

蛇行像は殆んど胆道悪性腫瘍に特徴的な所見で，腫瘍による胆道閉塞が高度で持続的であることに基因すると思われる．これは胆石症による閉塞像との鑑別にも有用な所見であり，消長をもつといわれる胆石症の閉塞像には殆んど見ることはない.

次に肝内結石の問題であるが，この診断には本法が最も有効である．結石は透亮像，肝内胆管の閉塞像として発見される．透亮像はともかくとしても，閉塞があるかどうかを判定するには前に述べたようなすべての肝内胆管を造影しようとする努力をはらわねばならぬことはいう迄もない.

5) 膵管の造影

胆道に直接造影剤を注入すると膵管内に造影剤が逆流して膵管像がしばしば得られることは良く知られている．これは胆管と膵管が合流，或いは近接して十二指腸に開口するためである[67][68].

その率は Ivy[68]36%，Mallet-Guy[69]18%，Davis[70]21%，三宅[71]23%で大体20～30%である.

有名な Opie[72]の Common channel theory 以来胆汁の膵管への逆流については多くの論議がなされて来た．胆管十二指腸開口部の構造については Hendrichson[73], Boyden[74]等が乳頭部括約筋，総胆管括約筋，膵管括約筋の存在を明らかにしたが，これらの括約筋は実際には極めて複雑な器官で各種の刺激に対して各々が同時に収縮するのではなくて，機能上は個々に独立し刺激の種類によつて収縮する部位が異なるという[60].

したがつて形態学的，或いは器械学的に，例えば乳頭開口部を結紮する方法等で Common channel の存在を考えることと，生理学的に Common channel を成立させる方法とは同一の次限で行なうべきではない．Oddi 氏括約筋は複雑な生理的機能を有するからである.

Doubilet & Mulholland[75]は塩酸を十二指腸粘膜に作用させて Oddi 氏筋の末端のみを痙攣させ共通管の成立をはかり，又吉原も Morphine を使用して同様に膵管のX線像を得た.

一方共通管が成立した場合でも膵管内逆流には胆管の内圧関係が問題となる.

膵液分泌に影響を及ぼす薬物は数多くあるがそれらの作用機転等に関しては今なお論議が残されている．そのうち Atropin[76]は膵液分泌に抑制的に働き，且つ一方では膨大部の支配神経であるとされる迷走神経にも遮断的に作用する.

著者は本法を行なう際に Atropin を使用し膵管造影に及ぼす影響を検討した．Buscopan も同様の意味で使用したが症例数は多くない.

Atropin を使用すると膵管造影の率は非使用例と殆んど同じではあるが，その膵管像の67%が50㎜以上で，より末梢迄追求出来た．更に Atropin 使用例に Morphine を併用すると造影率もやや高くなり，且つ50㎜以上の長さを示すものが85.7%と高率となつた.

すなわち Atropin を使用すると膵管はより末梢迄造影され，Morphine を併用すると造影率は高率となる.

次に胆管結石の有無，胆管の拡張度と膵管造影の関係を見ると Atropin, 又は Morphine を使用しない状態ではその間に大きな差をみないが，使用例では胆管に結石のない症例に高率に膵管の造影像がみられ，なかでも拡張のあるものに著明である.

胆管の拡張と胆管末端部の生理とは密接な関係

にあり[77]，薬物に対する反応のしかたも明らかな差があると推定されるが詳細は不明である．

要するに本法施行時にかなりの率に膵管像が得られ，更に薬物を併用するとより高率に末梢に至る像を得ることが出来る．このことは将来本法が膵疾患の診断に迄発展する可能性を示しているといえよう．

なお Howell[78]は胆道造影時に膵管逆流像を得たものに血清 Diastase の上昇をみたとしているが，著者の症例ではそれを認めず，又臨床的にも膵炎の症状を示したものはなかつた．

第7章　結　　論

362例の経皮的胆嚢胆管造影像を検討し次の結論を得た．

1)　結石証明率は胆嚢結石74.2%，胆管結石100%，肝内結石100%である．

2)　胆嚢像の大きさの変化，変形又は辺縁不整像から或る程度胆嚢の炎症性変化が推察出来るが，その割合は必らずしも充分満足出来るものではない．

3)　胆管閉塞像からその原因疾患が診断できる．すなわち：

胆管結石：胆管末端部の逆U字型の閉塞像

膵頭部癌：三管合流部以下の直線状，又はU字型の閉塞像

胆管癌：三管合流部を中心として，むしろそれより上部の直線，U字型の閉塞像

膨大部領域癌：胆管末端に限局した不整型の閉塞像が多く見られる．

4)　右肝内胆管は仰臥位での撮影で充分であるが，左肝内胆管造影には腹臥位での撮影が不可欠である．肝内胆管に拡張があり，器質的な閉塞機転がない限り腹臥位で左肝内胆管は100%造影される．

5)　肝内胆管の拡張は肝外胆管の拡張に引き続いて起る．

6)　胆嚢の高度拡張と共に肝内胆管の高度拡張，蛇行像は悪性腫瘍による胆道閉塞の場合に特有な所見である．

7)　本法により胆道の機構異常を知り得る．

8)　膵管の造影は38.7%に見られた．更に Atropin 又は Morphine を併用するとその率は高くなり，且つより長い造影像を得ることが出来る．

稿を終るにあたり終始御懇篤なる御指導，御校閲を賜つた恩師綿貫教授に深甚なる謝意を表します．また直接御指導，御鞭撻を戴いた教室窪田博吉講師．福島博士に心より御礼申し上げると共に御協力下さつた教室員各位，またX線技師の方々に厚く御礼申上げまんす．

なお本研究は文部省科学研究費の援助を受けたことを記し謝意を表します．

本論文の要旨は日本医学放射線学会昭和42年総会，及び11 Tagung der Österreichischer Röntgen-gesellschaft (1967 Graz. Austria) に於て発表した．

文　　献

1) Graham, E.A. and Cole, W.H.: J. Amer. med. Assoc. 82 : 613, 1924.
2) Burckhardt, H. und Müller, W.: Dtsch. Z. Chir 162 : 168, 1921.
3) Cotte : Médicine. 7 : 42, 1925.
4) Mirizzi, P.L.: S.G.O. 65 : 702, 1937.
5) Kalk, H.: Dtsch. med. Wschr. 18 ; 590, 1952.
6) 松尾：海軍軍医会誌，30 : 129, 昭16.
7) Huard, P.: Bull. Soc. med. chir. de. Indocline. 15 : 1096, 1937.
8) Lee, W.Y.: Rev. of Gastroenterology. 9 : 133, 1942.
9) Royer, M.: Dia. med. B. Air. 28 : 1889, 1956.
10) Keil, P.E.: Arch. Int. med. 88 : 36, 1951.
11) Rosenbaum, F.I.: Klinische wochenschrift. 33 : 39, 1955.
12) Fluentes, V.: Arch. Surg. 72 : 262, 1958.
13) 清永：日本臨床，24 (6) : 1031, 昭41.
14) 齊藤：日外会誌，40 (6) : 1161, 昭14.
15) Carter, R.F.: J. Amer. med. Assoc. 148 : 253, 1952.
16) 唐木：日医放誌，16 (7) : 783, 昭31.
17) 福島：日医放誌，18 (8) : 1087, 昭33.
18) 上野：日消，63 (5) : 520, 昭41.
19) 窪田：日外会誌，57 (5) : 700, 昭31．日外会誌，59 (5) : 768, 昭32.
20) 河合：臨床放射線，210, 645, 昭32.
21) 綿貫：日外会誌誌，60, (9) : 1435, 昭34.
22) 綿貫：日外会誌，62 (13) : 1488, 昭36.
23) 綿貫：日本医事新報，1924 : 49, 昭36.
24) 綿貫：外科，23 (13) : 1395, 昭36.
25) 綿貫：日本医学講座（金原出版），389, 昭37.
26) 綿貫：日外会誌，63, 13, 1213, 昭37.
27) 綿貫：臨床外科，17 (8) : 849, 昭37.
28) 窪田：臨床放射線，11 (9) : 740, 昭41.
29) Prioton, J. B.: J. Rad. Electol. 41 : 205, 1960.

30) Santos, M.: Surgery 48 : 295, 1960.
31) Kaplan, A.A.: Ann. int. med. 54 : 85, 1961.
32) Arner, O.: Surg. 52 : 561, 1962.
33) Evans, J.A.: Radiology. 78 : 362, 1962.
34) Glenn, F.: Ann. Surg. 156 : 451, 1962.
35) Shaldon, S.: Gastroenterology. 42 : 371, 1962.
36) 佐藤：外科, 25, 13, 1355, 昭38.
37) 三上：日医報, 2059, : 34, 昭38.
38) Jacoson, Y.G.: Am. J. Surg. 103 : 716, 1963.
39) James, M.: Am. Surgeon. 30 : 489, 1964.
40) Borrow, M.: Am. Surgeon. 30 : 530, 1964.
41) 香月；：臨と研, 41 : 12, 2366, 昭39.
42) Rex, H.: Morph. Jahrh. 14 : 517, 1885.
43) Melnikoff, A.: Ztschr. Anat. 70 : 411, 1924.
44) McIndoe, A.H.: Arch. Surg15 : 589, 1927.
45) Hjortsjö, C.H.: Acta. Anat (Basel) 11 : 599, 1951.
46) Norman, O.: Acta. Radiol. Suppl. (Stockholm) 84 : 1, 1951.
47) Healey, J.E.: Arch. Surg. 66 : 599, 1953.
48) Reisfferscheid, M.: Georg. Thieme Jerlag, Stuttgart. 1957.
49) Cous aud, C.: Le Loi Masson, Paris, 1957.
50) Desgrej, H.: X線解剖学（医歯薬出版), 昭39.
51) 和賀井：日消誌, 62, 12 ; 1601, 昭40.
52) Stering, J.A.: Rev. Gastroenter, S.T. 16 : 821, 1949.
53) Johnston, E.V.: S.G.O. 94 : 669, 1952.
54) 穴沢：診断と治療, 48, 9 : 148, 昭35.
55) 吉原：日消誌, 62 : 12 : 1559, 昭40.
56) 堀内：臨床外科, 20, 10 : 1409, 東昭40.
57) Hess, W.: Surgery of the Biliary Passage and the Pancreas. D. Van. Nostrand Princeton, 1964.
58) 槇：臨床外科, 20 : 285, 昭40.
59) 本庄：日本臨床, 24 : 1100, 昭41.
60) 吉岡：日本外科全書 24/Ⅱ（昭31), 日本外科手術全書8, 昭34.
61) Gans, H.: Introduction to Hepatic Surgery, Elseweiser, 1955.
62) Moody, F.G.: Arch. Surg. 87 : 475, 1963.
63) Kantor, H.G.: A.M.A. Arch. Surg. 70 : 237, 1955.
64) 三上：日本外科公全書 8, 昭34.
65) 古賀：外科診療 3, 318, 昭41.
66) Clarence : Surg. 51 : 718, 1962.
67) Mehnen, H.: Arch. Ke. Chir. 192 : 559, 1938.
68) Ivy. & Gibbs : Surg. 31 : 614, 1952.
69) Mallet-Guy : Lyon chir. 40 : 553, 1945.
70) Davis : Surg Physiol.
71) 三宅：外科治療, 3 : 355, 昭35.
72) Opie, E.L.: Bull. Johns Hopkins Hosp. 12: 182, 1901.
73) Hendrickson, W.F.: Bull. Johns Hopkins Hosp. 9 : 221, 1898.
74) Boyden, E.A.: Surg. 10 : 567, 1941.
75) Doubiet & Mulholland.: S.G.O. 86 : 295, 1948.
76) 青山：現代内科学大系, 消化器疾患 7, 中山書店, 昭38.
77) 秋田：日本医師会雑誌, 47 : 1201, 昭37.
78) Howell : Gastroeuterology. 16 : 309, 1950.