The University of Osaka
Institutional Knowledge Archive

Title	ラッテのリンパ系循環障害 : リンパ造影による研究
Author(s)	秋貞, 雅祥; Georgi, M.
Citation	日本医学放射線学会雑誌. 1970, 30(2), p. 153-166
Version Type	VoR
URL	https://hdl.handle.net/11094/20752
rights	
Note	

The University of Osaka Institutional Knowledge Archive : OUKA

https://ir.library.osaka-u.ac.jp/

The University of Osaka

ラッテのリンパ系循環障害：リンパ造影による研究：

東京大学医学部放射線科（主任　宮川正教授）
秋　貞　雅　祥

ハイデルベルク大学放射線医学教室（主任. J. Becker 教授）
M. Georgi

（昭和44年10月27日　受付）

Obstructive Lymphopathy—an Experimental Study by Rat Lymphography—

Masayoshi Akisada M. D.
Department of Radiology, Faculty of Medicine, University of Tokyo, Japan
(Director: Prof. T. Miyakawa)

M. Georgi, M. D.
Universitätsstrahlenklinik Heidelberg, West-Germany
(Direktor: Prof. J. Becker)

Rat lymphography was examined by injecting Lipiodol U.F. via the lymphatics of the hind legs using the metallic needle of gage no. 23 with the aid of the magnified stereoscopic apparatus.

81 common rats were divided and examined separately in the following three major groups; control group, ligation group, and malignant group. In the control group, normal 23 rats were examined. In 18 of them, 0.02 ml or 0.03 ml of the contrast media were quantitatively injected to avoid the extravasation of the lymphatics of the legs and the pelvis. By this qantitative injection method, the lymphatic system of the rat could be diagnosed up to the level of Ln. Lumbalis and Ln. subilicus, though the contrast media was not sufficient to be diagnosed at the level of Tr. lumbalis and Lnn. cisternales. By this qantitative method, the tumor cells and radioisotopes could also be accurately injected into the lymphatics of the rat.

The ligation group was divided into the following five subgroups according to the level of the ligation; 1) popliteal group 2) lumbar group 3) inferior V cava group 4) combined ligation of Tr. lumbalis and inferior V. cava group and 5) cisternal group. (Table1) In ten cases of the popliteal group, both Ln. popliteus and the corresponding lymphatics were extirpated. In 19 cases of the lumbar group, Tr. lumbalis on both sides were cut off just proximal to Ln. ilicus lateralis. In five of 19 cases of this group, the ligation of Ln. subilicus on both sides or one side were also performed.

In three cases of the inferior V. cava group, inferior V. cava was ligated just proximal to the orfices of the renal veins. In four cases of the combined ligation of Tr. lumbalis and inferior V. cava, Tr. lumbalis on both sides and inferior V. cava on the same level were ligated at the same time. In 12 cases of the cisternal group, Lnn. cisternales were ligated and in some of them, electrocoagulation of Lnn. cisternales and the corresponding lymphatics were also performed to assure the obstruction of the lymph flow from Tr. lumbalis.

Preliminary experiment on the malignant obstruction was carried out implanting Walker's carcinoma cells intramuscularly on various levels of the rats.

As to the anatomical nomenclatures of the lymphatic system of the rat, there were some discrepancies between Job (1915), Saldeen (1963), Engeset (1964) and Miotti (1965). In this paper, the term "Ln.

inguinalis" was not based upon Saldeen's paper but by Miotti's paper. The term "Ln. inguinalis" by Saldeen corresponded to that of "Ln. subilicus" by Miotto. Lymphographically, the group of the lymph nodes in the region of Lnn. cisternales were not so easily identified when compared with the autopsy findings by Saldeen and Miotti. In this paper, the group of the lymph nodes which lymphographically could be observed in the cisternal region were named as Lnn. intestinocisternales all inclusively.

The interstitial extravasation with dermal backflow and the opacification of Ln. subilicus were observed in all cases of the popliteal group, whereas, the opacification of Ln. ilicus lateralis was more markedly observed in the lumbal group.

The following abnormal findings were quite significantly observed in the cisternal group; that is; abnormalities of Tr. lumbalis, reflux from Lnn. cisternales to Tr. intestinalis, abnormalities of Lnn. intestinocisternales.

The abnormal lymphographical findings became more severe as the level of ligation went downwards.

In any case of the combined ligation of Tr. lumbalis and inferior V. cava, neither lymphaticovenous anastomosis nor hepatic oil embolism were observed. In the ligation group, complete obstruction of the thoracic duct could not be observed by autopsy, though the several abnormal findings were lymphographically observed as Brun has already described in his works.

Obstructive lymphopathy was more severely and more distinctly observed by the implantation of the walker's carcinoma cells than other ligation group: that is, complete obstruction of the lymphatics could be obtained not by ligation but by tumor implantation. The severe abnormalities, such as plexus shaped collateral formation, obstruction of the lymphatics and the thoracic duct could be observed only in the malignant obstruction group.

No consistent relationship between the lymphographical abnormalities and the ligation-lymphography interval was observed, though Tr. lumbalis in some cases were lymphographically reconstructed some days after the ligation.

目　次

Ⅰ）緒　言
Ⅱ）実験動物ならびに実験方法
　イ）ラッテリンパ造影（L.G.）
　ロ）リンパ系の手術方法（ligation obstruction）
　ハ）Walker carcinoma 256接種による malignant obstruction
Ⅲ）結　果
　1）ラッテリンパ系の解剖学的用語
　2）ligation obstruction 群のリンパ造影所見
　　イ）正常 L.G. 所見
　　ロ）popliteal group の L.G. 所見
　　ハ）Lumbar group の L.G. 所見
　　ニ）inferior V. cava group および combined ligation of Tr. lumbalis and inf. V. cava の L.G. 所見
　　ホ）cisternal group の L.G. 所見
　3）Walker carcinoma 256接種による L.G. 所見（malignant obstruction）
Ⅳ）考　按
Ⅴ）結　論

Ⅰ. 緒　言

ラッテのリンパ系の研究は Job（1915）（文11）によつて始められ，さらに Engeset（1959）（文8）は屠殺ラッテのリンパ節又はリンパ管に Hg. を注入してリンパ造影（L.G.）を行なつた．

Olin（1964）（文14）はトロトラストの腹腔内注入により胸腔リンパ系を研究した．ラッテと言う小動物について L.G. を行なうことは技術上の難点を伴うもののその意義は大である．臨床上の lymphaticovenous anastomosis（特に悪性腫瘍における）（Georgi（文10），Ramin ら（文15），秋貞ら（文1）），の実験的裏附けの第一段階として下記の如き研究を行なつた（文2）．

II. 実験動物ならびに実験方法

イ）ラッテ L.G.

実験動物として成熟 common rat (150～250 gr)，主として雄を，Walker carcinoma 256接種用には 150gr のラットを用いた．妊娠ラッテは lymphaticovenous communication の存在が有無される（文9）点から除外した．

Nembutal 麻酔後，第2又は第3趾側方よりごく少量の patent blue 注射後 Engeset の趾間分離法（文8）に変法を加え足関節背面で皮膚を剝離する．この変法は Engeset 法に比し出血の危険がより少く且つ固定注入がより容易である．注入針は金属針 No. 23（外経0.24mm，内経0.14mmで立体拡大鏡，拡大率15倍で用手的にリンパ管に注入，極めて徐々に各側に Lipiodol, U.F. 0.05～ 0.1ml 最高速度（0.01ml/1分間）に注入した．注入時又は後のリンパ流を促進するため注入側の上，下腿のマッサージを行なつた．この方法により屢々認められた Ln. popliteus や末梢リンパ管の extravasateはレ線学上避けることが出来た．R.I. や Walker carcinoma cell のリンパ管内定量的注入(quantitative injection method)には 0.02ml 又は0.03ml を片側に確実に注入した．

レ線撮影条件は，50 KVp, 40 mAs, FFD 1 m, non-screen film で L.G. 直後，さらに24時間後，P-A および側方向の2方向で撮影した．

ロ）リンパ系の手術方法(ligation obstruction)

Nembutal 麻酔後両側 Ln. popliteus や Ln. subilicus の摘出（popliteal group），すなわち Ln. popliteus および Ln. subilicus は各々膝窩又は側下腹部の皮膚切開後 afferent, efferent L.V. の結紮後当該リンパ節を剔出後皮膚縫合を行なつた．Lumbar Group では下腹部開腹後両側 Ln. lumbalis に少量の Patent Blue 注射後 Tr. Lumbalis の走行を確認し Ln. ilicus lateralis の分枝部直上（Tr. lumbalis と V. renalis 分枝部の高さの略中間）で Tr. lumbalis の上下結紮の上その間を切断した．cisternal group では Lnn. cisternales/Cisterna chylii 部のリンパ節群を単に結紮するに止め切断はしなかつた．inferior V. cava group においては inferior V. cava を V. renalis 分技部より上，すなわち上記 Lumbar group と略同じ高さで結紮した．inferior V. cava group の一部は inferior V. cava を結紮のみではなくさらに電気凝固用メスによる電気凝固を追加した症例も含まれる．inferior V. cave group の他にこれにさらにLumbar Group を併用した Combined Group of Tr. lumbalis and Inferior V. cava group がある．Control Group とは未処置ラッテに L.G. のみを行なつたものでうち quantitative injection 群は Ln. popliteus およびその末梢部の hind leg lymph vessel に extravasation を起こさせしめない様前述の如く 0.02～0.03ml を注入した群である．この quantitative injection 群においては造影剤の先端は Tr. lumbalis 又は Ln. subilicus 迄しか認められないため Tr. lumbalis 以上の診断には除外してある（表4）．

Table 1

control group	23	5 18*
popliteal group	10	71
lumbar group	19**	
inferior V. cava group	3	
combined ligation of Tr. lumbalis and inferior V. cava	4	
cisternal group	12	
malignant obstruction group	10	
totals	81	

* quantitative injection method

** In 5 of 19 rats of the lumbar group, the ligation of Ln. subilicus on both sides or on one side was supplemented.

各 group の内訳け，手術から L.G. 施行迄の生存期間は各々表1,表2に示す．すなわち生存期間は手術直後から 142日迄におよぶ．

lumbal group の19例中5例は偏側又は両側の Ln. subilcus 摘出を合併した．

ハ）Walker Carcinoma 256（文7）は solid tumor の場合は 0.4ml を筋注後約3日目に，ascites tumor では 0.4ml を筋注後約1週間後局所 tumor 形成を確認後 L.G. を行なつた．L.G.

Table 2　Interval between and operation L.G.

	popliteal Gr.	lumbar Gr.	inf. V. cava Gr.	combined ligation of Tr. lumb. and inf. V. cava	cisternal Gr.
	10 rats	19 rats	3 rats	4 rats	12 rats
1 hour		●			
2 days	●	● ● ●	●	●	
4 days	●	●	●		
7 days	●	●			●
12 days	●	●	●	●	
20 days					●
28 days				●	
31 days	● ●				●
35 days		●			●
40 days		●			
41 days		●			●
42 days		●			
45 days					●
46 days					●
51 days					●
65 days				●	
84 days	●				
90 days		● ● ●			
105 days	●				
106 days	●				●
107 days	●				
111 days		●			
114 days		● ●			
127 days					● ● ●
142 days		● ●			

後レ線上興味ある症例には開腹後 Ln. lumbaris に patent blue を少量注射しリンパ節，リンパ管の異常を剖検上確認した．

III. 結　果

1)　ラッテリンパ系の解剖学的用語

Job (1915) (文11) Saldeen (1963) (文16) Engeset (1964) (文8) は Job の nomenclature を踏襲している) によるラッテのリンパ系の nomenclature と Miotti (1965) (文13) のそれは下記の諸点において相異がある．

イ) Saldeen は cisternal nodes と intestinal nodes を cisterna chylii の左側および右側に位置するとして区別したのに比し，Miotti は腹部リンパ節群をさらに Ln. gastro-duodeno-pancreatici, Lnn. jejunales, Lnn. ileocaecales, Lnn. colici cran. et caud. 等に細分したレ線学的には cisterna chylii の左右差，更には Miotti の如き細分類は困難であるため著者は cisterna chylii 周辺のリンパ節群を Lnn. intestinocisternales 又は intestinocisternal group of lymph nodes と総称した．

ロ) Engeset, SaldeesnのLn. inguinalisはMiottiの Ln. subilicus に相当する，すなわち Ln. subilicus (Miotti) は側腹壁に所在し lateral thoracic duct の起始部になり，Ln. inguinalis(Miotti) は Ln. lumbalis の distal に所在し常時存在するも

Table 3

lymph vessels	route	lymph nodes
a hind leg	hind paw—①	① Ln. popliteus
b Tr. femoralis	①—b—②—b—⑤	② Ln. inguinalis
c lateral Ductus thoracicus	④—⑩	③ Ln. ischiadicus
d Tr. subclavius	⑩—Angulus venosus	④ Ln. subilicus
e Tr. lumbalis	⑤—⑥—⑧—⑨	⑤ Ln. lumbalis
f cisterna chylii		⑥ Ln. para-aorticus
g Tr. intestinalis	⑨—⑨—⑨	⑦ Ln. ilicus lateralis
h Ductus thoracicus	⑨—Angulus venosus	⑧ Ln. renalis
		⑨ intestinocisternal group of lymph nodes
		⑩ Ln. axillaris proprius

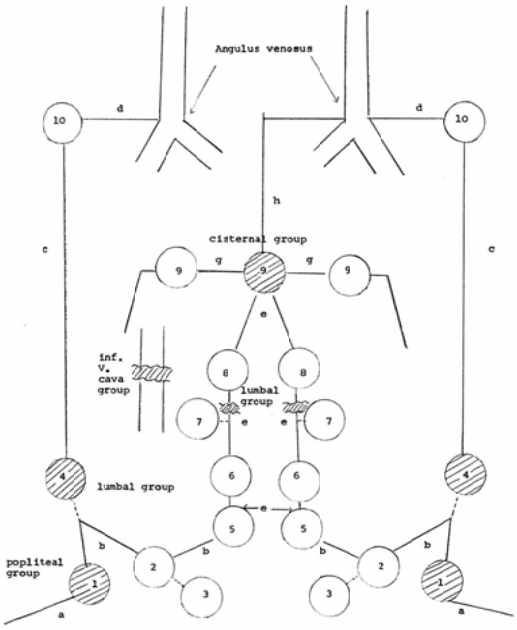

Fig. 1

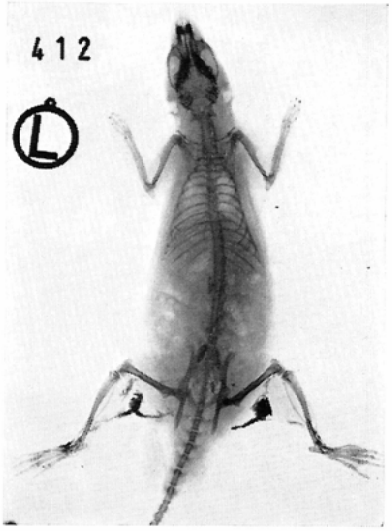

Fig. 2 normal lymphogram of the common rat: Ln. inguinalis, Ln. lumbalis, Lnn. para-aortici on both sides and Lnn. intestinocisternales were observed. Extravasation of the lymph nodes and lymphatics of the hind legs were also observed.

のではない.

著者は Ln. inguinalis は Miotti の記載を使用した. L.V. については Miotti の nomenclature によつた. 表3. 図1に下肢からの L.G. 上問題になる L.N. および L.V. を示す.

2) Ligation obstruction 群の L.G. 所見

イ) 正常 L.G 所見 (図2) (表4)

下肢においては Lymph vessel of the hind leg より膝窩部 L.n. popliteus に到る.

L.n. popliteus は通常1箇認められさらに膝窩部で飜転し Tr. femoralis として Ln. lumbalis に到る. Ln. popliteus は注射速度, 注入量により屢々 extravasation, cyst を形成するがここより proximal では extravasation は起こらない. Tr. femoralis に介在する Ln. inguinalis は常時存在するわけではない. 時に Ln. ischiadicus の出現を見ることがある. Ln. lumbalis は L.G. 上最も明瞭且つ大きく認められここより2ないし3

Table 4 control group

							quantitative injection																			S 1 + S 2
	401	403	409	412	419	S 1	410	414	461	478	481	482	484	485	500	4604	4605	4611	4622	4649	4652	4657	4660	3	S 2	
perivascular extravasate	−	−	+	+	+	3/5	−	−	−	−	−	−	−	−	−	−	−	−	−	−	−	−	−	−	0/18	3/23
interstitial extravasate with dermal backflow	−	−	−	−	−	0/5	−	−	−	−	−	−	−	−	−	−	−	−	−	−	−	−	−	−	0/18	0/23
visualization of Ln. subilicus	−	+	+	−	−	2/5	−	+	−	−	−	−	−	−	−	−	−	−	−	−	−	−	−	−	1/18	3/23
visualization of Ln. ilicus lateralis	−	−	−	−	−	0/5	−	−	−	−	−	−	−	−	−	−	−	−	−	−	−	−	−	−	0/18	0/23
abnormalities of Tr. lumbalis	−	−	−	−	−	0/5																			*	0/5*
reflux to Tr. intestilnalis	−	−	−	−	−	0/5																			*	0/5*
abnormalities of intestinocisternal group of lymph nodes	−	−	−	−	−	1/5																			*	0/5*

* Contrast media was not sufficient to be diagnosed

Table 5 popliteal group

	2 days 4690	4 days 4691	7 days 4700	12 days 4692	31 days 420	31 days 424	84 days 430	105 days 422	106 days 425	106 days 426	S
perivascular extravasate	+	+	+	+	+	+	+	+	+	+	10/10
interstitial extravasate with dermal backflow	+	+	+	+	+	+	+	+	+	+	10/10
visualization of Ln. subilicus	+	+	+	+	+	+	+	+	+	+	10/10
visualization of Ln. ilicus lateralis	−	+	−	−	−	−	−	−	−	−	1/10
abnormalities of Tr. lumbalis	−	−	−	−	−	*	*	−	−	+	1/8*
reflux to Tr. intestinalis	−	−	−	−	−	*	*	−	−	−	0/8*
abnormalities of intesinocisternal group of lymph nodes	−	−	−	−	−	*	*	−	−	−	0/8*

* Contrast media was not sufficient to be diagnosed.

条の Tr. lumbalis として上行し intestinocisternal group of lymph nodes に達する．この間 Lnn. para-aortici が稀に認められるが複数で且つ小さい．解剖学上重要な Ln. renalis は variation が強くごく稀にしか出現せず出現しても小さい．

intestinocisternal group of lymph nodes はTr. lumbalis の終点で数箇のリンパ節群が一塊となりMiottiの如き解剖学的細分類はレ線学上困難である．Saldeen Miotti によれば膨大した cisterna chylii は variation はあつても必ず認められると云うが著者の例では1例も認めなかつた．Ductus thoracicus は注入量の如何に拘らず2例にのみ而も Ductus, thoracicus の上部のみ僅に造影されたにすぎない．この2例は何れも lateral Ductus thoracicus を経て Ln. axillaris proprius が出現し肺野に造影剤の微細な embolism を認めた．Tr. spermaticus/uteroovaricus は1例も出現しなかつた．Ln. subilicus, lateral Ductus thoracicus, Ln. axillaris proprius, Ln. ilicus lateralis については後述する．

ロ）Popliteal group の L.G. 所見（Table 5）（Fig. 3）interstitial extravasate with dermal backflow（瀰慢性又は線状に軟部組織内に造影剤の漏出を認める）（図3 a），perivascular extravasate（図3 b），および Ln. sibilicus(図3 c）の出現が全例に認められた．perivascular extravasate は他群にも高率に認められるが interstitial extravasate with dermal backflow および Ln. subilicus の出現は本群に有意に高率に認められる．すなわち Ln. popliteus 剔出によりリンパ流が Ln. popliteus から Ln. subilicus の経路を主とせず下肢より側腹壁への経路，Ln. subilicus→lateral Ductus thoracicus→Ln. axillaris proprius に移行し，かつ interstitial extravasate with dermal backflow はさらに Ln. subilicus に到る．さらに Ln. popliteus より Ln. ischiadicus への backflowが認められた例も10例中2例あつた（図3 d）．

一般に下肢の浮腫は手術—L.G. 期間が長くなると明らかでない．トロトラストによる L.G. で

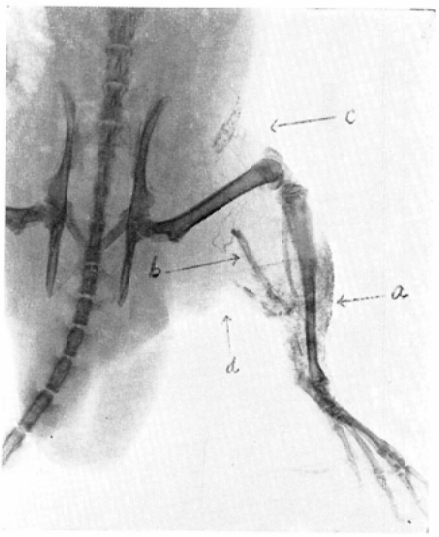

Fig. 3 popliteal group, 2 days after operation:
a) interstitial extravasation with dermal backflow
b) perivascular extravasation
c) opacification of Ln. subilicus
d) collateral lymphatics towards Ln. ischiadicus

の interstitial extravasate は Lipiodol U.F. のそれより微細均等でありその中に拡張蛇行した数の少いリンパ管像を見た．手術—L.G.期間と extravasation, および Ln. subilicus の出現については2日間でリンパ主流が Tr. femoralis より lateral Ductus thoracicus に移り，以後日時の経過とともに Tr. femoralis への再通過が認められる．下肢の dermal backflow は手術直後に比し日時の経過につれ増加して行くが interstitial extravasate は Tr. femoralis の再通過につれ減少して行く傾向はない．

ハ）lumbar group の L.G. 所見（Fig. 4）（Table 6）

Tr. lumbalis の結紮切断直後像は当該部において杜絶像を認めるが，術後2日において術部 proximal に稍蛇行する Tr. lumbalis の再通過を認めた例もあつた．術部直下において Ln. ilicus lateralis の出現を認めたのが全例71例中5例ありその4例が Lumbar group（3例）および後記の combined ligation of Tr. lumbalis and inferior



Fig. 4 lumbar group: opacification of Ln. ilicus lateralis, 5 days after operation.

V. cava（1例）であり他の1例は popliteal group であつた．すなわち Ln. ilicus lateralis の出現は Tr. lumbalis の ligation に起因する可能性がある．手術—L.G. 期間と L.G. 所見との間には一定の関係は認め難い．

ニ）inferior V. cava group および combined ligation of Tr. lumbalis and inferior V. cava の L.G. 所見，（Table 7）は inferior V. cava group のみの結紮3例について Ln. subilicus の出現2例 reflux of Tr. intestinalis が1例，intestinocisternal group of lymph nodes の異常所見が1例認められたが例数が少いためinferior V. cava ligation との関係を云々するのは困難である．Venography 上結紮部末梢部の側副行を認めた．inferior V. cava 結紮と Tr. lumbalis を略同じ高さで同時に結紮した群の何れの症例にも lymphatico venous anastomosis は認められなかつた．既述の様に Ln. ilicus lateralis の出現が1例に認められ，これを要するに本群と lumbar group との間には L.G. 上特記すべき差を認めない．図5は combined ligation 術後28日の L.G. で Ln. lumbalis と Ln. ilicus lateralis との間に著明に拡大，蛇行する恰も lymphaticovenous anastomosis 様の所見を呈したが経時的観察で1時間30分後においても略同様の所見で拡張蛇行せる L.V. で静脈でないことが判明した．剖検所見で結紮切断部より proximal で Tr. lumbalis は辛うじて通過 Ductus thoracicus に到る．Lympha-

Table 6 lumbar group

	1 hour a	2 days 4651	2 days 4556	2 days 4697	4 days 4695	7 days 4694	12 days 4693	35 days 387	40 days 393	41 days 388	42 days 391	90 days 431	90 days 460	90 days 433	111 days 458	114 days 455	114 days 459	142 days 451	142 days 454	S
perivascular extravasate	+	+	+	+	+	+	+	+	+	+	+	+	+	+	+	+	+	+	+	19/19
interstitial extravasate with dermal backflow	−	−	−	−	−	+	−	+	−	−	+	−	−	−	+	−	−	−	−	4/19
visualization of Ln. subil.	−	−	+	−	−	+	+	+	+	−	−	−	−	−	−	−	−	−	−	5/19
visualization of Ln. il. lat.	−	−	*	−	+	−	−	+	−	−	−	−	−	−	+	−	*	−	*	3/16*
abnormalities of Tr. lumbalis	+	−	*	−	−	−	−	−	−	−	−	−	−	−	−	−	*	−	*	1/16*
reflux to Tr. intestinalis	−	−	*	−	−	−	−	−	−	−	−	−	−	+	−	−	*	−	*	1/16*
abnormalities of intestinocisternal gr. of lymph nodes	−	−	*	−	−	−	−	−	−	−	−	−	−	−	−	−	*	−	*	0/16

* Contrast media was not sufficient to be diagnosed.

Table 7 inferior V. cava Group and combined ligation of Tr. lumbalis and inferior V. cava group

	inferior V. cava group				combined ligation of Tr. lumbalis and inferior V. cava				
	2 days 4699	4 days 4630	12 days 4627	S	2 days 4629	12 days 4698	28 days 472	65 days 473	S
perivascular extravasate	+	+	+	3/3	+	+	+	+	4/4
interstitial extravasate with dermal backflow	−	−	−	0/3	−	−	−	−	0/4
visualization of Ln. subil.	+	−	+	2/3	−	+	−	+	2/4
visualization of Ln. il. lat.	−	−	−	0/3	−	−	+	−	1/4
abnormalities of Tr. lumbalis	−	−	−	0/3	−	*	+	−	1/3*
reflux to Tr. intestinalis	+	−	−	1/3	−	*	−	−	0/3*
abnormalities of intestinocisternal gr. of lymph nodes	+	−	−	1/3	−	*	+	−	1/3*

* Contrast media was not sufficient to be diagnosed.

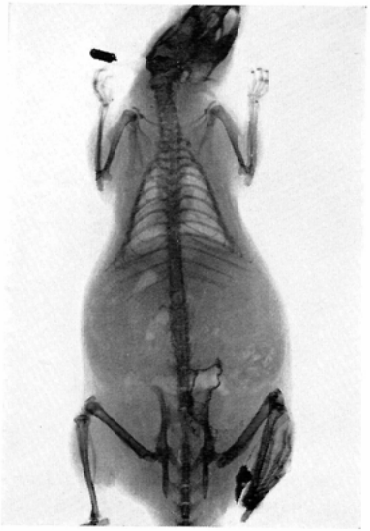

Fig. 5 combined ligation of Tr. lumbalis and inferior V. cava: dilated lymphatic collaterals between Ln. lumbalis and Ln. ilicus lateralis on the left side which simulates the lymphaticovenous anastomosis, 28 days after operation.

ticovenous anastomosis は認められなかつた.

ホ) cisternal group の L.G. 所見（表8）

正常群の Tr. lumbalis は 2ないし3条推体に沿い走るが Lnn. cisternales の結紮により Tr. lumbalis の走行異常一側副行が椎体を強く迂回したり，Ln. lumbalis より直接 intestinocisternal group of lymph nodes の末梢リンパ節群への側副路（図6）一を呈したり，Tr. intestinalis への拡張した reflux（図7），これに起因すると思われる Lnn. cisternales からさらに末梢のリンパ節群（仮令ば Lnn. gastro-duodeno-pancreatici, Lnn. jejunales, Lnn. ileocaecales, Lnn. colici cran et caud. 等）の出現一これらはレ線学上鑑別することは不可能であるが Lnn. cisternales より可成り末梢で恰も腹腔内に造影剤が漏れた様な点状陰影を呈す（図8）一等の異常所見が認められ，これらの Lnn. cisternales 周辺の異常所見は他群に比し有意に高率である（表9）. レ線学上結紮部周辺の Tr. lumbalis, Tr. intestinalis, intestinocisternal group of lymph nodes の異常を高率に認め乍ら剖検所見上は Lnn. cisternales から Ductus thoracicus への交通は程度の差はあれ全例に認められた. 結紮 L.G. 期間と L.G. 異常

Table 8 cisternal group

	7 days 450	20 days 440	31 days 427	35 days 399	41 days 437	45 days 429	46 days 395	51 days 417	106 days 421	127 days 1	127 days 2	127 days 443	S
perivascular extravasate	+	+	+	+	+	+	+	+	+	−	+	+	11/12
interstitial extravasate with dermal backflow	+	−	−	+	−	−	−	−	−	−	−	−	2/12
visualization of Ln. subilicus	+	−	+	−	−	+	−	−	+	−	−	−	4/12
visualization of Ln. il. lat.	−	−	−	−	−	−	−	−	−	−	−	−	0/12
abnormalities of Tr. lumbalis	−	−	+	+	+	+	+	+	+	+	+	−	9/12
reflux to Tr. intestinalis	+	+	+	−	+	+	+	+	−	−	+	+	9/12
abnormalities of intestinocisternal gr. of lymph nodes	+	+	+	+	+	+	+	−	+	−	+	+	10/12

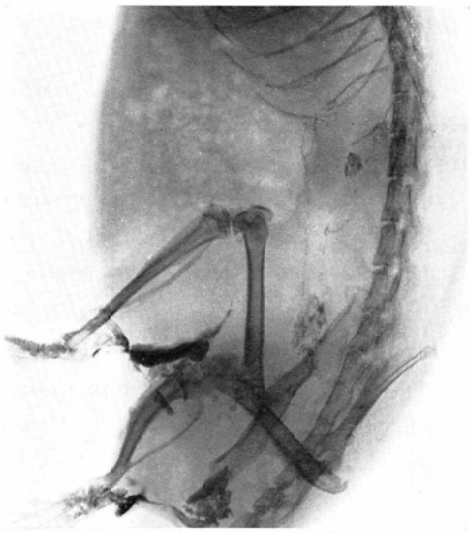

Fig. 6 cisternal group: deviated and tortuous Tr. lumbalis, collateral lymphaticus from Ln. lumbalis to Lnn. intestinocisternoles, 35 days after operation.

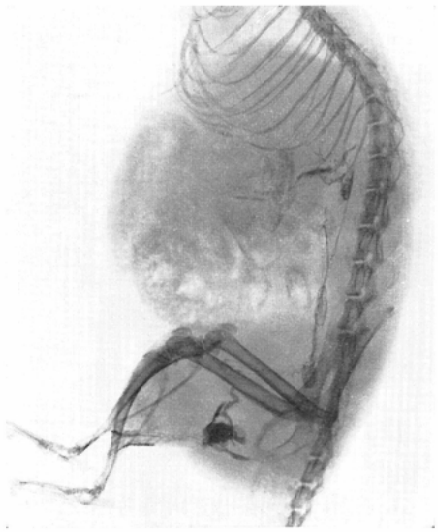

Fig. 7 cisternal group reflux from Lnn. intestinocisternales to Tr. intestinalis, 20 days after operation.

所見との間には一定の関係は認め得なかつた.

3) Walker carcinoma 256接種による L.G. 所見 (malignant obstruction) 下肢筋肉内へ solid tumor 接種後2日後恰も lymphangioma cavernosum 様に Tumor 内, 周辺に拡張, 蛇行する叢状の L.V. 網が広範に認められた. ただし Ln. popliteus や Ln. lumbalis には異常像は認められなかつた (図9). Walker ascites tumor を Ln. lumbalis 周辺の後腹膜筋注し6日目の L.G. では, 接種部の Ln. lumbalis は転移像を週辺の L.v. は malignant obstruction 像を呈した. 上

Table 9

	control group	popliteal group	lumbar group	inf. V. cava group	combined ligation of Tr. lumb. and inf. V. cava	cisternal group
perivascular extravasate	3/23	10/10	19/19	3/3	4/4	11/12
interstitial extravasate with dermal backflow	0/23	10/10	4/19	0/3	0/4	2/12
visualization of opacified Ln. subilicus	3/23	10/10	5/19	2/3	2/4	4/12
visualization of opacified Ln. il. lat.	0/23	1/10	3/16*	0/3	1/4	0/12
abnormalities of Tr. lumbalis	0/5*	0/8*	1/16*	0/3	1/3*	9/12
reflux to Tr. intestinalis	0/5*	0/8*	1/16*	1/3	0/3*	9/12
abnormalities of intestinocisternal group of lymph nodes	0/5*	0/8*	0/16*	1/3	1/3*	10/12**

* Cases in which contrast media was not sufficient to be diagnosed were excluded.

** Three of 10 cases showed opacified small lymph nodes of the intestinocisternal group which simulates oil droplets widely scattered in the abdominal cavity.

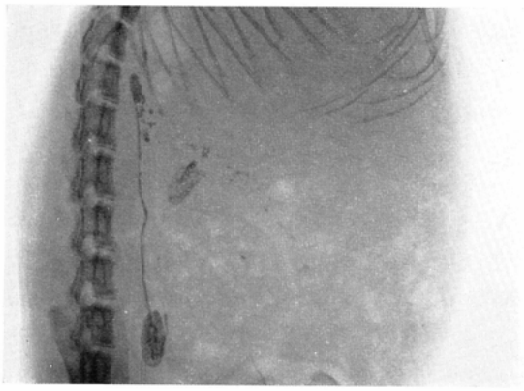

Fig. 8 cisternal group: opacified peripheral lymph nodes of the intestinocisteanal group which look like the oil droplets in the abdominal cavity, 10 days after operation.

Fig. 9 malignant obstruction group: cavernous lymphangiomatous collaterals in the tumor, two days after implantation of Walker's solid tumor cells intramuscularly into the popliteal region.

腿における lymphatico venous anastomosis は腫瘍の浸潤によるものではなく注入部位のtechnical failure である. 腫大肝脾像と同時に腹腔内に多数の種々の大きさの斑点様陰影の出現を認め恰も hepatic oil embolism 様の所見を示す. 剖検により接種部後腹膜腔に大きい腫瘍を形成し内部は necrose 化し Ln. lumbalis, Lnn. para-aortici, Ln. renalis, intestinocisternal group of lymph

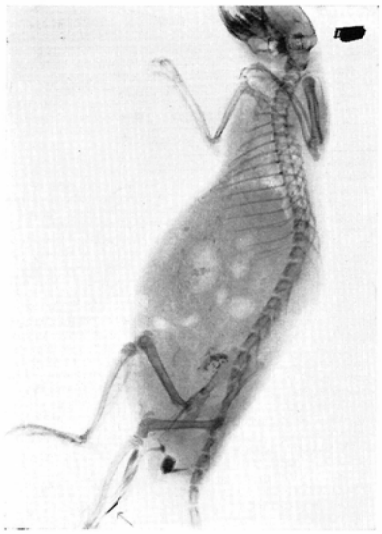

Fig. 10 malignant obstruction of the lymphatics, six days after implantation of Walker's ascitic tumor cells intramuscularly into the lumbar region, Numerous lymph nodes of the abdominal cavity were opacified. The lymphaticovenous anastomosis observed on the hindleg (←) was not caused by the tumor itself but by technical failure, 6 days after operation.

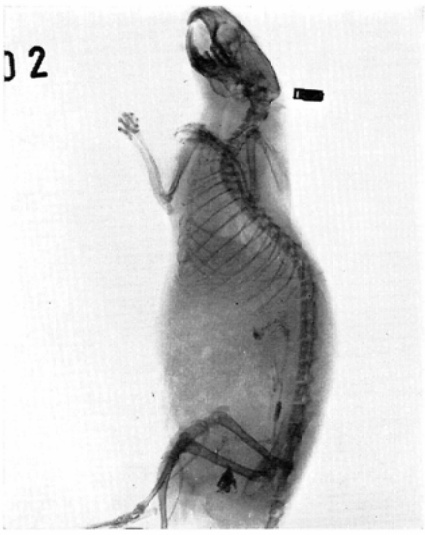

Fig. 11 metastasis to the lymphnodes of the intestinocisternal group by implantation Walker's ascitic tumor cells intramuscularly into the retroperitoneum at the level of cisterna chylii.

nodesは強く腫大し, Tr. lumbalisは杜絶しDuctus thoracicus への交通はなかつた (malignant obstruction). 腹腔内の斑点像は腫大せる intestinocisternal group of lymph nodes が造影されたものであり hepatic oil embolism は確認されなかつた. Lnn. cisternales 周辺筋肉内接種ラッテでは Tr. lumbalis の偏位, intestinocisternal group of lymph nodes の腫大, 欠損 (marginal filling defect) を呈したがこの例では Ductus thoracicus が出現した (図11).

IV. 考　　按

放射線科領域におけるリンパ系の研究の一つである L.G. を小動物のラッテで行なえれば sampling, 手術侵襲に対する抵大性の大等の点から犬, うさぎ等に比し極めて便利である. ただし, その技術上の困難さの故に Engeset (1959), Threefoot ら (1963) (文18) の報告をみるのみである. 臨床上リンパ側副行は特に悪性腫瘍転移の際重要な意義を有している. Burn (1966) ら (文4) によれば動物の obstructive lymphopathy を作ることは極めて困難でラッテの cisterna chylii の2週間の ligature obstruction では Ductus thoracicus の obstruction はその collateral出現により不可能であると述べている.

前述の Engeset, Threefoot らは死後ラッテの L.V. に各々 Hg., plastic corrosion を注入したが著者は benign ligature として Ln. popliteus, Ln. lumbalis, Tr. lumbalis, Lnn. cisternales の各高さでリンパ管, リンパ節を結紮ないし切断し直後から20週間の各時期に Lipiodol U.F. を使用した L.G. を行なつた. 結紮部位と L.G. 異常所見との関係は表9に見る如くである. すなわちpopliteal group においては下肢の interstitial extravasate with dermal backflow と Ln. subilicus の出現, すなわちTr. lumbalis経由の主リンパ流が lateral Ductus thoracicus の方向に変り日時の経過につれ Tr. femoralis が再開する.

Ln. subilicus は正常ラッテには$\frac{1}{26}$に認めると言うが (文9) 著者は$\frac{3}{23}$に認めたのに 比しpo-

pliteal group では 100%に，その他の ligation group にも可成り高度に出現ししかも注入速度，量等の他の条件で比較的簡単に出現した．lateral Ductus thoracicus は最初 gold hamster について Azzali (1958) (文3) が記載し Engeset (文9) は正常ラッテの$\frac{1}{26}$に認めているがTr. lumbalis とならんでリンパ流の重要な側副行で極めて容易に機能しやすいことがわかる．Lumbar group になると上記変化は減少し逆に Ln. ilicus lateralis の出現が，cisternal groupでは高位のTr. lumbalis の異常，Tr. intestinalisの reflux, intestinocisternal group of lymph nodes の異常所見等が特長的になる．すなわち ligature obstruction では手術部位周辺のみのリンパ流の阻害が比較的軽度に出現し，malignant obstruction においてはその変化が広範且つ高度である．obstructive lymphopathy は ligation group においては手術部位が低位程著明，すなわちリンパ側副行形成は高位になる程可能性が大であることを示す．popliteal group において顕著な理由はリンパ管の結紮のみならずリンパ節の完全摘出によることにも起因するであろう．Walker carcinoma 256接種による malignant obstruction 群においては obstructive lymphopathy はより高度且つ広範で Ductus thoracicus の完全閉塞も起こし得た．Ludwick 等 (文12) のミネソタ豚を用いた実験から骨盤部のリンパ節の再生は起るが単径部では起こりにくいこと，更に臨床的に骨盤部リンパ節廓清ではリンパ流の機能的代償が起こるが単径部では十分でないことは著者の上記の実験を裏書きするものと考へる．手術—L.G. 期間と L.G. の異常の程度との間に一定の関係を見出すことは出来なかつたが，手術侵襲による一時期の obstructive lymphopathy が日時の経過につれ機能的に改善されることは少数の例乍ら認められた．inferior V. cava の結紮ないし combined ligation group の目的は inferior V. cava の結紮により門脈系の鬱滞およびこれに起因する末梢静脈系の鬱滞から lymphaticovenous anastomosis 出現の可能性を考えたが，Chavez (文6) の説とは反対に inferior V. cava および Tr. lumbalis の同時的結紮においては hepatic oil embolism は起こし得なかつた．

本実験においては malignant obstruction の比較実験としての ligation obstruction および malignant obstruction の予備実験を行ないリンパ流動態を L.G. の点から研究した．

V 結　論

1) 正常ラッテ；23匹（うち18例は0.02〜0.03 mlの定量的注入法による）；Ln. popliteus 剔出群 (popliteal group)，10匹，Ln. ilicus lateralis の直上でのTr.lumbalis の切断群(lumbar group)；19匹，inferior V. cava のみの結紮群 (inferior V. cava group)；3匹，inferior V. cava と Tr. lumbalis の同高，且つ，同時的結紮群(Combined ligation of Tr. lumbalis and inferior V. cava)；4例，更にLnn. cisternales の結紮群 (cisterna-group)；12匹，合計71匹および若干の Walker carcinoma 接種群について malignant obstruction 群を加へると81匹 Lipiodol U.F. を用いた下肢からの L.G. を行なつた．手術群における手術—L.G. 間の期間は術直後から約20週迄の各時期におよんでいる．

2) ラッテの L.G. 上の nomenclature に言及した．

3) Control group においては Ln. subilicus の出現は$\frac{3}{23}$に，perivascular extravasate は注入速度が早いと認められる．リンパ節の extravasate は Ln. popliteus にのみ認められる．尚定量的注入法によりこれらの extravasate は避け得る．

4) popliteal group においては interstitial extravasate with dermal backflow および Ln. subilicus は 100%に出現し，一方 Ln. ilicus lateralis の出現した5例中4例は lumbar group であつた．

cisternal group においては結紮部位直下の Tr. intestinalis の reflux, Tr. lumbalis の走向異常，intestinocisternal group of lymph nodes の異常が特異的であつた．

これらの各群の特異な異常所見から閉塞部位が

末梢である程 obstructive lymphopathy は高度でありリンパ側副行形成スペイスに関係するものと思われる．尚リンパ節の完全摘除であるpopliteal group においてはその変化はより高度であつた．

5) Combined ligation of Tr. lumbalis and inferior V. cava を始め何れの ligation group においても lymphaticovenous anastomosis や hepatic oil embolism は認められなかつた．

6) Walker carcinoma 256接種による malignant obstruction 群では obstructive lymphopathy は最も高度且つ確実であつた．

7) ligation-lymphography の期間と L.G. の異常所見の程度に一定の開係を認めることは困難であつたが popliteal group において一時杜絶していた Tr. femoralis が日付の経過につれ再交通する像が見られた．

謝辞：本研究は西ドイツ，ハイデルベルク大学放射線医学教室 Universitätsstrahlenklinik Heidelberg; (Czerny Krankenhaus)(Direktor: Prof. J. Becker); において一部は Alexander von Humboldt Stiftung の研究費により行われた．

文　献

1) 秋貞雅祥，田坂晧，林三進，蜂屋順一：Hepatic oil Embolism, 3 症例及びその病因についての考察，日医放学誌，28巻 (1969), 1656.
2) Akisada, M. und Georgi, M.: Tiereexperimentelle Untersuchung zur Operativen Lymphoblockade mit nachfolgender Lymphographie, Fortschr. Röntgenstr. im Druck. 1970.
3) Azzali, G.: Il sistema Linfatico dell'Hamster Atti Accad. Fisiocr. Siena Sez. Med. Fis. 5 (1958) 241. cited by Miotti.
4) Burn, J.I.: Obstructive Lymphopathy Ann. roy. coll. Surg. 42 (1966) 43.
5) Burn, J.I. and A. Engeset, Acta Radiol. 45 (1956) 194.
6) Chavez, C.M., J-D, Picard, and D. Davis: Liver Opacification following Lymphangiography Pathogenesis and Clinical Significance-Surgery 63 (1968) 564.
7) Engeset, A.: An Experimental Study of the Lymph Node Barrier—Injection of Walker Carcinoma 256 in the Lymph Vessels—Acta Union Internationale contre le Cancer XV, (1959) 879.
8) Engeset, A.: The Route of Peripheral Lymph to the Blood Stream. An X-Ray Study of the barrier Theory J. Anatomy 93 (1959) 96.
9) Engeset, A.: Irradiation of Lymph Nodes and Vessels—Experiments in Rats, with Reference to Cancer Therapy—Scandinavian University Books (1964) Universitetsforlaget, Oslo, Norway.
10) Georgi, M.: Kontrastfärbung der Leber—eine seltene Komplikation während der Lymphographie—., Fortschr. Röntgenstr. 106 (1967) 853.
11) Job, T.T.: The Adult Anatomy of the Lymphatic System in the Common Rat, Anat. Rec. 9 (1915) 447.
12) Ludwick, W., Wachtler, F., und Zaunbauer, W.: Veränderungen am Lymphogramm durch Operation und Ionisierende Strahlen—Eine Beitrag zur Regeneration des Lymphsystems, Fortschr. Röntgenstr. 110 (1969) 307.
13) Miotti, R.: Die Lymphknoten und Lymphgefäße der weißen Ratte (Rattus Norvegicus Berkenhout, Epimys Norvegicus), Acta Anat. 62 (1965) 489.
14) Olin, T., and Saldeen, T.: The Lymphatic Pathway from the Peritoneal cavity-a Lymphangiographic study in the, rat-Cancer Res. 24 (1964) 1700.
15) Ramin, D. und Tackmann: Lympholymphatische und lymphovenöse Shunt-Variationen (dargestellt an einer intrahepatischen Lipiodoldeponierung nach Lymphographie)., Radiologe 8 (1968) 162.
16) Saldeen, T.: Experimental Studies on Spread of Rous Sarcoma in rats, Acta Path. Microbiol. Scandinavica Suppl. 162 (1963).
17) Shanbrom, E., und Zheutlin, N.: Radiographic Studies of the lymphatic System, Arch. Int. Med. 104 (1959) 589.
18) Threefoot, S.A., Kent, W.A., and Hatchett, B.F.: Lymphaticovenous and Lymphatico-lymphatic Communications demonstrated by PlasticCorrosion Models of rats and by postmortem Lymphangiography in man, J. Laborat. Clin. Med. 61 (1963) 9.