Osaka University Knowledge Archive

Title	経心房中隔左房穿刺法への断層心エコー法の併用-特に経皮経静脈僧帽弁交連裂開術(PTMC)時において-
Author(s)	木村, 晃二; 高宮, 誠; 永田, 正毅
Citation	日本医学放射線学会雑誌. 1992, 52(8), p. 1092-1098
Version Type	VoR
URL	https://hdl.handle.net/11094/20768
rights	
Note	

Osaka University Knowledge Archive : OUKA

https://ir.library.osaka-u.ac.jp/

Osaka University

日本医放会誌：52（8），1092—1098，1992（平4）

経心房中隔左房穿刺法への断層心エコー法の併用

特に経皮経静脈僧帽弁交連裂開術（PTMC）時において

国立循環器病センター放射線診療部*，心臓内科**
木村　晃二*　高宮　誠*　永田　正毅**

（平成3年8月5日受付）
（平成3年11月14日最終原稿受付）

Echocardiography-Guided Transseptal Left Atrial Puncture: A Safe Approach to Percutaneous Transvenous Mitral Commissurotomy

Kohji Kimura*, Makoto Takamiya* and Seiki Nagata**
National Cardiovascular Center
Department of Radiology*
Division of Cardiology, Department of Medicine**

Research Code No. : 507.2

Key Words : Transseptal left atrial puncture, PTMC, Two dimensional echocardiography

Transseptal left atrial puncture has generally been carried out under fluoroscopic control. In our experience, cardiac tamponade occurred in 3 of 83 cases during transseptal puncture for percutaneous transvenous mitral commissurotomy (PTMC) and percutaneous transvenous aortic valvuloplasty (PTAV). We tried to perform the puncture under simultaneous fluoroscopic and 2DE guidance to decrease the rate of complications. As a result, no complication has occurred in 55 cases. Furthermore, 2DE indicated that directing the puncture needle towards 4 or 5 o'clock was inappropriate, but that 3 o'clock was an appropriate direction for puncture of the fossa ovalis of a left atrium dilated because of mitral stenosis.

In conclusion, transseptal left atrial puncture can safely and easily be carried out under a combination of fluoroscopic and 2DE guidance, as this procedure displays the correct position and derection of the needle tip for interatrial septal puncture.

目　的

経皮経静脈僧帽弁交連裂開術（percutaneous transvenous mitral commissurotomy : PTMC）や経皮経静脈大動脈弁形成術（percutaneous transvenous aortic valvuloplasty : PTAV）の際には経心房中隔左房穿刺法（以下本法と略す）は避けて通れない重要な手技である．しかしながらこの方法は，従来X線透視下のみで行われており，心タンポナーデ等の重篤な合併症を引き起こす可能性のある比較的困難な手技である．今回，我々は，これらの合併症を避けるため，本法施行時の心房中隔に対する穿刺針の位置をモニターするために断層心エコー法（two dimensional echocardiography : 2DE）を併用する安全確実な方法を検討した．

対　象

対象はX線透視のみで行った83例と，心エコー併用で行った55例の合計138例であった．なお，順行性PTAVは全例でX線透視のみで行った（Table 1）．

Table 1　Materials

	fluorography	fluorography with 2DE
number of cases	83	55
during of study	'87. 6-'89. 9.	'89. 9-'91. 3.
age (mean) yrs	4-70(45)	36-72(54)
male : female	30 : 53	14 : 41

2DE : two dimensional echocardiography

方　法

1. ピッグテール・カテーテル（pig tail catheter : PT）を大動脈弁にあてた位置で留置する（大動脈根部の自安とする）.

2. 大腿静脈より挿入した Mullins transseptal catheter introducer set（以下シースセットと略す）の先端を上大静脈まで進める.

3. 造影剤を約2ml 吸引した2.5ml の注射筒を連結した中隔穿刺針（以下穿刺針と略す）をシースセットに挿入する.

4. 2DE を傍胸骨 4 腔像から少し時計方向にプローベを振った心房中隔がよく見える像で観察する（Fig. 1).

5. 正側 2 方向の X 線透視下にシースセットを 3 時～ 4 時の方向で PT 先端から1～2cm 足側の高さまで右房内に引き技く.

6. シースセットを卵円窩上縁の抵抗を感じるまで約1～3cm 頭側に押し進める. この時2DE でシースセット先端が 3 ～ 4 時の方向で心房中隔の中央に垂直に当たっていることを確認する.

7. シースセットを心房中隔に軽く押し当てた状態で固定する. X 線透視では穿刺針先端はほぼ左方からやや後方に向くように(Fig. 2a, b), 2DE では穿刺針に押された心房中隔が軽く左房方向に凸状に（Fig. 2c）観察できる.

8. X 線透視像を観察しながら穿刺針のみを挿入する(2DE で穿刺針が左房内に認められる(Fig. 2d).

9. 血液を注射筒内に吸引して左房血であることを視診し, X 線透視下に造影剤を注入して左房

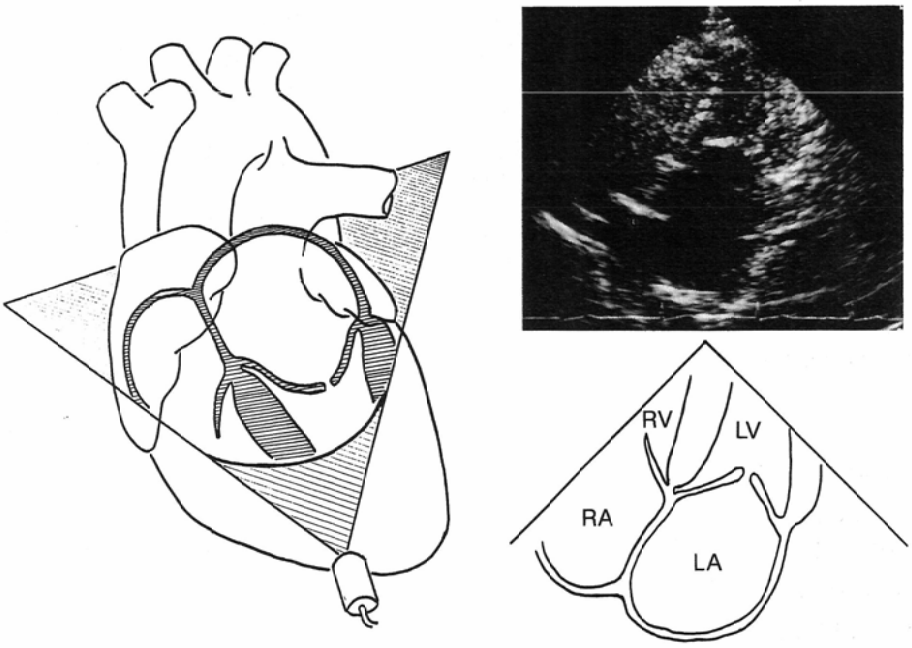

Fig. 1　Parasternal four chamber two dimensional echocardiogram (2DE) and diagramatic drawings of mitral stenosis.
Echocardiographic plane is slightly tilted clockwise to visualize clearly the interatrial septum.
LA : left atrium, LV : left ventricle, RA : right atrium, RV : right ventricle

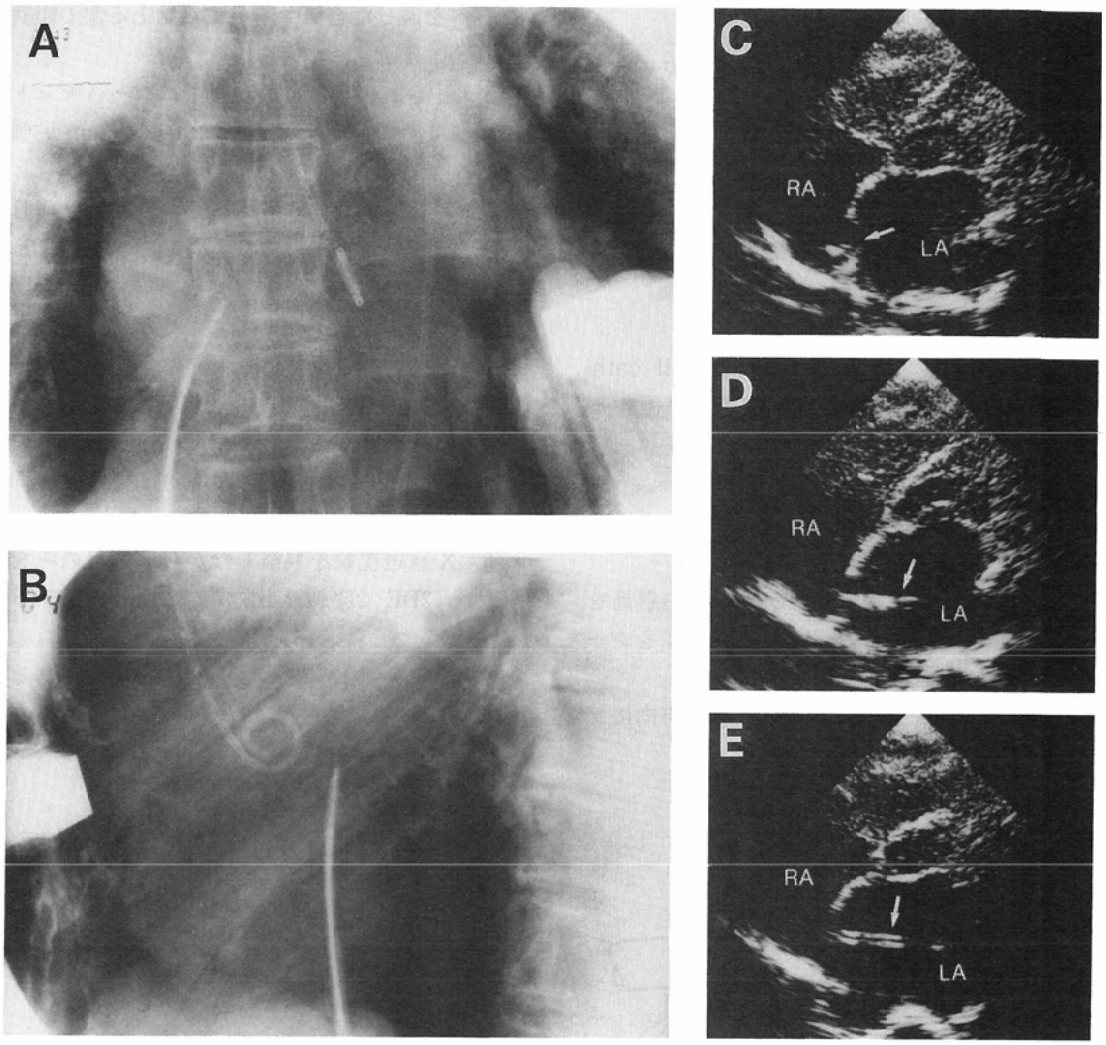

Fig. 2　Biplane fluorograms and four chamber 2DE during transseptal catheterization in a patient with dilated left atrium.
A (posteroanterior view) and B (lateral view) : The tip of Mullins transseptal catheter set is slightly pushing the interatrial septum at the fossa ovalis before advancement of the needle through atrial septum. C (2DE) : Just before the puncture, the interatrial septum bulges (✓) toward the left atrium. D (2DE) : Immediately after the puncture, the tip of the needle (✓) is in the left atrium. E (2DE) : The catheter set is advance into the left atrium. The needle and the dilater catheter had been already withdrawn. Note the visualization of the sheath and its lumen (↓) in the left atrium.
LA : left atrium. RA : right atrium

であることを確認する（2DE では左房内にコントラストエコーが認められる）.

10. シースセットを左房内に押し進め，ダイレーターと穿刺針を抜去する（Fig. 2e）.

結　果

PTMC，順行性 PTAV 時の本法で X 線透視下のみでは83例中 3 例に心タンポナーゼを認めたが，2DE 併用後は全例で合併症は認められなかった（Table 2）.

Table 2　Results of transseptal left atrial puncture

	fluorography	fluorography with 2DE
number of cases	83	55
cardiac tamponade	3	0
pericardial effusion	2	0

2DE : two dimensional echocardiography

考　察

右心系から左房，左室の検査データを求める際に，卵円孔開存や心房中隔欠損が存在しない症例にたいして，Ross らは1959年に経静脈的に左房圧の測定[1]，1960年に左室圧の測定[2]の方法を発表した．1962年に Brockenbrough ら[3]は左房・左室の圧測定だけでなく造影も可能な方法を発表した．しかしながらこれらの方法は左房穿刺部位の目安となるものを述べていない．McIntosh ら[4]，Cope[5]，Aldridge[6]，Peckham ら[7]は逆行性に大動脈弁まで挿入したカテーテルが左房穿刺部位の参考になると述べている．Cope[5]はさらに大動脈内カテーテル先端を参考に左房穿刺用カテーテル先端から穿刺針を出さずに心房中隔を探る方法で心タンポナーデの危険を避けることができると発表した．また Aldridge[6]は卵円孔開存が約25％に認められることから，先ず，穿刺針をカテーテル先端から出さないで心房中隔の通過を試みるべきであると述べている．1965年に Bloomfield ら[8]は卵円窩の上縁の limbic ledge を探れば容易に卵円窩を穿刺できると発表した．1966年に Ross[9]は，穿刺部位の決定にバリウム食道造影像，脊椎，左主気管支が目安となると述べ，更に左房の大きさにより穿刺方向の違いを述べた．また斜位方向からの透視が有用であると云う報告も認められる[10][11]．1979年に Mullins[12]は左房穿刺用カテーテル使用による合併症を避けるためシースとダイ

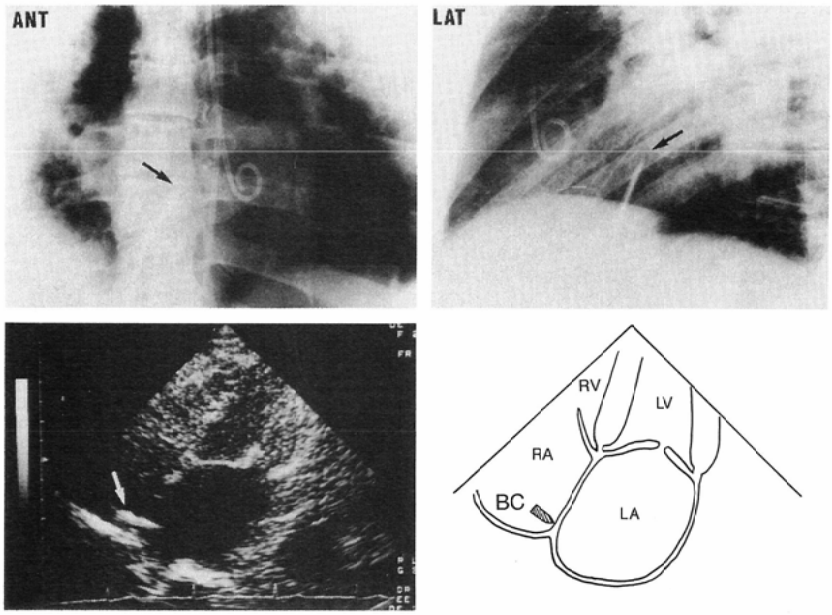

Fig. 3　Biplane fluorogram and four chamber 2DE of mitral stenosis during transseptal puncture.
Mullins transseptal catheter set slipped out posteriorly from the fossa ovalis. The tip of the catheter set is directed to 4 o'clock on fluoroscopy. On 2DE, catheter tip positioned at the junction of the right atrial postetior wall and the interatrial septum.
BC : Brockenbrough catheter, LA : left atrium, LV : left ventricle, RA : right atrium, RV : right ventricle

レーターからなるシステムを発表した．この方法が考案されシース自身を左房や左室内に留置したり，シースを通してバルーン・カテーテルを左房，左室さらに大動脈内にまでも挿入でき，心内圧の測定や造影が安全・容易に行えるようになった．しかしながら，1970年代後半から一般化した逆行性左心カテーテル検査法や，1980年代に入ってからの2DE や Doppler 検査機器の発達にともない，僧帽弁や大動脈弁の形態診断や機能診断への本法の適応は著しく減少した．このため，症例の多い施設においても若い医師が本法の修練を充分に行うことができなくなった[13]．この様な状況においてPTMC の有用性が認識されるようになり，本法がリバイバルしたが，それぞれの施設での本法の習熟度はおおむね低く，本法を再開しても初期には合併症が多かったとの報告もある[14]．PTMC 開始後，本法に関する報告が再び登場するようになった．Kronzon ら[15]は本法施行時に2DE を X 線透視に併用したが，穿刺部位の決定は X 線透視所見により決定していた．しかし，O'Keefe ら[16]は本法は大施設で熟練者が 2 方向 X 線透視を用いて行うべきで，2DE は必要なかったと述べている．また彼らは本法を行うに際して疾患・病態により，適応・比較的禁忌・禁忌と区分し，肺動脈造影を行い左房位置を確認する方法を加えることにより禁忌症例が比較的禁忌症例になるとも述べている．1990年に斎藤ら[17]は穿刺針を挿入したカテーテルを背側に向け上大静脈から左右に振りながら足方に引き下ろし，心房中隔の形状と卵円窩の limbic ledge を探る方法を発表した．しかし，左房拡大がある場合にはシースセット先端は卵円窩を探りにくく，たとえ探れても先端が滑りやすい．この際シースセット先端が前方に滑った場合は穿刺部位が不適当で改めて卵円窩を探るため問題とはならないが，後方に滑ってシースセット全体が右方に偏位したときには，この先端が正側 X 線透視で 3 時～4 時の方向に向いていても2DE でみると，心房中隔と右心房後壁の接合部に向

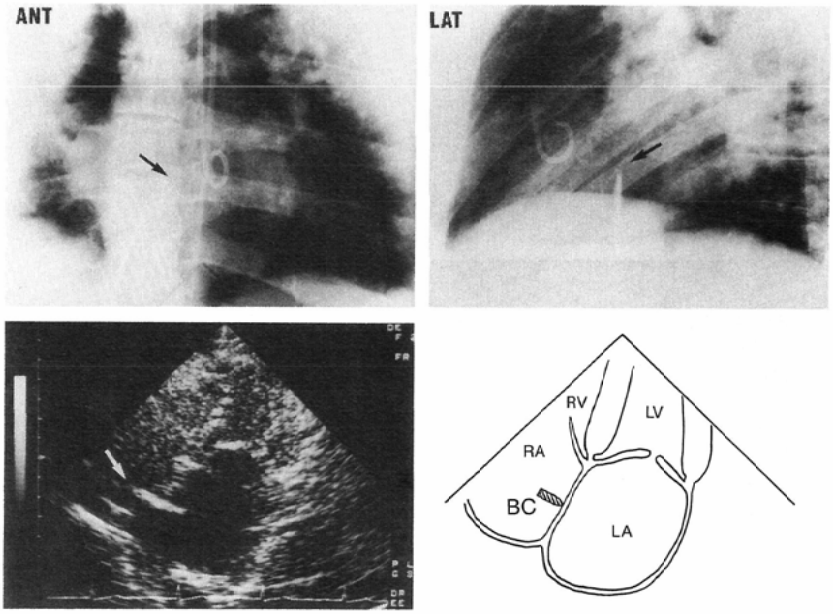

Fig. 4　Biplane fluorogram and four chamber 2DE of mitral stenosis during transseptal puncture.
The tip of Mullins transseptal catheter set direct to 3 o'clock on fluoroscopy which is perpendicular to the interatrial septum on 2DE.
BC : Brockenbrough catheter, LA : left atrium, LV : left ventricle. RA : right atrium, RV : right ventricle

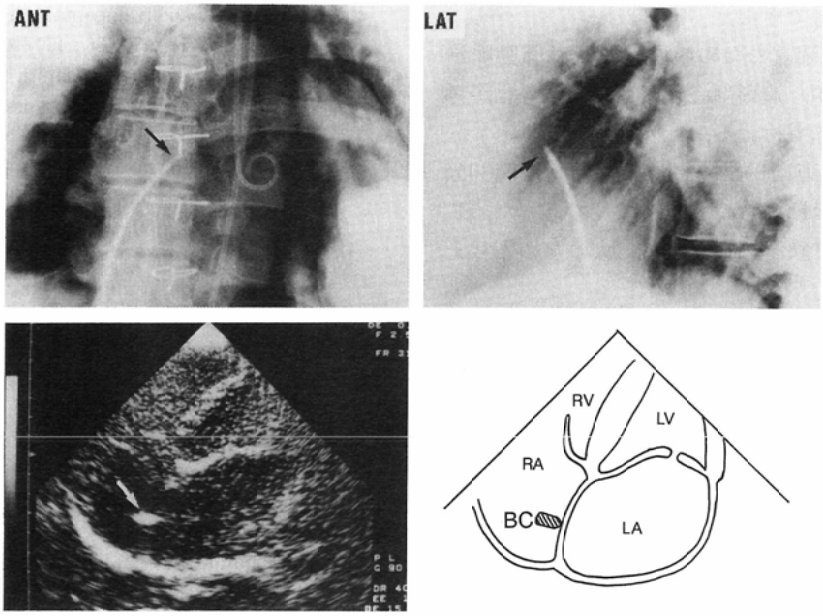

Fig. 5　Biplane fluorogram and four chamber 2DE of mitral stenosis during transseptal puncture.
The tip of Mullins transseptal catheter set could not probe for the fossa ovalis with the direction of 3 to 4 o'clock. With 2DE guidance, we could puncture the fossa ovalis with the direction of 1 to 2 o'clock.
BC: Brockenbrough catheter, LA: left atrium, LV: left ventricle, RA: right atrium, RV: right ventricle

かっている場合が多く(Fig. 3)，この部を穿刺すれば心穿孔を起こし心タンポナーデを引き起こす可能性がある．従来，本法においてシースセット先端は4時～4時30分の方向が良いとされていたが，今回，我々がPTMCに際してX線透視と2DE下に施行した本法において，シースセット先端が心房中隔中心に垂直にあたる方向は，約90%以上の症例において3時の方向であることを知った(Fig. 4)．これは僧帽弁狭窄では左房が拡大して心房中隔が垂直に立っているためであると考えられる．シースセット先端を1時～2時の方向に向けたときに2DE上で心房中隔の中心に位置し，この方向で穿刺に成功した症例もあった(Fig. 5)．この様にX線透視に2DEを併用して本法を行えば左房の拡大程度に関係なく2DE画像で穿刺部位を確認しながら穿刺でき，本法を安全かつ容易に施行できると考えている．

最近，経食道エコー併用による左房内血栓存在例に対するPTMCが報告されているが，我々は左房内血栓を溶解した後にPTMCを行えばよく，あえて塞栓症の発生の可能性のある時期に行う必要はないと考えている．

なお，本法施行時に透視に2DEを併用する場合，2DE施行者のX線被曝と検査の煩雑さが問題になると考えられるが，X線被曝についてはエコー・プローブを保持した手はコリメーターによりX線主線錐外に外すことができる．検査の煩雑さについては，エコー検査がPTMC後の僧帽弁の裂開程度や僧帽弁逆流の発生の有無の判定には簡便なため，われわれはあらかじめ被験者の横にエコー本体を設置しており，これを流用するので問題にはならない．

結　語

1．経皮経静脈僧帽弁交連裂開術(PTMC)に際しての経心房中隔左房穿刺時に，X線透視に断層心エコー法(2DE)を併用し重篤な合併症を認めず

安全確実に施行できた．

2．左房位置確認のための右室または肺動脈造影を必要とせず，造影剤注入により病態悪化が考えられる患者にも行える．

3．穿刺針の方向は成書による4時～4時30分方向でなく，ほぼ3時の方向が最良であった．この理由は僧帽弁狭窄による左房拡大のためと考えられる．

4．経心房中隔左房穿刺時にX線透視に断層心エコー法(2DE)を併用する方法は本法を安全容易に施行できる．

文　献

1) Ross J Jr, Braunwald E, Morrow AG: Transseptal left atrial puncture; new technique for the measurement of left atrial pressure in man. Am J Cardiol 3: 653—655, 1959
2) Ross J Jr, Braunwald E, Morrow AG: Left heart catheterization by the transseptal route; a description of the technic and its applications. Circulation 22: 927—934, 1960
3) Brockenbrough EC, Braunwald E, Ross J Jr: Transseptal left heart catheterization; a review of 450 studies and description of an improved technic. Circulation 25: 15—21, 1962
4) McIntosh HD, Sleeper JC, Thompson HK Jr, Whalen RE: Simplification of left heart catheterization percutaneous techniques for catheter insertions. JAMA 177: 600—604, 1961
5) Cope C: Newer techniques of transseptal left-heart catheterization. Circulation 27: 758—761, 1963
6) Aldridge HE: Transseptal left heart catheterization without needle puncture of the interatrial septum. Am J Cardiol 13: 239—242, 1964
7) Peckham GB, Chrysohou A, Aldridge HE, Wigle ED: Combined percutaneous retrograde aortic and transseptal left heart catheterization. Brit Heart J 26: 460—468, 1964
8) Bloomfield DA, Sinclair-Smith BC: The limbic ledge; a landmark for transseptal left heart catheterization. Circulation 31: 103—107, 1965
9) Ross J Jr: Considerations regarding the technique for transseptal left heart catheterization. Circulation 34: 391—399, 1966
10) Duff DF, Mullins CE: Transseptal left heart catheterization in infants and children. Cathet Cardiovasc Diagn 4: 213—223, 1978
11) Croft CH, Lipscomb K: Modified technique of transseptal left heart catheterization. JACC 5: 904—910, 1985
12) Mullins CE: New catheter and technique for transseptal left heart catheterization in infants and children. Circulation 59-60 (Suppl II): II-251, 1979
13) Schoonmaker FW, Vijay NK, Jantz RD: Left atrial and ventricular transseptal catheterization review; losing skills? Cathet Cardiovasc Diagn 13: 233—238, 1987
14) Weiner RI, Maranhao V: Development and application of transseptal left heart catheterization. Cathet Cardiovasc Diagn 15: 112—120, 1988
15) Kronzon I, Glassman E, Cohen M, Winer H: Use of two-dimensional echocardiography during transseptal cardiac catheterization. JACC 4: 425—428, 1984
16) O'Keefe JH Jr, Vlietstra RE, Hanley PC, Seward JB: Revival of the transseptal approach for catheterization of the left atrium and ventricle. Mayo Clin Proc 60: 790—795, 1985
17) 斉藤　滋，原　芳邦，新井英和，他：僧帽弁，大動脈弁に対する弁形成術の手技と問題点，特に経中隔左心カテーテル法の実施手技について，心血管，5: 135—140, 1990