

Title	頭蓋内腫瘍診断の基準としての石灰化松果体の位置計測法
Author(s)	石原, 昭友
Citation	
Issue Date	
Text Version	none
URL	http://hdl.handle.net/11094/28281
DOI	
rights	
Note	

Osaka University Knowledge Archive : OUKA

<https://ir.library.osaka-u.ac.jp/repo/ouka/all/>

【21】

氏名・(本籍)	石原昭友 いし はら あき とも
学位の種類	医学博士
学位記番号	第 160 号
学位授与の日付	昭和36年3月23日
学位授与の要件	医学研究科内科系 学位規則第5条第1項該当
学位論文題目	頭蓋内腫瘍診断の基準としての石灰化 松果体の位置計測法
論文審査委員	(主査) 教授 立入 弘 (副査) 教授 金子 仁郎 教授 小浜 基次

論文内容の要旨

目 的

頭部 X 線像において生理的に石灰沈着像を示す松果体は、脳腫瘍の際に位置の移動を伴うことが多いので、この位置の計測は脳腫瘍の X 線学的診断にあたって重要な役割をなすことが強調されている。この重要性を最初に認めてその位置に関する報告をしたのが Schüller である。その後数種の計測法が発表されたがこれらはいずれも欧米人を対象としたものであり、日本におけるこの種の研究は皆無に近いというのが現状である。そこでこれら既存の計測法について検討し、更に簡便でしかも正確度の高い新しい計測法を提案するものである。

方法並びに成績

当院放射線科で頭部の X 線検査を行ったもので、その側面像に松果体の石灰沈着像がみられるものを選び、この中から更に一定の基準を設けて、これに属する正常例180と腫瘍例52を材料とした。但し腫瘍例の一部で、松果体の石灰化がみられないものでも、脳室像で第3脳室の後部の松果体陥没が明瞭にみられるものは、これより松果体の位置を決定して材料に加えた。

まず正常例について、従来の測定法のうちで比較的一般に用いられている方法について検討した結果を述べる。

(1) Vastine-Kinney 氏法

本法を用いた結果は Vastine-Kinney の正常域から外れるものが多数みられたが、後に修正された正常域を用いるときには比較的良好な結果がみられるが、しかし日本人として別の正常域を用いる必要がある。又この計測法は簡便さの点で欠けるところがある。

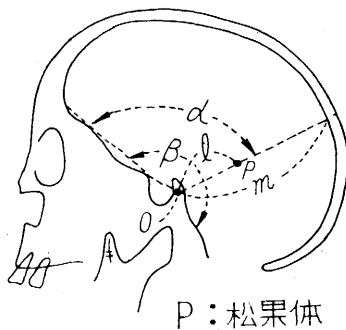
(2) Fray 氏法

本法について検討した結果、種々な欠点が見出された。即ち測定点が X 線像の上で必ずしも明瞭に指摘

出来ず、このため36%の計測不能例が出た。計測出来たものについても本法の正常域に入るものは61.3%にすぎない。

(3) Crinis-Rüsken 氏法

この計測法でも計測不能が33%にみられ、定められた正常域との喰違いが大きく信頼性に乏しいことが判明した。



新しい計測法

簡便でしかも信頼性の高い新しい計測法を求めべく、図に示した各距離及び角度について計測した。O点は側面像で前頭蓋窩の眼窩の天井部にあたる直線状の部を延長して鞍背と交叉する点である。ここで計測した距離及び角度の相互関係について検討した。

(1) l (O点松果体距離) について

この距離別の度数分布はほぼ正規分布と考えられる形をとり、その平均値は40.0mmである。

標準偏差 = 2.45 であり、従って 35~45mm をとれば正常例の 95% がこの間に入ることになる。しかしこの値を m との比 ($r = \frac{l}{m}$) でみると r の値が僅か 0.31~0.36 の間に 95% が入る。従ってこの距離に関しては l の絶対値を用いるよりも r を用いる方が妥当である。尚この間に含まれる腫瘍例はその 59% である。

(2) α について

α に関する度数分布も正規分布であり、その平均値としては 110.0° が得られた。標準偏差は 4.1 であり、従ってこの角度に関する正常域は $102^\circ \sim 118^\circ$ とすれば充分である。腫瘍例ではこの域に分布するものは 42% にすぎない。 α を β との比で検討した結果、概して α は β の $\frac{1}{2}$ という値をとるが正常例の 95% を含む範囲としては 0.44~0.56 をとらねばならず、必ずしも比を用いて有利であるとする結果にはならなかった。従って α に関する限り頭蓋の大きさに関係なく α の絶対値で規定する方が妥当である。

以上松果体の位置について α (正常域 $102^\circ \sim 118^\circ$) と r (正常域 0.31~0.36) を用いて規定する方法は極めて簡便であり信頼度も高く、臨床の実際に役立つことを主張するものである。

総括

- (1) 正常例 180, 腫瘍例 52 について、X線側面像で松果体の位置の計測法に関して検討した。
- (2) 欧米人を対象として考案された計測法の正常域は日本人には修正して適用する必要がある。
- (3) 既存の計測法には簡便性と正確性を具えたものは見出せなかった。
- (4) 角度と距離の比で規定する簡便性と正確性を具えた新しい計測法を考案し、その正常域を決定した。

論文の審査結果の要旨

本研究の意図

著者は一般に用いられやすく、しかも大きい誤りの少い脳腫瘍診断に役立つX線像観察法を求めようとした。今迄脳腫瘍に対する診断には、X線学的に種々の方法がとられているが、その基本となるものは頭部単純像である。この単純像で一番とられやすく、しかも確かな標識は石灰化松果体である。その位置の移動が非常に重要なものと評価されているのは、松果体が本来ある位置から、脳内の多くの腫瘍による圧迫や脳室系の変化による影響で位置の移動を来しやすいことによる。この位置を判断する方法として数種の計測法が提案されているが、いずれも欧米人を対象としたものであり、我が国ではこの種の研究は極めて少く、殆んど皆無に近いというのが現状である。そこで本研究者は正常例180と脳腫瘍例52を材料として新しい計測法を提案するとともに、従来の方法についても臨床医の立場から検討を加えた。

本研究者の新法

本研究者の提案する新しい計測法は頭部X線側面像で前頭骨眼窩部大脳面と蝶形骨小翼の一部から構成される直線状部を延長して鞍背と交叉する点O)を基点として、角度(α)と距離の比(r)をもって、松果体の位置を規定しようとするものである。

α にはO点を頂点として前記直線部と松果体のなす角度を採用し、 r はO点と松果体を結ぶ直線上で、O点から頭頂骨内面までの距離(m)に対するO点松果体距離(l)の比を指す ($r = \frac{l}{m}$)

α の正常範囲は $102^\circ \sim 118^\circ$ であり、 r の正常範囲は $0.31 \sim 0.36$ である。

本法は透明フィルムに描いたガイドを使用することにより臨床上の応用は極めて簡便なものとなり、何らの労作も必要とせず松果体の位置判断が可能となる点でもすぐれている。

在来の判定法の検討

既存諸法の検討では Vastine-Kinney 氏法の正常域がそのまま日本人に適用されないことを認めてこれを修正し、新しい範囲として

$$\text{前後方向には } y = 1.27x + 52.90 \pm 10.00$$

$$\text{垂直方向には } y = 0.45x + 11.08 \pm 5.04$$

を導いた。

Fray 氏法の検討ではかなり多数の計測不能例のあることと並んで、判断の適中率の低い点を指摘しており、また Crinis-Rusken 氏法も Fray 氏法と同様すべてについて計測できない欠陥をつき、さらに個々の頭蓋の大きさを無視して絶対距離にたよることの欠点を認めている。

以上本研究は、この種のものとしては本邦最初のものであり、複雑な計算の結果ではありながら簡潔明快な実施方法に導いて、在来の諸法に比べて、日本人に関しては、より精度の高い判定をすることができ、かつ臨床の實際上直ちに應用し得るようにした点で意義があると考えられる。