The University of Osaka
Institutional Knowledge Archive

Title	心臓弁運動様式の超音波による解析
Author(s)	青木, 佳寿子
Citation	大阪大学, 1965, 博士論文
Version Type	
URL	https://hdl.handle.net/11094/28766
rights	
Note	著者からインターネット公開の許諾が得られていないため、論文の要旨のみを公開しています。全文のご利用をご希望の場合は、大阪大学の博士論文についてをご参照ください。

The University of Osaka Institutional Knowledge Archive : OUKA

https://ir.library.osaka-u.ac.jp/

The University of Osaka

【13】

氏名・(本籍)	青木佳寿子(あおきかずこ)
学位の種類	医学博士
学位記番号	第 666 号
学位授与の日付	昭和40年3月26日
学位授与の要件	医学研究科内科系 学位規則第5条第1項該当
学位論文題目	**心臓弁運動様式の超音波による解析**
論文審査委員	(主査) 教授 吉田 常雄　(副査) 教授 武田 義章　教授 金子 仁郎

論文内容の要旨

〔目　的〕

心臓は特有なる肉眼的構築を有し，かつ迅速なる律動現象を営み，而して心疾患時これ等に種々変化を来たす。なかんずく弁は最も重要なるものの一つである。そこで超音波検査法により弁動態に就き非観血的，かつ可及的に直接的な情報を求め，臨床応用への途を開かんとした。

〔方法並びに成績〕

方法：超音波 Doppler 法により迅い弁運動の時期を体外より非観血的に検出出来るが更に弁運動全般の pattern をも知る目的で，Doppler 法 (3.5 Mc)，echo 法 (2.0 Mc) 同時重畳併用装置をも使用した。本装置は，同一対象に対し同時に同方向より両方法を互いに干渉する事なしに実施し得る。echo 法では，超音波インパルスを被検査体に向けて送り，反射 echo をブラウン管上に輝度変調せる光点をもって表現し，対象の動きによる光点の動きをブラウン管連続撮影装置により撮影することにより，対象の運動（時間－偏位）曲線が得られる。この方法と Doppler 法との同時重畳使用により，多くの echo の中から弁 signal と同対象よりの echo を弁別し得る。Doppler signal は一方で磁気テープに記録し，他方濾波器にて約1000c. p. s. 以上の高調部分を弁別し電磁オツシログラフにて記録した。これにより弁運動の速さが約 200 mm/sec. を超える部分を検出出来る。磁気テープ記録は，更に sound spectrograph にて分析した。これにより弁開閉等の主要運動中に於ける速さの変遷が分る。かくして得られた Doppler signal 及び echo 曲線を同時記録した心電図及び心音図ないし心電図R棘により trigger された time mark 等と相互に対比分析した。この際本法により捕捉されるのは，対象の運動の中超音波ビーム方向の成分である。

成績：1. 弁運動様式：健常者 35 名，各種心筋疾患心不全 4 例，僧帽弁膜症に伴うもの以外の心房細動 2 例，PQ 延長 7 例，その他病的例に於ける三尖弁，半月弁所見を参照し弁運動の一般様式を検

討した。健常者にて，第3，4肋間胸骨左縁附近に探触子を適用した際，僧帽弁 Doppler signal に対応して捕捉される echo 曲線は図の如くである。記録条件及び僧帽弁の解剖学的位置等を勘案すると，これが予期される僧帽弁 echo 曲線で，かつ動く方向と心周期との関係からその前尖のものと解される。即ち，図の segmens B-C は閉鎖に，D-Eは開放に当り，これ等はそれぞれ僧帽弁閉鎖 Doppler signal (Mc) 開放 signal (Mo) に対応する。心筋疾患心不全4例では，前尖の echo 曲線に対称的な，後尖のそれと解される echo 曲線が得られた。かかる例では弁口全体は探触子(前胸壁に当る)に対し相対的に静止の位置にあると言い得るが，一般的には前尖 echo 曲線は弁開閉の他，弁口全体としての運動が重なるものと解しなければならない。しかし各 segment の意義は同様と考えられる。segment A-Bによる peak は，心房細動例には現われず，又 PQ 延長例ではP波に伴う故，心房収縮に関係するものと解される。これらの結果を綜合すると，僧帽弁は拡張期初に大きく開放し，その後直ちに反転して半開の位置に迄戻り，概ねそのレベルにて次の心周期に至り，心房収縮と共に再び少しく開いた後，心電図 QRS に続いて閉鎖すると言い得る。かかる所見は従来 in vitro に於ける心臓潅流実験等により推測されていた弁運動様式が人にても in vivo にて概ね適用し得ることを裏付けるものである。

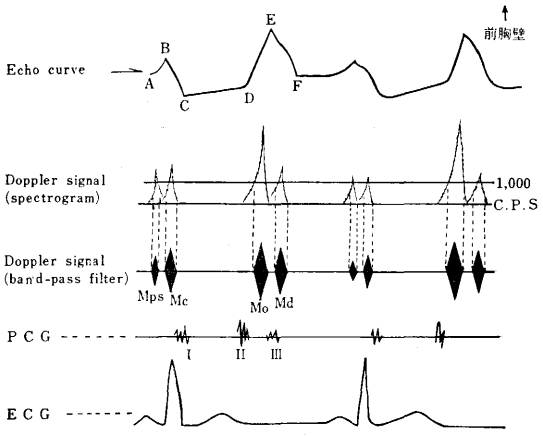

健常者僧帽弁前尖が最も前胸壁に近付く距離は51.3mm(σ=4.73mm)，最深点は 74.4mm(σ=4.55 mm)，振巾（peak to peak，E点-C点間垂直距離）は 23.2 mm (σ=4.00 mm)である。又 echo 曲線の中心点の深さは，63.2 mm (σ=4.18mm）で測定した例（体格の著しく大又は小なる例はなかった）では胸廓の厚さとの間に相関はなかった。

胸骨下部左縁にて超音波ビームを内に傾けた場合，上述の僧帽弁前尖 echo とは別にこれと同様の pattern を示す echo が捕捉され，諸条件を勘案すると，三尖弁，特にその前尖 echo と解される。併しこれが連続的に記録し得るのは一般に右室拡大例であり，健常者では前胸壁の echo に重なり明瞭には記録し難い。

又，半月弁 Doppler signal は比較的容易に得られるが，その明瞭な echo 曲線を得ることは困難であった。

2. 主要弁運動時期，心時相：房室弁 echo 曲線は上述の如く一般に弁口全体の運動も重畳するもので，A，C，D，F 点等の屈曲点は必ずしも厳密に指摘し難い。それ故，開口，閉鎖の時期は echo 曲線よりも Doppler signal によるのが適当である。これは技術上原曲線の立上りをその微分曲線をもって検出することに当る。又，Doppler signal は半月弁に就いても得ることができ，その開閉時期を知る事が可能である。この際新たに得られた echo 曲線との対応関係から，閉鎖 signal に就いては

その終了を，開口 signal についてはその開始を測時するのが妥当である。健常者について electro-mechanical latent time, isometric contraction time, tension period, isometric relaxation time 等の心時相を測定し得た。

3. 弁運動の速さ：弁運動（被照射点）の速さは，原理上 echo 曲線の tangent からでも，Doppler signal の周波数からでも測定し得るが，測定技術上，後者の方がより精密である。僧帽弁前尖開放及び閉鎖の動きの速さはそれぞれ573mm/sec.（σ=121.3mm/sec.），350 mm/sec.（σ=106.3 mm/sec.），前収縮期に於ける拡大時 328mm/sec.（σ=75.0 mm/sec.），拡張初期最大開口後反転する速さ 300 mm/sec.（σ=84.4 mm/sec.）である。測定条件の上での制約は大きいが，弁運動の速さの大略を窺い得ると思われる。

4. 上記諸点より，先天性心疾患を検討するに，心房中隔欠損症（29例）では，僧帽弁前尖 pattern は全般に健常者のそれより深いが（P<0.01　D点のみ0.01<P<0.05），振巾では差がない。segment B-C の傾斜は緩かな事が多く，segment C-D の後半は上方に凸に円弧を画いて漸次高まりを示すのが特徴である。三尖弁 echo は捕捉され易く，echo 法実施20例中9例にて得られた。心室中隔欠損症（21例）の僧帽弁前尖 echo 曲線には拡張中期即ち segment F-A にE点より 23/100 sec. の辺りに小さな高まりを示し，E, F 点以外の屈曲点は健常者のそれより深く（P<0.01　但D点は 0.01<P<0.05），振巾が大きい（P<0.01）。心時期に関する主な変化は，心室中隔欠損症の electro-mechanical latent time が 7.4±0.28(1/100 sec.）で健常例，動脈管開存症（11例）に比し延長を示し（P<0.01），同じく isometric relaxation time は 4.2±0.24(1/100 sec.）で健常例及び心房中隔欠損症に比し短縮する（P<0.01）。同時に弁開口の速さも 708 mm/sec.（σ=222.8 mm/sec.）で健常例（0.01<P<0.05）及び心房中隔欠損症 509 mm/sec.（σ=107.9 mm/sec）より迅い（P<0.01）。即ち，これ等疾患に於いてはその血液動態の差と共に僧帽弁運動動態ないし心時相も異なる。かかる知見は鑑別診断にも有用である。

〔総　括〕

超音波 Doppler 法 echo 法併用装置を使用し，僧帽弁を中心として弁運動の解析を行ない，特に弁運動全般の pattern，主要運動時期（心時相）及び速さの三点より検討した。

① 僧帽弁は通常，拡張初期に最大開口を示し，その後半開の位置迄戻り，次の心房収縮と共に再び少し開いた後，閉鎖に至る。

② 三尖弁も僧帽弁と本質的には同様の pattern を示すものと解される。

③ 僧帽弁の内，超音波法によって最も容易に捕捉されるのはその前尖である。第3ないし第4肋間胸骨左縁附近よりほぼ垂直の方向に於いて，その動きの中心点の深さは 63.2 mm（σ=4.18 mm）で振巾（peak to peak）は 23.2 mm（σ=4.00 mm）である。

④ 僧帽弁 Doppler signal より，その開閉等の主要運動の時期及び速さの大略を知り得た。

⑤ 心房中隔欠損症，心室中隔欠損症，動脈管開存症に就いて上記諸点に関し検討した。

論文の審査結果の要旨

心臓は特有の構築と律動的運動を有し，しかもこれ等は諸種病的状態時に変化を示すことが多い。従ってかかる面の把握は心臓病態生理解明ないしその臨床応用上極めて意義は深いものである。この際超音波検査法によれば従来の方法と異なり非観血的かつ被検者への負担少なく直接心内現象についての情報を獲得することが可能である。

本論文は超音波 Doppler 法及び echo 法を併用し，その所見の意義付けを試み，而して僧帽弁を中心とし心臓弁運動を，その全般的 pattern, 時相，速さの三面より研究したものである。即ち, echo 法によると弁運動全般の pattern を知ることが可能で，僧帽弁は通常拡張初期に最大開放を示し，その後直ちに半開の位置迄戻り，次の心房収縮と共に再び少し開いた後閉鎖に至る。三尖弁も概ね同様の pattern を示す。僧帽弁のうちでも超音波法によって通常容易に検出されるのはその前尖で，第3ないし第4肋間胸骨左縁附近よりほぼ垂直の方向に於けるその動きは 63.2 mm の深さを中心とし，振巾 23.2mm である。弁運動のうち特に開閉等の主要運動の時期を知るのは Doppler signal によるのが便利であり，その際の速さ（厳密には速度の超音波方向の成分）は Doppler signal の周波数より算出することが出来る。健常者僧帽弁前尖にて閉鎖及び開放時の速さはそれぞれ平均 350 mm/sec, 573mm/sec. である。これ等には多少弁口の動きも含まれるも，いずれにせよ弁運動の大略を知ることが可能である。更にこれら pattern, 時相，速さをパラメーターとして二・三先天性心疾患を検討した。心房中隔欠損症心室中隔欠損症はそれぞれ特異な僧帽弁前尖運動を示すこと多く，又心房中隔欠損症では右室の electro-mechanical latent time が延長し，心室中隔欠損症は左室 electromechanical latent time が延長を示し，又，動脈管開存症と共に左室等容性弛緩期の短縮を認めた，更に弁運動の速さにも変化が認められた。

本研究は以上の如く，従来の方法では窺い得なかった弁運動様相を解明し，而して超音波法が種々疾患診断ないし鑑別に役立つことを示したもので，臨床上寄与する所頗る大なるものがあると考えられる。