Osaka University Knowledge Archive

Title	ヒト悪性線維性組織球腫由来培養細胞の生物学的特性
Author(s)	杉山, 勝
Citation	大阪大学, 1984, 博士論文
Version Type	VoR
URL	https://hdl.handle.net/11094/33924
rights	
Note	

Osaka University Knowledge Archive : OUKA

https://ir.library.osaka-u.ac.jp/

Osaka University

ヒト悪性線維性組織球腫由来
培養細胞の生物学的特性

大阪大学歯学部口腔外科学第一
講座

杉山 勝

緒言

悪性線維性組織球腫(MFH)は，軟部組織又は骨に発生する未分化で多形型の肉腫である。

MFHの名称を用い，比較的まとまった1つの腫瘍として総括される様になったのはごく最近のことであるが，本腫瘍の概念は1960年代に入りStout一派[1,2]によって初めて報告された。すなわち彼らは，組織球性と思われる腫瘍を組織球腫と線維性黄色腫とに分け，さらにこれらを良性と悪性とに分けた。それ以来，storiformまたはcartwheel様増殖様式をとる悪性腫瘍は，広くMFHと呼ばれる様になった。

1978年WeissとEnzinger[3]は本腫瘍を，腫瘍細胞が主として組織球あるいは線維芽細胞の形態を示し，貪食作用，コラーゲン産生以外に特殊な分化方向を示さない未分化腫瘍と広く定義づけた。その後多くの病理学者の注目を集める腫瘍となり，今までの間葉系腫瘍材料が再検討されるに至った。その結果現在では，中高齢者に生ずる肉腫のなかで最も発生頻度の

高い因腫であると考えられている。

本腫瘍の一般的な組織学的特徴は，以下のごとくである。腫瘍細胞は主として組織球様あるいは線維芽細胞様形態をとり，時折これらの細胞に加えて，奇怪な(bizarre)多核巨細胞や重き腫細胞が組織内に見られる。また，腫瘍細胞の中に，赤血球，血鉄素などをとり込む貪食像や，種々の程度の炎症性細胞浸潤が見られる。さらに本腫瘍は，紡錘形の細胞が花むしろ状に増殖するstoriform patternをしばしば形成するのが特徴的である。しかしこれらの組織像は，同一腫瘍内でも採取部位あるいは摘出時期によって異なるので，類似腫瘍との鑑別診断は極めて困難である。さらに上記の多彩な組織学的特徴に加えて，他の特徴を有するMFHもありうるとして，Weiss と Enzinger[4,5]は本腫瘍を，1)通常型のstoriform-pleomorphic type，2)粘液変性の強いmyxoid type，3)巨細胞の出現が著名なgiant cell type，4)炎症性細胞の著名なinflammatory type，5)血管新生の著明なangiomatoid

type の5つの subtype に分類している。また Hadju[6] は、MFH を fibroblastic, histiocytic, pleomorphic の3部に分け、fibroblastic の中に Dermatofibrosarcoma protuberans, Fibrous xanthoma, Myxoid fibrous histiocytoma を、histiocytic の中に Malignant histiocytoma, Malignant giant cell tumor of soft tissues, Round cell sarcoma, Pseudosarcomatous reticulo histiocytosis, Xanthomatous giant cell tumor, Nevoxanthoendothelioma を、pleomorphic の中に Malignant xanthoma, Fibroxanthosarcoma, Xanthosarcoma, Histiocytic sarcoma を含めている。しかし病理学者の中には、この様な拡大解釈に批判的な者も少くない。

一般的に腫瘍を分類する場合、その組織起源をもとに考えるのが通常であると思われる。MFH は初め、Stout 一派により組織球に由来した腫瘍として報告された。しかし最近ではこの説は否定されつつあり、代って未分化間葉細胞がその起源であると考える者が多くを占める様になった[5~7]。事実 Weiss と Enzinger[5] や Hadju[6] は、MFH が未分化間葉細胞に由来するという説を信じて MFH を分類しているが、この仮説は事

実の裏付けに乏しく，推測の域を出ていない。

上記のごとくMFHが我々を混乱させる原因は，腫瘍組織像の多彩性にあると思われる。いわゆる通常型の場合でさえ，storiform patternの形成が著しい症例とこれに乏しい症例が見られ，同腫瘍の特徴である血球貪食像や巨細胞出現数も，症例によってかなりの差が認められる。以上の理由から現在でも，全ての病理学者が納得する様な組織学的診断基準が定められておらず，どの程度の組織像の亜型までをMFHとしてとり扱うについて結論が出ていない。

この様に，MFHは多くの問題を含む曖昧とした腫瘍として放置された状態で，病理学的分類のみが先行しているのが現状である。故に，腫瘍の特性，組織由来など腫瘍の本体を明らかにし，適確な診断マーカーを見出すことが必要であると思われる。

そこで著者は，種々の細胞が混在した多彩な組織像を特徴とするMFHの複雑な状態を単

純化するため，腫瘍組織から単一細胞をin vitroに分離し，その性状を解析することにより，本腫瘍の診断マーカーおよび組織由来等について考察を加えた。

実験材料ならびに実験方法

1、実験材料

本研究に使用したヒト悪性線維性組織腫(MFH)組織は、以下の患者から得た。

患者は38才の男性で、右側上顎臼歯部の腫脹および違和感を主訴として、昭和50年4月2日に本院を受診した。口腔内所見として、7 6 1頬側歯肉に潰瘍形成を認め、右側犬歯窩から上顎結節にかけて約3cm幅の弾性硬の腫瘤を認めた。右側顎下リンパ節は約1cm径に腫脹していたが、可動性で圧痛は認められなかった。口腔内潰瘍形成部を中心として試験切除を行った結果、悪性線維性組織球腫(MFH)の診断が得られたので、上顎部部清術および上顎骨部分切除術を施行した。なお手術によって得られた顎下リンパ節は、病理組織学的にMFH転移巣であった。約3ヶ月後、右側眼窩下部に腫瘍の局所再発を認めたため、眼球を含めた腫瘍摘出術を施行し、術直後よりドキソルビシン塩酸塩(ADM、アドリアシン®、協和

醗酵製）等による化学療法を開始した。しかし約2ヶ月後には，内眼角部に腫瘍の再発を認めると共に，肺リンパ節への転移が認められた。その後，ADMに加えてビンクリスチン硫酸塩（VCR，オンコビン®，塩野義製薬製），シクロホスファミド（CTX，エンドキサン®，塩野義製薬製），プレドニン（P，プレドニン®，塩野義製薬製）を用いたVEP療法を行ったが効果が得られず，初診日より約1年後に患者は死亡した。

2．細胞ならびに培養方法

第1回目の手術によって得られた上顎洞部のMFH組織を用いて，初代培養を行った。

すなわち，手術摘出物中央より無菌的に採取した腫瘍組織を約1mm角に細切し，60mm径ペトリ皿上に室温で2時間静置した。その後10%仔牛血清（阪大微生物病研究会製），2mM L-グルタミン（和光純薬工業製）を含むEagleのMEM（日水製薬製）を増殖培養液として5ml加え，5%炭酸ガス培養器中で37°Cにて培養した。なお培養液の交換は，4日から6日毎に行った。

約50日間の培養の後，細胞はほぼ飽和状態に達した。この時，最終濃度0.08%トリプシン（阪大微生物病研究会製），1.4%エチレンジアミン四酢酸二ナトリウム（EDTA，石津製薬製），0.05%コラゲナーゼ（Type I, Sigma製，USA）を含むCa^{2+}，Mg^{2+}を含まないリン酸緩衝液（PBS(-), PH 7.2）に37°Cで10分間処理し，細胞を採取した。次に200xgで10分間遠沈することによって得られた細胞沈渣を，MEMで3回洗浄した後，増殖培養液に10×10^4個/mlの割合に浮遊させたものを，60mmあるいは90mm径ペトリ皿に入れ，5%炭酸ガス培養器中で37°Cにて培養した。なお細胞継代は，通常5日から8日間隔で行った。

対照として用いた線維芽細胞は，上顎部郭清時に得た同一患者顎下唾液腺組織と，後縦腫摘出時に得た正常硬膜組織とを，組織培養することによって得た。なお，実験には継代3代目までの細胞を用いた。

また，ヒト口腔底扁平上皮癌由来KB[8]細胞，当教室で樹立したヒト唾液腺多形性腺腫由来

HPA 細胞[9]、ならびにヒト照射唾液腺由来 HSG 細胞[10]を実験に使用した。

3、軟寒天培養液中でのコロニー形成能の算定

30 mm径ペトリ皿に寒天(Special Agar Noble, Difco Laboratories製, U S A)を、最終濃度0.6%の割合に含む増殖培養液2 mlを入れ硬化させた後、寒天を0.3%の割合に含む増殖培養液1 mlに細胞を10^3個または10^4個混入し、先に硬化させた寒天培養液上に重層した。上層の寒天培養液を硬化させた後、5%炭酸ガス培養器中で37°Cにて培養した。培養20日後に、8個以上の細胞からなる細胞集団を1コロニーとして、倒立顕微鏡下でその数を算定した[11]。

4、ヌードマウスでの造腫瘍性の検索

培養細胞の造腫瘍性を検索するために、3~4週齢のヌードマウス(BALB/cAJcl-nu, 日本クレア)を用いた。EDTA、トリプシン、コラゲナーゼを含むPBS(-)にて採取した細胞10^7個を、0.2 mlのMEMに浮遊させ背部皮下に接種した。腫瘤が形成

これを後長期間経過すると、腫瘍中心部に壊死巣が生じるため、原則として細胞接種後1ヶ月以内に、腫瘍を摘出した。

5. 光学顕微鏡による形態観察

腫瘍組織の形態観察は以下の様に行った。腫瘍組織を10%ホルマリン液(PH 7.3)にて固定後、パラフィン包埋を行い、組織切片を作製した。切片にヘマトキシリン・エオジン染色を施した後、光学顕微鏡(Nikon製)にて形態観察を行った。

さらに特殊染色として、periodic-acid SCHIFF (PAS)、アルシアン青、ズダン黒B、オイル赤O、渡銀、VAN GIESON染色を行い、アルシアン青染色については、ヒアルロニダーゼによる消化試験も行った。[12] なお、PAS、アルシアン青染色に対しては、カルノア液(エタノール60ml、クロロホルム30ml、氷酢酸10ml)を固定液としたが、他の染色については10%ホルマリン液を用いた。ただし脂肪染色に際しては、凍結切片作製後10%ホルマリン液にて固定した

ものについて、染色を行った。

培養細胞の染色は以下の様に行った。すなわち30×10^4個の細胞を、24×24mmカバーガラス（松浪硝子工業製）を入れた30mm径ペトリ皿で、3日間37℃で培養した後、カバーガラス上の単層培養細胞をPBS(-)で洗浄した。その後99.5%メタノールにて固定し、10%ギムザ溶液(PH6.8)で染色した標本について、形態観察を行った。さらに培養細胞についても、組織に用いたのと同様の手法で特殊染色を行った。

6、酵素染色法

腫瘍組織、培養細胞について、acid phosphatase (ACPase), α-naphtyl acetate esterase(NAEase), naphthol AS-D acetate esterase(NAS-DEase)染色を行った[12]。

組織の場合は、新鮮腫瘍組織をスライドガラス（松浪硝子工業製）上にスタンプすることにより、細胞を培養させた後、室温で約20分間乾燥させた。その後冷ホルマリン液にて固定したものを、標本として用いた。

培養細胞の場合は、ギムザ染色の場合と同

様に、カバーグラス上に増殖させた細胞を冷ホルマリン液にて固定したものを、標本として用いた。

ACPase 染色の場合は 0.2M 酢酸緩衝液(PH 5.8) 15 ml に、naphthol AS-TR phosphoiic acid(Sigma製,U S A) 5 mg と fast red violet LB salt(Sigma製,U S A) 30 mg を合し蒸留水 15 ml を加えた浸漬液に切片を入れ、37 °C で 1 時間浸漬した。

NAEase 染色の場合は 0.1M リン酸緩衝液(PH 7.4) 20 ml に、α-naphtyl acetate(Sigma製,U S A) 10 mg, fast blue B salt(Sigma ,U S A) 50 mg を加えた浸漬液中で細胞を、37 °C で 15 分間反応させた。

NAS-DEase 染色の場合は 0.1M トリス緩衝液(PH 7.4) 30 ml に naphthol AS-D acetate(Sigma製,U S A) 5 mg, garnet GBC salt(Sigma製,U S A) 20 mg を加えた浸漬液を用い、細胞を 37 °C で 1 時間浸漬した。

なお阻害試験のため、ACPase については、L-酒石酸(和光純薬工業製) 100 mM を、NAEase,NAS-DEase については フッ化ナトリウム(NaF、和光純薬工業製) 10 mM を加えた浸漬液を用いた。

7、電子顕微鏡による観察

腫瘍組織を電子顕微鏡にて観察するため，腫瘍組織片を0.005M塩化カルシウム（$CaCl_2$，和光純薬工業製）を加えた0.1Mリン酸緩衝液（PH 7.3）で最終濃度4%になるよう調整したグルタールアルデヒド（石津製薬製）溶液で2時間固定した。その組織片を，上記のリン酸緩衝液で充分洗浄後，残存するグルタールアルデヒドを除去するため，緩衝液に浸漬し4°Cにて一夜放置した。次に，4°Cの2%四酸化オスミウム液（OsO_4，Merck製，USA）で2時間固定を行い，通法により冷エタノール系で脱水を行った。その後組織片を，プロピレンオキシド（石津製薬製）に浸漬させた後，Luft法によりエポキシ樹脂（応研商事）を埋したものを，37°C，45°C，60°Cの恒温器中で順次20時間ずつ加熱重合した。

培養細胞は以下の様に処理した。すなわち5%炭酸ガス培養器中で37°Cにて培養することにより，90mm径ペトリ皿上に形成された単層

培養細胞を，ラバーポリスマンを用いて採取し，200xg で5分間の遠沈を行った。得られた細胞沈渣を，2.5%のグルタールアルデヒドを含むリン酸緩衝液で固定後，前述の腫瘍組織と同様の過程を経てエポキシ樹脂包埋した。

包埋ブロックからウルトラトーム（LKB 製）で 600～800 Åの超薄切片を作製し，4%酢酸ウラニールならびに水酸化鉛の二重染色を行った。観察には日立電子顕微鏡 HU-12A 型を用い，倍率 1500 倍から 60000 倍で観察し，写真撮影には富士顕微鏡フィルム FG を使用した。

8．酵素抗体法による観察

腫瘍組織あるいは，培養細胞のリゾチーム，α₁-抗トリプシン（α₁-AT）の局在を検索するため，酵素抗体法を用いた[13,14]。

標本作製は以下のごとく行った。すなわち，腫瘍組織を10%ホルマリン液にて固定後，パラフィン包埋した。その後，通法により作製した組織切片をスライドガラス上に載せ，伸展盤上で充分に貼り付けたものを標本として

用い、切片のスライドガラスからの遊離を防いだ。培養細胞の場合は前述の染色の場合と同様、カバーガラス上に増殖させた細胞を10%ホルマリン液で固定したものを標本として用いた。なおこの場合も細胞のカバーガラスからの遊離を防ぐため、ホルマリン液固定後、4°Cにて放置し、細胞をガラスに充分に付着させた。

脱パラフィン処理を行った後の腫瘍組織標本と、培養細胞標本は共に PAP キット(Dako patts A/S製, Denmark)を用いて染色された。

まず標本を D-PBS にて洗った後、内在性ペルオキシダーゼを非活性化するために3%過酸化水素水にて5分間処理した。その後冷 D-PBS で5分間洗い、次に正常ブフ血清で20分間処理した。続いて適当に希釈した抗ヒトリゾラーム家兎イムノグロブリン(Dako patts A/S製, Denmark)あるいは、抗ヒト α_1-AT家兎イムノグロブリン(Dako patts A/S製, Denmark)を一次抗体として用い、37°Cの湿温箱中で処理した。未反

応イムノグロブリンを除くため20分間冷D-PBSで洗った後，抗家兎IgGグロブリンブタ血清を二次抗体として37°Cで20分間反応させた。次に，冷D-PBSで洗った後，horse radish peroxidaseとその抗体であるanti-horse radish家兎イムノグロブリンの複合体であるPAP complex(soluble horse radish peroxidase-anti horse radish peroxidase complex)で，20分間処理した。処理された標本を冷D-PBSで洗った後，過酸化水素水とAEC(3-amino-9-etyl carbasole)にて調整した基質液で発色させた。この操作の結果，抗原部に特異的に結合したペルオキシダーゼがAECを酸化することにより，抗原部に赤褐色の発色を認めた。なお対比核染色は，マイヤーヘマトキシリンを用いて行い，封入はグリセリンゼリーにて行った。

9、Fcレセプター保有細胞の同定

Fcレセプター保有細胞の同定のためにEAにゼット法を用いた[15]。なお感作羊赤血球標品の作製は以下のごとく行った。血球と抗体との混合によっては凝集を起こさない濃度の2倍

約1500倍)に希釈した抗羊赤血球ウサギIgG抗体(日本抗体工業製) 0.4 ml と, 0.1 ml の gelatin veronal buffered saline(GVB^{++}) に羊赤血球(日本抗体工業製) 10^8個を浮遊させたものを, 37°Cで30分間反応させた。その後D-PBSにて3回洗浄したものを, 抗体感作羊赤血球標品とした。

EAロゼット形成法は以下のごとく行った。まず, スライドガラス上に増殖させた培養細胞 20×10^4個に対し, 上記の抗体感作羊赤血球標品を 500×10^4個の割合で加え, 4°Cで1時間混合培養した。反応後D-PBSにて細胞を5回洗った後, D-PBS中でスライドガラスを1時間倒立することにより, 未反応の抗体感作羊赤血球を除去した。その後4%グルタールアルデヒド溶液で1時間固定し, ヘマトキシリン・エオジン染色を施した。その結果, 抗体感作羊赤血球が5個以上付着した細胞を, Fcレセプター保有細胞と同定した。

10. C3レセプター保有細胞の同定

C3レセプター保有細胞の同定のためにEAC

ロゼット法を用いた。[16] なお実験には，以下の操作により作製された日本抗体工業製のヒト補体感作ヤ赤血球を用いた。すなわち，10^9個/ml の割合で GVB^{++} に浮遊させたヤ赤血球1mlに，至適濃度(赤血球を凝集しない希釈濃度の1/)のウサギ IgM 抗体1mlを加え，37℃で30分反応させた。GVB^{++} で3回洗浄した，上記の感作血球を再び1mlの GVB^{++} に浮遊させたものに，GVB^{++} 12ml と，AB型健康人ヒト補体（血清分離後4℃で2～3時間放置したものに冷却遠心を行い，分離した血清）2mlを加え，37℃で15分間反応させた。その後 GVB^{++} で3回洗浄し，再び1mlの GVB^{++} に浮遊させたものを，ヒト補体感作ヤ赤血球標品とした。

EAC ロゼット形成法は，前述の EA ロゼット法に順じて行った。

11、貪食能測定法

貪食能の測定には，インデアンインク，羊赤血球，ラテックス粒子（1.1μ径，Sigma製，U S A）を用いた。

インデアンインクをスライドガラスに塗布

し乾燥させたものに、培養細胞を10^4個/mlに含む培養液を1滴を下し、カバーガラスにて被った。その状態のまま37℃で1時間放置した後、細胞周囲のインクを細胞質にとり込んだ像を示す細胞を、陽性細胞と判定した。

感作あるいは非感作羊赤血球5×10^6個と、スライドガラス上に増殖させた2×10^5個の培養細胞と37℃で1時間反応させた。その後にロゼット形成法の場合と同様にD-PBSで5回洗い、スライドグラスをD-PBS中で1時間放置することにより未反応の血球を除去した。

なおラテックス粒子の場合は、細胞2×10^5個に対し粒子1×10^6個を加えた以外は羊赤血球の場合と同様の過程で処理した。

羊赤血球の場合は、上記の標本をヘマトキシリン・エオジンにて染色したのち、ラテックス粒子の場合は無染色で標本を検鏡し、羊赤血球またはラテックス粒子を細胞内に、5個以上含むものを陽性細胞と判定した。

12、コラーゲン合成能測定法

Douglas らの方法[17]に準じ、^{3}H-プロリンのコラーゲン蛋白への取り込み量を指標として、コラーゲン合成能を測定した。

細胞を 10×10^4 個/ml の割合で含んだ増殖培養液を 1 ml ずつ 24 穴マルチウェル (Corning 製, U.S.A) に入れ、37 °C にて 1 週間培養した。その後 D-PBS にて細胞を洗浄後、2 % 仔牛血清、50 μg/ml アスコルビン酸(和光純薬工業製)、50 μg/ml β-amino propionitrile fumarate (Sigma 製, U.S.A) を含む培養液にて換し、12 時間培養した。ついで同培養液に 5 μCi の L-[2,3-H] プロリン (Specific activity 27.3 Ci/m mol, New England Nuclear 製, U.S.A) を加え 4 時間培養した。その後培養液のコラーゲン蛋白量を測定するために、上清をパスツールピペットにて採取し保存した後、細胞を 1 mM L-プロリン(和光純薬工業製)を含む D-PBS にて 5 回洗浄し、ラバーポリスマンで細胞を採取した。採取した細胞をソニケーター (Ultrasonic disrupter, ミー精工製) で破砕したものと、先に保存し

た洗浄液をそそがれ、1 mM L-プロリンと1.7 mM phenylmetylsulfonilefluoride(Sigma ,U.S.A.)を含むD-PBS中で、24時間透析を行った。その後、透析処理を行った試料0.3 mlに、100 mMHEPES(N-2-Hydroxyetyl piperazine-N-2-ethanesulfonic acid,Sigma製,U S A)緩衝液0.08mlに、32mM塩化カルシウム($CaCl_2$)、16 mM N-etylmaleimide(Sigma製,U S A)、1mg/ml Bovine Serum Albumin (B.S.A.,Sigma製, U S A)を加えたHEPES mixture と、250mM HEPES緩衝液0.2mlに、75mM $CaCl_2$,5 mg/ml コラゲナーゼ(Activity 24IU/mg,Calbiochem-Behring Corp.製, U S A)を加えたcollagenase solutionを同一試験管内に入れ37°Cで2時間処理した。その後、0.5%タンニン酸(和光純薬工業製)を含む10%Trichloracetic acid (T C A,和光純薬工業製) 0.4mlを加え反応を停止させた後、4°Cに2時間静置した。ついで350 x gで10分間遠沈を行い、その上清を、先にシンチレーションバイアルに分注したシンチレーション液10 mlに溶解した。次に試料の放射活性量をLKB製液体シンチレーションカウンター(Rackbeta,U S A)で測定し

た。なお上記の反応混合液からcollagenase solutionを除き、代りに同量のHEPES mixtureを加えた液で、同様に処理した試料の放射活性量をも対照として測定し、コラゲナーゼ処理試料とコラゲナーゼ未処理試料との差をCollagenase Digestible Protein (CDP)とした。又、コラゲナーゼで処理後の沈渣を0.1N水酸化ナトリウム(石津製薬製)で溶解したものを、シンチレーション液10mlに溶解した後、1N酢酸(石津製薬製)0.1mlを加えて試料のPHを酸性に調整した。その後CDPの場合と同様に液体シンチレーションカウンターで測定し、Noncollagenous protein (NCP)とした。なおコラーゲン蛋白1molにつきプロリンは5.4mol含まれることから、%コラーゲン値を以下の式により算定した。[18]

$$\%\text{コラーゲン}(\%) = \frac{\frac{CDP}{5.4}}{\frac{CDP}{5.4} + NCP} \times 100$$

13、各種薬剤に対する感受性の検索

細胞を10×10^4個/mlの割合で含んだ増殖培養液を24穴マルチウェルに1mlずつ入れ、37℃にて24時間培養した後、各種濃度に調整した薬剤を加え37℃で4日間培養した。その後、EDTAトリプシン、コラゲナーゼを含むPBS(−)で10分間処理し単離細胞としたものを、ニグロシン排除テストを用いて生細胞数を算定した。なお生存細胞率は次式により算定した。

$$\text{生存細胞率}(\%) = \frac{\text{薬剤処理群生細胞数}}{\text{未処理群生細胞数}}$$

生存細胞率が50%になる薬剤濃度を50%増殖抑制濃度(ID_{50})とし、各種薬剤に対する感受性の評価を行った。

薬剤としては以下のものを用いた。すなわち、MFHの治療に比較的有効果であると考えられているドキソルビシン塩酸塩(ADM、アドリアシン®、協和醗酵製)、ビンクリスチン硫酸塩(VCR、オンコビン®、塩野義製薬製)、メトトレキサート(MTX、メソトレキセート®、日本

レダリー製）に加えて，マイトマイシンC（MMC，マイトマイシン®，協和醗酵製），硫酸ペプロマイシン（PEP，ペプレオ®，日本化薬製）を用いた。

実験結果

1、実験に使用した悪性線維性組織球腫の形態学的および組織化学的所見

手術によって切除した上顎洞部のMFHを、組織培養に使用した腫瘍組織の近接部位を含む、種々の部位から病理標本を作製し、観察した。

それらの組織像は、Weiss と Enzinger[4,5] の言う storiform-pleomorphic type のなかでも、storiform pattern の形式が著明な MFH であった。すなわち病理組織標本全体に、紡錘形をした線維芽細胞様細胞が花むしろ状に増殖する、いわゆる storiform pattern が見られた(図 1-a)。この様に腫瘍構成細胞の殆んどは、線維芽細胞様細胞で占められていたが、その中に波状形態をした細胞膜と、凹凸不整の核を持った組織球様細胞が少数の割合で認められた(図 1-b)。その他の細胞として、少数の巨細胞と炎症性細胞が認められた。MFH の組織学的特徴として、比較的よく見られる血管新生は中程度で、多核巨細胞は検索した限り見られなかった。患者が

末期状態になった時に摘取した組織においては，腫瘍中心部の壊死巣が著明であった。なお，腫瘍組織の摘取時期，部位にかかわらず，血球貪食像は稀であった。

従来よりMFHの鑑別診断に利用されている特殊染色の結果は，以下のごとくであった。VAN GIESON，渡銀染色により各々膠原線維，好銀線維が染まされ，それらの線維によって個々の細胞が包囲される像が観察された。特に，渡銀染色によって細胞の走行は著明になり，storiform patternが明瞭となった(図2)。腫瘍組織中にPAS陽性細胞は認められなかったが，アルシアン青染色によって一部の細胞が，陽性として染色された。オイル赤O，ズダン黒B染色を行うと，大部分の細胞に小脂肪滴の存在を認めたが，細胞形態と染色態度の相関は検索できなかった。

腫瘍組織をマライドグラスの上で，スタンピングすることによって得られた細胞について，α-naphtyl acetate esterase(NAEase)とacid phosphatase

(ACPase) 活性を調べた。NAEase については、染色性に程度の差はあるものの、約40%の細胞が陽性活性を示した。なお10mMのフッ化フトリウム添加により、その活性は100%阻害された。ACPase 染色では、ほぼ100%の細胞が陽性活性を示した。さらに腫瘍組織のパラフィン切片について、酵素抗体法を用いてリゾチームと α_1-抗トリプシン (α_1-AT) の局在を調べた。その結果、約5%の細胞がリゾチーム陽性、約20%の細胞が α_1-AT 陽性を示した。

さらに、培養に用いた近位の腫瘍組織を電子顕微鏡にて観察すると、大多数の細胞は線維芽細胞様の形態を有していた。その他、よく分化したあるいは未分化な組織球性細胞、黄色腫細胞などの細胞が観察された(図3-a,b)。

紡錘形をした線維芽細胞様細胞は、骨らかな細胞膜を有し、細胞突起は殆んど認められなかった。そして細胞質内には、よく発達した粗面小胞体と中程度量の糸粒体が散在して

いた。線維芽細胞様形態を示す一部の細胞に，細胞膜に沿って集合する40Å位の微細線維が観察された。組織球様細胞は，ラインゾームと不整形の核を持つことによって同定できた。細胞質内には粗面小胞体，ゴルジ装置，糸粒体，微細線維，遊離リボゾームが認められたが，その数は細胞によってそれぞれ異っていた。中でも，よく分化した組織球と考えられる細胞は，糸状偽足を持った波状形態をした細胞膜と，電子密度の異なる多くのラインゾーム顆粒を持ち，細胞質内には小胞体，ゴルジ装置，微細線維を含んでいた。なお，Fuら[7]が未分化間葉細胞として指摘した細胞は，小型の細胞で，卵円形あるいは不整形の核を有し，細胞質内にしばしばゴルジ装置，糸粒体，遊離リボゾームを含み，細胞によっては，未熟なラインゾームと考えられるものを含んでいた（図3-a）。以上の所見から，この様な細胞を未分化な組織球様細胞と見なした。黄色腫細胞は組織球様細胞と同様に，凹凸不整の核を

持つことが多く、細胞膜は、糸状偽足も含めて多数の突起を有していた。細胞質はさまざまの空胞によって占められ、他の小器官は殆んど認められなかった(図3-b)。

又、細胞外には64nm幅の周期性横紋を有する膠原線維に加えて、無定形マは細線維状を示す基質が豊富に認められた(図3-a,b)。

2. 初代培養細胞の形態とその動態

1)腫瘍組織からの細胞の増殖

組織片培養開始後7日目には、腫瘍組織片から細胞の遊離が始まり、培養14日目頃にはMFHなど組織球系腫瘍初代培養に特徴的な、ameboid migration像[19]はより明瞭となった。すなわち、腫瘍組織片より糸を引く様に遊離した細胞が、その後円形マは多角形態をとり、単独でもしくは2,3の細胞が隣接する様に存在する像が観察された(図4)。その後培養を続けると、多角形細胞と円形細胞が密に配列する単層培養状態となり、培養約50日目には、ほぼ細胞飽和状態に達した(図5)。

2) 初代培養細胞からの腫瘍細胞の分離

組織片培養法を用いて得られた、初代単層培養細胞の中から、確実に腫瘍細胞を分離する目的で、軟寒天中でのコロニー形成法を利用した。

継代数2代目ならびに3代目の細胞を、軟寒天培養液中で増殖させると、各々1.15%、1.45%の割合でコロニーを形成する細胞が含まれていることがわかった(表1)。そこで細胞散布後に、倒立顕微鏡にて単一細胞であることを確認したのち、その細胞から形成されたコロニーを、パスツールピペットにて採取し、再び単層培養に戻した。その結果、安定した増殖を示す4株のクローンを得た。

3. コロニーから分離した培養細胞の性状

コロニーから分離した4株のクローンを、継代初期に電子顕微鏡にて観察すると、4株は全て同様の組織球様構造を有していた。すなわち同細胞は不整形を示し、多数の長い糸

状偽足を持つ細胞膜と、良く発達した多数の細胞小器官を有することを、大きな特徴としていた(図6-a)。

陥凹の著明なるは円形の核は、1,2の核小体を持ち、異染色質塊を含むことが多く、細胞によっては、核内封入体を有するものも見られた。豊富な粗面小胞体、糸状体、遊離リボゾームは、細胞質内にほぼ均等に分布していたが、よく発達したゴルジ装置は、核周囲に見られることが多かった。細胞によって程度の差はあるものの、電子密度の異なるライソゾーム、脂肪顆粒を有していた。それに加えて殆んどの細胞は、約240Å径の微細管と約40Å径の微細線維を有し、中には微細線維が束塊状をなすものもあった。又、糸状偽足が発達した細胞では、飲食小胞を多数有するものも認められた。

細胞外には、無定形または微細線維状の基質が存在し、細胞を長期(10日間以上)培養すると、約100nm幅の周期性横紋を有するlong-spacing

collagen[20,21]が見られた(図6-b)。一方患者組織に見られた64nm幅の周期性横紋を有する膠原線維は認められなかった。

4、培養腫瘍細胞接種によりヌードマウスに形成された腫瘤の形態学的観察

分離された4株のクローンの、in vivoでの造腫瘍性につき検索するために、10^7個の細胞をヌードマウス背部皮下に接種した。その結果は4株とも互いに同様の組織像を示すMFHを形成した。すなわち、細胞接種8日目頃から腫瘤の形成が認められる様になり、接種20日目頃には直径約12mmの腫瘤となった。

その腫瘤は、被膜自色で実質性を示し、触知すると弾性硬であった。それらの組織像は患者腫瘍組織に比較して、組織球様細胞の割合が多く認められる多形性の強いMFHであった(図7)。そのためか、storiform patternは明瞭でなく、部位によって多彩な像を示した。また、腫瘍辺縁部に僅かに炎症性細胞を認めた。

さらに、患者腫瘍組織で見られなかった多核巨細胞が、割合は低いものの移植腫瘍に認められた。

特殊染色の結果は、アルシアン青染色で陽性活性を示す部位が、患者腫瘍組織に比較して広く見られる以外、患者組織のそれと同様の所見を示した。

ヌードマウス腫瘍組織を電子顕微鏡にて観察すると、ほとんどの腫瘍細胞の超微形態は接種した培養細胞のそれに類似した組織球様構造を示し、細胞小器官が発達していた(図8)しかし、それら細胞の大きさは不揃いであり、特に単核巨細胞が多く見られた。また、小型で円形の未分化様細胞も混在していた。さらに特記すべきこととして、細長く紡錘形に変化している細胞が認められた。それらの細胞の一部は、患者腫瘍組織中に見られた線維芽細胞様細胞と、類似の構造を示していた。なお、黄色腫細胞の割合は少なかった。また、細胞外には、膠原線維を含む基質が豊富に認

あられた。

5、M.F H-S 細胞の生物学的特性

4株のうち一つについて解析を進めた結果ほぼ同様の所見が得られたため、その中の1株 MFH-S 細胞の結果について以下に述べる。

1)、酵素組織化学的性状

MFH-S 細胞が、組織球様形態を示すことはすでに述べた。そこで本細胞が、組織球関連酵素を保有しているか否かについて検索を行った。

まず非特異的エステラーゼ活性について調べるため、α-naphtyl acetate esterase(NAEase), naphthol AS-D acetate esterase (NAS-DEase)染色を行った。その結果、培養状態、染色条件により多少の差があるものの、NAS-DEase 染色では約40%の細胞が、その反応がより鋭敏である NAEase 染色ではほぼ95%以上の細胞が陽性活性を示した。そして局在性に優れる NAS-DEase 染色でその陽性部位は、細胞質内にほぼ均一に分布する小

顆粒として染色された(図9-a,10-a)。

なお以上2種の反応は、顆粒球等においても認められるので、フッ化ナトリウム(NaF)による阻害試験を行った。図9-b、10-bに示した様に10 mM NaFを、浸漬液に添加することにより、エステラーゼの活性は100%阻害された。このことより、MFH-S細胞が組織球系細胞であることが同定された。

さて、貪食作用を持った細胞で、細胞内消化系の本質的部分を成しているのはライソゾームであり、その中に多くの酸性水解酵素を含んでいることはよく知られている。そこで各種酵素のうち、acid phosphatase (ACPase)について検索すると、陽性顆粒が全ての細胞の細胞質内に、ほぼ均一に小顆粒として染色された(図11)。次にライソゾーム性ACPaseの阻害剤であるL-酒石酸処理を行った場合、その活性は一部残存することがわかった。このことは、同細胞が非ライソゾーム性ACPaseをも保有していることを示している。

さらに抗菌作用を持つことが知られている、リゾチームの活性について調べるため、酵素抗体法を用いて染色すると約20%の細胞が陽性に染色された(図12)。

2)、貪食作用とFc,C3レセプター

組織球が貪食作用活性が高いことは、よく知られている。MFH-S細胞は、形態的に多数の偽足突起とライソゾームを有し、ACPaseリゾチーム活性を有することはすでに述べた。そこで細胞の貪食作用機能を検索するため、インデアンインク、羊赤血球、あるいはラテックス粒子との混合培養を行った。その結果、継代2代目の細胞を用いた場合、約15%の細胞が上記3種の物質を貪食する活性を示すことがわかった(図13-a,b)。

従来より、旺盛な貪食作用を持つ単核細胞とその前駆細胞を一括し、単核食細胞系として捕え、線維芽細胞などの様に抗体または補体の非存在下で、偶発的に貪食作用を営む細

胞と区別されてきた。[22] 細網球はその単核食細胞系に含まれ，IgGに誘導されるFcレセプター媒介性貪食作用を示し，その食作用は，C3レセプターによりその反応が助けられる。

そこで，MFH-S細胞のFc，C3レセプターおよびFcレセプター媒介性貪食作用について検索した。MFH-S細胞は，抗体感作羊赤血球と4°Cで1時間反応させると，約60％の細胞がロゼットを形成し，(図14) 37°Cで培養した場合には，約40％の割合で血球が細胞質内に取り込まれる像が観察され，非感作赤血球に比べ約3倍の貪食活性を有することがわかった(図16)。

また，補体感作羊赤血球を加えた場合は，反応1時間後に約60％の細胞が，IgG抗体で感作した場合と同様なロゼットを形成した(図15)。以上より，MFH-S細胞は，単核食細胞系の細胞に類似した貪食作用を有していることがわかった。

3)，α_1-抗トリプシン(α_1-AT)の産生

α_1-ATは肝臓のクッパー細胞で陽性であることから，最近細網球系腫瘍の鑑別診断に利用

され、その有用性が認められつつある糖蛋白である。[23~26] そこで、MFH-S細胞がα1-ATを有しているか否かを、酵素抗体法を用いて検索した。その結果、培養条件に関係なく、ほぼ全ての細胞が陽性活性を示した(図17)

4)、コラーゲン蛋白の産生

前述のごとく、MFH-S細胞は組織球としての性状を強く有していた。さてMFHの1つの特徴である多量の膠原線維は、線維芽細胞様細胞間にまとまって認められることから、同細胞が、その産生に携わっていると一般的に考えられている。in vitroに分離された、組織球様性状を強く有するMFH-S細胞が、コラーゲン蛋白産生能を有しているかは興味のある問題である。

電子顕微鏡にて本細胞をよく観察すると、前述のごとく組織球様形態をした細胞の外に膠原線維に加えて、無定形のまたは微細線維状の基質の存在が観察された(図6-b)。さらに、単層培養状態のMFH-S細胞に液銀染色を行うと、

細胞間に網状に配列する好銀線維が染色された(図18)。さらに同細胞のコラーゲン蛋白の合成能をDouglasらの方法[17]に準じて測定し、%コラーゲン値を求めた。その結果、表2に示したごとくMFH-S細胞はその値が76%であった。この値は、対照として用いた線維芽細胞のそれ(16%)より低値であるが、ヒト唾液腺上皮細胞HSGと比べると数倍高い値であった。

5)、糖染色所見

MFHがしばしば粘液腫様形態をとり、粘液腫状を呈する部分が、アルシアン青にて染色される酸性ムコ多糖を含むことは、一般的によく知られている。[5,27,28]

本研究に用いた腫瘍組織は、粘液腫状部の少いstoriform-pleomorphic typeのMFHであったが、一部アルシアン青染色に陽性を示す部位が認められた。この様に、酸性ムコ多糖産生能の低いMFHに由来した本培養細胞が、この性格を有するか否かについて検討した。

MFH-S細胞を、アルシアン青にて染色を行うと、全ての細胞が同染色陽性物質を細胞質内に含んでいた(図19)。なおこの物質は、ヒアルロニダーゼ処理によって、その染色性は強く阻害された。

6)、MFH-S細胞の形態変化とそれに伴う性状の変化

MFH-S細胞は、培養初期においては紡錘球様形態をよく保っていたが、数代の継代培養を経た時、約5~10%の割合で多核巨細胞の出現が見られた(図21-a)。さらに、本培養細胞中に、細胞質内に多数の空胞が充満している黄色腫細胞、あるいは泡沫細胞と呼ばれる細胞を含む様になった(図20-a,b)。なお、この細胞の出現率は、通常の継代培養状態では、5%程度であった。しかし培養液の交換を遅らせることによって、この黄色腫細胞の割合は増加する傾向を示した。なおこれらの者の細胞の割合は、長期の継代培養によって変化しなかった。

多核巨細胞と黄色腫細胞を含む様になった症例細胞を用いて、前述の諸性質について再度検索を行った。その結果、両細胞は組織球様形態を示す細胞と、ほぼ同様の性質を有していた(表-3)。

黄色腫細胞を電子顕微鏡にて観察すると、その細胞質内に限界膜を有する多数の空胞、すなわち二次ライソゾーム様顆粒と、脂肪顆粒が含まれていた(図20-b)。

一般にMFH組織において、腫瘍細胞がオイル赤O、ズダン黒B染色により染まされる脂肪顆粒を含むことはよく知られており、他の腫瘍との鑑別診断に用いられている。[27] そこでMFH細胞にも脂肪染色を行った。その結果、顆粒数に差はあるものの、黄色腫細胞のみならず、全ての細胞が細胞質内に、脂肪顆粒を含んでいた。ただし、その染色パターンは全てが顆粒状を呈し(図21-a,b)、脂肪肉腫に見られる様な大きな脂肪滴としては染色されなかった。

6、MFH-S細胞の長期培養による形態変化とそれに伴う性状の変化

軟寒天中で単一細胞が形成したコロニーから分離した組織球様細胞(MFH-S)の培養は、初期において前述のごとく、黄色腫細胞、多核巨細胞を含むことがわかった。しかし元の腫瘍組織あるいは、細胞を接種することによって形成されたヌードマウス腫瘍に見られる様な、線維芽細胞様形態を示す細胞は、約1年間培養した後も観察されなかった。

著者は培養初期から、倒立顕微鏡を用いて単層培養細胞の観察を続けると共に、ほぼ継代10代毎に、電子顕微鏡を用いた形態観察を行った。その結果、単層培養状態では殆ど変化が認められず、継代30代以後で細胞が若干扁平化し、その輪郭が不明瞭になる程度であった。しかし電子顕微鏡を用いた観察では、継代30代頃から紡錘形をした細胞が見られる様になった。紡錘形を呈する細胞の一部のものは、組織球に見られる細胞突起を持たず、

細胞質内にはよく発達した粗面小胞体と少数の赤拡体と、時折細胞膜に沿って束を形成する線維を有する、in vivoで観察された線維芽細胞様細胞と類似の超微構造を有していた（図22）。また紡錘形細胞の一部には、偽足様突起と少数のラインゾーム顆粒を含むものもあった。この種の細胞は、組織球様細胞と線維芽細胞様細胞との移行型と考えられる。さらに、細胞ペレットより作製したパラフィン切片に、ヘマトキシリン・エオジン染色を施した標本の観察を行った所、継代60代では約70％の細胞が線維芽細胞様形態を示していることがわかった。以上の様にMFH-S細胞は、約2年間の培養の後（継代約60代）、形態学的に約20％の組織球様細胞と70％の線維芽細胞様細胞と、数％の多核巨細胞と黄色腫細胞を含む細胞分布を示した。

そこで形態変化を受けたこれらの細胞が、単一の組織球様細胞として分離した初期の性質を、どの程度保持しているかについて検討し

た。その結果、MFH-Sの細胞増殖能には変化が見られないことがわかった。すなわち、細胞の倍加時間は培養初期から継代40代にいたるまで、常に48～56時間で細胞は常に安定した増殖を続けている。また軟寒天中でのコロニー形成率は、初期から現在にいたるまで常に1～2%の間にあり、長期継代による影響は見られなかった。又、形成されるコロニーの大きさも殆ど変化は認められなかった。MFH-S細胞は、現在までヌードマウスにおける造腫瘍性を常に有している。

NAEase, NAS-DEase, ACPase, リゾチームの4種酵素マーカーのうち、ACPaseは、線維芽細胞様細胞への形態変化が見られる様になった のちも、100%の細胞が酵素染色に陽性活性を示した。一方組織球に特異性が強いNAEase, NAS-DEase, リゾチームは、線維芽細胞様への形態変化に伴い陽性細胞数が減少し、継代40代ではそれぞれ20%, 5%, 5%であった(表3)。

インデアンインク、赤血球、ラテックス

粒子に対する貪食活性は，継代10代を過ぎる頃から低下が見られる様になり，継代20代では約5％の細胞が貪食活性を有するのみで，その後も継代を経るに従い同活性は低下した。その結果，継代60代では約2％の細胞が貪食活性を有するのみであった(表3)。

又，Fcレセプター保有細胞数も貪食作用に続いて低下したため，それに伴ってFcレセプター媒介性貪食作用も低下した。すなわち，継代30代では，約10％の細胞がFcレセプター媒介性貪食作用を有するのみであり，その後も継代を経るに従い同活性は低下し，継代60代ではその割合は5％になった(表－3)。一方，Fc,C3レセプター保有細胞数は継代60代では，各々20，20％に減少していた。

α_1-ATは培養初期から継代60代に至るまで，90％以上の細胞が陽性活性を示し，長期継代による影響は認められなかった(表3)。又，陽性顆粒の細胞内分布にも，殆ど変化は認められなかった。

線維芽細胞様形態への移行を示す様になった細胞に渡銀染色を行った所、好銀線維の染色状態は培養初期のそれとほぼ同様であった。しかし、Douglas らの方法[7]でコラーゲン蛋白合成量を測定すると、%コラーゲン値で11.5%となり、同時に行った線維芽細胞のそれ(11.6%)とほぼ同様の値を示した。

培養初期から現在に至るまで、ほぼ100%の細胞がアルシアン青、オイル赤O、ズダン黒B染色により陽性活性を示し、その染色パターンにも変化は認められなかった

7、MFH-S細胞の各種薬剤に対する感受性

MFH-S細胞を用い、各種薬剤に対する感受性を検索した。

現在、比較的MFHに有効であると考えられているドキソルビシン塩酸塩(ADM、アドリアシン®、協和醗酵製)、ビンクリスチン硫酸塩(VCR、オンコビン®、塩野義製薬製)、メトトレキサート(MTX、メソトレキセート®、日本レダリー製)のうち、MTX

に対しては50%抑制濃度(ID_{50})が1.5×10^{-3}μg/mlと他の細胞株(KB細胞で1.5×10^{-2}μg/ml, HPA細胞では2×10^{-1}μg/ml)に比べ高い感受性を示した。一方, VCR, ADMに対しては KB細胞が最も高い感受性を示し, MFH-S細胞は唾液腺腫瘍HPA細胞とほぼ同程度の感受性を示した。現在MFH治療に用いられることの少いマイトマイシンC(MMC, マイトマイシン®, 協和醗酵製), 硫酸ペプロマイシン(PEP, ペプレオ®, 日本化薬製)に対しても, KB細胞が最も高い感受性を示し, 以下MFH-S細胞, HPA細胞の順であった(表4)。

8、線維芽細胞における組織球様性状の有無

組織球様性状を有する培養細胞から, 線維芽細胞様に形態変化した細胞の性状については, すでに述べた。これらの細胞と形態的に類似性を示す線維芽細胞との性状を比較する目的で, 同一患者から得た線維芽細胞について, MFH-S細胞と同様に性状を検索した。その結果, 約10%の細胞が貪食能を有するとも

に、約2%の細胞がACPase陽性であった。一方、Fc, C3レセプター、非特異的エステラーゼ、リゾチーム、α_1-ATを検出することはできなかった。なおこの所見は、他の患者の正常頬粘膜より得られた線維芽細胞においても同様であった。

考　察

悪性線維性組織球腫(MFH)に対する研究は、組織培養を行うことによって初めて、その腫瘍概念が打ち出された。すなわち、Ozzello, Stout, Murray[19]は、病理組織学的に悪性組織球腫、又は線維性黄色腫と診断した各々の症例について組織培養を行った。その結果、両腫瘍の組織片から最初、組織球様形態を示す細胞のameboid migrationが見られたが、しばらくして細胞が線維芽細胞様形態に変化することを見つけた。この事から、彼らは両腫瘍が組織球由来であると述べ、線維芽細胞様に形態変化した細胞をfacultative fibroblastと呼んだ。しかしながら、上記の初代培養のみで得られた実験結果で、直ちにMFHが組織球由来であるとする考えに、最近の病理学者は同意しないものが多い。例えばMFHは、炎症性細胞を含む種々の細胞の混在した腫瘍であるので、Ozzelloらの報告[19]で組織片から増殖してきた細胞が、真の腫瘍細胞であったか否かについても疑問

が行われている。また培養細胞の観察も，単に位相差顕微鏡による形態観察のみで，他の解析は全く行われていない。最近Fuら[7]は，組織培養と電子顕微鏡的観察とを組み合わせた研究を行った。すなわち，まずMFH組織を電子顕微鏡にて詳細に観察した結果，組織球様細胞，線維芽細胞様細胞，黄色腫細胞と未分化間葉細胞の少くとも4種の細胞を認めた。その組織をin vitroで培養すると，最初，組織球様細胞のameboid migrationが見られ，それらの細胞を電子顕微鏡で観察すると，組織球様細胞，線維芽細胞様細胞，黄色腫細胞の存在を認めた。しかし未分化間葉細胞はin vitroで存在しなかったことから，この細胞が本腫瘍の幹細胞であり，その細胞が組織球様細胞と線維芽細胞様細胞との2方向に分化する性質を有すると結論づけた。

MFHが未分化間葉細胞に由来するというこの説は，現在広く認められている[6,7]。しかし，過去に報告された両者の実験は，初期培養細胞

についての簡単な解析であり、観察された細胞が腫瘍細胞であったのか、またどの様な性格を有した細胞であったのかは、全く不明である。そこで本実験では、確実に単一の腫瘍細胞をin vitroに分離し、その細胞の性状を解析することにより、MFHを考えようとした。

緒言で述べた様に、MFHは多彩な組織像をもつ腫瘍であり、最近その概念を拡大して解釈する病理学者が多い。[5,6] そこで著者は、実験材料としてstoriform patternの多い通常型のMFH組織を用いた。すなわちこの症例は、Weiss とEnzingerの分類[3,5]でstoriform-pleomorphic typeに属するものである。

そのMFH組織を、ペトリ皿上に静置し培養すると、約14日目頃から過去の報告と同様な、ameboid migrationと呼ばれる組織球系腫瘍の初代培養に特徴的な増殖pattern を示した。増殖してきた細胞の中から、確実に腫瘍細胞クローンを分離する目的で、軟寒天中でのコロニー形成法を用いた。この方法は、細胞の腫瘍原

性と最も相関する実験法であることがよく知られており、最近Salmonら[29]は、腫瘍組織からstem cellを分離する1つの有効な方法として、このコロニー形成法が利用できると述べている。軟寒天中で単一細胞から形成されたコロニーを採取することによって、造腫瘍性を示す4株のクローンを分離した。4株の細胞は全て、組織球としての機能を有すると共に、多数の偽足突起とよく発達した細胞小器官を有する、組織球に類似した超微形態を有していた。しかし細胞分離初期において、単一の組織球様超微形態を示した細胞の一部は、黄色腫細胞あるいは多核巨細胞に変化すると共に、継代30代を過ぎる頃から、その組織球様細胞の一部は、線維芽細胞様に形態変化した。

in vitroにおいて見られたこれらの現象は、培養初期の均一な超微形態を示す組織球を、マードマウスに接種することによって形成された腫瘍組織においても観察された。すなわち、マードマウス腫瘍は組織学的に多形性の強い

MFH 像を示し，電子顕微鏡による観察において，組織球様細胞のみならず，線維芽細胞様細胞，黄色腫細胞，多核巨細胞が認められた。

分離された造腫瘍性組織球が，MFH 組織中に見られる種々の細胞（黄色腫細胞，多核巨細胞，線維芽細胞様細胞）に形態変化しうることを示した本培養および，移植実験結果は，Ozzello ら[19]によって最初に提唱された MFH の組織球起源説を強くも支持するものである。一方，最近の大多数の病理学者は，前述のごとく Fu らの説[7]を支持しており，本腫瘍が未分化間葉細胞から生じると考えている。そこで著者は，彼らの説の是否を知るため，患者の MFH 組織を広く電子顕微鏡にて検索したが，未分化間葉細胞と判断しうる細胞を見い出すことはできなかった。

Fu ら[7]は，MFH を構成する他の細胞に比較して小さく，細胞小器官の発達に乏しい円形細胞を，未分化間葉細胞と呼んでいる。しかしこれら細胞は，組織球によく見られるライソゾー

ム顆粒やゴルジ装置，アクチン様微細線維を細胞質内にしばしば含み，未分化な組織球と見なすことができる。さらにこれらの細胞は，組織球様細胞をヌードマウスへ移植することによって生じた腫瘍組織中にも，観察することができた。また高橋ら[30,31]は，皮下軟部組織の化生発生学的研究を行った結果，未分化間葉細胞から線維芽細胞への分化が起こる前に，その局所に未熟な脂生組織球が存在するという事実を見つけた。このことから，未分化間葉細胞から組織球への分化方向はないと述べ，Fuらの説[7]を否定している。結論として彼らは，未分化間葉細胞からは線維芽細胞様細胞が，脂生組織球からは組織球様細胞が生じると考えている。しかし組織球様細胞から線維芽細胞様細胞への分化の移行があることは本実験で示したのに加え，多くのMFH症例においても両者の移行型細胞が観察されることによって強く示唆される。MFHが組織球に由来した腫瘍であることを示唆した研究は，最近湯本ら[31]

によって行われた。すなわち彼らは、SV_{40}ウイルスによってtransformさせたマウスマクロファージを同系マウスに接種すると、ヒトのMFHに類似した腫瘍が形成されたと報告した。

MFHの腫瘍発生に関する研究は、上記の湯本らの実験が唯一のものである。ヒトMFHの発生因子については、癌治療のため放射線照射を受けた患者にMFHが新たに発生したとする報告[3,32,33]や、また外傷を受けた部位の骨にMFHが多く発生するとの報告[9,34]が散見される程度で、未だ明らかにされていない。

腫瘍細胞は、一般に母組織あるいは母細胞の形質の一部を保持していることが多い。それ故、分離された細胞の形態、機能などの諸性質を検索することは、その母地あるいは細胞分化を理解する上で非常に役立つ。

そこで本実験で得られた組織球様構造を有する細胞について、組織球が有するNAEase, NAS-DEase, ACPase, リゾチーム, α1-AT, Fc, C3レセプター貪食作用の各種組織球マーカーについて検索

した。その結果、組織球様形態を示した培養初期の細胞は、検索した全ての性質を有していた。しかしリゾチーム活性を有する細胞は、培養初期から20%であった。この事実は、MFH組織中のリゾチームを検索した過去の報告と一致する。すなわち、Meister ら[23]は組織学的にMFHと診断された多くの症例で、リゾチーム活性が陰性であったと報告している。さらにIssacson ら[26]は、組織球系腫瘍である histiocytic lymphoma 症例においても、リゾチーム活性が陰性を示すことが多いと述べ、この酵素は良性反応性マクロファージの良いマーカーとなりうるが、悪性マクロファージのマーカーとしては適切でないと結論している。以上の事から、リゾチーム活性は、腫瘍化することによってその形質が脱落し易い酵素であると考えられる。

又、遠城寺ら[35]は6例のMFHについて、NAEase, ACPase, β-glucuronidase (β-Gase) 等の組織球関連酵素を検索した結果、NAEase, ACPase の2酵素は、6例

全てにおいて陽性であったと報告している。本実験においては、NAEase, NAS-DEase, ACPaseについて調べた。その結果、2種類の非特異的エステラーゼは培養初期の細網球様細胞に高い割合で含まれていたが、線維芽細胞様に形態変化した細胞においては認められなかった。一方、ACPase活性は形態変化あるいは長期培養においても影響を受けず、常に大多数の細胞が陽性を示した。

貪食作用に関して本培養細胞は、最も早期にその活性を失い、その後、FcとC3の両レセプター保有細胞数が、形態変化に伴い減少する傾が見られた。上記の細胞膜レセプターの方が、Fcレセプター媒介性貪食作用よりも、その活性消失度が低かったことは、貪食作用の方が、より複雑な機能であることを意味していると思われる。例えば永田[36]は、M1細胞からマクロファージへの分化誘導における阻害試験で、RNA合成阻害剤、蛋白合成阻害剤やマイクロフィラメント破壊剤により貪食能誘

導は阻害されるが，Fcレセプター誘導は阻害されないと述べている。

又，貪食作用はアクトミオシンその分配を受けた現象であることはよく知られているが，Hoffmanら[37]はM1細胞を用いた実験を行い，貪食活性の誘導と共にアクチン合成量が著しく増加すると報告している。それに対し永田[36]は，貪食活性の誘導に伴いアクチン合成量は増加するものの，それよりはむしろ質的変化が重要であると述べている。すなわち，アクチンがミオシンと共同して機能するには，モノマーであるGアクチンからポリマーであるFアクチンへの重合が必要であることが知られており，M1細胞の系における貪食作用誘導でもそれと同様の過程が必要であると述べている。

α_1-ATは血中の主要なプロテアーゼインヒビターであり，血清蛋白のα_1-グロブリン分画に属し，トリプシンを阻害する物質という意味でそう命名された。臨床的に注目される様になったのは，慢性閉塞性肺疾患[38]と肝疾患[39]に

α_1-AT欠乏症が関係していると報告されてからである。又、組織球系腫瘍のマーカーとして使用される様になった起こりは、肝臓でのα_1-AT欠乏症の検索時に、クッパー細胞に同活性が陽性であることが見い出されて以来である。[24] その後、組織球系腫瘍の診断マーカーとしての有益さが指摘される様になった。[23,25,26] Meisterら[23]はMFH症例において、典型的な組織球様形態を示さない紡錘形をした細胞も同活性を有しているけれども、泡沫細胞(黄色腫細胞)、多核巨細胞は同活性を持たないと述べている。しかし本実験では、泡沫細胞(黄色腫細胞)、多核巨細胞においても陽性活性を示した。事実、黄色腫細胞では空胞形成著明で、染色性は低く、その判定は困難であったが、細胞密度を疎に調整した単層培養細胞で観察することにより、同細胞が陽性活性を示すことを確かめた。この様にα_1-ATは腫瘍化、あるいは環境変化などに対しても、その形質が失われにくい糖蛋白の1つと考えることができる。

者者は、α_1-AT産生腫瘍を持つ患者では、血清中のこの糖蛋白量が増加しているのではないかと考え、以下の実験を行った。すなわち、MFH患者、高年上皮癌患者、非担癌健常者それぞれ2名の血清中のα_1-ATをsingle radial immunodiffusion(SRID)法[40]によって測定した。その結果は表5に示したごとく、MFH患者の血清中α_1-AT量は、非担癌健常者のそれに比べて約3倍の高値(633.0, 544.0 mg/dl)を示した。この血清を用いる検査が、MFH患者の診断、治療、予后判定に有効か否かについては、今後多くの症例を集めて検討して行こうと考えている。

前述のごとくMFHは貪食能で代表される組織球としての機能と、線維芽細胞様細胞が携わると考えられている膠原線維形成能を特徴とする腫瘍である。一般的にこの2つの機能は、細胞の異った方向への分化を示すものであると考えられている。このtwo independent cell linesの概念[7]は、本実験によって完全に否定された。すなわち、in vitroに分離した貪食活性

を有する腫瘍性組織球は、膠原線維を含む基質を産生しうることが明らかになった。著者は本実験の当初、細胞の形態変化がコラーゲン蛋白産生能に対して強く影響を与えると考え、種々の分化誘導剤(Dexamethasone, Retinoic acid, 12-O-tetradecanoyl-phorbol 13-acetate, Sodium butyrate, Dimetyl sulfoxide)を用いて組織球様形態を有する細胞を処理し、コラーゲン合成能と細胞形態の変化を観察した。その結果、2 mM の Sodium butyrate を細胞に作用さセると、細胞は長紡錘形に形態変化したが、コラーゲン合成能には全く変化のないことがわかった。また、検討した他の薬剤に対して、細胞は形態、コラーゲン合成能の両者に影響を与えなかった。

一方、本培養細胞が線維芽細胞様形態をとる様になった培養後期において、細胞は線維芽細胞とほぼ同程度の%コラーゲン値を示した。この結果は、培養初期の組織球様細胞が、線維芽細胞様に形態変化したことによるものとも解釈されるが、細胞培養時期が異なるうえ

に、lot番号の異なるコラゲナーゼを使用しているのに加え、電子顕微鏡および渡銀染色所見をも考慮すると、この現象が単純に形態変化によるものであると結論づけることはできない。

貪食能と膠原線維形成以外に特殊な分化方向を示さない未分化な腫瘍と定義づけられたMFHを最近、拡大して解釈する傾向にあることはすでに緒言で述べた。例えば、骨、類骨、軟骨組織などの出現を伴うMFHの報告も見られる[41]。また、通常型のMFHにおいてもよく見られる筋線維芽細胞(myofibroblast)様の細胞の解釈として、筋細胞への分化を示唆するものであると報告している者もある[42]。しかし、本腫瘍を組織球由来であると考えるならば、細胞質内にアラチン様の微細線維や飲食空胞を含む上記の細胞が、筋細胞への分化を示唆するものではないと理解することができる。

最近MFHの粘液産生に対して興味が持たれており、Weiss と Enzinger[5]は粘液腫状部が、腫瘍

全体の1/4以上占めるものを、myxoid typeと分類した。その診断には、アルシアン青が有効であるとされている。しかし、各種構成細胞のアルシアン青染色性について記されたものは少く、著者が知る範囲では橋本の報告[27]のみである。すなわち彼は、MFH組織中の泡沫細胞(黄色腫細胞)は、ヒアルロニダーゼで消化されるアルシアン青陽性物質を含むことにより、脂肪芽細胞と鑑別しうると述べている。事実、本研究に用いた他の細胞について、アルシアン青陽性物質を有しているか否かの判定を試みたが、極めて困難であった。そこで培養細胞についての検索を行うと、黄色腫細胞では染色性が低かったが、組織球様細胞、多核巨細胞に加えて線維芽細胞様形態を示す様になった細胞も、全てアルシアン青陽性を示した。又、竹内ら[28]はin vitroに分離したMFH培養細胞をスポンジマトリックス上で培養することにより、細胞外に多量の酸性ムコ多糖を産出し得たと報告している。

以上より青育は、ヒアルロニダーゼで消化しうる酸性ムコ多糖の産生は、MFH腫瘍細胞の潜在した能力であると考えている。一方、Weissら[5]は、myxoid type の MFH が他の type に比較して腫瘍増殖が遅く、臨床的に予后の良い MFH であるので、腫瘍の増殖が遅くなった分化の一表現として、粘液基質を豊富に産生する様になると考えている。

組織球が血液単球のみに由来するのか、またそれ以外の由来があるかについては、まだ明らかにされていないけれども、以上述べた様に MFH は組織球系の腫瘍であると結論できる。さらに MFH の組織学的多形性は、腫瘍性組織球の多能性を意味するものであって、分化程度の異なった細胞が混在することに起因していると思われる。しかし、先に述べた骨、軟骨組織までの分化能をも、本組織球様細胞が有するか否かについては、現時点ではわからない。本実験では少くとも、組織球様から線維芽細胞様への形態変化を認めた。変化し

20 × 20

た細胞は、一部組織球としての機能を維持しており、実験対照として用いた線維芽細胞とは異っていた。すなわち、顎下唾液腺結合組織あるいは、口腔粘膜由来の線維芽細胞は、ACPaseと中程度の貪食活性を有するものの、他の組織球マーカーを持たなかった。しかし、最近、サイトメガロウィルスを感染させたヒト線維芽細胞にFcレセプター[43,44]を、また2倍体正常線維芽細胞でさえC3レセプターを有している[45]との報告もある。なお本培養細胞において、形態変化、長期培養に関係なく最も安定した機能を示したのはα1-ATであったが、この糖蛋白を線維芽細胞が産生しているとの報告はまだない。現在著者は、上記の形態変化が通常の培養条件で不可逆的に起こったので、MFHの細胞分化機構を理解するため、細胞を種々の分化誘導薬剤で処理することにより、形態的、又は機能的に組織球様に後戻りさせうるかについて検索を行っている。例えば2mM Sodium butyrateで細胞を処理すると、細胞形

態は長紡錘形になるものの、FCレセプター保有細胞数は増加する所見を得ている。この現象が何を意味するかについては、今後の研究が必要である。

緒言で述べた様に、MFHの解釈に問題を残しているものの、本腫瘍は中高齢者の中で最も頻度の高い肉腫で、50～70才に好発すると報告されている。小児や若年者に発生するMFHは稀で、人種別には黒人、黄色人種に比べると白人に好発し、性別では約2/3が男に発生する[5]。発生部位に関して橋本[27]、遠城寺ら[35]は130例のMFHを検索した結果、大腿部および臀部(34.6%)、上腕および肩(13%)、後腹膜および腸間膜(11.5%)の順に多く見られ、頭部で見られた11例(8.4%)中5例が副鼻腔および鼻腔のものであったと報告している。

本腫瘍は、臨床的に無痛性の増殖速度の速い腫瘤として原発し、その予后は極めて不良であり、しばしば遠隔転移を来たす。治療法として、外科手術による腫瘍切除のみが有効

とされているが、術後、本症例の様に局所再発や遠隔転移をしばしば見る。従って手術療法を補助する治療法を確立して行かなければならない。

現在まで、腫瘍再発末期患者に化学療法を用い、延命を図ることができたとの報告[46]や、骨に生じたMFHに対し補助化学療法を行い、好成績を得たとの報告[47]があり、MFHの化学療法については、多くの関心が寄せられている。なお上記2報告における薬剤の種類、および使用法は以下の通りであった。すなわち、前者はシクロホスファミド(CTX)、ビンクリスチン硫酸塩(VCR)、ドキソルビシン塩酸塩(ADM)、5-(3,3-dimetyl-1-triazeno) imidazole-4-carboxamide (DIC)の併用療法あるいはCTX,VCR,ADM,アクチノマイシンD(ACM)の併用療法を用いており、後者はVCR,メトトレキサート(MTX),ADMの併用療法を用いていた。

化学療法の感受性について検索する場合、標的細胞としてコロニー形成細胞を使用する

のが通常とされている。これは、軟寒天中でコロニーを形成する細胞は、regrowth, metastasis能など、in vivoで見られる腫瘍の悪性度を決定する能力を有する細胞であると考えるSalmonらの説[29]が、基となっている。本実験では、軟寒天中で形成されたコロニーから分離した単層培養細胞を用い、薬剤に対する感受性を検索した。その結果本培養細胞は、対照として用いた扁平上皮癌細胞、唾液腺腫瘍細胞に比較してMTXに対し強い感受性を示した。しかしこの結果は、1症例のMFHを用いて得たものであるので、全てのMFHに対し適応しうるか否かについては、わからない。今後MFHの細胞分化をも考慮した腫瘍特異性を基にした治療法について検討したいと考えている。

結　語

ヒト上顎洞粘膜に発生した悪性線維性組織球腫(MFH)を組織培養することにより、in vitroに腫瘍細胞を分離した。その細胞は以下の性質を有していた。

1)、MFH組織片から増殖した細胞は、組織球系腫瘍初代培養に特徴的なameboid migrationが見られた。

2)、継代2代目ならびに3代目の細胞の、軟寒天中でのコロニー形成率はそれぞれ1.15%、1.45%であった。

3)、軟寒天中で単一細胞から形成されたコロニーを再び単層培養に戻すことにより、4株のクローンを得た。

4)、得られた4株の細胞は、全て同様の組織球様構造を有していた。すなわち、不整形を呈する周細胞は、多数の糸状偽足を持ち、多数の微細線維やライソゾームなどの良く発達した細胞小器官を有することを、大きな特徴としていた。

5)、組織球様形態をした4株の細胞は、NAEase, NAS-DEase, ACPase, リゾチーム, Fc, C3レセプター, 貪食作用, α1ATなどの組織球性状を強く有していた。

6)、本培養細胞は、酸性ムコ多糖、コラーゲン蛋白産生能を有し、細胞質内には脂肪顆粒を含んでいた。

7)、4株の細胞は、全てヌードマウスへの移植によって多形性の強いstoriform-pleomorphic typeのMFHを形式した。すなわち、組織球様細胞に加えて、多核巨細胞や線維芽細胞様細胞などの多種多様の細胞で、腫瘍が形式されていた。

8)、細胞の形態変化は、in vitroにおいても見られた。すなわち、本培養細胞の中に継代初期から黄色腫細胞と多核巨細胞とを数%の割合で含む様になったのに加えて、継代30代を過ぎる頃から、紡錘形に伸長した細胞が観察される様になった。その結果、継代60代では線維芽細胞様細胞が、全体の約

70%を占める様になった。

9). 長期培養の結果、線維芽細胞様に形態変化した細胞は、貪食活性などいくつかの組織球としての形質を失った。その中でα1-ATとACPaseには変化なく、殆どの細胞が陽性活性を保持していた。

以上の結果は、MFHが組織球に由来した多形性の腫瘍であることを示唆しており、診断マーカーとしては、本腫瘍細胞において常に陽性を示したα1-抗トリプシンが最も有用となると考えられる。

稿を終えるにあたり、本研究課題を与えられご指導を賜った宮崎 正教授、本研究の実施に際し、終始かわらぬご指導をいただいた口腔外科学第一講座白砂兼光講師に、心から謝意を表します。また研究の円滑な進展のために特別のご配慮をいただいた、口腔外科学第一講座の教室員の方々に深謝致します。

Isolation and characterization of the neoplastic cultured cells derived from a human malignant fibrous histiocytoma

Masaru Sugiyama

The First Department of Oral and Maxillofacial Surgery
Osaka University Faculty of Dentistry
1-8, Yamadaoka, Suita, Osaka 565, Japan

Key words: malignant fibrous histiocytoma (MFH)
tissue culture, histogenesis
cell markers, histiocyte

The malignant fibrous histiocytoma (MFH) is a type of pleomorphic sarcoma occurring in the soft part or bone, and composed of histiocyte- and fibroblast- like cells which are arranged in storiform pattern as the most conspicuous feature. The histogenesis of the MFH remains controversial.

To isolate neoplastic clones in vitro from a MFH arising in the membrane of the maxillary sinus, the tumor was prepared for morpho-histochemical study and tissue culture work. Electron micrographs of the tumor revealed a large number of fibroblast-like cells, small number of histiocyte-like cells including both immature and mature types, and xanthomatous cells. Initially, cell propagation from the tissue fragments showed an unique outgrowth pattern suggesting ameboid migration, which was followed by a contiguous sheet containing various shaped cells. Four clones were prepared by isolating colonies formed in semi-solid agar medium. All clones were demonstrated morphologically to be only one type of cells having fine structures similar to histiocyte with multiple long filopodia, numerous microfilaments and lysosomes. These cells carrying Fc and C3 surface receptors showed a marked immuno-

phagocytosis. They were positive for acid phosphatase, alpha-naphthyl acetate esterase, naphthol AS-D acetate esterase and alpha-1-antitrypsin. These neoplastic histiocytes were also able to display the potential for productions of collagen matrix and hyaluronidase-sensitive acid mucopolysaccharide. Inoculations of the four clones into nude mice resulted in productions of a MFH containing morphologically histiocyte-like cells, fibroblast-like cells, multinucleated giant cells and xanthomatous cells. These morphologic alterations of the cloned histiocyte into fibroblast-like cell, xanthomatous cell and multinucleated giant cell were also observed in the four clones in vitro. The above mentioned fibroblast-like cells also retained some histiocytic functions such as production of alpha-1-antitrypsin, suggesting merely conformational alteration of the neoplastic histiocyte. These findings suggest that the histiocytic clones carrying pluripotentiality are progenitor cells of MFH.

参考文献

1) Kaufman,S.L.,and Stout,A.P.(1961):Hisitocytic tumors (fibrous xanthomas and histiocytomas) in children. Cancer,14,469-482.

2) Stout,A.P.,and Lattes,R.(1967):Tumors of the soft tissues.Fascicle I.Atlas of Tumor Pathology,2nd series. Armed Forces Institute of Pathology,Washington D.C.

3) Weiss,s.w.,and Enzinger,F.M.(1978):Malignant fibrous histiocytoma.Analysis of 200 cases.Cancer,41,2250-2266.

4) Enzinger,F.M.(1977):Management of primary bone and soft tissue sarcomas.Year Book Medical Publishers Lnc., Chicago.

5) Enzinger,F.M.,and Weiss,S.W.(1983):Soft tissue tumors. The C.V.Mosby Co.,St.Louis,165-198.

6) Hadju,S.I.(1979):Pathology of soft tissue tumors.Lea Febiger,Philadelphia,57-164.

7) Fu,Y.S.,Gabbian,G.,Kaye,G.I.,and Lattes,R.(1975): Malignant soft tissue tumors of probable histiocytic origin(malignant fibrous histiocytomas);general consideration and electron microscopic and tissue culture

studies.Cancer,35,176-198.

8) Eagle,H.(1955):Propagation in fluid medium of a human epidermal carcinoma,strain KB.Proc.Soc.Exp.Biol.Med., 89,362-364.

9) Shirasuna,K.,Sato,M.,and Miyazaki,T.(1980):A myo-epithelial cell line established from a human pleo-morphic adenoma arising in minor salivary gland. Cancer,45,297-305.

10) Shirasuna,K.,Sato,M.,and Miyazaki,T.(1981):A neoplastic epithelial cell line established from irradiated human salivary gland.Cancer,48,745-752.

11) Macpherson,I.,and Stoker,M.(1962):Polyoma transformation of hamster cell clones an investigation of genetic factors affecting cell competence.Virol.,16,141-151.

12) 佐野豊(1972):組織学研究法,4版.南山堂,東京.昭和47.

13) Sternberger,L.A.,Hardy,P.H.,Jr.,Cuculis,J.J.,and Meyer, H.G.(1970):The unlabelled antibody-enzyme method of immunohistochemistry.Preparation and properties of soluble antigen-antibody complex (horse-radish per-

oxidase-antihorseradish peroxidase)and its use in identification of spirochetes.J.Histochem.Cytochem., 18,315-320.

14) 東海大学医学部病理学教室 東海大学光利研 細胞生物(1979):酵素抗体法(渡辺慶一編). 学際企画, 東京, 昭和56.

15) Griffin,F.M.,Jr.,Bianco,C.,and Silverstein,S.C.(1975): Characterization of the macrophage receptor for complement and demonstration of its functional independece from the receptor for the Fc receptor of immunoglobulin G.J.Exp.Med.,141,1269-1277.

16) Bianco,C.,Griffin,F.M.Jr.,and Silverstein,S.C.(1975): Studies of macrophage complement receptor.J.Exp.Med., 141,1278-1288.

17) Douglas,M.S.,Neil,G.K.,and Cohn,D.V.(1980):Collagen symthesis in cultured osteoblast-like cells.Arch. Biochem.Biophs.,201,384-391.

18) Chen-Kiang,S.,Cardinale,G.J.,and Udenfriend,S.(1978): Expression of collagen biosynthetic activities in lymphocytic cells.Proc.Natl.Acad.Sci.,75,1379-1383.

19) Ozzello,L.,Stout,A.P.,and Murray,M.R.(1963):Cultural characteristics of malignant histiocytomas and fibrous xanthomas.Cancer,16,331-343.

20) Daroczy,J.,and Haust,M.D.(1979):Long-spacing collagen in dermal disorders.Acta.Morphologica Acad.Sci.Hung, 27,265-271.

21) Kajikawa,K.,Nakanishi,I.,and Yamamura,T.(1980):The effect of collagenase on the formation of fibrous long spacing collagen aggregates.Lab.Invest.,43,410-417.

22) van Furth,R.(1980):Mononuclear phagocytes(van Furth,R. ed.).Martinus Nijhof,Hague,1-30.

23) Meister,P.,and Nathrath,W.(1981):Immunohistochemical characterization of histiocytic tumors.Diag.Hithopathol., 4,79-87.

24) Isaacson,p.,Jones,D.B.,Millward-Sadler,Judd,M.A.,and Payne,S.(1981):Alpha-1-antitrypsin in human macrophages. J.Clin.Pathol.,34,982-990.

25) du Boulay,C.E.H.(1982):Demonstration of alpha-1-anti-trypsin and alpha-1-antichymotrypsin in fibrous histio-cytomas using the immunoperoxidase technique.Am.J.Surg.

Pathol.,6,559-564.

26) Isaacson,P.,Wright,D.H.,and Jones,D.B.(1983):Malignant lymphoma of true histiocytic (monocyte/macrophage) origin.Cancer,51,80-91.

27)橋本洋(1979): 悪性線維性組織球腫の臨床病理学的研究, 福岡医誌, 70, 585-613.昭和54.

28)竹内他, 祖父江三津子, 内塚典保, 築館一男, 五島岸子, 中島伸夫(1981): 悪性線維性組織球腫(MFH)のグリコサミノグリカン産生について, 第40回日本癌学会総会抄録, 306, 昭和56.

29) Salmon,S.E.,Hamburger,A.W.,Soehnlen,B.,and Durie,B.G.M., Alberts,D.S.,and Moon,T.E.(1978):Quantitation of differential sensitivity of human-tumor stem cells to anticancer drugs.N.Engl.J.Med.,298,1321-1327.

30) Takahashi,K.,Sakuma,H.,Natio,M.,Yaginuma,Y.,Takahashi, H.,Asano,S.,Hojo,H.,and Kojima,K.(1980):Cytological characters,transformation,and oncogenesis of dermal histiocytes and fibroblasts of rats.Acta Pathol.Jpn., 30,743-766.

31) Yumoto,T.,and Morimoto,K.(1980):Experimental approach to fibrous histiocytoma.Acta Pathol.Jpn.,30,767-778.

32) Gonzalez-Vitale,J.C.,Slavin,R.E.,and McQueen,D.J.(1976): Radiation-induced intracranial malignant fibrous histiocytoma.Cancer,37,2960-2963.

33) Tsuneyoshi,M.,and Enjoji,M.(1980):Postirradiation sarcoma (malignant fibrous histiocytoma) following breast carcinoma:An ultrastructural study of a case. Cancer,45,1419-1423.

34) Michael,R.H.,and Dorfman,H.D.(1976):Malignant fibrous histiocytoma associated with bone infarcts.Clin.Orthop., 118,180-183.

35) Enjoji,M.,Hashimoto,H.,and Iwasaki,H.(1980):Malignant fibrous histiocytoma :A clinicopathologic study of 130 cases.Acta Pathol.Jpn.,30,727-741.

36) 永田和宏(1978): 骨髄性白血病細胞の分化, 化学と生物, 4, 807-813. 昭和53.

37) Hoffman,B.L.,and Sachs,L.(1978):Regulation of actin and other proteins in the differentiation of myeloid leukemic cells.Cell,14,825-834.

38) Laurel,C.B., and Erikson,S. (1963) :The electrophoretic -globulin pattern of serum in α_1-antitrypsin deficiency . J.Clin.Lab.Invest.,15,132-140.

39) Erikson,S. (1965) :Studies in α_1-antitrypsin deficiency. Acta Med.Scand.,177,1-6.

40) Diez,A.A. (1974) :Measurement of alpha-1-antitrypsin in serum,by immunodiffusion and by enzymatic assay. Clin.Chem.,20,396-401.

41) Katenkamp, D., and Stiller, D. (1981) : Malignant fibrous histiocytoma of bone. Light microscopic and electrone microscopic examination of four cases. Virchows Arch. (Pathol Anat)., 391,323-335.

42) Lagace,R., Schürch,W., and Seemayer,Th.A. (1980) : Myofibroblasts in soft tissue sarcomas. Virchows Arch. (Pathol Anat).,389,1-11.

43) Keller,R., Peitchel,R., Goldman,J.V., and Goldman,M. (1976) :An IgG-Fc recepter induced in cytomegalovirus-infected human fibroblasts. J.Immunol.,116,772-777.

44) Westmoreland.D., Joer,S.St., and Rapp,F.(1976) :The development by cytomegalovirus-infected cells of

binding affinity for normal human immunoglobuline. J.Immunol.,116,1566-1570.

45) Ueki,A., Fukushima,Y.,and Kimoto,T.(1976) :C3b and C3d recepter sites on human diploid fibroblasts. Virchows Arch B-Cell Pathol.,21,13-15.

46) Leit,C., Goodman,W.,Sinkovics,J., Baker,L.H.,and Benjamin,R.(1977) :Chemotherapy of malignant fibrous histiocytoma. Cancer, 40, 2010-2014.

47) Weiner,M., Sedlis,M., Johnstone,A., Dick,H.M.,and Woff,J.A.(1983) : Ajuvant chemotherapy of malignant fibrous hiastiocytoma of bone. Cancer, 51, 25-29.

脚注

大阪大学歯学部口腔外科学第一講座（主任：宮崎　正教授）

本論文の要旨は、第40回日本癌学会総会（昭和56年10月，札幌）および第36回日本口腔科学会総会（昭和57年5月，名古屋）に於て一部発表した。

図1－a

図1－b

図1　実験に使用したヒトMFH組織像

a)本腫瘍は多くの部位において、図の様な組織像を示した。すなわち図は、線維芽細胞様細胞が形成した特異なstoriform pattern像を示している。(HE染色、倍率40倍)

b)また他の部位では、線維芽細胞様細胞の中に、少数の組織球様細胞が観察される。(HE染色、倍率200倍)

図2 実験に使用したヒトMFHの液銀染色像
好銀線維により個々の細胞が包囲され，
storiform pattern はより明瞭となる。
(倍率 100 倍)

図 3-a

図 3-b

図 3 MFMの超微構造

超微形態から見て、組織球様細胞と線維芽細胞様細胞と黄色腫細胞との少くとも3種の細胞が確認された。

a) 多数の紡錘形を呈する線維芽細胞様細胞に加えて、不整形の核を有する組織球様細胞が観察される。なお図中央の細胞小器官に乏しい細胞は、未分化間葉細胞と見なされ

る、（倍率 7000倍）

b)細胞質内に多くの空胞を認める黄色腫細胞が見られ、細胞外には多数の膠原線維と線維性あるいは無定形物質を認める、（倍率 3000倍）

図4　MFH組織片からの細胞増殖像

組織片より増殖した細胞は，ameboid migration 像を示す。（倍率200倍）

図5　MFH由来培養細胞の単層培養形態

組織片培養開始後約50日目に，細胞ははぼ飽和状態になった。（倍率80倍）

図6-a

図6-b

図6 軟寒天中で形成されたコロニーから分離したMFHS細胞の培養初期の紡錘形態

コロニーから分離した細胞は、全て図の様な紡錘状様形態を示した。

a)細胞は多数の糸状偽足とよく発達した細胞小器官を有する。（倍率2000倍）

b)細胞を10日間以上培養すると細胞外に、無

定形または、細線維状の基質に加えて、約100 nm幅の周期性横紋を有するlong-spacing collagenが観察される。（倍率24000倍）

図7 MFH-S細胞をヌードマウスへ移植することによって形成された腫瘍の組織像

10^7個の細胞をマウスに接種すると、約20日後には12mm径の腫瘤を形成した。その組織像は、少数の多核巨細胞と大小不同の組織球様細胞を含む多形性の強いMFH像を示した。

(HE染色倍率100倍)

図8 ヌードマウスに形成された腫瘍の超微形態

単一の組織球様細胞をマウスに接種したにもかかわらず，形成された腫瘍はその超微構造においても，多形性を示した。充実細胞と類似の形態をとる細胞に加えて，小円形の未分化細胞，紡錘形の線維芽細胞様細胞が見られる。（倍率 4500 倍）

図 9-a

図 9-b

図 9　MFH-S 細胞の NAEase 染色像

a) 細胞質内に淡青色の陽性顆粒が見られる。
(倍率 100 倍)

b) 10 mM NaF により NAEase 活性は 100% 阻害される。
(倍率 100 倍)

図 10－a

図 10－b

図10　MFH-S 細胞の NAS-DEase 染色像

a) 細胞質内に茶褐色の陽性顆粒が見られる。
(倍率 200 倍)

b) 10 mM NaF により NAS-DEase 活性は 100% 阻害される。
(倍率 200 倍)

図11　MFH-S細胞のACPase染色像
細胞質内に赤色陽性顆粒が見られる。
（倍率100倍）

図12　MFH-S細胞のリゾチーム染色像
陽性細胞は、細胞質内に赤褐色の陽性顆粒を含む。
（倍率100倍）

図 13-a

図 13-b

図 13　MFHS 細胞の貪食像

a) 標的として赤血球を用いた。(倍率 400 倍)

b) 標的としてラテックス粒子を用いた。(倍率 400 倍)

図14　MFH-S細胞のEADロゼット像
（倍率200倍）

図15　MFH-S細胞のEACロゼット像
（倍率200倍）

図16 MFH-S細胞の感作あるいは非感作赤血球に対する貪食能を示す

MFH-S細胞(2×10^5個)を感作あるいは非感作羊赤血球(5×10^6個)と37℃にて混合培養した。その後5個以上の血球がとり込まれている細胞を貪食細胞と判定し、200個の細胞中におけるその割合を算定した。

羊赤血球 ●—●, 抗体感作羊赤血球 ○—○

図17　MFH-S細胞のα-AT染色像
細胞質内に赤褐色の陽性顆粒が見られる。
（倍率400倍）

図18　MFH-S細胞の渡銀染色像
細胞間に網状に配列する好銀線維が観察される。
（倍率100倍）

図19　MPH-S細胞のアルシアン青染色像
なおこの染色性はヒアルロニダーゼ処理によって低下する。（倍率 100倍）

図20－a

図20－b

図20 MFH-S細胞を継代することによって出現した巨細胞

a) 光顕像 (倍率200倍)

b) 細胞質内に、限界膜を有する多数の空胞が見られる。 (倍率500倍)

図21－a

図21－b

図21 MFH-S細胞の脂肪染色像

a) オイル赤O染色像 (倍率400倍)

b) ズダン黒B染色像 (倍率200倍)

図22 組織培養によって紡錘形に形態変化したMFH-S細胞の超微形態

細胞継代数10代目頃には細胞分布として約70%の細胞が線維芽細胞様に変化した。しかし一部の細胞は少数の偽足突起，ラインゾームなどの組織球様形態を残し，細胞膜に沿って集合する微細線維を有する筋線維芽細胞様細胞も見られる。（倍率 15000倍）

表1. MFH由来培養細胞の軟寒天中でのコロニー形成能

実験1では細胞継代2代目、実験2では3代目の細胞を使用した。
培養細胞を0.3%寒天増殖培養液中で20日間培養したのち、8個以上の細胞からなるコロニー数を算定した。
なお、単一細胞が形成したコロニーを選び、パスツールピペットで分離した細胞を実験に用いた。

表2. 各種培養細胞のコラーゲン合成能

コラーゲン合成能の測定は、実験方法で述べた様にDouglasらの方法に準じて行ない、%コラーゲン値は以下の式により求めた。なおMH-S細胞は継代15代目の細胞を、Fibroblastは正常類粘膜組織より得た2代目の細胞を用いた。

$$\%\text{コラーゲン} = \frac{\frac{CDP}{5.4}}{\frac{CDP}{5.4} + NCP} \times 100$$

表3 MFHS細胞の継代培養に伴う性状の変化

実験方法に記した方法に従い細胞を検索した。それぞれの数値は、200個の細胞における陽性率を示している。なお、コラーゲン合成能については%コラーゲン値を用いた。

表4. 各種培養細胞の薬剤に対する感受性

各種培養細胞（10×10^4個）を、各種濃度の薬剤で4日間処理した後、生細胞数を算定し、薬剤未処理群生細胞数との比により、50%増殖抑制率 ID_{50} を算定した。

表5. ヒト血清中のα1-抗トリプシン値

血清中α1-AT値の測定はSRID法によった。
*は本症例患者の値を示す。
なお、この方法を用いた正常人血清中のα1-AT値は192-264 mg/dlとされている。

MFH-S 細胞の貪食活性

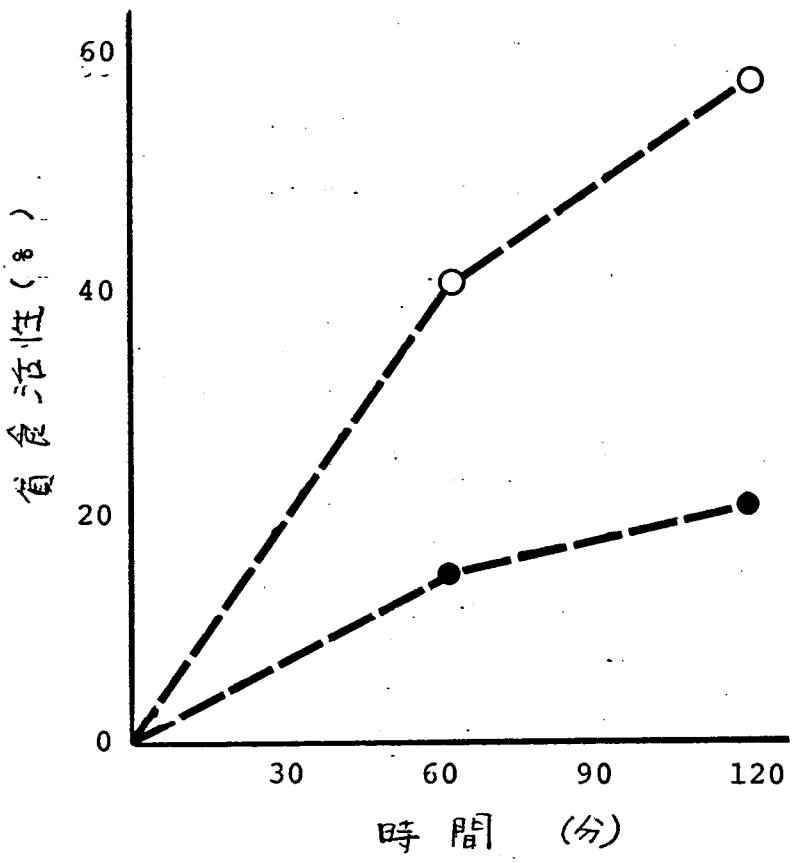

表 1.

実験番号	細胞数	コロニー数	コロニー形成率
1	10^3	9, 11	1.15%
	10^4	113, 147	
2	10^3	12, 14	1.45%
	10^4	148, 172	

表 2.

培養細胞名	C.D.P.	N.C.P.	% コラーゲン
MFH-S cell	18160± 452	41022±2932	7.6%
Fibroblast	26330± 378	25493±2387	16.0%
HSG cell	270± 60	14469±1740	0.3%

培養細胞の性状	細胞継代数 5 代	20 代	60 代
Histiocyte-like cell	94 %	92 %	20 %
Multinuclear giant cell	5 %	5 %	5 %
Xanthomatous cell	1 %	3 %	5 %
Fibroblast-like cell	0 %	0 %	70 %
α-naphtyl acetate esyerase	95 %	95 %	20 %
naphthol AS-D acetate esterase	80 %	80 %	5 %
acid phosphatase	100 %	100 %	100 %
lysozyme	20 %	10 %	5 %
Fc receptor	60 %	30 %	20 %
C3 receptor	60 %	30 %	20 %
Phagocytosis	15 %	5 %	2 %
Immuno-phagocytosis	40 %	12 %	5 %
α_1-antitrypsin	95 %	95 %	90 %
Alcian blue	100 %	100 %	100 %
Oil red O	100 %	100 %	100 %
Sudan black B	100 %	100 %	100 %
Collagen percentage of total protein synthesis	7.6 %	7.8 %	11.5 %

表 4.

薬剤名	50%増殖抑制濃度 ID_{50}(μg/ml)		
	KB cell	MFH-S cell	HPA cell
Adriamycin (ADM)	$1.5X10^{-3}$	$1.5X10^{-2}$	$2X10^{-2}$
Vincristine(VCR)	$2.5X10^{-3}$	$5.5X10^{-3}$	$6.5X10^{-3}$
Methotrexate(MTX)	$1.5X10^{-2}$	$1.5X10^{-3}$	$2X10^{-1}$
Pepleomycin(PEP)	1.2	3.5	10
Mitomycin C(MMC)	$5.5X10^{-3}$	$3.5X10^{-3}$	$5X10^{-3}$

表 5.

	血清中 α_1-AT (mg/dl)	
MFH 患者	554.0	633.0
高年上糖尿病患者	283.0	306.0
非糖尿健常者	195.0	220.0



図-1a

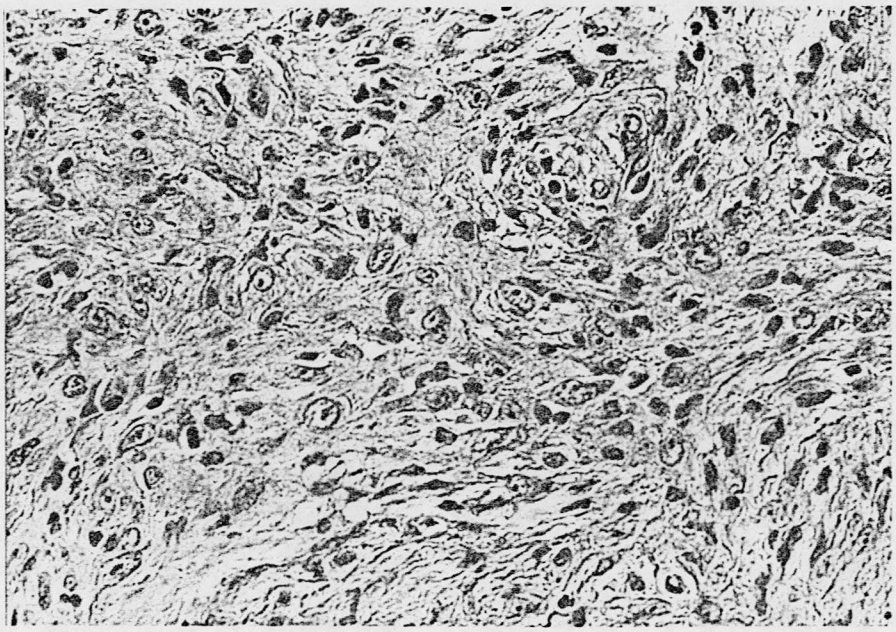

図-1b



図2

図 3-a

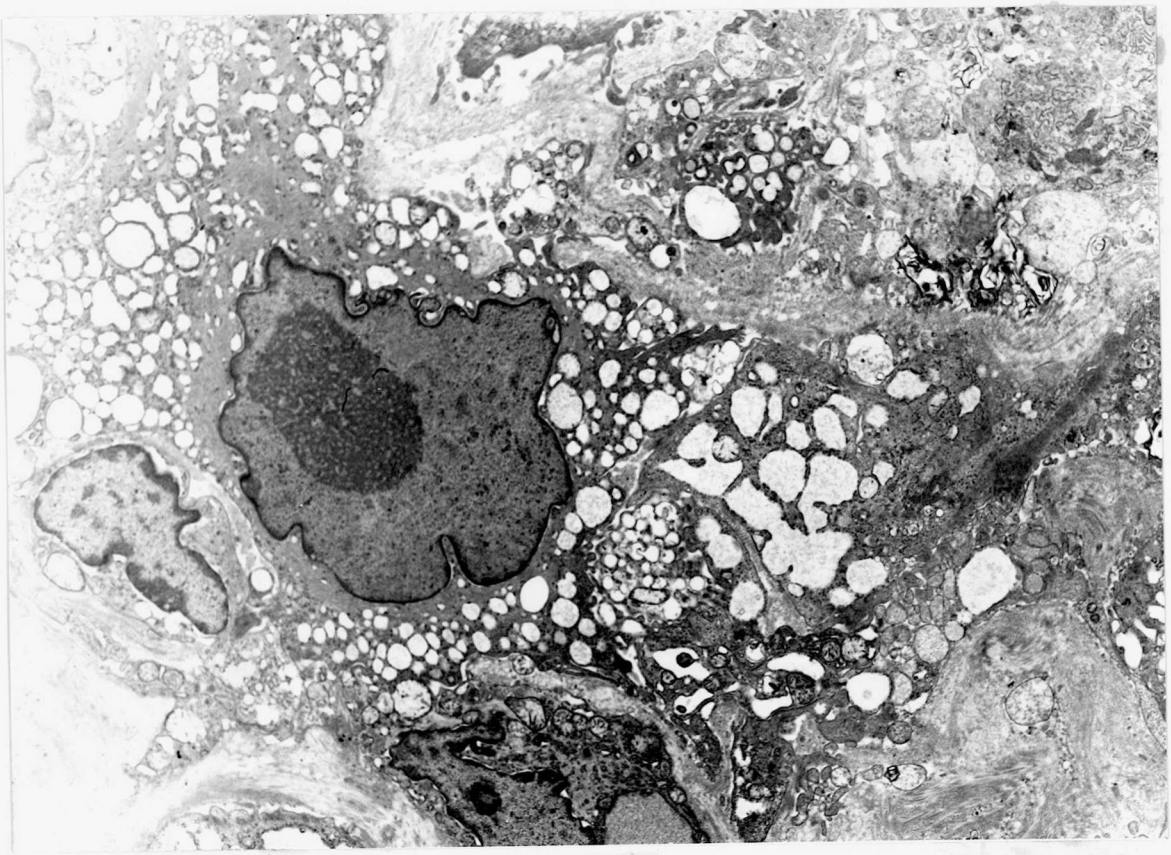

図3-b

杉山

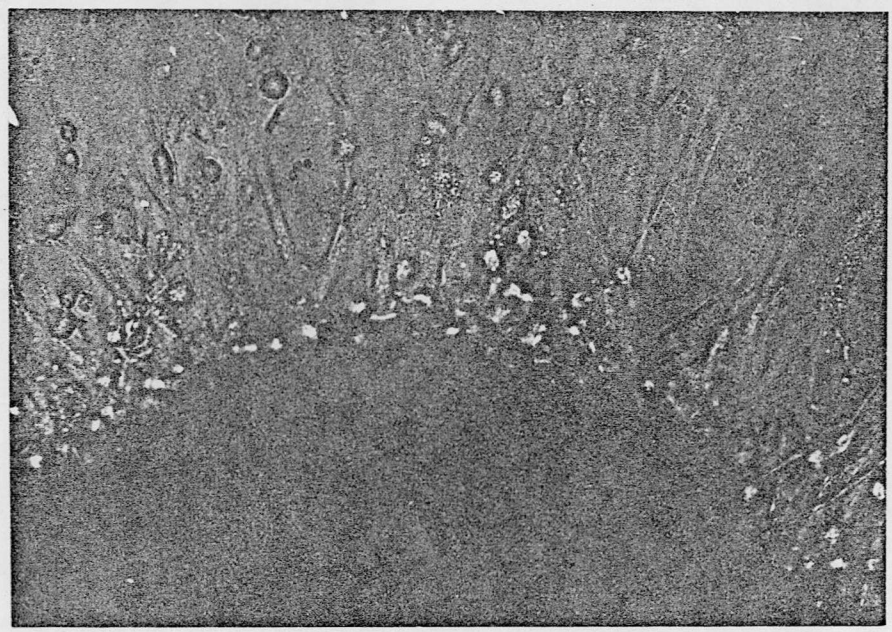

図4



图 5

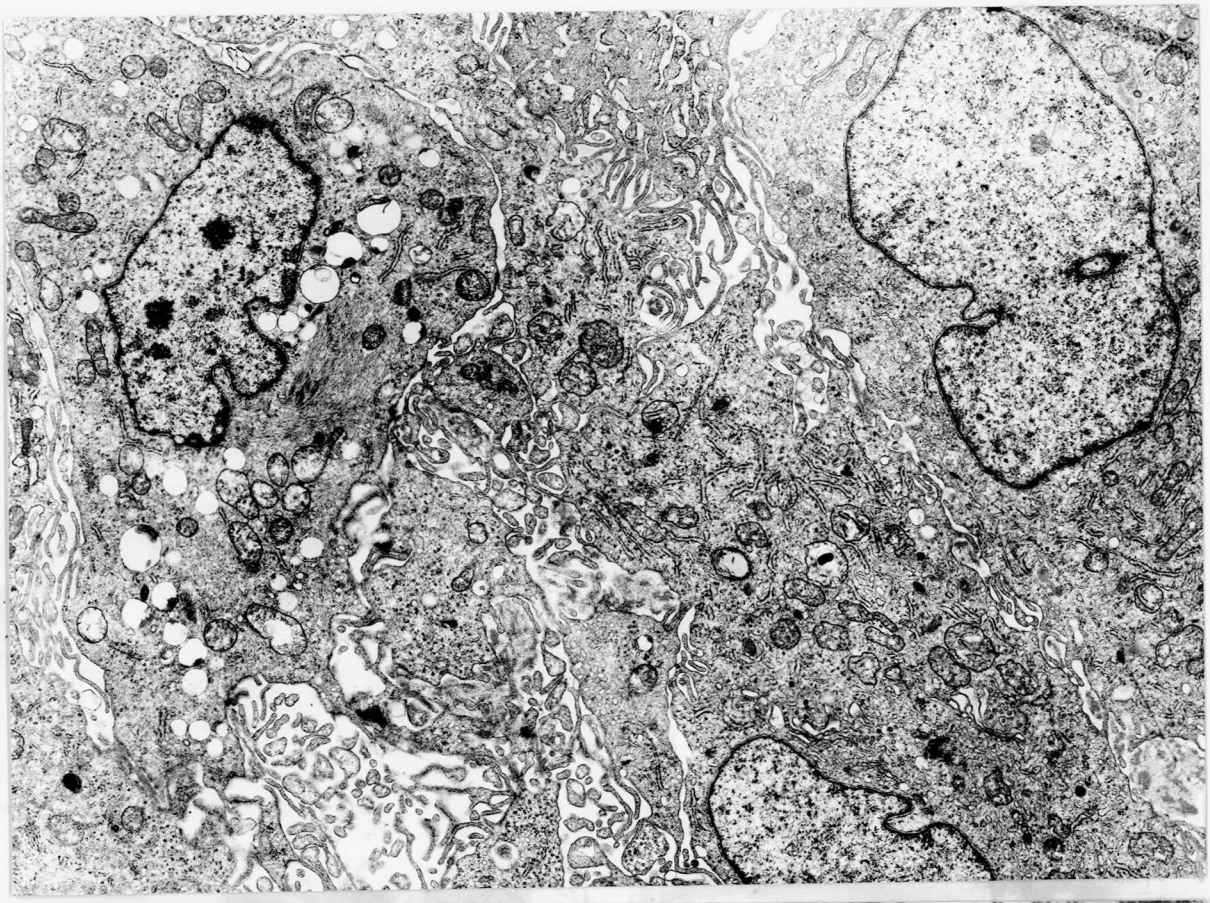

図 6-a

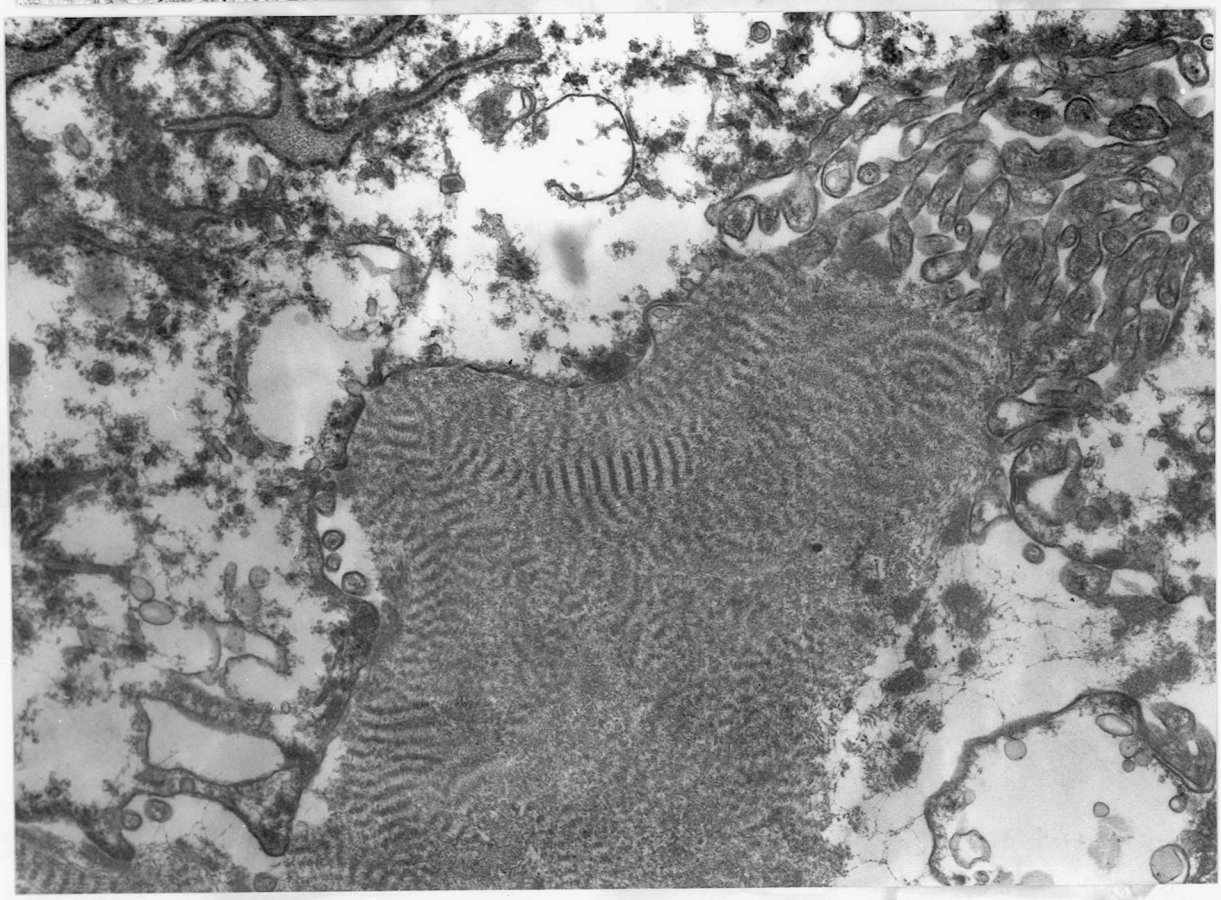

図 6-b

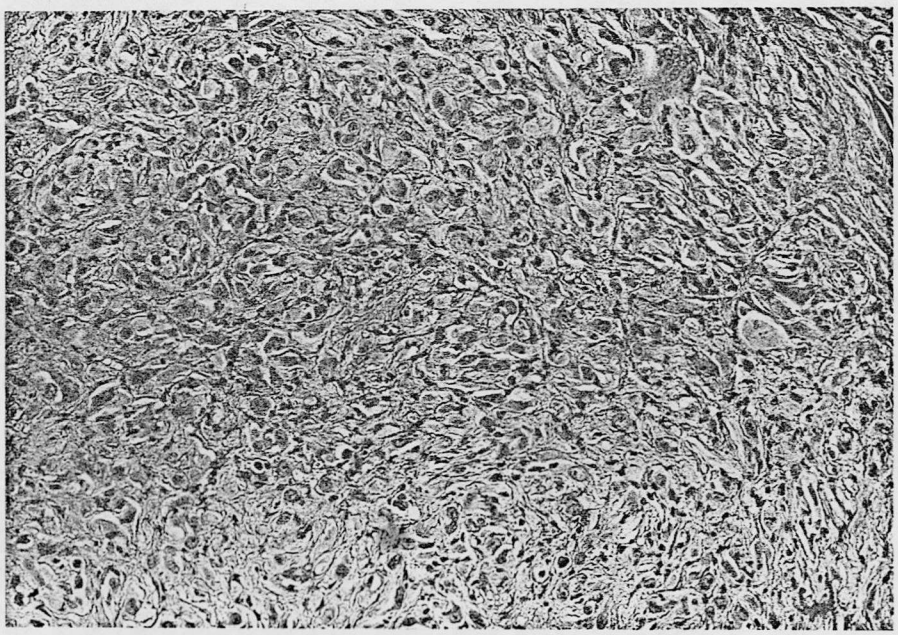

図-7

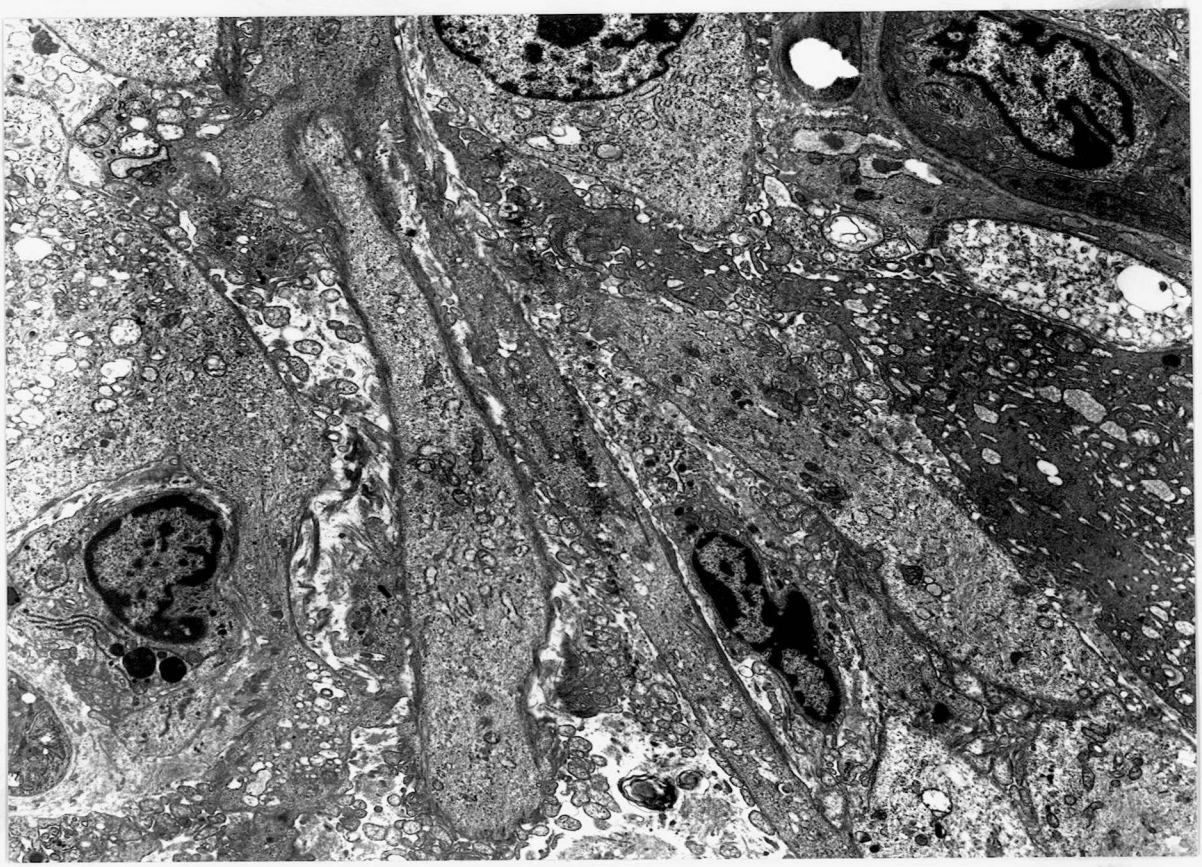

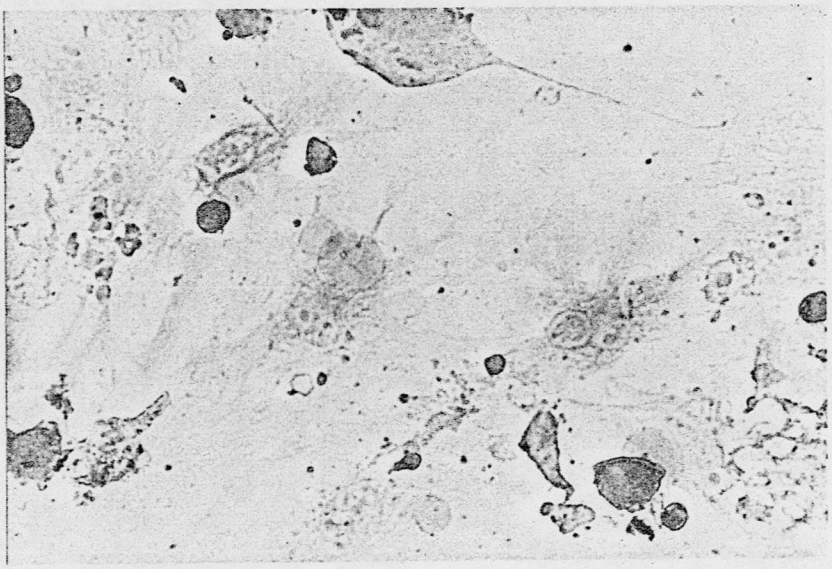

四-9a

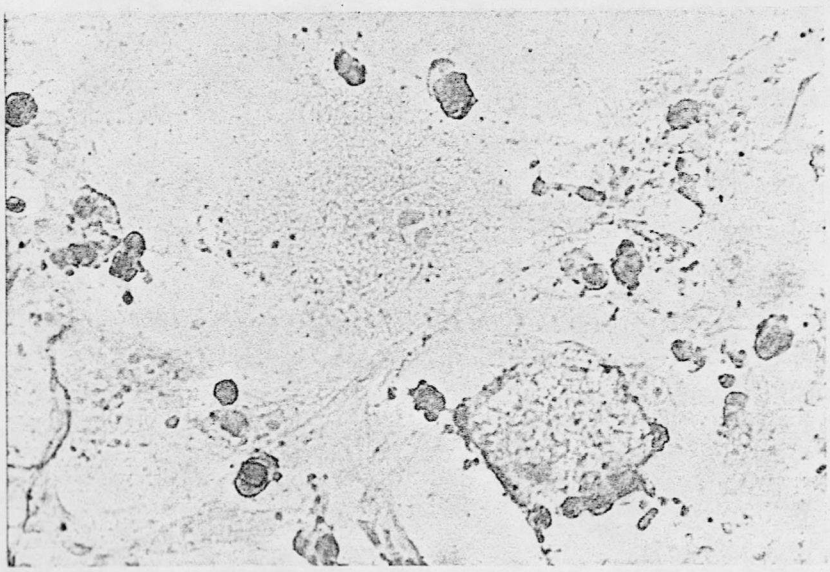

四-9b

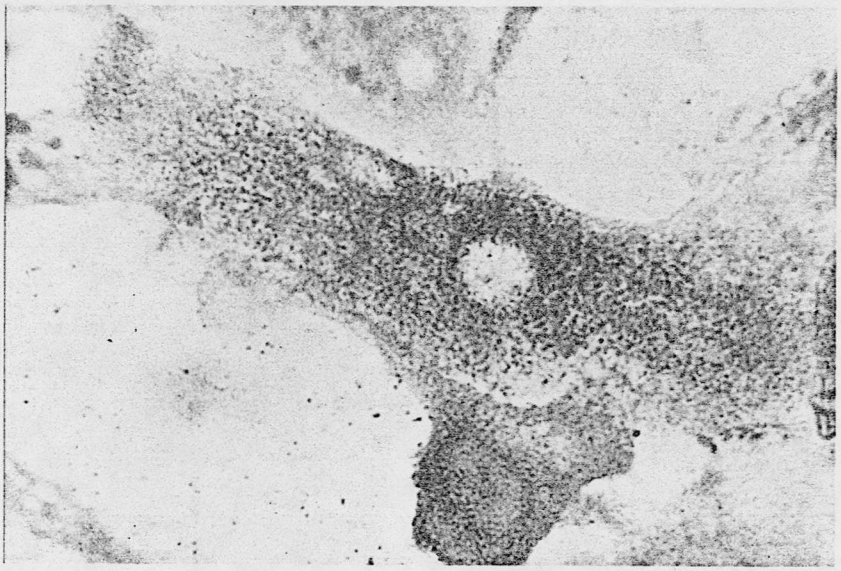

図-10a

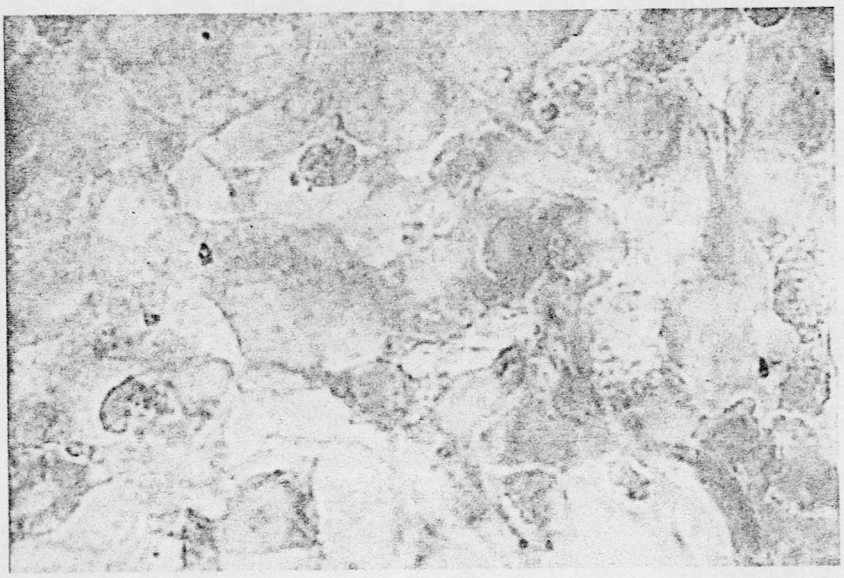

図-10b

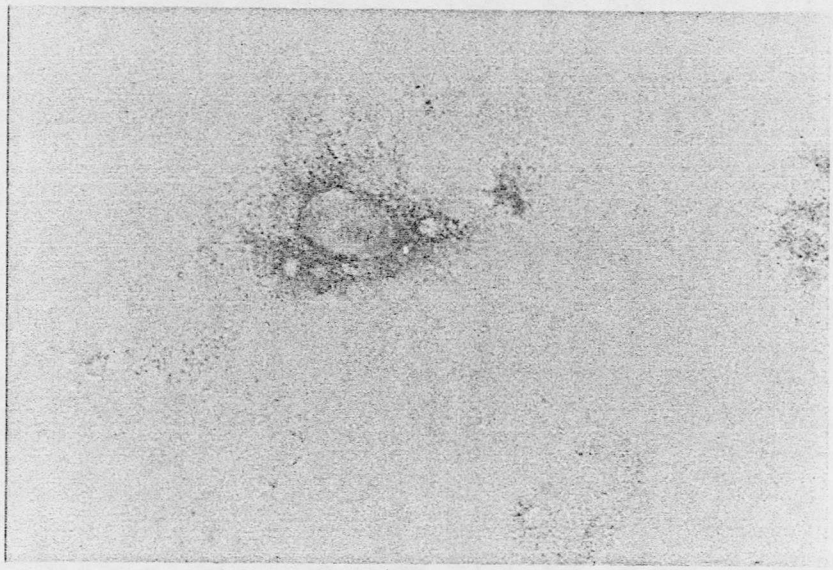

図-11

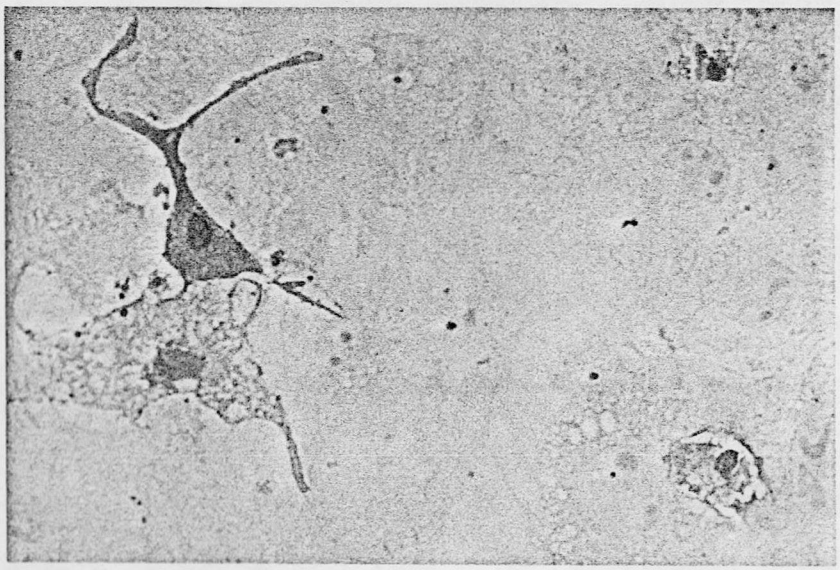

図-12

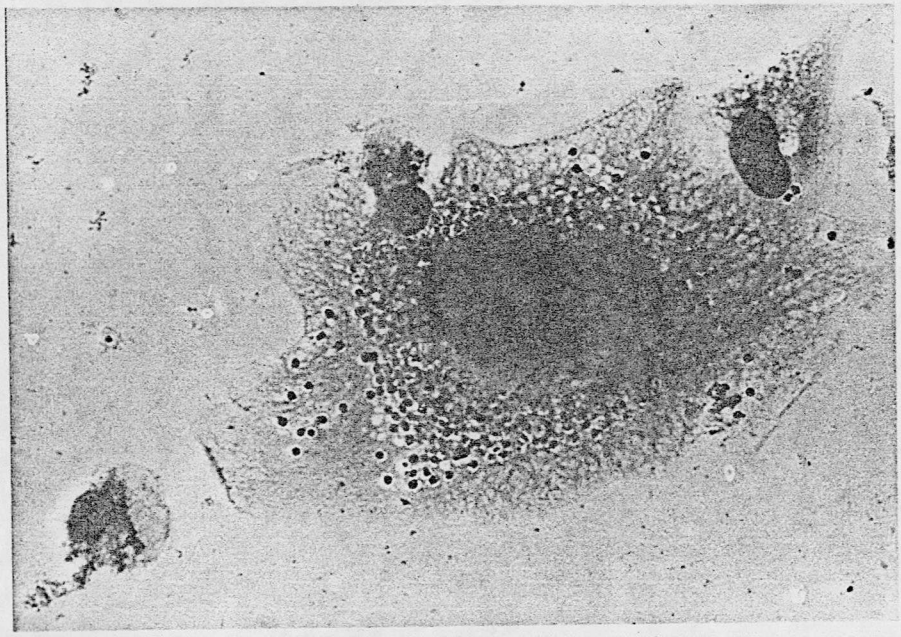

図 -13a

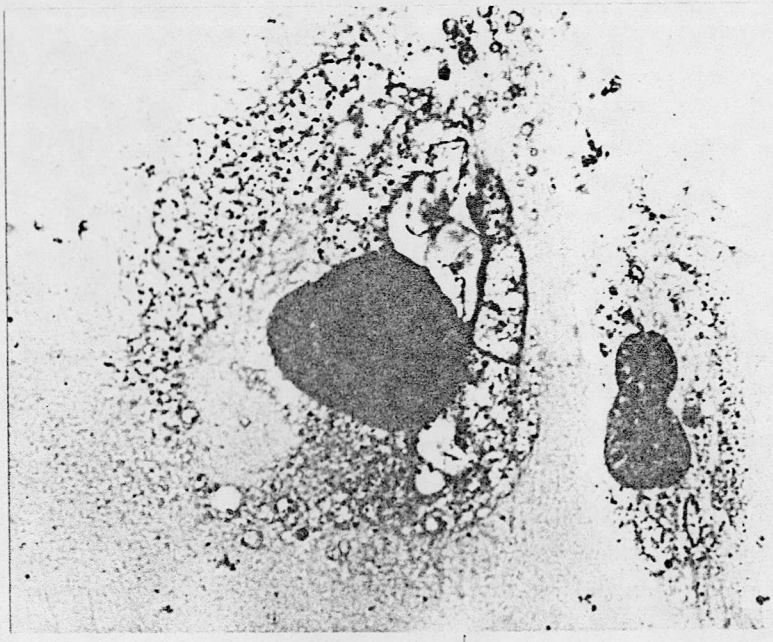

図 -13b

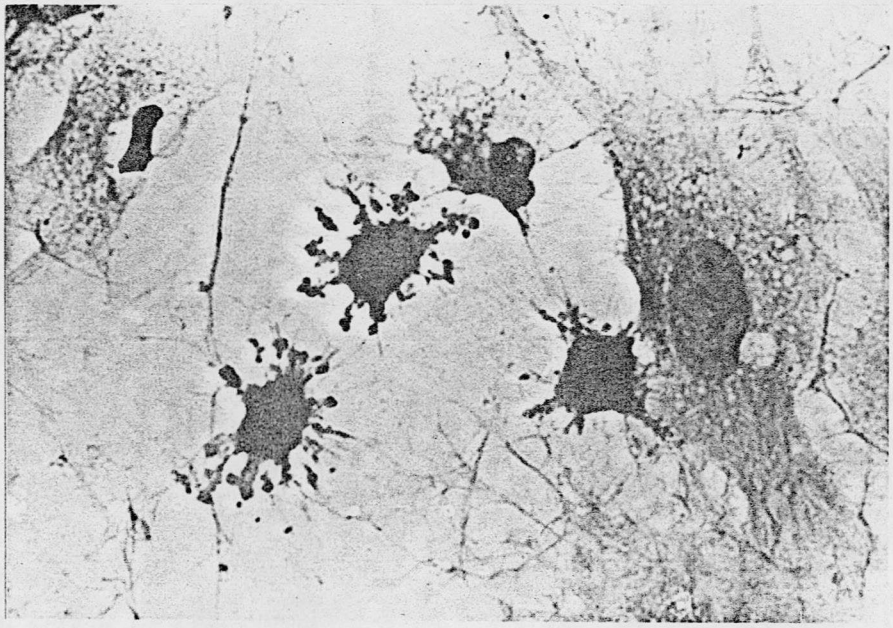

図－14

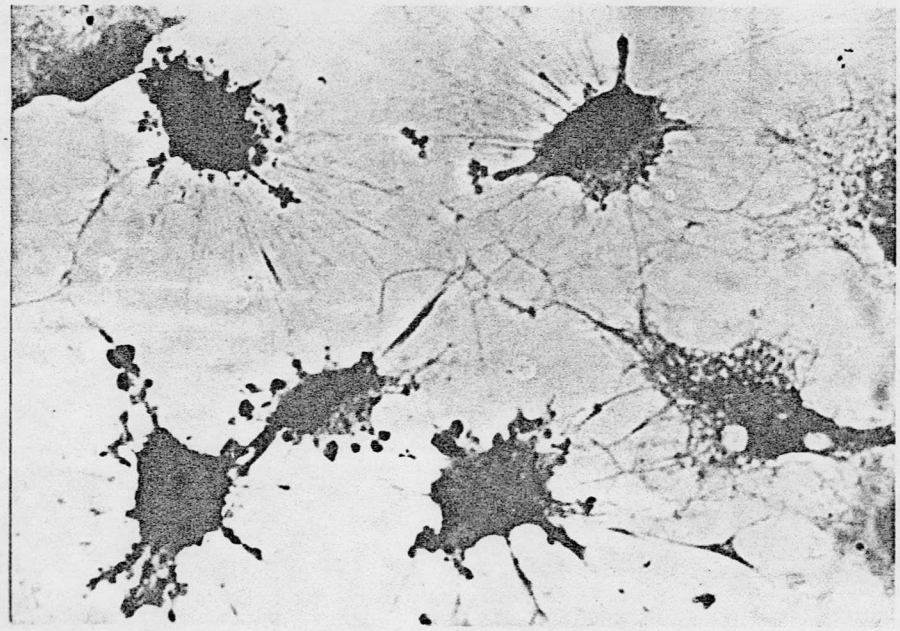

図－15

13215

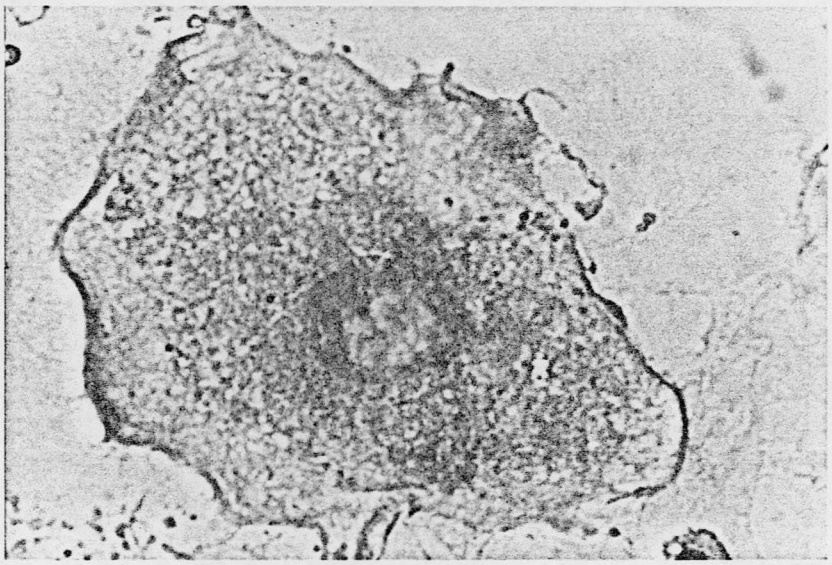

図-17

杉山

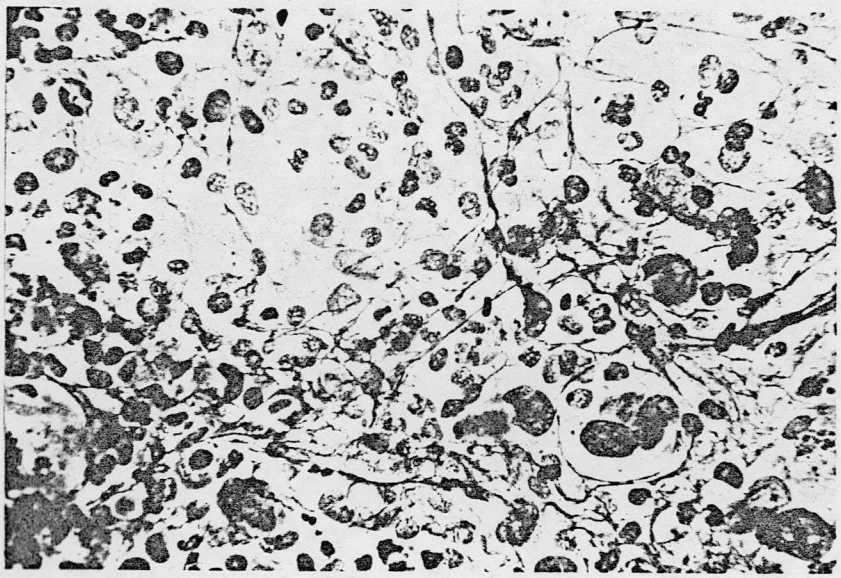

図-18

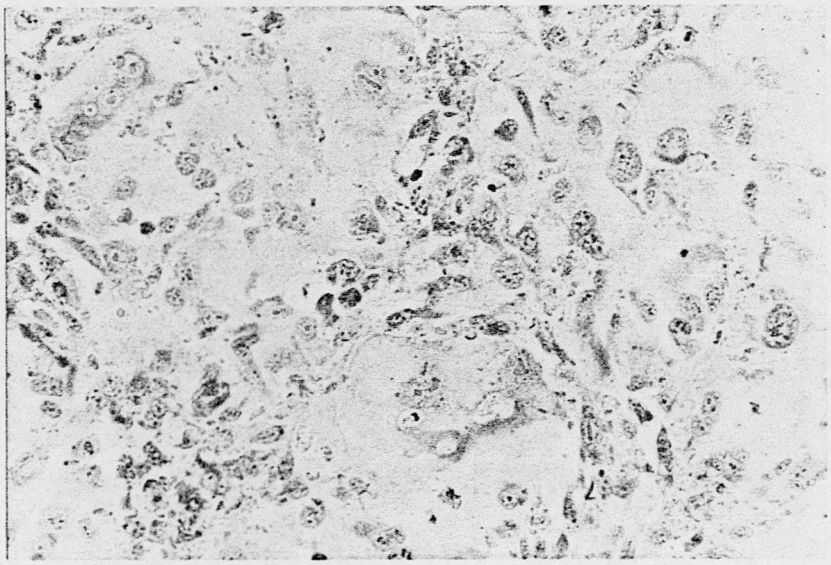

図-19

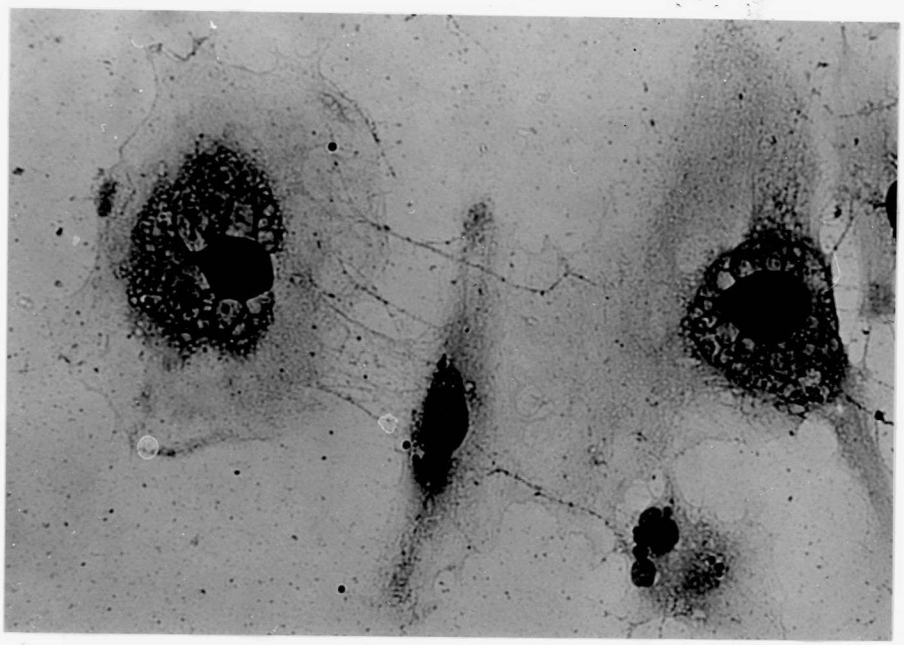

図-20a

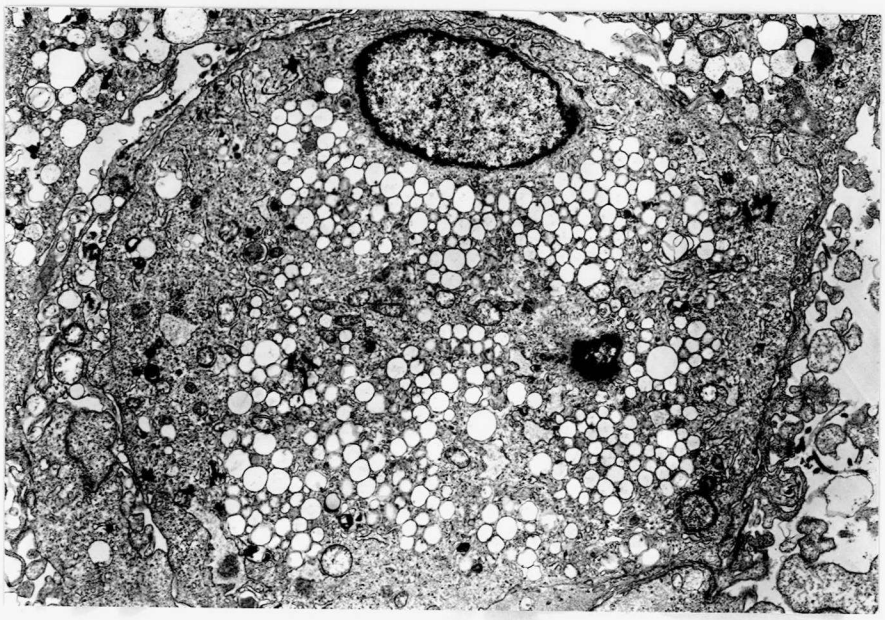

図-20b

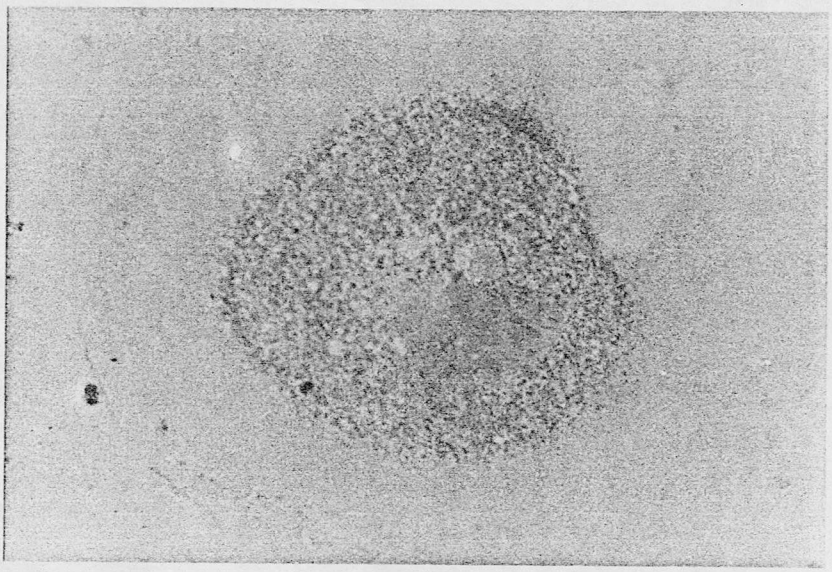

図 -21a

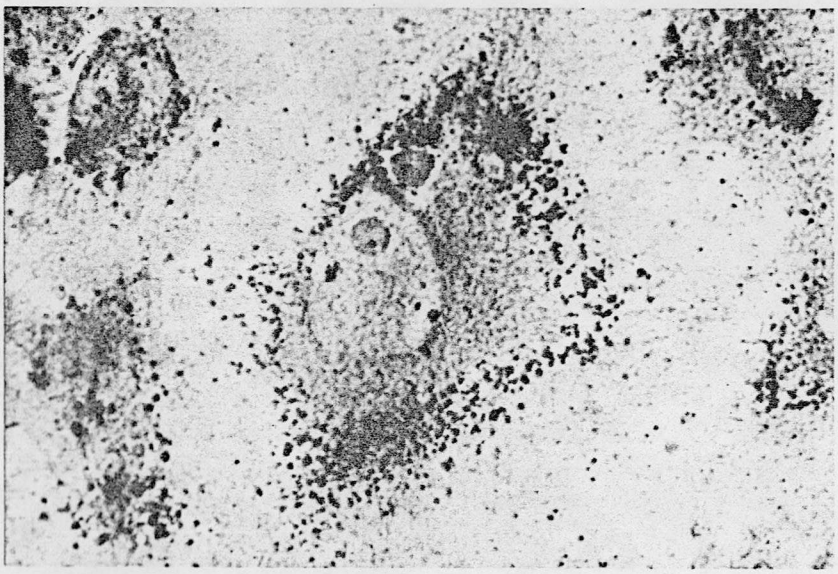

図 -21b

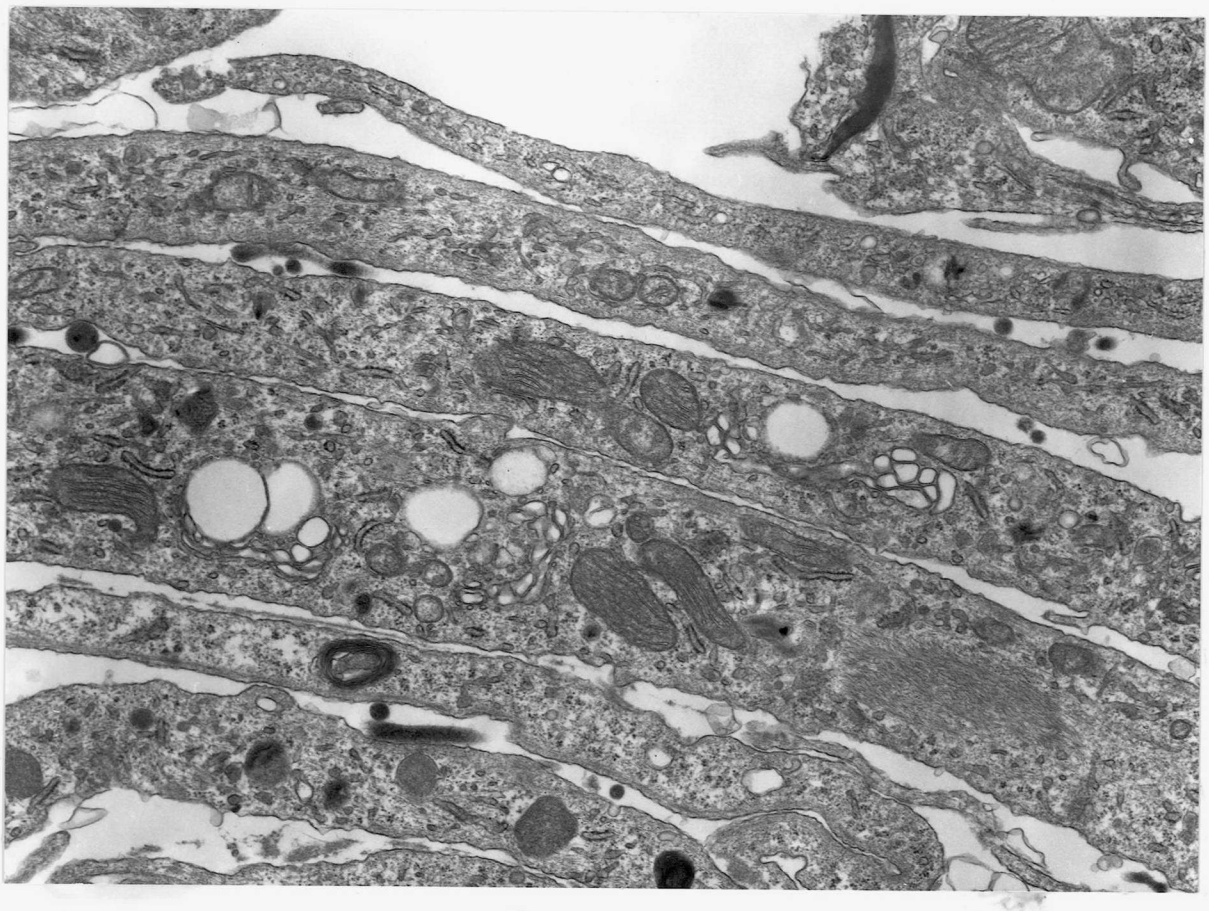

图 22