The University of Osaka
Institutional Knowledge Archive

Title	逆行性細胞標識法によるウサギ喉頭筋支配運動神経細胞の中枢局在と軸索末梢経路に関する研究
Author(s)	大久保, 丞二
Citation	大阪大学, 1986, 博士論文
Version Type	VoR
URL	https://hdl.handle.net/11094/35184
rights	
Note	

The University of Osaka Institutional Knowledge Archive : OUKA

https://ir.library.osaka-u.ac.jp/

The University of Osaka

No.

表題　逆行性細胞標識法によるウサギ喉頭筋支配運動神経細胞の中枢局在と軸索末梢経路に関する研究

所属氏名　大阪大学歯学部第2口腔解剖学教室
大久保巡二

(20×20)

表題脚注

大阪大学歯学部第2口腔解剖学室（主任：堺　章教授）

本論文の要旨は、第81回大阪大学歯学会例会、第25、27回歯科基礎医学会総会、第59、60回日本解剖学会近畿地方会、第89回日本解剖学会、第9回日本神経科学学術集会において発表した。

(20×20)

逆行性細胞標識法によるウサギ喉頭筋支配運動神経細胞の中枢局在と軸索末梢経路に関する研究

大久保丞二

（昭和　年　月　日　受付）

緒言

気道に属する喉頭は発声、嚥下等の口腔機能と深く関連する重要な器官で、その運動に関与する喉頭筋は声帯緊張筋である輪状甲状筋、声門開大筋である後輪状披裂筋、声門閉鎖筋である甲状披裂筋、外側輪状披裂筋および披裂筋等により構成される。輪状甲状筋は迷走神経の枝である上喉頭神経、他の筋は同じく迷走神経の枝である反回神経の続きの下

脚注

喉頭神経の分布を受け、これらの支配運動神経細胞（MN）は延髄の疑核に存在するといわれているが、喉頭筋 MN の疑核内局在についての報告は少なく、その詳細は未だ不明である。一方、迷走神経を扱うにあたり、それに付随する副神経との関連を常に考慮する必要がある。副神経は脊髄根と延髄根の合流により形成され、舌咽・迷走神経とともに頸静脈孔を経て頭蓋腔外に出、再び内・外の二枝に分岐する。これら両根は互いに独立したもので、副神経内枝は延髄根の、外枝は脊髄根のそれぞれ延長と考えられている。副神経脊髄根は、胸鎖乳突筋と僧帽筋を支配し、その起始核がウサギでは上位頸髄前角の副神経脊髄核に存在することは、われわれが先に報告した通りである[1]。しかしながら、内枝として迷走神経下神経節の上方で同神経に合流する副神経延髄根については、その起始核に関する研究は存在せず、副神経脊髄核との関連も不明である。また、迷走神経に合流後の末梢分布

についても、喉頭筋支配への可能性が従来示唆されてはきたが、実験的根拠に乏しく、喉頭各筋との関連を含めた明確な記載は全くなされていない。

本研究は、horseradish peroxidase (HRP) あるいは螢光色素である nuclear yellow (NY) による逆行性細胞標識法を用いてウサギ喉頭筋 MN の疑核内局在を調べるとともに、迷走神経根あるいは副神経延髄根の頭蓋腔内切断を上記方法に組み合わせることにより、これら MN の軸索末梢経路を検索し、副神経延髄根の起始核ならびに末梢分布領域につき検討を加えたものである。

実験方法

実験には総計40匹の雄性家ウサギ（体重1.3～3.0 kg）を用いた。図1は実験方法の概略を示す。

I. ウサギ疑核の亜核構成、ならびに上喉頭神経（superior laryngeal nerve - SLN）と下喉頭神経（inferior laryngeal nerve - ILN）起始細胞の疑核内局在

麻酔には20％Urethane生理食塩水溶解液（1 g/kg）の耳介静脈内注射を用いた。前頸部皮膚と直下の舌骨下筋を正中切開して下記神経を剖出し、迷走神経下神経節の高さの迷走神経本幹（vagal trunk - VT，図1－a）、下神経節より分岐直後のSLN（図1－b）、甲状腺下縁の高さのILN（図1－c）のそれぞれに2～3 μlの25～40％HRP（Sigma, type VI）生理食塩水溶液を空気圧にて一側性に注入した。（各神経4匹）。注入には微小ガラス管を用いた。

HRP注入後、動物を約48時間生存させた後、Pentobarbital（Nembutal）による深麻酔下（25 mg/kg）で開胸、心尖より上行大動脈にカニューレを挿入した。カニューレを通して生理食塩水400 mlを灌流し、ついで1.25％glutalaldehyde-

1.0% paraformaldehyde- 0.1M リン酸緩衝液（PH 7.4）1500ml にて灌流固定を行った。この後、さらに10% sucrose - リン酸緩衝液500ml を灌流し、直ちに延髄を摘出した。摘出した延髄は30% sucrose を含むリン酸緩衝液に4°C で24～48時間浸漬の後、厚さ60μmの連続横断凍結切片を作製した。発色源として tetramethyl benzidine（TMB）を用いて HRP 陽性細胞を標識させ（Mesulam ら[2]）、中性紅による対比染色の後、光学顕微鏡により HRP 陽性細胞の出現部位と数の検索を行った。各注入例1匹（体重2.2～2.5 kg）については陽性細胞の大きさの測定を行った。細胞の大きさは、核小体の認められる細胞体横断面に内接する楕円形の長径と短径の和の1/2で表わした。長径と短径の測定およびデータの解析には顕微鏡描画装置とマイクロコンピューターを接続した画像解析装置を用いた。

II. 喉頭筋 MN の局在

輪状甲状筋（cricothyroid : CT）、甲状披裂筋

（thyroarytenoid : TA）、外側輪状披裂筋（crico-arytenoid lateralis : LCA）、後輪状披裂筋（crico-arytenoid posterior : PCA）の各喉頭筋（図1-d）に1％NY水溶液10～20μlを一側性に注入した（各例4匹）。注入にはマイクロシリンジを用いた。なお、ウサギでは披裂筋が未発達[3]のため、同筋への注入実験は実施し得なかった。喉頭筋の剖出は、CTについては前頸部皮膚と胸骨舌骨筋を正中切開して喉頭を露出せしめることにより、TAについてはさらに片側甲状軟骨板を一部除去することにより、LCAについてはCTを除去することにより行った。PCAについては、胸骨甲状筋を筋腹で切断し、ついで甲状軟骨への胸骨甲状筋停止部を対側へ引く事により喉頭を翻転せしめ、さらに輪状咽頭筋と甲状軟骨後部に切開を加え、これを剖出した。注入後動物を約48時間生存させた後、実験Iと同様の術式で灌流固定を行った。固定液には10％ホルマリン－リン酸緩衝液（PH 7.4）を用いた。摘出した延髄は30％

sucrose ーリン酸緩衝液中に4°Cで24～48時間浸漬の後、60μmの連続横断凍結切片を作製した。ついで、切片をゼラチンスライドに貼付して室温で乾燥の後、落射型螢光顕微鏡UV励起（334および365nm）により螢光標識細胞を観察した。標識細胞の位置の同定は、螢光標識を写真撮影の後、同一切片をトルイジン青で対比染色することにより行った。

Ⅲ. 軸索末梢経路

迷走神経根（Xr，図1－①）または副神経延髄根（XIr，図1－②）を頭蓋腔内で一側性に切断の後、喉頭筋全域にHRP、TAまたはPCAにNYを注入（図1－d）、神経根切断によるHRPおよびNY標識細胞の出現域の変動を検索した。神経根切断とHRPあるいはNYの注入の組み合わせは下記の通りである（各例3匹）。

1) XIr切断－両側喉頭筋へのHRP注入例

2) Xr切断－両側喉頭筋へのHRP注入例

3) XIr切断－両側TAへのNY注入例

4) XIr 切断一同側 PCA への NY 注入例

20 % Urethane 生理食塩水溶解液（1 g/kg）の耳介静脈内注射による麻酔の後、大腿静脈をカニューレにて確保し、麻酔深度を保つべく pentobarbital（Nembutal）による追加麻酔を実施した。神経根の頭蓋腔内切断は以下の如く行った。まず、脳定位固定装置で腹臥位に固定した動物の後頭部皮膚に正中切開を加え、僧帽筋や板状筋等の後頸部諸筋を除去して環椎と後頭骨を露出せしめ、ついで、後環椎後頭膜と硬膜を切開した。この後、これら骨および組織を歯科用エンジン等を用いて注意深く削除し、上記神経根を手術用実体顕微鏡下で剖出した。神経根の切断にはノエス剪刀あるいは電顕用ピンセットを用い、目的とする神経根以外の根を傷つけぬよう細心の注意を払った。切断後、延髄露出部に止血用スポンゼルをおき、深層筋、浅層筋、皮膚の順に切開部位の縫合を行った。ひきつづき、動物を通常の固定台に背臥位で固定し、喉頭筋への

HRPまたはNYの注入を実施した。喉頭筋全域へのHRP注入は喉頭下方より行い、マイクロシリンジの針をCTに沿って斜め外上方にすすめて、甲状軟骨下縁で輪状甲状靱帯を貫き、喉頭粘膜下に10～20μlのHRP溶液を注入した。TAとPCAへのNY注入、およびHRP注入後の操作は実験Ⅰ、Ⅱの場合と同じである。

実験ⅠからⅢのHRPおよびNYの注入に際しては各溶液の周囲組織への漏出に特に注意を払い、注入後、ワセリンまたはシリコーングリスにて注入部位を包埋した。

実験結果

Ⅰ. 疑核の亜核構成、ならびにSLNとILN起始細胞の局在

1) VT注入例

疑核は、その名称の示す如く、周囲網様体との境界と吻尾方向での範囲を正常標本で明

瞭に示すことは困難である。本注入は、疑核の範囲および亜核構成を明らかにすべく行ったもので、HRP で逆行標識することにより疑核構成細胞を周囲網様体細胞より区別した。なお、同側疑核以外に、同側迷走神経背側核に逆行性標識細胞が、両側孤束核に越神経節性終末標識が認められたが、本論文では喉頭筋MNの存在した疑核を中心に扱う。

HRP陽性細胞は、顔面神経核最尾側の背外方に初めて出現し、ついで延髄の外側網様体中を尾方に向かい下オリーブ核尾側端に達する細胞柱、すなわち疑核を形成する（図2）。

図2

疑核は吻側1/4と尾側3/4で細胞構築が異なる。吻側1/4は、小型多極神経細胞（大きさ18±2.4μm）の密集する明瞭な細胞群（compact cell group : CG）と、その周囲に散在するやや大きな多極神経細胞（大きさ23±2.3μm）よりなる境界不明瞭な細胞群（scattered cell group : SG）の2つの細胞群により構成される（表1、図

3－a）。一方、閂の吻側約1mmの高さで始

図3

表1

まる疑核の尾側3/4は、周囲網様体との境界がきわめて不明瞭な散在性細胞群（diffused cell group：DG）より構成される（図3－b）。DGは、細胞構築学的にはSGと同様の細胞配列を有する多極神経細胞よりなるが、その大きさはSG構成細胞よりもやや大きく（表1、27±3.5μm）、吻尾方向にはSGよりむしろCGに連続する。HRP陽性細胞は疑核の吻側半では非陽性細胞と混在するが、これは迷走神経下神経節の高さでの注入では迷走神経咽頭枝等、および舌咽神経の疑核内起始細胞が標識されないためと考えられる。疑核の尾側半では、疑核と迷走神経背側核の間の領域に孤立性の陽性細胞が疑核構成細胞の軸索に沿ってまれに認められる。

陽性細胞数（図4・上段）は、疑核吻側1/4

図4

では SG よりも CG で多い。SG での陽性細胞は主として CG の腹方から内方にかけて認められ、背方および外方での陽性細胞は比較的少数である。疑核吻尾方向での陽性細胞数に関しては、CG と SG では著明な増減はなく、陽性細胞は最尾側の高さで急激に消失する。DG では門の高さ、すなわち疑核1/2の高さで多くの陽性細胞をみるが、これより吻尾両方向に向かうにつれ陽性細胞は漸減する。CG と DG の移行部では陽性細胞数に明らかな減少を認める。

CG、SG、DG の陽性細胞の大きさについては表1にまとめた。各亜核の構成細胞の大きさは DG、SG、CG の順に小さくなり、大きさの分布はすべて単峰性を示す。このことは以下に記述する SLN、ILN 注入例でも同様である。

迷走神経背側核での陽性細胞数は、疑核に比べてはるかに多く、顔面神経核尾側端から延髄髄移行部にわたる高さで認められる。

2) SLN 注入例

HRP 陽性細胞（図4－下段右側）は、全て

同側性で、疑核吻側1/4のCGとSGに認められるが、尾側3/4のDGには認められない。なお、これら陽性細胞はその出現域で非陽性細胞と混在する。CGでの陽性細胞数は出現域の吻側1/2に集中する傾向を見せる。SGの陽性細胞はCGの腹方から内方にかけて出現し、CGの背方と外方には陽性細胞は全く認められない。陽性細胞数はCGよりも少なく、吻尾方向にも大きな増減を認めない。CGとSGでの細胞の大きさは、表1の通りで、VT注入例での大きさにほぼ一致し、その分布も同じく単峰性であった。

陽性細胞は顔面神経核尾側端から延髄髄移行部にわたる高さの迷走神経背側核にも散在性に認められるが、その数はVT注入例に比べかなり少ない。

3) ILN 注入例

HRP 陽性細胞（図4－下段左側）は、全て同側性で、疑核尾側3/4のDGに出現するが、吻側1/4には認められない。陽性細胞数は門前後で最も多く、それより吻側および尾側に向う

につれて少数かつ散在性となる。細胞の大きさ（表1）はVT注入例でのDGの値にほぼ一致し、その分布も単峰性である。迷走神経背側核には陽性細胞は認められない。

以上の結果から、喉頭筋の運動支配に関与するSLNとILNの起始細胞は、それぞれ疑核の吻側1/4と尾側3/4に存在し、疑核内で吻尾方向に明瞭な局在を示すことが明らかとなった（図2）。また、SLNとILNの起始細胞は、細胞体の大きさにおいても有意差が認められ、前者は後者よりも小さいことが示された。

Ⅱ．喉頭筋MNの局在（図5）

図5

喉頭筋にNYを注入した場合のNY標識細胞は、全て同側疑核に出現し、取り込まれたNYは334および365 nmの励起波長により淡黄色の螢光を発し、螢光は細胞核においてより明瞭であった（図6）。なお、迷走神経背側核に標識細胞は認められなかった。

図6

1) CT注入例

NY標識細胞は、疑核吻側1/4のSGで、CGの腹方から内方に位置し、外方および背方には認められない。この所見は、SLN起始細胞のSGでの出現域にほぼ一致するが、CG内部には標識細胞は存在しない。なお、標識細胞数の吻尾方向にわたる著明な増減は認められない。

2) PCA注入例

NY標識細胞は疑核の中央1/2、すなわちDGの吻側2/3に出現する。標識細胞は、閂のやや吻側の高さで増加し始め、閂の尾側250μm付近で最大数に達するが、以後減少し、閂の尾方1100μm付近、すなわちDGの尾側1/3の高さで消失する。

3) TA注入例

NY標識細胞はDGの吻側2/3に出現する。その存在域はPCA-MN存在域に大きく重なるが、主要部はより尾側に位置する。すなわち、標識細胞は、閂の高さ付近で増加し始め、閂の尾側1000μm付近で最大数となるが、DGの尾側1/3

の高さで急減し、これより尾方の高さでは認められない。なお、横断面においてPCA-MNとTA-MNの存在域を区分することは困難で、両MNはDGの吻側2/3で混在するものと思われる。

4) LCA注入例

NY標識細胞はDGの尾側1/3、すなわち、疑核の最尾側1/4にのみ出現する。標識細胞数は他筋注入例に比べ少なく、吻尾方向での細胞数の増減もほとんど認められない。

以上の結果より、喉頭筋MNは疑核内のSGとDGに存在し、この中で吻尾方向にわたる体性局在を示すことがわかる。すなわち、SLNが支配するCTのMNは疑核吻側1/4のSGに存在し、ILNが支配する他の喉頭筋のMN存在域と明瞭に区別される。一方、ILN支配喉頭筋MNの存在する疑核尾側3/4のDGでは、PCA-MNとTA-MNの存在域が大きく重なるものの、後者がより尾方に位置しており、吻側よりPCA-MN、TA-MN、ついで最尾側にLCA-MNが存在する。なお、疑核吻側1/4のCGには喉頭筋MNは存在しない。

Ⅲ. 末梢経路

1) XIr 切断－喉頭筋への HRP 注入例

神経根非切断側（図7－a）では疑核の全ての高さの SG と DG に HRP 陽性細胞が出現する。これは次の Xr 切断－喉頭筋 HRP 注入例の非切断側でも同じである。XIr 切断側（図7－b）では、陽性細胞は SG と DG の吻側2/3に認められるが、非切断側と比較した場合、DG の尾方よりの陽性細胞は明らかに減少しており、DG の最尾側1/3では全陽性細胞が消失する。

図7

2) Xr 切断－喉頭筋への HRP 注入例

Xr 切断側（図7－c）では、SG の HRP 陽性細胞は完全に消失する。陽性細胞は DG にのみ認められるが、非切断側（図7－a）と比較した場合、DG の吻側よりの陽性細胞は明らかに減少している。

XIr および Xr 切断により消失した陽性細胞は、それぞれの軸索が切断神経根を経由するものである。一方、残存する陽性細胞はそ

の軸索が非切断神経根、すなわち、XIr 切断例では Xr を、Xr 切断例では XIr をそれぞれ経由するものである。以上の結果から、XIr 経由軸索を有する MN は ILN 起始細胞存在域である DG に存在し、DG の最尾側1/3ではその全域を占め、つづく吻側2/3では Xr 経由軸索を有する MN と混在するが、吻側に向かうにつれその数が減少すること、および、SLN 起始細胞存在域の SG には Xr 経由軸索を有する MN のみが存在することが明らかとなった（図8）。

図8

また、XIr に由来する運動神経線維は、Xr 由来線維とともに ILN に入り、同神経が支配する喉頭筋に分布すること、および CT を支配する SLN は XIr 由来線維を含まないことが示された。

実験Ⅱの結果から、Xr 経由 MN の存在する SG は CT を、XIr 経由 MN のみが占める DG の最尾側1/3は LCA を支配することがわかる（図8）。一方、XIr 経由と Xr 経由の各 MN が混在す

るDGの吻側2/3にはPCA-MNとTA-MNが混在するが、このいずれのMNの軸索がXIrまたはXrを経由するのかが問題となる。実験3)と4)はこれを解決すべく行ったものである。

3) XIr切断－両側TAへのNY注入例

非切断側におけるNY標識細胞の分布は、実験IIでの結果と同様であるが、切断側では標識細胞は全て消失する。すなわち、TA-MNの軸索は全てXIrを経由すると考えられる。

4) XIr切断－PCAへのNY注入例

NY標識細胞はXIr切断後も実験IIでの結果と同様の分布を示し、XIr切断による影響はほとんど認められない。すなわち、PCA-MNの軸索はXrを経由すると考えられる。

以上の結果から、図9に示す如く、XIr線維は、副神経内枝として迷走神経に合流後、反回神経からILNに入り声門閉鎖筋のTAとLCAを支配すること、およびその起始核は疑核尾側3/4を占めるDGに存在し、DGの最尾側1/3ではその全域を占めるが、吻側2/3ではILNを経て

声門開大筋のPCAを支配するXr起始細胞と混在することが明らかとなった。なお、疑核吻側1/4のSGにはSLNを経て声帯緊張筋であるCTを支配するXr起始細胞が存在する。

図9

考察

I. ウサギ疑核の亜核構成

Lawn (1966)[4] はウサギ疑核を3つの亜核、すなわち、吻側1/3のprincipal columnとmedial column、および尾側2/3のdiffuse formationに分類している。principal columnはNissl顆粒の著明な多極神経細胞の緻密集団で、吻側1/3の主要部を形成し、その内方に同様の神経細胞が散在性にmedial columnを形成する。Lawnは両者を合わせてcompact formationとよんでいる。一方、diffuse formationは、やはりNissl顆粒の著明な多極神経細胞が形成する散在性細胞群で、

細胞構築的にはmedial columnに類似する。本研究で得られた疑核の3つの亜核、CG、SG、DGはそれぞれLawnのprincipal column、medial column、diffuse formationにほぼ相当するが、次の2点で異なる。1つは、吻側の緻密細胞群と尾側の散在性細胞群の比率をLawnは1：2としているのに対し、本研究では1：3と大きく、尾側散在性細胞群をより尾方につづくものとみなしていることである。他の1つは、本研究では吻側の散在性細胞群（SG）を、外方および背方では少ないものの吻側緻密細胞群（CG）の全周に認めているのに対し、Lawnはmedial columnをprincipal columnの内方にしか認めていない点である。これらの違いは、Lawnの所見が通常染色組織標本のみに基づくのに対し、本研究ではHRP法で疑核細胞を特異的に標識した組織標本を用いていることによる。すなわち、疑核はその名の示す如く周囲網様体との境界がはなはだ不明瞭で、特に散在性配例の著しい吻側緻密部の背、外方の細胞、

および尾側部の細胞は、通常標本のみでの同定が困難である。HRP 法では、こうした散在性細胞も明瞭に標識することができる。本研究では、迷走神経咽頭枝と舌咽神経の疑核内起始細胞の標識は行わなかった。Lawn (1966)[5] のウサギでの報告は、これら起始細胞が顔面神経核より尾方の高さでそれぞれ、principal column (本研究での CG) と、medial column (本研究での SG) の最吻側部に存在するとしており、本研究で標識された疑核の範囲は同核のほぼ全域を含むものと思われる。

II. SLN と ILN 起始細胞の局在

SLN と ILN 起始細胞の局在に関しては、HRP 法を用いたラット (Wetzel ら[6]、1980 および Hinrichsen と Ryan[7]、1981)、コウモリ (Schweizer ら[8] 1981)、ネコ (Nomura と Mizuno[9]、1983) あるいはイヌ (Wallach ら[10]、1983) での報告が存在する。ラット[6,7] では、ILN 起始細胞は疑核の全長に認められるのに対し、SLN 起始細胞は疑核の吻側で ILN 起始細胞より腹方に

限局すると報告されている。イヌ[10]でも同様の所見が得られているが、ILN および SLN 起始細胞の横断面での分離傾向は記載されていない。ユウモリ[8]では、両起始細胞の分離はより明確となり、SLN 起始細胞は疑核の吻腹側、ILN 起始細胞は背尾側に存在し、両者の存在域は吻尾方向に一部重複するのみである。一方、ネコ[9]では分離は完全で、SLN 起始細胞は疑核の吻側1/3、ILN 起始細胞は尾側2/3に局在し、両存在域に重複はない。以上の報告を総合すると、動物間で程度は異なるものの、SLN と ILN の各起始細胞の存在域は疑核内で吻尾方向に分離し、前者はより吻側に位置すると考えられる。ウサギについては逆行変性法を用いた Lawn[5]の報告をみるのみで、ILN 起始細胞は疑核の尾側2/3を占めるのに対し、軸索が SLN を経由する CT-MN は吻側1/3を占めるとしている。HRP 法を用いた本研究でも、SLN と ILN の起始細胞はそれぞれ疑核の吻側1/4と尾側3/4に存在しており、両起始細胞

が重複を示さず吻尾方向に明瞭に分離するのはネコでの所見に一致する。

喉頭筋は発生学的には異なる鰓弓に由来する2つの筋群に分けられ、SLNの支配するCTは第4鰓弓に、ILNの支配する他の喉頭筋は第6鰓弓に由来する[11]。SLNとILN起始細胞の疑核内での分離傾向はこれら筋群での発生学的相違を反映することが考えられ、喉頭筋MNの局在に関する最近の研究でも[7,12,13,14]、CT-MNは他の喉頭筋MNより吻側に位置することが報告されている。一方、作用の面よりすれば、CTは声帯を緊張させる筋で、声帯運動に関与する他の喉頭筋、特に声門閉鎖筋に比べ、slow twich fiberを多く含むことが種々の動物を用い、収縮時間[15,16,17]、組織化学的性質[18,19,20]、酸素消費量[21]の面で示されている。すなわち、SLNとILNの起始細胞の分離は、CTと他の喉頭筋でのこれら機能的相違を反映していることも考えられる。また、Wetzelら[6]およびSchweizerら[8]はそれぞれラットとコウモリで

、超音波産生に際して主要な役割をもつのはILNで、SLNは発生音の修飾という二次的役割しか持たないことを示し、両喉頭神経での起始細胞の分離はこの機能的差異に関連するとしている。

迷走神経背側核での喉頭神経起始細胞の存在については意見の一致を見ていない。wetzelら[6]はSLNとILNの両起始細胞ともラットでは迷走神経背側核に存在すると述べているが、Wallachら[10]のイヌ、HinrichsenとRyan[7]のラットでの報告は、SLN起始細胞は存在するもののILN起始細胞は迷走神経背側核には存在しないとしている。一方、Schweizerら[8]のコウモリ、NomuraとMizuno[9]のネコでの報告では喉頭神経起始細胞は迷走神経背側核には存在しないとされている。ウサギではSLN起始細胞のみが迷走神経背側核に存在しており、本研究でのこの所見はHinrichsenとRyanのラット、Wallachらのイヌでの報告に一致する。

本研究で明らかな如く、ウサギSLN起始細

胞は疑核吻側1/4のCGとその腹方から内方にわたるSG、および迷走神経背側核に存在する。SGのこの部については本研究でCT-MNの存在することが示されており、Lawn[5]もこれに相当するmedial columnがCTを支配すると述べている。SLNは、CT支配運動神経線維以外に副交感性分泌神経線維や頸部食道への運動神経線維を含むことがラットで報告されている[22]。CGについてはLawn[5]がこれに相当するprincipal column は頸部食道、咽頭および口蓋を支配するとしており、CGでのSLN起始細胞は頸部食道を支配することがわかる。また、迷走神経背側核内の起始細胞は喉頭腺を支配する副交感性分泌神経細胞であると考えられる。一方、EvansとMurray[23]はウサギILNは副交感性神経線維を含まないと記載しており、ILN-HRP注入例で迷走神経背側核に陽性細胞を認めなかった本研究での所見はこの記載に一致する。

本研究はSLN起始細胞の大きさがILN起始細胞より小さいことを明らかにした。また、

SLN 起始細胞間でも CG 内細胞は SG 内細胞より小さく、ILN に軸索を送る DG 内細胞も考慮に入れると、疑核構成細胞は CG、SG、DG の順に大きくなる。CG、SG、DG はそれぞれ頸部食道、CT および他の喉頭筋を支配することから、各亜核での支配筋の相違が、MN の大きさに反映されていると思われる。MN の大きさは、支配する筋線維の筋学的性質に関連し、持続性で遅い収縮を示す赤筋線維支配の MN は、相動性で速い収縮を示す白筋線維支配のものに比べ小さいといわれている[24]。喉頭筋 MN の大きさについては Davis と Nail (1984)[13] のネコおよびウサギでの報告をみるのみで、CT-MN は PCA-MN を除く他の喉頭筋 MN に比べ小さいとしている。彼らによると、ウサギ CT-MN と TA/LCA-MN の大きさはそれぞれ 23.9 ± 0.3 μm、27.8 ± 0.4 μm であるが、この値はこれらの筋を支配する本研究での SG および DG の構成細胞の大きさにほぼ一致する。一方、Hall-Craggs[16] はウサギ CT が他の喉頭筋に比べ収縮時間の遅いことを報

告しているが、この所見は CT-MN が他の喉頭筋MN より小さいことをよく説明する。なお、他の動物でも CT が slow twich fiber を多く含むことはすでに述べた。本研究、および Davis と Nail [13] の報告はウサギ喉頭筋MN の大きさの分布をともに単峰性とみなしている。これは喉頭筋支配に γ-MN が関与しない可能性を示唆しており、組織学的にも喉頭筋は筋紡錘をほとんど含まないとの意見が一般的である[11]。また、Evans と Murray [23] は全てが遠心性線維で構成されるウサギ反回神経の有髄神経線維の太さが単峰性分布を示すことを報告し、喉頭筋は深部知覚支配をほとんど受けないと述べている。一方、食道筋の筋特性についての文献は認められないが、同筋MN が喉頭筋MN より小型であることから、同筋が喉頭筋以上に遅くかつ持続的な収縮を示すことが推測される。

Ⅲ. NY の筋内注入法

喉頭筋MN の局在に関しては、HRP ではなく、螢光物質である NY [Hoechst S 769121, 2-(4-sulfamyl-

phenyl)-6-(6-(4-methylpiperazino)-2-benzimidazolyl) benzimidazole trishydrochloride] を使用した。NYは Bentivoglio ら（1980）[25)26)] によりはじめて逆行性細胞標識に用いられたもので、本研究におけるような末梢運動神経系での応用については Illert ら（1982）[27)] が HRP または他の螢光標識物質との比較を行っている。これらの研究によると、NYは筋内注入によってもMNの細胞体に逆行性に軸索内輸送され、特に細胞核が黄金色から黄色の標識螢光を発するもので、感受性はHRPに劣るものの他螢光物質に比してすぐれ、軸索内を輸送される能力も高く、輸送速度はHRPに比べかなり速いとされている。一方、欠点として標識細胞周囲のグリア細胞核も螢光を発することが指摘されているが、標識MNとの判別は細胞体の大きさ等から容易である。HRPは逆行性にも順行性にもきわめて効果的に輸送される標識物質であるが、筋内注入法でMNの同定を行う場合、HRPの周囲筋および組織への拡散が問題となる[28)]

。われわれの研究室では、HRP の筋内注入法を用いて、ラット胸鎖乳突筋と僧帽筋[29]、および鰓下筋群[30]等のMN の局在につき報告を行ってきたが、HRP の拡散に対しては次の方法で対処してきた。(1)注入に先立ち、神経支配を残しつつ筋を周囲組織より十分分離し、下部組織をワセリン－流動パラフィン混合物でおおう。(2)注入後、注入筋をワセリン－パラフィン混合物でおおう。(3)注入筋の支配神経を切断後、上記(1)と(2)の状態で注入を行い、陽性細胞の出現しないことを確認する。(4)周囲筋のMN の局在部位をあらかじめ熟知しておく。一方、喉頭の如く小さな筋が交錯し、しかもこれを分離できないような部位では上記の対処が十分行えず、HRP が容易に周囲筋へ拡散する可能性が考えられる。事実、Wetzel ら（1980）[6]は喉頭や周囲の筋表面にHRP を貼付するだけで、脊髄や疑核の細胞が標識されることを認めている。Davis と Nail（1984）[13]、およびわれわれ（1984）[31]が予備実験的

に行ったCTへのHRP注入例でも、ILNを切断しない場合、ILN起始細胞存在域にも陽性細胞が出現し、HRP漏出の大きさが示唆されている。これに対し、NY注入例ではHRPの10倍量を筋内注入しても、ILN起始細胞存在域に螢光標識細胞は出現せず[31]、注入筋での限局性がHRPよりはるかにすぐれていることがわかる。本研究でNYを使用したのはこの理由による。

Ⅳ、喉頭筋MNの局在

喉頭筋MNの局在に関しては、古くはSzentagothai（1943）[32]がネコとイヌで疑核の電気刺激による喉頭筋運動の観察を行い、存在域にかなり重複は認められるものの、疑核内でCT→PCA→TA→LCAと披裂筋の順に各喉頭筋MNが吻側から尾側にかけて配列すると述べている。また、FurstenbergとMagielski（1955）[33]は逆行変性法と疑核の電気刺激法を用い、サル喉頭筋MNが疑核内で吻側からCT、声門開大筋、閉鎖筋の順に配列すると報告しているが、これ

らの研究には喉頭筋MNの詳細な局在は記されていない。最近ではGacek（1975）[34]が初めてHRP法を用いてネコ喉頭筋MNの局在を報告し、以後Hinrichsen と Ryan（1981）[7]がラットで、宮崎（1982）[12]がネコで、Davis と Nail（1984）[13]がネコとウサギでHRP法による報告を行っている。またHisa ら（1984）[14]は多重螢光標識法（螢光色素としてprimuline,propidium iodide,4',6-diamino-2-phenylindol-2HCl を使用）を用いてイヌで報告を行っている。これらの報告によると、CT-MNは吻尾方向的にはILNが支配する他の喉頭筋のMNと離れて疑核の吻側部を占めることで意見の一致をみている。この分離についての考察はすでに述べた。Gacek[34]のみがCT-MNを疑核の全長にわたり存在するとしているが、これについては注入HRPのILN支配筋への拡散による可能性が多分に考えられる。疑核吻側部横断面でのCT-MNの占める位置は、ラット[7]では疑核主要部の腹外方、イヌ[14]では腹方である。ネコでは疑核周辺部[34]、

腹外方[12]あるいはほぼ全域[13]と報告者により様々である。一方、ウサギではDavisとnail[13]が、Lawn[5]と同様、medial columnに存在すると記載しており、本研究での所見に一致する。

ILNが支配する喉頭筋のMNの吻尾方向での局在については、これらが全体として疑核の尾方よりに存在するという点では意見の一致をみている。一方、個々のMNの局在の相違は明瞭ではなく、これらMN間に吻尾方向にわたる局在の相違は認められないとする考え（ラット[7]；ネコ、Davisとnail[13]）と、互いに重複しつつも吻尾方向に局在の差が存在するという考え（イヌ[14]；ネコ，Gacek[34]，宮崎[12]；ウサギ[13]）が存在し、後者では声門閉鎖筋であるTA、LCAと披裂筋のMNが全体としてILN起始細胞域のほぼ全長を占めるのに対し、声門開大筋のMNはこの領域内でより吻側に位置する傾向を持つ点で少なくとも意見が一致している。すなわち、イヌ[14]では、PCAとTAのMNはLCAと披裂筋のMNに対して大きく重なる

もののわずかに吻側に位置するとされている。ネコでは、Gacek[34]がTA、LCA、披裂筋のMNはILN支配筋MN領域のほぼ全長にわたり存在するのに対し、PCA-MNのみが吻側に位置する傾向を持つとしており、宮崎[12]は吻尾方向に大きく重なるものの、喉頭筋MNが吻側から尾側にかけてPCA→TA→LCA→披裂筋の順に配列すると述べている。また、ウサギではDavisとNail[13]が、PCA、TA、LCAの各MNの存在域が吻側端では明瞭な差は認められないものの、尾側端についてはPCAがより吻側に位置すると報告している。ILNの支配をうける上記筋肉は狭い喉頭内で互いに近接しており、先に述べた如く注入筋からの標識物質の拡散を防ぐ手段が十分行えないことがこの局在での結果に影響していることが十分考えられる。本研究は、注入標識物質の周囲組織への拡散を防ぐべく拡散能力の比較的低い[31]NYを用い、ILN起始細胞域でウサギPCA、TA、LCAの各MNが、前2者で重複するものの、この順に吻側から

局在配列することをかなり明確に示した。ILN支配筋は機能的には、声門開大筋と声門閉鎖筋に大別されることから、PCA のMNがTA、LCA、披裂筋のMNと分離する傾向にあるのはこの機能の違いを示していると思われる。声門開大筋MNと閉鎖筋MNでの局在の相違は疑核横断面でも記載されており、ネコ[12,13,34]とイヌ[14]では前者が後者の腹側に位置する傾向にあるとされている。一方、ラット[7]ではこのような横断面での局在の相違は認められず、このことはウサギを用いた本研究でも同様であるが、この違いは多分に実験動物の種差によると考えられる。なお、同じウサギを用いたDavisとNail[13]はこの点にはふれていない。

Ⅴ. 末梢経路

副神経内枝として迷走神経に合流後の副神経延髄根（XIr）線維の末梢分布については、解剖学成書においても記載が一致していない。Gray's Anatomy[35]は、迷走神経咽頭枝および反回神経に入って軟口蓋および喉頭に達し、一

部は心臓枝にも入るとしている。また、Cunningham's Textbook of Anatomy[36]では、迷走神経の喉頭枝とおそらくは咽頭枝にも入るとしているが、Brodal の Neurological Anatomy[37]には明確な記載はない。一方、日本では、「分担解剖学」[38]に記載はないものの、金子[39]の「日本人体解剖学」では、下喉頭神経に枝を送るとしている。これら記載に一致をみないのは XIr の末梢分布に関する実験的根拠が乏しいためで、この問題については Lemere (1932)[40]のイヌ、DuBois と Foley (1936)[41]のネコ、Kimmel (1940)[42]のウサギでの報告をみるのみである。Lemere は XIr と副神経脊髄根、および迷走神経根 (Xr) をそれぞれ電気刺激して咽・喉頭筋の反応を調べ、XIr 刺激のみが反応を示すとし、組織学的にも XIr 線維を咽・喉頭筋までたどり得ると述べている。DuBois と Foley は、XIr と Xr を切断後の変性運動神経線維の観察で、反回神経の運動線維が XIr に由来し、SLN と迷走神経咽頭枝は Xr に由来するとし

ている。また、Kimmelはウサギ胎児正常標本の観察で、DuBois とFoleyと同様の結果を得ている。これらを総合すると、XIrは咽頭筋および喉頭筋を支配すると考えられ、XIrの支配領域にふれた成書での記載はこれらを引用したものと思われる。本研究は、XIrまたはXrの頭蓋腔内切断と逆行性細胞標識法を組み合わせることにより、喉頭筋支配へのXIrの関与を含めたウサギ喉頭筋MNの軸索末梢経路を検索したもので、XIr由来運動神経線維がXr由来線維とともに反回神経を経てILNに入り、SLNにはXr由来線維のみが入ることを明確にした。本所見は、XIr線維がILNに入る点でLemere、DuBoisとFoley、およびKimmelの所見と一致するが、Xr成分も一部ILNに入り喉頭運動に関与する点で従来の報告と異なる。一方、GacekとLyon(1976)[43]はDuBoisとFoleyと同一動物、同一技法でXIr線維の反回神経への分布を否定しているが、彼らはDuBoisとFoleyと異なり、XIr単独の切断変性実験は行っておらず、Xr-XIr両

根切断例とXr吻側根切断例での変性結果が同じであったことから推測しているにすぎない。Xr切断時XIrも切断してしまっている可能性が考えられる。なお、XIr線維の咽頭筋支配への関与については今後の課題である。

喉頭筋は、機能的に声帯緊張筋、声門開大筋および声門閉鎖筋の3つに分けられる。声帯緊張筋CTについては支配神経が他の喉頭筋と異なるが、MNの中枢局在、細胞体の大きさおよび筋線維組成の面でも明瞭に区別されることはすでに述べた。局在の分離傾向はILNが支配する声門開大筋と声門閉鎖筋のMNの間でも示唆されているが、程度は著明ではない。また、ILNでは声門開大筋運動神経線維と閉鎖筋運動神経線維が何ら局在を示さないことがネコで報告されている[44]。一方、声門開大筋PCAの筋線維組成については、声門閉鎖筋と差を認めないとする報告[17]もあるが、むしろ声帯緊張筋に近似するという報告が、収縮時間[15]、組織化学的[18]、生化学的[19]性質の

面から種々の動物でなされている。細胞体の大きさについてはDavis とNail[13]が、ネコとウサギで、PCA-MNが声門閉鎖筋MNに比べ小さいことを報告している。本研究ではNY標識細胞での細胞体辺縁の同定がHRP陽性細胞ほど容易でなく、両MN間での大きさの比較は残念ながら行えなかった。すなわち、同一神経支配でありながら、声門の開大、閉鎖という正反対の機能を持つこれら両筋について、MNの大きさ、筋線維組成の面で差が認められるものの、神経解剖学的には明確な差がほとんど認められていないのが現状である。

本研究は、ILN内にXIr由来とXr由来の2種の運動神経線維が存在し、前者が声門閉鎖筋を、後者が声門開大筋を支配することを明らかにしたもので、このような報告は未だ存在しない。この所見は喉頭筋運動機能での神経支配様式を考える上で興味あるものと考えられる。PCAはCTと同様にXr由来線維により支配される。PCA-MNの存在域がCT-MN存在域に向かっ

て吻側による所見は、両筋での同一神経支配に関係するが、先に述べた如く、両筋はMNの大きさと筋線維組成の面でも近似する可能性が示されている。これら所見はPCAとCTの間での何らかの機能的関連を示唆するが、実際、両筋が呼吸時に声門のより大きな開大を得べく協調作用を行っていることが、ネコ[45]、イヌ[46]、およびラット[47]で報告されている。

XIr起始核に関する実験的研究はほとんど見あたらない。同核が疑核に位置するという先の成書[35~37]の記載は、XIrと迷走神経の間での系統発生学的類縁関係[48,49]、脳幹より出る部での神経根の連続性、あるいは先に述べた末梢支配領域[40~42]からの類推と思われる。本研究は、疑核内でのXIr起始核の位置を明確にしたもので、XIr起始細胞がXr起始細胞とともに一連の細胞柱、疑核を構成し、最尾側部ではその全域を占めるものの、中央部ではXr起始細胞と混在することを明らかにした。われわれの研究室では、先にラットを

用いて、系統・個体発生的に類縁関係のある舌下神経と上位頸神経（ともに總下筋群を支配）の起始細胞が延頸髄にわたる一連の細胞柱を形成し、舌下神経から頸神経への支配移行が舌下神経の尾側部で除々に行われ、同部で舌下神経経由と頸神経経由の両MNが混在することを示した[30]。ウサギXIrとXrの起始核に関する本研究での所見は、ラットでの上記所見に類似するもので、XIrとXr間での発生学的類縁関係をMNの中枢局在の面から示すものとして興味深い。

XIrとともに副神経を構成するウサギ副神経脊髄根の起始核に関しては、HRP法によるわれわれ[1]の先の報告および正常染色組織標本でのRomanes[50]の報告があり、いずれも副神経脊髄核が前核内で第1頸髄から第6頸髄にわたる細胞柱を形成すると述べている。両根の解剖学的関係から起始核間での連続性が示唆される。実際、本研究でXIr起始核であることが示された疑核尾側部と副神経脊髄核の

連続性を記載する報告がいくつか存在する（文献については北村[29]を参照）が、ウサギでは副神経脊髄核の吻側部は、他の多くの動物と同様[29]、前角内側部に移動しており、疑核尾側部との連続性は認められなかった。副神経脊髄核吻側部の内方移動に関しては、この部に胸鎖乳突筋MNが存在すること[29]、および前角内側部で占める位置に種差が認められること[29]から、系統発生的に僧帽筋から胸鎖乳突筋が腹方に分派した[49]ことによる二次的変化で、元来は吻側部も僧帽筋MNの占める前角腹外側部にあって、延髄で同位置を占める疑核に連続していた可能性が考えられる。事実、胸鎖乳突筋の分化の認められないアカガエルで、副神経脊髄核が吻側部の内方移動を示さず、疑核に相当する迷走神経のbranchio motor nucleusに連続することが報告されている[51]。あるいは、visceral efferent column の元来の位置を比較的保持して延髄の背内側部を占める迷走神経背側核との連続性を示しているとも

考えられ、副神経背髄核と同核との連続性を示す報告もいくつか存在する（文献については北村[29]を参照）。また副神経背髄核は系統発生的には背側にあるvisceral efferent columnの尾方延長で、疑核のようにこのcolumnから腹方に分離したものではないとの記載もある[48]。なお、迷走神経本幹－HRP注入例で認められた疑核と迷走神経背側核間の孤立陽性細胞は、疑核の腹方移動の遺残と考えられる[52]。さらに、一連の鰓弓神経であるXIrと迷走神経の類縁関係[48]を考えるなら、迷走神経背側核にも当然XIr起始細胞の存在することが考えられるが、この点についてはさらに研究を要する。一方、Addens[53]は、副神経脊髄根と同脊髄核をsomatic originとし、XIrや迷走神経と同様にvisceral（branchiomeric）originとするStraus[49]やKappers[48]の考えに対立しており、同核を同じ起源を持つ舌下神経核（延髄の背内側部を占める）に続くものとみなしている。

現在の命名法によれば、XIr は頸静脈孔内で副神経脊髄根と一旦合流することから、ともに副神経に組み込まれ、迷走神経とは区別されている。しかしながら、本研究でも明らかな如く、XIr は起始核、末梢支配領域のいずれの面からも Xr の尾側延長とみなされるべきもので、このことは神経根の延髄より出る部での状態からも十分伺い知ることができる。XIr の帰属に関しては、従来問題のあるところで、Chase と Ranson (1914)[54] はイヌの XIr と Xr、および頸静脈孔から下神経節にわたる迷走神経を組織学的に検索して、XIr は迷走神経の一部で、線維構成の面では Xr に類似して副神経脊髄根とは異なることをみ、XIr 線維は脊髄根線維とは頸静脈孔内で一時的に走向をともにするにすぎないと述べている。Safanie (1967)[55] は、ブタの迷走・副両神経の組織学的観察から、XIr は迷走神経に運動線維を供給するものとし、Willis (1864) が始めて記載した副神経はいわゆる副神経脊髄根

とこれに続く外枝のみで、XIr とそれにつづく内枝は迷走神経の一部として記載されていたと紹介している。一方、副神経脊髄根との関連では Chase と Ranson [54] および DuBois と Foley [41] によって、副神経延・脊髄根合流部において線維交流の存在しないことが報告されている。また、個体発生の面でも、副神経脊髄核がかなり早期に脳幹での efferent column より分離し、以後のいかなる時期においても脳幹での column と連続しないことを Kimmel [42] がウサギで報告している。すなわち、XIr は迷走神経同様 visceral origin であることは問題のないところで、副神経脊髄根が somatic origin であるとすれば言うまでもなく、たとえ同じ visceral origin であるにしても、迷走神経、XIr および副神経脊髄根の3神経間の区分に関して、前2者間で線を引くよりは後2者間で線を引く方がより妥当と考えられる。

結論

ウサギ喉頭筋MNの中枢局在と軸索末梢経路をHRPおよびNYの逆行性細胞標識法を用いて調べ、下記の結論を得た。

1) ウサギ疑核は顔面神経核最尾側から下オリーブ核尾側端の高さにわたる細胞柱で、吻側1/4と尾側3/4で細胞構築が異なる。吻側1/4は小型神経細胞の密集する明瞭な細胞群(CG)とその周囲の散在性中型神経細胞よりなる境界不明瞭な細胞群(SG)の2つの細胞群より構成される。一方、尾側3/4は周囲網様体との境界の不明瞭な散在性細胞群(DG)よりなり、構成細胞の大きさは疑核亜核中最大である。

2) SLN起始細胞はCGとその腹方から内方にわたるSGに、ILN起始細胞はDGに存在する。すなわち、これら起始細胞は疑核内で吻尾方向に明瞭な局在を示す。

3) CT-MNはCGの腹方から内方にわたるSGに存在する。PCA-MNとTA-MNはDGの吻側2/3で混

在するが、主要存在域はTA-MNの方がより尾方に位置し、LCA-MNはDGの最尾側1/3に存在する。

4) XIr起始細胞、すなわちXIr起始核は、TAとLCAを支配するもので、DGの最尾側1/3ではその全域を占め、DGの吻側2/3ではPCAを支配するXr起始細胞と混在する。一方、CTを支配するSGはXr起始細胞のみで占められる。

5) すなわち、疑核では吻側から尾側にかけて声帯緊張筋、声門開大筋、声門閉鎖筋の順に各MNが局在配列し、前2者はXr由来神経線維の支配をうけるが、XIr線維は迷走神経に合流後、反回神経よりILNに入り声門閉鎖筋を支配する。

稿を終えるにあたり、本研究の課題を与えられ御懇篤なる御指導と御校閲を賜った堺章教授に対し深謝の意を表します。また、本研究の遂行に際し直接の御指導、御教示を賜

った北村清一郎助教授に感謝の意を表するとともに、第2口腔解剖学教室員各位に心から御礼申しあげます。

なお、本研究は岩垂育英会の援助を得て行われたものである。

文献

1) 大久保丞二、北村清一郎、西口隆彦、尾形公應、堺　章（1985）：歯基礎誌、27（補冊）、313、昭和60.

2) Mesulam, M-M., Hegarty, E., Barbas, H., Carson, K. A., Gower, E. C., Knapp, A. G., Moss, M. B. and Mufson, E. J. (1980): Additional factors influencing sensitivity in the tetramethyl benzidine method for horseradish peroxidase neurohistochemistry. *J. Histochem. & Cytochem.*, 28, 1255-1259.

3) Bosma, J. F. and Koivisto, E. (1962): Laryngeal and pharyngeal respiratory motions in the rabbit. *Ann. Otol. Rhinol. Laryngol.*, 71, 341-355.

4) Lawn, A. M. (1966): The nucleus ambiguus of the rabbit. *J. Comp. Neurol.*, 127, 307-320.

5) Lawn, A. M. (1966): The localization, in the nucleus ambiguus of the rabbit, of the cells of origin of motor nerve fibers in the glossopharyngeal nerve

and various branches of the vagus nerve by means of retrograde degeneration. *J. Comp. Neurol.*, 127, 293-306.

6) Wetzel, D. M., Kelly, D. B. and Campbell B. A. (1980): Central control of ultrasonic vocalizations in neonatal rats: I. Brain stem motor nuclei. *J. Comp. Physiol. Psychology*, 94, 596-605

7) Hinrichsen, C. F. L. and Ryan, A. T. (1981): Localization of laryngeal motoneurons in the rat: Morphologic evidence for dual innervation?. *Exp. Neurol.*, 74, 341-355.

8) Schweizer, H., Ruebsamen, R. and Ruehle, C. (1981): Localization of brain stem motoneurons innervating the laryngeal muscles in the rufous horseshoe bat, Rhinolophus Rouxi. *Brain Res.*, 230, 41-50.

9) Nomura, S. and Mizuno, N. (1983): Central distribution of efferent and afferent components of the cervical branches of the vagus nerve. *Anat. Embryol.*, 166, 1-18.

10) Wallach, J. H., Rybicki, K. J., Kaufman, M. P.

(1983): Anatomical localization of the cells of origin of efferent fibers in the superior laryngeal and recurrent laryngeal nerves of dogs. *Brain. Res.*, 261, 307-311.

11) 沢木修二、設楽哲也、野村恭也(1976):臨床耳鼻咽喉科学1、基礎編、1版、中外医学書、東京、273-449、昭和51.

12) 宮崎俊巳(1982):ネコ疑核における運動ニューロンの体局在的配列ーHorseradish Peroxidase法による研究ー. 耳鼻と臨床、28、649-679、昭和57.

13) Davis, P. J. and Nail, B. S. (1984): On the location of size of laryngeal motoneurons in the cat and rabbit. *J. Comp. Neurol.*, 230, 13-32.

14) Hisa, Y., Sato, F., Fukui, K., Ibata, Y. and Mizukoshi, O. (1984): Nucleus ambiguus motoneurons innervating the canine intrinsic laryngeal muscles by the fluorescent labeling technique. *Exp. Neurol.*, 84, 441-449.

15) Martensson, A. and Skoglund, C. R. (1964): Contrac-

tion properties of intrinsic laryngeal muscles. *Acta. physiol. scand.*, 60, 318-336.

16) Hall-Craggs, E. C. B. (1968): The contraction times and enzyme activity of two rabbit laryngeal muscles. *J. Anat.*, 102, 241-255.

17) Hirose, H., Ushijima, T., Kobayashi, T. and Sawashima, M. (1969): An experimental study of the contraction properties of the laryngeal muscles in the cat. *Ann. Otol. Rhinlo. Laryngol.*, 78, 297-306.

18) Sahgal, V. and Hast, M. H. (1974): Histchemistry of primate laryngeal muscles. *Acta. Otolaryng.*, 78, 277-281.

19) Mascarello, F. and Veggetti, A. (1979): A comparative histchemical study of intrinsic laryngeal muscles of ungulates and carnivores. *Basic and Applied Histochemistry*, 23, 103-125.

20) 笠誠一（1982）：内喉頭筋の酵素組織化学的研究．耳鼻と臨床、28、394－402、昭和57

21) 川野璋（1968）：内喉頭筋の生化学的および電子顕微鏡学的研究、耳鼻と臨床、14、補冊2、306-343、昭和43.

22) Andrew, B. L. (1956): A functional analysis of the myelinated fibres of the superior laryngeal nerve of the rat. *J. Physiol.*, 133, 420-432.

23) Evans, D. H. L. and Murray, J. G. (1954): Histological and functional studies on the fiber composition of the vagus nerve of the rabbit. *J. anat.*, 88, 320-337.

24) Burke, R. E., Dum, R. P., Fleshman, J. W., Glenn, L. L., Lev-Tov, A., O'Donovan, M. J. and Pinter, M. J. (1982): An HRP study of the relation between cell size and motor unit type in cat ankle extensor motoneurons. *J. Comp. Neurol.*, 209, 17-28.

25) Bentivoglio, M., Kuypers, H. G. J. M. and Catsman-Berrervoets, C. E. (1980): Retrograde neuronal labeling by means of bisbenzimide and nuclear yellow (Hoechst S 769121). Measures to prevent diffusion of the tracers out of retrogradely

labeled neurons. *Neurosci. Lett.*, 18, 19-24.

26) Bentivoglio, M., Kuypers, H. G. J. M., Catsman-Berrervoets, C. E., Loewe, H. and Dann, O. (1980): Two new fluorescent retrograde neuronal tracers which are transported over long distances. *Neurosci. Lett.*, 18, 25-30.

27) Illert, M., Frits, N., Aschoff, A. and Holländer, H. (1982): Fluorescent compounds as retrograde tracers compared with horseradish peroxidase (HRP). II. A parametric study in the peripheral motor system of the cat. *J. Neurosci. Methods*, 6, 199-218.

28) Richmond, F. J. R., Scott, D. A., and Abrahams, V. C. (1978): Distribution of motoneurons to the neck muscles, biventer cervicis, splenius and complexus in the cat. *J. Comp. Neurol.*, 181, 451-463.

29) 北村清一郎(1981): Horseradish peroxidase (HRP)法によるラット胸鎖乳突筋ならびに僧帽筋支配運動神経細胞の局在に関する研究. 阪大歯学誌、26(2)、295-315

昭和56.

30) 西口隆彦(1983):オトガイ舌骨筋および舌骨下筋を中心としたラット鰓下筋群支配運動神経細胞の局在と末梢経路 ―HRP法による研究―. 阪大歯学誌、28(1)、43-61、昭和58.

31) 大久保丞二、北村清一郎、堺 章(1984):ウサギ内喉頭筋支配運動神経細胞の疑核内局在、第2報、輪状甲状筋、甲状披裂筋支配運動神経細胞. 解剖誌、59. 378、昭和59.

32) Szentagothai, J. (1943): Die Lokalisation der Kehlkopfmuskulatur in den Vaguskernen. *Zeitschr. f. Anat.*, 112, 704-710.

33) Furstenberg, A. C. and Magielski, J. E. (1955): A motor pattern in the nucleus ambiguus. Its clinical significance. *Ann. Otol. Rhinol. Laryngol.*, 64, 788-793.

34) Gacek, R. R. (1975): Localization of laryngeal motor neurons in the kitten. *Laryngoscope*, 85,

1841-1861.

35) Williams, P. L. and Warwick, R. (1980): *Gray's anatomy*. ed. 36, Longman, Norwick, 801-1226.

36) Romanes, G. J. (1981): *Cunningham's textbook of anatomy*. ed. 12, Oxford University Press, New York, 739- 827.

37) Brodal, A. (1981): *Neurological anatomy*. ed. 3, Oxford University Press, New York, 448-676.

38) 平沢興、岡本道雄（1982）：解剖学．11版、金原出版、東京、2、390-473、昭和57.

39) 金子丑之助（1973）：日本人体解剖学．17版、南山堂、東京、3、491-631、昭和50.

40) Lemere, F. (1932): Innervation of the larynx. I. Innervation of laryngeal muscles. *Am. J. Anat.*, 51, 417-437.

41) DuBois, F. S. and Foley, J. O. (1936): Experimental studies on the vagus and spinal accessory nerves in the cat. *Anat. Rec.*, 64, 285-307.

42) Kimmel, D. L. (1940): Differentation of the bulbar motor nuclei and coincident development of associated root fibers in the rabbit. *J. Comp. Neurol.*, 72, 83-148.

43) Gacek, R. R. and Lyon, M. J. (1976): Fiber components of the recurrent laryngeal nerve in the cat. *Ann. Otol. Rhinol. Laryngol.*, 85, 460-471.

44) Malgren, L. T., Lyon, M. J. and Gacek, R. R. (1977) : Localization of abductor and adductor fibers in the kitten recurrent laryngeal nerve : Use of a variation of the horseradish peroxidase tracer technique. *Exp. Neurol.*, 55, 187-198.

45) Suzuki, M., Kirchner, J. A. and Murakami, Y. (1970) : The cricothyroid as a respiratory muscle. Its characteristics in bilateral recurrent laryngeal nerve paralysis. *Ann. Otol. Rhinol. Laryngol.*, 79, 976-983.

46) Horiuch, M. and Sasaki, C.T. (1978): Cricothyroid muscle in respiration. *Ann. Otol. Rhinol. Laryngol*., 87, 386-391.

47) Sherry, J. H. and Megirian, D. (1980): Respiratory EMG activity of the posterior cricoarytenoid, cricothyroid and diaphragm muscles during sleep. *Resp. Physiol.*, 39, 355-365.

48) Kappers, C. U. A., Huber, G. C. and Crosby, E. C. (1967): *The comparative anatomy of the nervous system of vertebrates including man. vol. 1.* Hafner Publishing Co., New York, 516-618.

49) Straus, L. and Howell, A. (1936): The spinal accessory nerve and its musclature. *Quart. Reu. Biol.*, 11, 387-405.

50) Romanes, G. J. (1941): The development and significanse of the cell columns in the ventral horn of the cervical and upper thoracic spinal cord of the rabbit. *J. Anat.*, 76, 112-135.

51) Matesz, C. and Szekely, G. (1978): The motor column and sensory projections of the branchial cranial nerves in the frog. *J. Comp. Neurol.*, 178, 157-176.

52) Madhu Kalia (1981): Brain stem localization of

vagal preganglionic neurons. *J. Autonomic Nervous system*, 3, 451-481.

53) Addens, J. L. (1933): The motor nuclei and roots of the cranial and first spinal nerves of vertebrates. *Z. Anat. Entw-Gesch.*, 101, 307-410.

54) Chase, M. R. and Ranson, S. W. (1914): The structure of the roots, trunk and branches of the vagus nerve. *J. Comp. Neurol.*, 24, 31-60.

55) Safanie, A. H. (1967): Prolonged individuality of the accessory contribution to the vagus : A peculiarity of the pig. *Anat. Rec.*, 159, 1-4.

Localization of the Laryngeal Motoneurons and Peripheral Courses of Their Axsons: A study in the Rabbit by the Retrograde Labeling Technique.

Johji OKUBO

The Second Depertment of Oral Anatomy
Osaka University Faculty of Dentistry
1-8, Yamadaoka, Suita, Osaka, 565, Japan

Key words : Laryngeal motoneurons · Localization · Bulber accessory nerve · Nucleus ambiguus · Rabbit

The present study in the rabbit is composed of the following three experiments. (1) Subdivisions of the nucleus ambiguus (nA) and the intra-nA localization of origin cells of the superior and inferior laryngeal nerves (SLN and ILN) were studied with injection of HRP into either the vagal trunk, SLN, or ILN. (2) The intra-nA localization of the laryngeal motoneurons was studied with injection of Nuclear Yellow into the respective laryngeal muscles : cricothyroid (CT), thyro-arytenoid (TA), posterior and lateral cricoarytenoid (PCA and LCA). (3) The peripheral courses of axons of the laryngeal motoneurons were studied with injection of HRP or Nuclear Yellow into the laryngeal

muscles in combination with the intracranial severing of either the rootlets of the vagal nerve (Xr) or those of the bulbar accessory nerve (XIr).

The nucleus ambiguus (nA) of the rabbit displayed a different cytoarchitecture in its rostral forth and caudal three-forths; the former comprised two subnuclei: a difined group of neurons (CG) with a compact arrangement and an undifined neuron group (SG) scattered around CG, but the latter is formed only by a neuron group (DG) with scattered arrangement similar to SG. Origin cells of the laryngeal nerves separated clearly from each other in the rostrocaudal extent of nA; SLN-neurons were confined to CG and SG medial and ventral to CG, and those of ILN were located in DG.

Motoneurons of CT innervated by SLN were located in SG medial and ventral to CG, with the clear rostralward separation from the other motoneurons. Motoneurons of the muscles innervated by ILN were located in DG, where they displayed the rostrocaudal myotopical arrangement in order of PCA, TA, and LCA. PCA-motoneurons were intermingled with TA-motoneurons in the rostral two-thirds of DG, but the major appearance level of the former was more rostral to that of the latter. LCA-motoneurons were confined to the caudalmost third of DG. From the above results, the laryngeal motoneurons have been clarified to be arranged in nA in caudalward order of the tensor (CT), abductor (PCA) and adductor muscles (TA and LCA) for the vocal cord.

The axons of CT-motoneurons passed through Xr to enter SLN, and those of PCA-motoneurons passed through Xr to ILN. On the other hand, the axons of the adductor muscles, TA and LCA, passed through XIr and entered ILN after joining the vagus as an internal ramus of the accessory nerve.

図、表の説明

表1. 迷走神経本幹（VT）、上喉頭神経（SLN）または下喉頭神経（ILN）にHRPを注入した場合の疑核の各亜核、CG、SG、DGでの陽性細胞の大きさ（単位μm）

計測は核小体の認められる細胞横断面で実施した。長径と短径はそれぞれ細胞体に内接する楕円の長径と短径である。細胞の大きさは長径と短径の和の½で表わした。数字は各項目での平均値と標準偏差である。

図1　実験方法を示す模式図

黒色で示した副神経延髄根は、本研究で知られた如く、迷走神経に合流後、反回神経から下喉頭神経（ILN）に至り喉頭筋に向うものとして描かれている。

a・b・c・d：HRPあるいはNYの注入部位。①と②はそれぞれ迷走神経根および副神経延髄根の切断部位を示す。

図2　ウサギ疑核の亜核構成を示す模式図。

顔面神経核尾側から錐体交叉の高さにわた

る延髄が背方より投影されている。ウサギ疑核は吻側1/4と尾側3/4で細胞構築が異なる。吻側1/4は小型神経細胞の緻密集団（CG）とその周囲の中型神経細胞の散在性集団（SG）よりなる。尾側3/4ではやや大型の神経細胞が散在性細胞群（DG）を形成する。SLN起始細胞はCG（点紋様）と、その腹方から内方にわたるSG（斜線）に、ILN起始細胞はDG（黒）にそれぞれ存在する。

図3　VTへのHRP注入例での疑核の横断顕微鏡組織写真

a、吻側1/4：疑核はCGとその周囲のSGの2つの亜核より構成される。b、尾側3/4：疑核は散在性細胞群DGにより構成される。

図4　疑核内HRP陽性細胞数の吻尾方向での増減を示すヒストグラム。

上段：VT注入例、下段：SLNおよびILN注入例、縦軸の数字は細胞数、横軸は閂からの距離（単位mm）をそれぞれ示す。疑核亜核を示す記号は図2の通りである。各ヒストグラ

ム下の←，→は中央に記した核の存在する高さを示す。

図5　喉頭筋 CT、PCA 、TA 、および LCA の各 MN の疑核内局在を吻尾方向に示すヒストグラム。

図4と同じ形式で示してある。上・下段の MN はその軸索がそれぞれ迷走神経根および副神経延髄根を経由するものである。

図6　NY 標識細胞の組織写真

核が明瞭な黄金色の螢光を発しているのが NY 標識 MN である。同じく螢光を発する周囲のグリア細胞との判別は容易である。

図7　神経根切断と組み合わせた喉頭筋注入例での疑核内陽性細胞の分布を示すヒストグラム

a：神経根非切断側。陽性細胞は SG と DG で疑核のほぼ全長にわたり認められる。b：副神経延髄根切断側。DG の尾方よりの陽性細胞が明らかに減少する。c：迷走神経根切断側。SG に陽性細胞は出現しない。DG の吻側より

の陽性細胞が減少する。

図8　軸索末梢経路別に区分した疑核構成細胞の分布

△：SLN 起始細胞、軸索は迷走神経根を経由する。○：軸索が迷走神経根を経由するILN起始細胞。●：軸索が副神経延髄根を経由するILN 起始細胞。右の筋名は各喉頭筋MNの吻尾方向での局在位置を示す。

図9　喉頭筋MNの疑核内局在と軸索末梢経路をまとめた模式図

中ヌキ記号（○：CT-MN，□：PCA-MN）はその軸索が迷走神経根を、黒ヌリ記号（▲：TA-MN、✱：LCA-MN）は副神経延髄根をそれぞれ経由するものを示す。

No.

		長径	短径	平均値
VT	CG	21 ± 3.1	15 ± 2.6	18 ± 2.4
	SG	28 ± 3.4	19 ± 3.1	23 ± 2.3
	DG	32 ± 5.4	22 ± 4.0	27 ± 3.5
SLN	CG	20 ± 3.2	15 ± 3.0	18 ± 2.6
	SG	28 ± 3.8	20 ± 3.5	24 ± 2.6
ILN	DG	30 ± 5.1	21 ± 3.6	26 ± 3.3

表 1

(20×20)

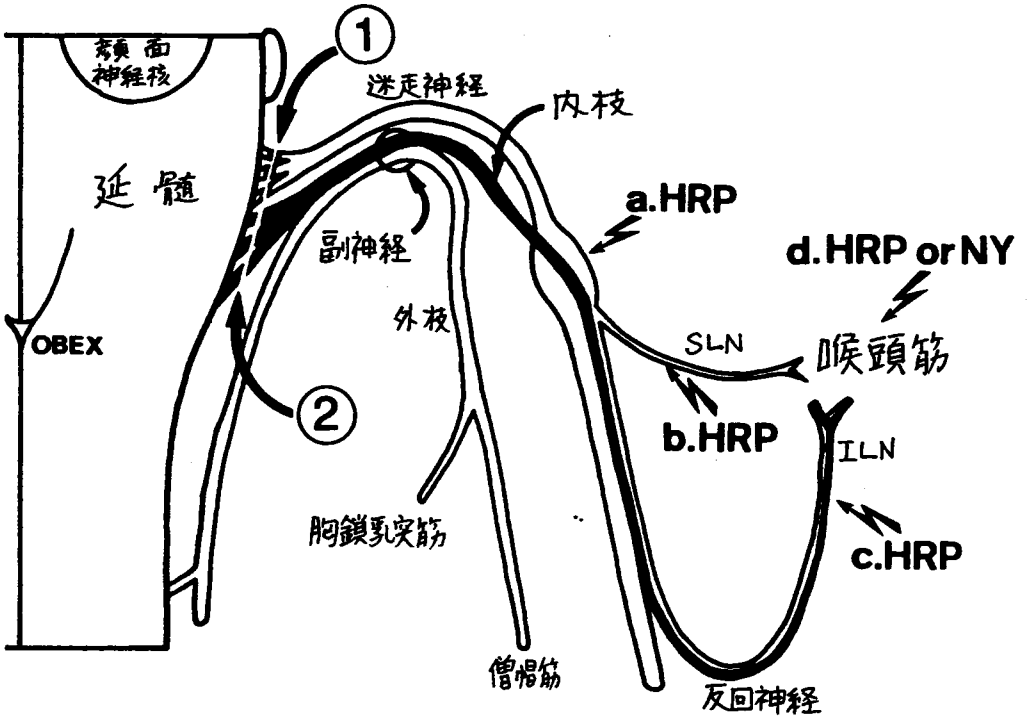
顔面
神経核
延髄
OBEX
①
②
迷走神経
内枝
副神経
外枝
a.HRP
d.HRP or NY
SLN
喉頭筋
b.HRP
ILN
c.HRP
胸鎖乳突筋
僧帽筋
反回神経

図 1

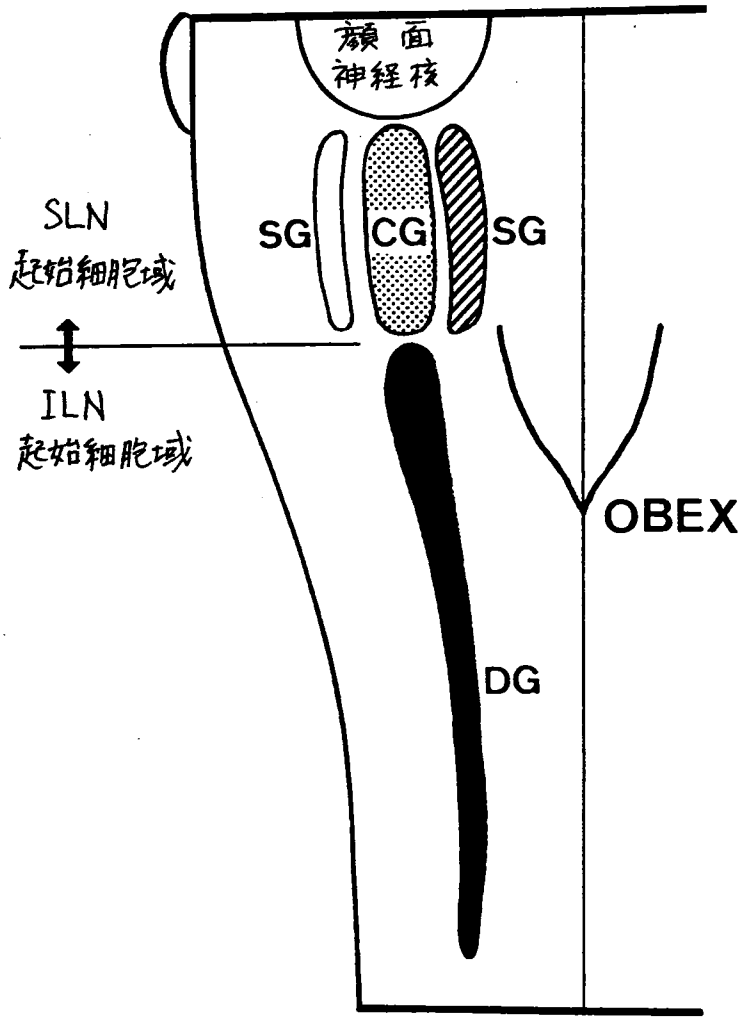

図 2

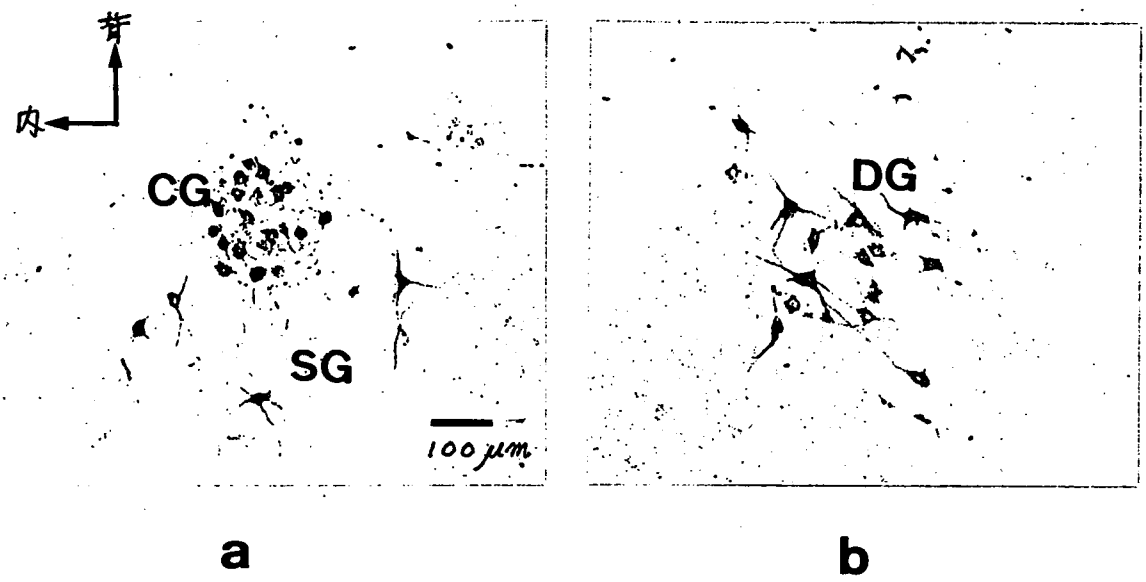

図 3

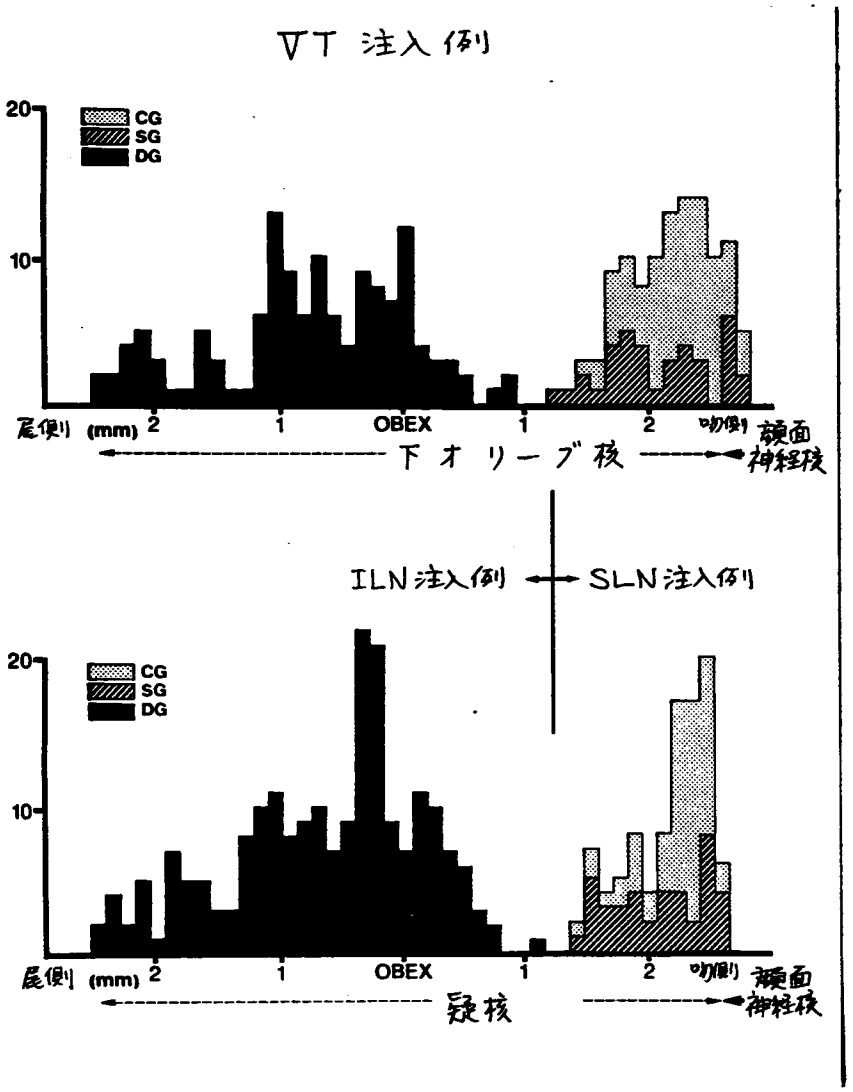
VT 注入例
20
10
CG
SG
DG
尾側
(mm)
2
1
OBEX
1
2
吻側
顔面神経核
下オリーブ核
ILN注入例
SLN注入例
20
10
CG
SG
DG
尾側
(mm)
2
1
OBEX
1
2
吻側
顔面神経核
疑核

図 4

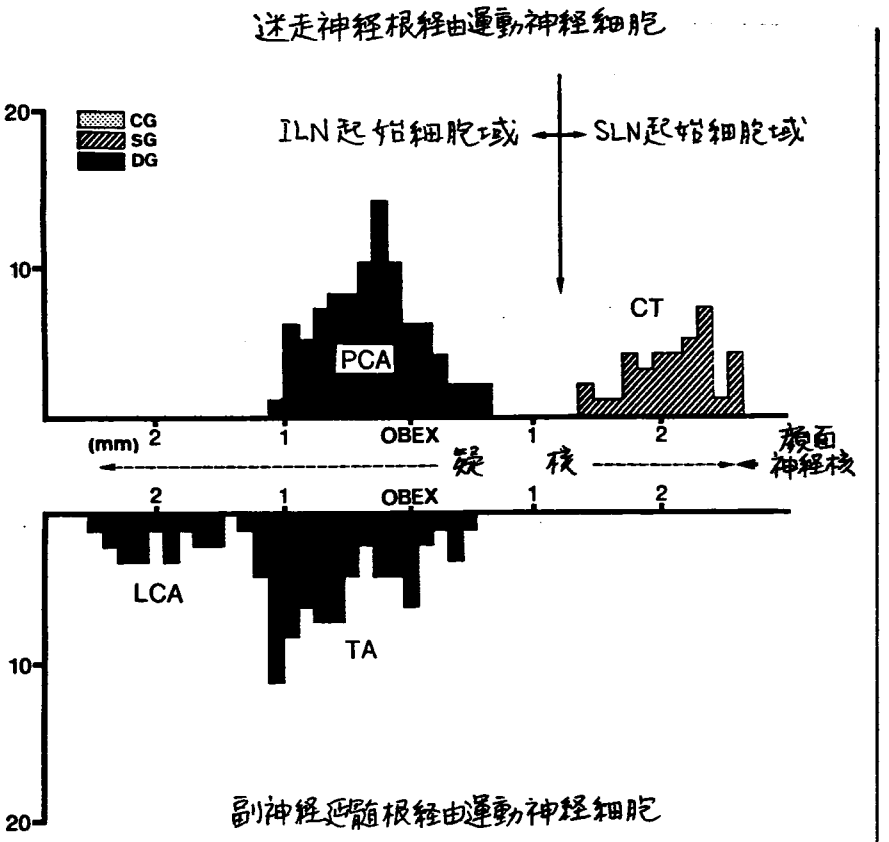
迷走神経根経由運動神経細胞
CG
SG
DG
ILN起始細胞域
SLN起始細胞域
20
10
PCA
CT
(mm)
2
1
OBEX
1
2
顔面神経核
疑
核
2
1
OBEX
1
2
LCA
TA
10
20
副神経延髄根経由運動神経細胞

図 5

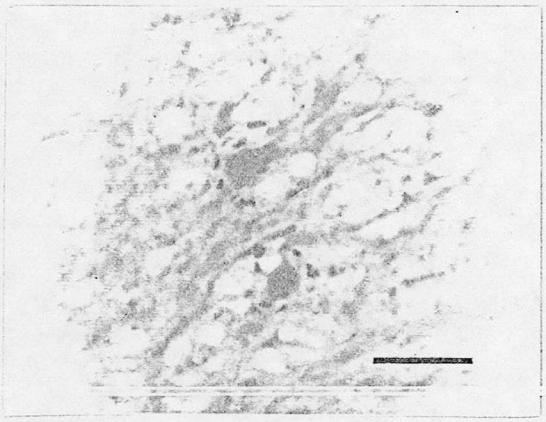

（原色）100μm

図 6

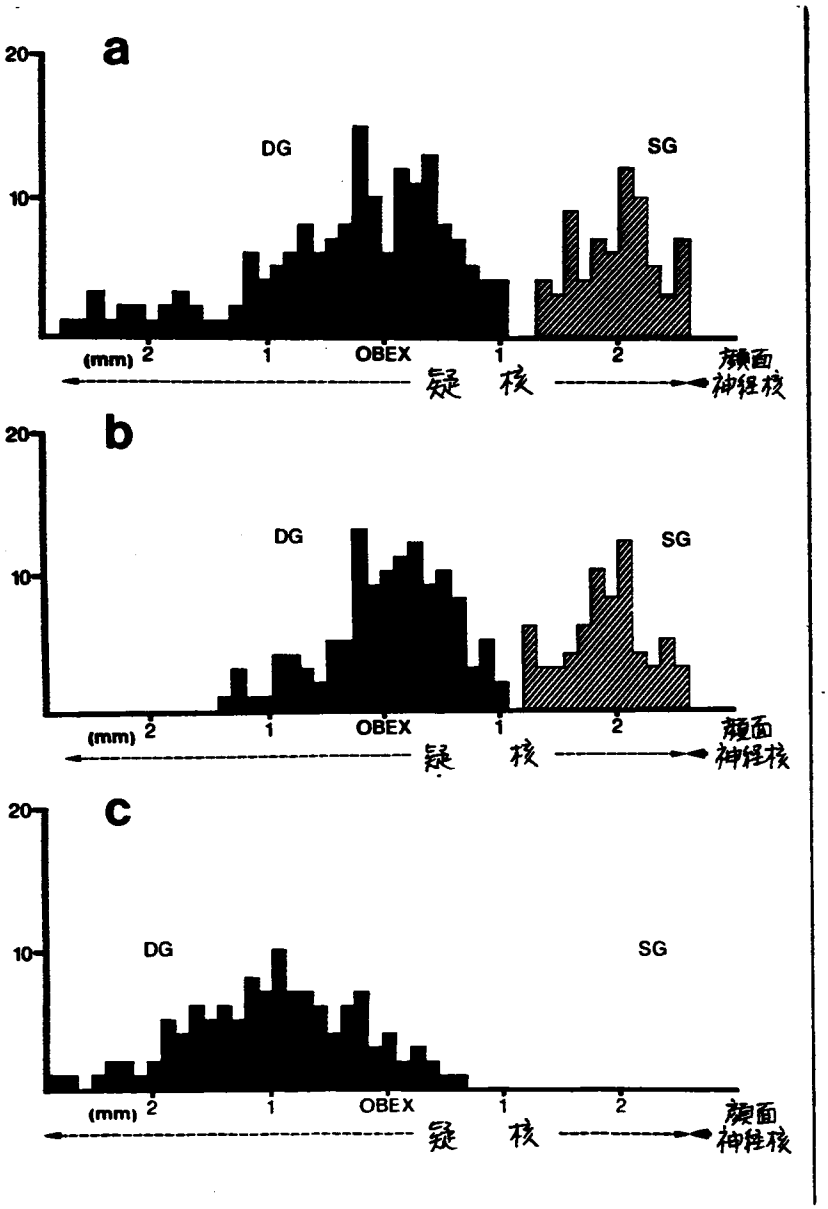
a
20
10
DG
SG
(mm) 2
1
OBEX
1
2
顔面
神経核
疑 核
b
20
10
DG
SG
(mm) 2
1
OBEX
1
2
顔面
神経核
疑 核
c
20
10
DG
SG
(mm) 2
1
OBEX
1
2
顔面
神経核
疑 核

図 7

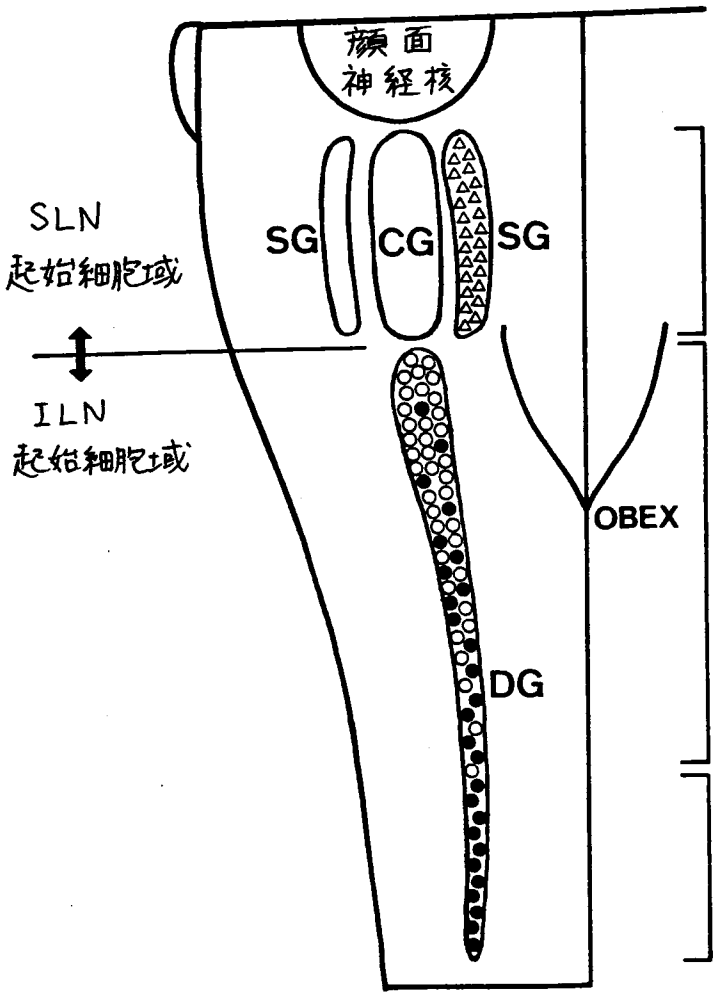

図 8

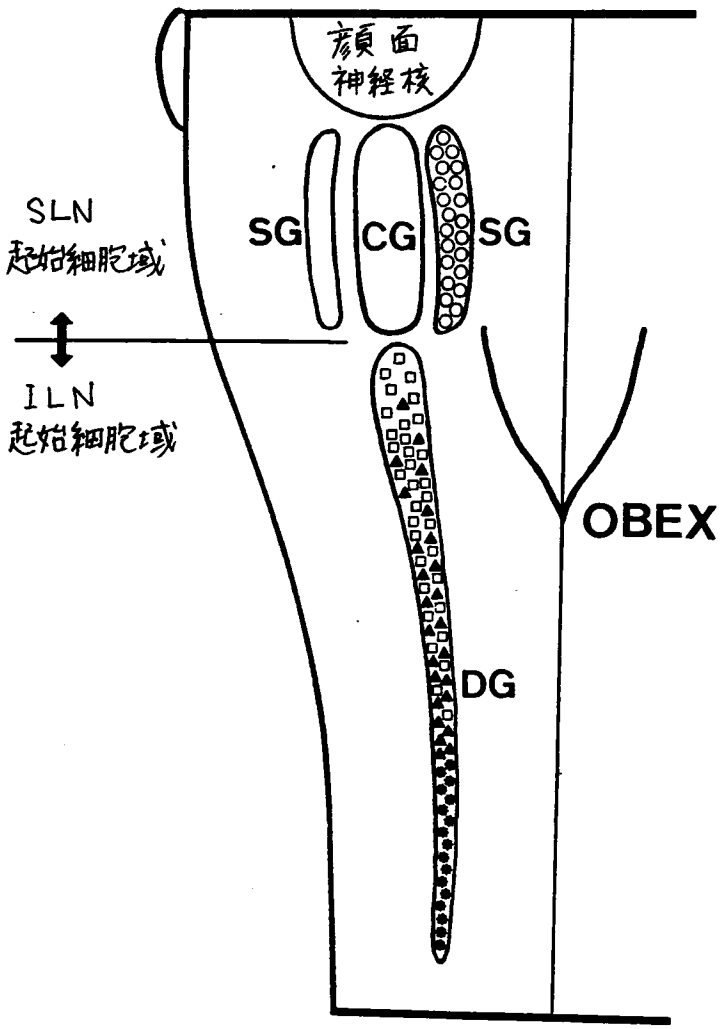

図 9