The University of Osaka
Institutional Knowledge Archive

Title	A Quantitative Correlation of The Initial and Final Femoral Head Deformity in Perthes' Disease
Author(s)	重野, 陽一
Citation	大阪大学, 1995, 博士論文
Version Type	
URL	https://hdl.handle.net/11094/39491
rights	
Note	著者からインターネット公開の許諾が得られていないため、論文の要旨のみを公開しています。全文のご利用をご希望の場合は、大阪大学の博士論文についてをご参照ください。

The University of Osaka Institutional Knowledge Archive : OUKA

https://ir.library.osaka-u.ac.jp/

The University of Osaka

【 66 】

氏　　名	重　野　陽　一（しげ の よう いち）
博士の専攻分野の名称	博　士（医　学）
学 位 記 番 号	第　12174　号
学位授与年月日	平成7年12月6日
学位授与の要件	学位規則第4条第2項該当
学 位 論 文 名	A Quantitative Correlation of The Initial and Final Femoral Head Deformity in Perthes' Disease (ペルテス病の新しい骨頭球形度測定法の開発とその骨端線閉鎖後の骨頭変形との関連性の解析)
論 文 審 査 委 員	(主査) 教 授 越智 隆弘 (副査) 教 授 中村 仁信　教 授 西村 恒彦

論 文 内 容 の 要 旨

【目 的】

ペルテス病は発育期における大腿骨頭の阻血性骨壊死病変と考えられているが，その初期において，単純レントゲン写真のみで軟骨の占める割合の多い骨端核の変化を評価することは容易ではない。関節造影は，厚い軟骨で被われた真の大腿骨頭を描出しており，これを正確に測定することにより，初期ペルテス病においても大腿骨頭の変形を評価できる。しかし，従来より使われてきた関節造影を用いた骨頭球形度指数はその精度に問題があり，本研究では新しい骨頭球形度指数を開発し，両者を比較検討した。

ペルテス病で生じる骨頭変形は remodelling により改善していくが，骨端線閉鎖後も残存する骨頭変形は，将来の二次性股関節症の原因となっていくと考えられる。そこで本研究では，骨端線閉鎖後まで経過観察し得たペルテス病患者に対し，罹患時の関節造影から大腿骨頭変形を新しい骨頭球形度指数を用いて評価し，これと骨端線閉鎖後の骨頭変形との関連性を解析することにより，ペルテス病の予後診断を可能にする一助とした。

【対象および方法】

Robert Jones & Agnes Hunt Orthopaedic Hospital（U.K.）にて1955年より1985年までに保存的治療（Containment）を受けたペルテス病患児82人の関節造影141例を用い，新しく開発した骨頭球形度指数（Arthrographic Index：以下AI）（図1a）と従来より用いられてきた骨頭球形度指数（Caput Index：以下CI）（図1b）の値をそれぞれ測定し検討した。また，健側の関節造影131例よりAIの正常値を求めた。

骨端線閉鎖後まで長期経過観察し得た，保存的治療をうけた患児43症例を用い，罹患時の関節造影より得られたAI値と，骨端線閉鎖後の単純レントゲン写真より評価した骨頭変形との関係を明らかにした。骨端線閉鎖後の骨頭変形は，球形度（Mose 法）と骨頭肥大（長径が健側の110 %以上）について評価した。加えて，得られた両者間の関係から，統計的予後診断を試みた。

【結 果】

関節造影正面像では81例（57.4％）の症例で，側面像では66例（46.8％）の症例で，AIはCIに比べ骨頭変形をよ

り正確に表現した。その他の症例では両Index は等しかった。正常AI値は1.0 であった。

骨端線閉鎖後に骨頭変形を有したものは，骨頭変形を有さなかったものに比べ，ペルテス病罹患時の Fragmentation stage および Reparation stage (Waldenström 1923) におけるAI値が有位に低値を示した ($P < 0.005$)。6歳以下の低年齢発症グループにおいても，同様の傾向を示した ($P < 0.01$)。これらの相関性に従い，統計的手技を用いることにより，ペルテス病罹患時に実施した関節造影で得られたAI値から，骨端線閉鎖後の骨頭変形の有無に関する予後診断を可能にした。

【総　括】

ペルテス病に罹患した大腿骨頭を，単純レントゲン写真を用いて評価する測定法は過去に数種類報告されているが，骨端核の輪郭がはっきりしない Fragmentation stage や Reparation stage で，ペルテス病患児の治療選択を迫られることがしばしばある。この時期での真の大腿骨頭の変形をより正確に評価できる，関節造影を用いた測定法は，Jonsäterが1953年に示したCI値が使用されてきた。しかし本研究ではCI値の問題点を指摘し，これを補正したAI値を開発して，これがより正確に骨頭変形を表現できることを141 例の関節造影を用いて証明した。また，保存的治療を受けたペルテス病患児で骨端線閉鎖後まで長期経過観察し得た43症例を用いて，このAI値を初診時の関節造影を用いて計測することで，その予後診断の一助となることを示唆した。

本研究で用いた患児は全て保存的治療を受けており，今後の課題としては自然経過例，手術施行例での検討を加えて，予後をふまえた治療選択を可能にする助けとしたい。

近年，小児整形外科領域では，より侵襲の少ないMRI や超音波による測定法がのぞまれるが，これらにおいても軟骨を含めた真の大腿骨頭を評価する上で，このAI値をそのまま応用でき，本研究の重要性を強調したい。

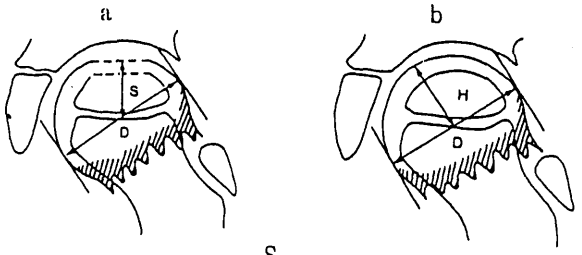

図1

Arthrographic Index ($\frac{S}{D/2}$)　　Caput Index ($\frac{H}{D/2}$)

D：長径、S：長径の中点より骨頭軟骨表面までの最短距離

D：長径、H：長径に垂直で長径の中点より骨頭軟骨表面までの距離

論文審査の結果の要旨

ペルテス病は，発育期における大腿骨頭の阻血性骨壊死病変であり，その罹病初期に単純レントゲン写真のみで，軟骨の占める割合の多い骨端核を評価することは容易ではない。これに対し関節造影は，軟骨を含めた真の大腿骨頭の形状を描出することが可能で，本論文ではこれを用いて，ペルテス病罹病期の骨頭変形を正確に把握する指数を考案している。

罹病によって生じた骨頭変形は remodelling により改善していくが，成人期になっても残存した変形は，将来の二次性変形性股関節症への進行の原因となる。本論文では，一貫した保存的治療を受けた後，成人期まで長期経過観察した症例の骨頭変形の有無を評価し，先に考案した指数を用いて，ペルテス病罹病期の骨頭変形とどれ程関係しているかを明らかにした。加えて，この関係から予後を予測する指標についても言及している。

本論文は，今後のペルテス病患児の治療に指針を与える臨床的に意義のある報告であり，学位論文に値すると考えられる。