The University of Osaka
Institutional Knowledge Archive

Title	Segmental Le Fort I OsteotomyならびにBSSOを施行した，低位残存乳臼歯ならびに埋伏小臼歯を伴う骨格性開咬の1治験例
Author(s)	上松，節子；留，和香子；足立，敏 他
Citation	大阪大学歯学雑誌. 2014, 59(1), p. 33-41
Version Type	VoR
URL	https://hdl.handle.net/11094/51577
rights	
Note	

The University of Osaka Institutional Knowledge Archive : OUKA

https://ir.library.osaka-u.ac.jp/

The University of Osaka

阪大歯学誌　59(1)：33 ～ 42，2014

Segmental Le Fort I Osteotomy ならびに BSSO を施行した，低位残存乳臼歯ならびに埋伏小臼歯を伴う骨格性開咬の１治験例

八木　弘子[1)]　上松　節子[2)]　留　和香子[3)]　足立　敏[1)]　山城　隆[3)]

（平成 26 年 5 月 20 日受付）

諸言

骨格性の咬合異常は，発育の途中で上下顎骨の間に形態や大きさ，位置について，相互の不調和が形成されたことにより生じるものであり，成長期を過ぎた患者でその不調和が著しい場合には外科的矯正治療の適応となる。上下顎骨の垂直的な発育異常により生じる骨格性開咬は，長い前下顔面高，短い下顎枝，開大した下顎角，下顎下縁平面の急傾斜などを特徴とするが，歯の矯正移動すなわちカムフラージュ治療単独で歯列の垂直方向の不調和を改善することは容易ではない。そのため，成長期を過ぎた骨格性開咬の患者において，上下顎前歯の移動量や軟組織プロファイルを考慮した結果，治療方針として外科的矯正治療が選択されることが多い[1),2)]。

骨格性開咬を呈し，上顎左側第二乳臼歯の低位残存とそれに伴う第二小臼歯の埋伏，ならびに右側第二小臼歯の低位に起因する左右側第一大臼歯の近心傾斜によって咬合平面の二面形態が認められた成人患者に対し，上顎骨の Le Fort I 型・三分割離断術（Segmental Le Fort I Osteotomy）を行った。上顎骨後方部のセグメントの圧下ならびに直立により，前方部および後方部歯槽骨の連続性を得ることができた。また，下顎骨の両側矢状分割骨切り術（Bilateral Sagittal Split Osteotomy：BSSO）を行い，緊密な咬合ならびに良好な顔貌が獲得できたため報告する。

症例の概要

初診時年齢 18 歳 7 か月の女性で，前歯部及び側方歯部の開咬と，上顎左側第二小臼歯の埋伏を主訴に当院を受診した。全身的既往歴ならびに家族歴に特記事項は認められなかった。

Ⅰ. 顔貌所見（図 1-A）

正面観は左右非対称であり，オトガイの右側への偏位を認めた。側面観は dolicofacial type でオトガイの後退を認めた。笑顔表出時の歯肉の露出量は 4.5mm であり，ガミースマイルを呈した。

Ⅱ. 顎関節所見

問診ならびに触診にて，両側顎関節部に起床時の疼痛と開口時のクリック音ならびに両側の咬筋の圧痛を認めた。マニピュレーション時の筋の緊張は認められなかった。顎関節部の CT 画像より，左側下顎頭は後方部がやや平坦化し，下顎窩に対して後下方に位置していた。右側下顎頭は形態，位置ともに標準的であった（図 1-B）。

Ⅲ. パノラマ X 線画像所見（図 1-D）

上顎左側第二乳臼歯の低位残存と第二小臼歯の埋伏，上顎右側第二小臼歯の低位，上顎左右側第一大臼歯の近心傾斜を認めた。上顎右側第二小臼歯の歯根は湾曲し，上下顎左右側の智歯が存在した。上顎左側第

1）足立矯正歯科
2）大阪大学歯学部附属病院　矯正科
3）大阪大学大学院歯学研究科　顎顔面口腔矯正学教室

図 1．初診時に採得した診断資料（18 歳 7 か月）（A）．顔画像；（B）．顎関節部の CT 画像；（C）．正面位および側面位セファロ画像；（D）．パノラマ X 線画像；（E）．口腔画像；（F）．中心位でマウントした口腔模型ならびに CPI 画像

二乳臼歯ならびに右側第二小臼歯相当部の歯槽骨は隣接部位と比較して低位であった。

Ⅳ. 口腔内所見・模型分析所見（図 1-E, F）

上顎左側第二乳臼歯の低位残存と上顎右側第二小臼歯の低位，上顎左右側第一大臼歯の近心傾斜ならびに咬合平面の二面形態を認めた。中心位（CR），中心咬合位（CO）ともに Angle II 級の大臼歯関係を呈し，CR におけるオーバージェットは＋3.7mm，オーバーバイトは-3.8mm で上下顎右側第二大臼歯が早期接触していた。アーチレングスディスクレパンシーは，上下顎それぞれ-2.5mm，＋2.0mm であり，上下顎左右側の中切歯および第一，第二大臼歯に咬耗を認めた。咬合平面は軽度に左下がりに傾斜していた。また，Condylar Position Indicator（CPI）データより，左側下顎頭は垂直方向へ軽度に変位していた。歯周組織は健全な状態であった。

V. 側面位セファロ画像・分析所見（図 2A-C）

CO-CR conversion 後の，CR における Ricketts 分析[3]ならびに Roth/Jarabak 分析[4]より，上顎骨の軽度の後方位（Maxillary Depth：85.2°）と，下顎骨の後下方への回転およびオトガイの後方位を伴う骨格性 1 級，開咬を呈した（Facial Depth：84.3°, Facial Axis：83.8°, Lower Facial Height: 56.9°, A-Convexity: 0.9mm）。下顎枝が長く（Ramus Height: 51.3mm），前頭蓋底と下顎骨体長の比率はほぼ 1：1 であった。Dolicofacial type を呈し，下顎下縁は標準的な傾斜角度を示した（FH-

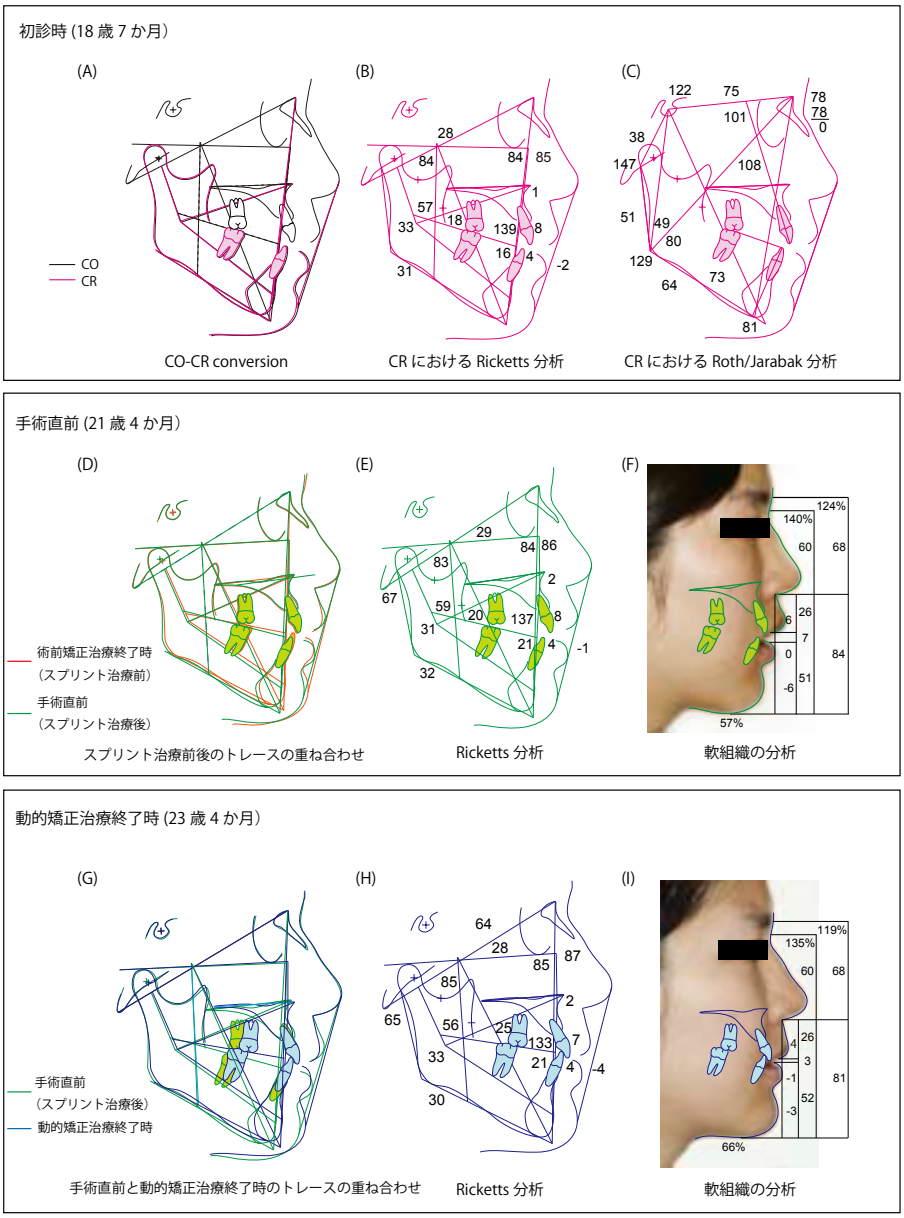

図 2. (A). 初診時の CO-CR Conversion；(B). 初診時の CR における Ricketts 分析；(C). 初診時の CR における Roth/Jarabak 分析；(D). スプリント治療前後のトレースの重ね合わせ；(E). 手術直前の Ricketts 分析；(F). 手術直前の軟組織の分析；(G). 手術直前（スプリント治療後）と動的矯正治療終了時のトレースの重ね合わせ；(H). 動的矯正治療終了時の Ricketts 分析；(I). 動的矯正治療終了時の軟組織の分析

MP：31.1°）。上顎切歯は標準的な歯軸傾斜角度を示し（U1 to FH：108.3°），下顎切歯は下顎下縁平面に対して舌側に傾斜していた（IMPA：81.3°）。

矯正学的問題点

1. 骨格性 1 級，開咬
2. オトガイの右側への偏位
3. Dolicofacial type の顔貌を呈すること
4. 咬合平面の左下がりの傾斜
5. 上顎左側第二乳臼歯の低位残存と第二小臼歯の埋伏，上顎右側第二小臼歯の低位，上顎左右側第一大臼歯の近心傾斜，上顎咬合平面の二面形態
6. 上顎歯列の軽度の叢生
7. 下顎切歯の舌側傾斜
8. 上下顎左右側の中切歯および第一，第二大臼歯の咬耗
9. 左側下顎頭の垂直方向への軽度の変位および後方

部の平坦化
10. 顎関節症状を認めること

診断

上顎歯列に低位残存乳臼歯と埋伏小臼歯ならびに咬合平面の二面形態を伴う骨格性１級，開咬症例と診断した。

治療方針

1. 上顎左側第二乳臼歯および上顎左右側第二小臼歯の抜去
2. エッジワイズ装置を用いた術前矯正治療
3. 下顎位の安定化を図るためのスプリント治療
4. 上下顎骨骨切り術による上下顎骨の再配置
5. エッジワイズ装置を用いた術後矯正治療
6. 保定

術前矯正治療において，上下顎歯列の再排列の際に大臼歯の挺出を抑えるように留意して垂直方向のコントロールを図る。また，上顎左右側第二小臼歯抜去後の空隙を叢生の改善および手術時の骨分割に用いるため，上顎前歯は前後的な移動を最小限に抑えるよう留意する。近心傾斜した上顎大臼歯の直立は術前矯正中には行なわず，手術時に第二小臼歯抜去後の空隙を利用して上顎骨を三分割し，後方部のセグメントを圧下ならびに直立させることで咬合平面の平坦化を図る。大臼歯の咬合関係はⅡ級仕上げとする。

治療経過

19 歳 1 か月時に下顎歯列に .022 スロットのプリアジャステッドエッジワイズ装置を装着し，術前矯正治療を開始した。下顎左右側の智歯，上顎左側第二乳臼歯および上顎左右側第二小臼歯の抜去を行い，上顎歯列を左右側の後方部（右側第一大臼歯と第二大臼歯，左側第一大臼歯と第二大臼歯）および前方部（右側第一小臼歯から左側第一小臼歯まで）の三セグメントに分け，各部位にセクショナルアーチを装着して再排列を行った。20 歳 11 か月時に術前矯正治療を終了し，上顎歯列に手術前スプリントを装着して下顎位の安定化を図った（図 3）。21 歳 4 か月時に資料を採得し（図 4），側面位セファロ画像分析を行った。手術のシミュレーション（Surgical Treatment Objective：以下 STO）を行い上下顎骨の移動量を決定し，モデルサージェリーを行った（図 5）。下顎角部の伸展に伴う術後の再発を防ぐため，PNS は上方に 4mm 圧下させ，5mm 前方へ移動させた。また，上顎前歯部の歯肉の露出量を減少させるため ANS を 3mm 圧下させた。上顎歯列正中は顔面正中と一致していたため，前方部のセグメントの横方向への移動は行わなかった。

21 歳 5 か月時に上顎骨の Le Fort I 型・三分割離断

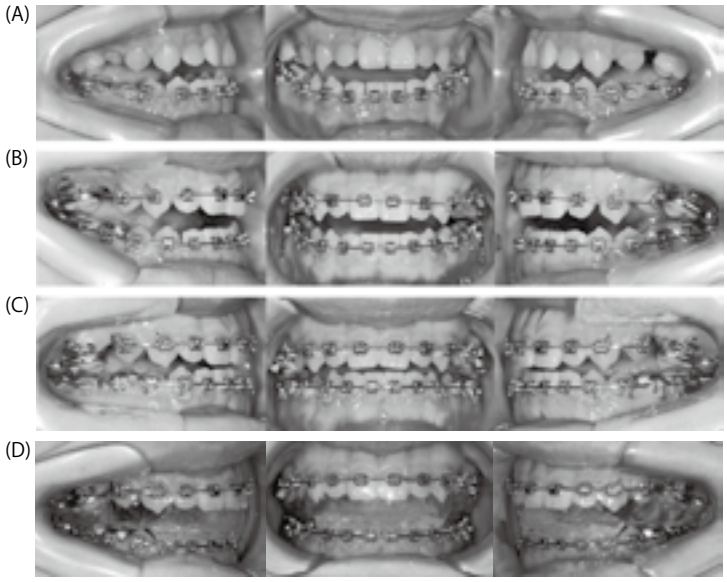

図 3. 治療途中の口腔画像 (A). 下顎歯列のレベリング開始時（19 歳 1 か月）；(B). 上顎歯列のレベリング開始時（19 歳 5 か月）；(C). 術前矯正治療終了時（20 歳 11 か月）；(D). 手術前スプリント装着時（20 歳 11 か月）

図 4. 手術直前に採得した診断資料（21 歳 4 か月）(A). 顔画像；(B). 顎関節部の CT 画像；(C). 正面位および側面位セファロ画像；(D). パノラマ X 線画像；(E). 口腔画像；(F). 中心位でマウントした口腔模型画像

(A)

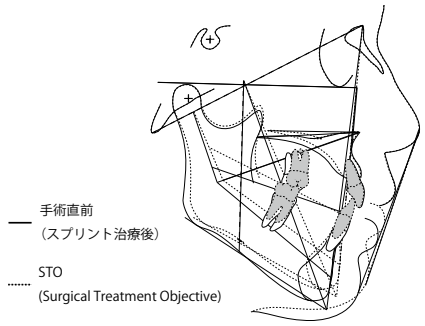

(B)

(mm)

上顎骨	Impaction	Advance
ANS	3	0
Point A	0	0
U1	0	0
U6	2	2
PNS	4	5
	Midline rotation	
U1	0	
下顎骨	Set back	
L6	3	

(C)

図 5. 手術計画とモデルサージェリー (A). 手術直前（スプリント治療後）と STO（Surgical Treatment Objective）のトレースの重ね合わせ；(B). 上下顎骨の移動量；(C). モデルサージェリーした口腔模型画像

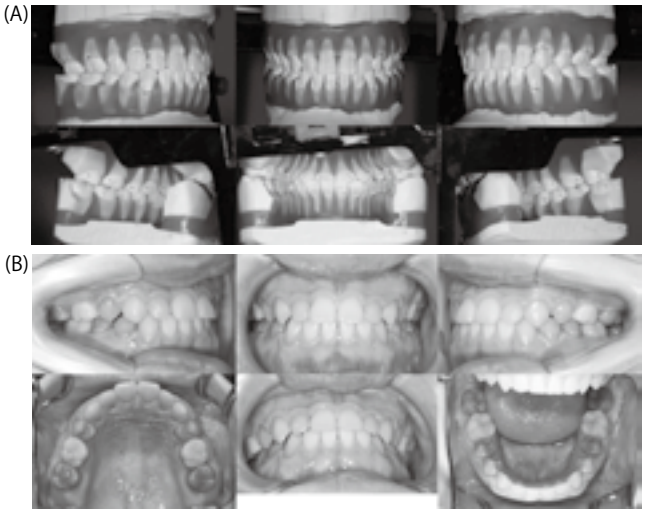

図 6.（A）．セットアップ模型画像；（B）．ナソロジカルトゥースポジショナー装着 4 週間後の口腔画像

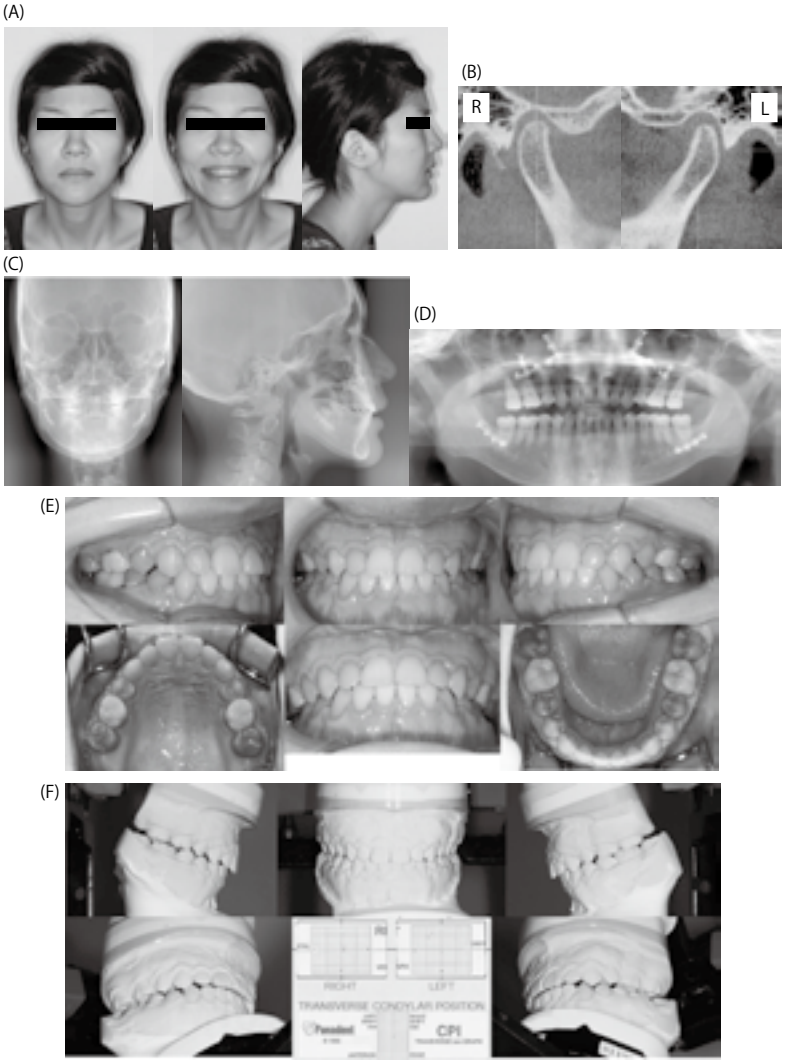

図 7．動的矯正治療終了時の資料（23 歳 4 か月）（A）．顔画像；（B）．顎関節部の CT 画像；（C）．正面位および側面位セファロ画像；（D）．パノラマ X 線画像；（E）．口腔画像；（F）．中心位でマウントした口腔模型ならびに CPI 画像

術（Segmental Le Fort I Osteotomy）と，下顎骨の両側矢状分割骨切り術（BSSO）を施行した。前方部および後方部のセグメントを固定するために口蓋にシーネを装着し，ファイナルスプリントを装着した状態で上下のアーチワイヤーにロウ着したフックを用いて顎間固定を行った。23 歳 4 か月時に動的矯正治療を終了し，安定した顎位でより緊密な咬合を得るため，能動型の保定装置としてナソロジカルトゥースポジショナー[5]を 4 週間装着した。ナソロジカルトゥースポジショナー製作のためのセットアップ模型画像および装着 4 週間後の口腔画像を図 6 に示す。23 歳 5 か月時に固定式ならびに可撤式の保定装置（上顎：ボンディドワイヤーリテーナーおよびラッパラウンドタイプリテーナー，下顎：ボンディドワイヤーリテーナーおよびホーレータイプリテーナー）を装着し，保定を開始した。

治療結果

動的矯正治療終了時の側面位セファロ画像の分析結果ならびに資料を図 2 (G)〜(I)および図 7 に示す。笑顔表出時の歯肉の露出量は 1mm となり，ガミースマイルは改善された。また，オトガイは顔面正中に一致して，ほぼ左右対称な顔貌となった。上唇，下唇およびオトガイの Subnasale Vertical Line（以下 SnV）までの距離はそれぞれ 4mm，−1mm，−3mm となり，手術直前と比較して上下唇はわずかに後退し，オトガイが前方に移動した結果，バランスのとれた軟組織プロファイルを獲得できた。口唇安静時の上下唇の離開量は 7mm から 3mm に減少した。また，Facial Axis の反時計方向への回転に伴い下顔面高が減少し（Facial Axis: 84.9°，Lower Facial Height: 55.9°），下顎下縁は標準的な傾斜角度を維持した（FH-MP: 30.3°）。Ⅱ級仕上げの緊密な臼歯関係が確立され，オーバージェットは＋4.0mm，オーバーバイトは＋3.0mm となった。上顎の咬合平面は平坦化し，放物線状の連続した歯列弓形態に改善され，前方部および後方部の歯槽骨の連続性が得られた。顎関節部の CT 画像より，左側下顎頭の前上方への移動が認められた。保定開始後 1 年 6 か月が経過したが，緊密な咬合および良好な顔貌が維持されている（図 8）。

考察

成長期を過ぎた前歯部開咬の患者には，カムフラージュ治療により改善を図る場合と，外科的矯正治療を行い改善を図る場合があるが，カムフラージュ治療では臼歯の圧下よりもむしろ前歯の挺出を引き起こす結果となることが多い[2]。また近年では，矯正用アンカースクリューを用いた臼歯部の圧下により，咬合ならびに顔貌の改善を獲得できた症例が報告されているが[6),7)]，症例によっては歯の移動量とそれに伴う骨格系

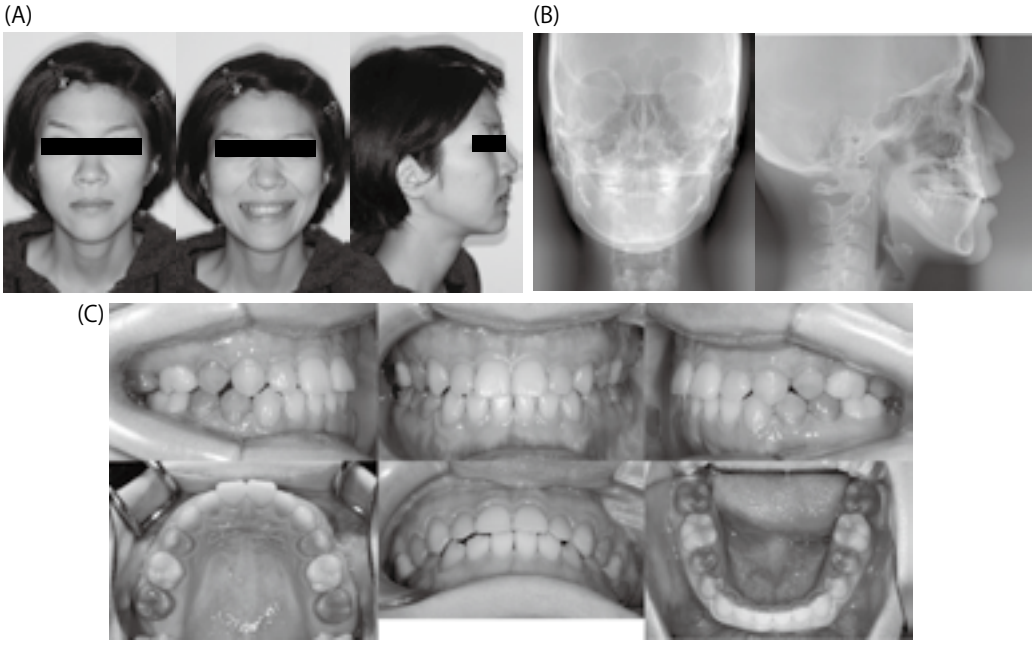

図 8. 保定開始後 1 年 6 か月時に採得した資料（24 歳 10 か月）(A). 顔画像；(B). 正面位および側面位セファロ画像；(C). 口腔画像

の変化には限界があると考えられる。

本症例では，低位残存乳臼歯および埋伏小臼歯抜去後の歯槽骨の欠如に伴う上顎歯列再排列の制限ならびに咬合平面の二面形態が認められること，また矯正用アンカースクリューを用いて開咬の改善を図る場合，3.5mm を超える大臼歯の圧下が必要であると予想されたため，カムフラージュ治療での主訴の改善は困難であると判断して，外科的矯正治療を適応することとした。

顔貌の審美性，歯の排列の審美性，機能的咬合，健全な歯周組織ならびに安定した顎位という５つの目標が達成された時，治療結果は長期にわたり安定すると考えられている[5]。顔貌の審美性という観点においては，最終的な顔貌の改善を目標に，その軟組織の変化をおこすのに必要な治療計画を立案することが重要である。すなわち，外科手術の計画を立案する際には，中顔面と下顔面の比率，上下口唇およびオトガイの理想的な前後的位置を想定し，その顔貌を獲得するための上下顎骨の位置および移動量，上下前歯の位置および角度，オトガイの位置を決定する必要がある。本症例では，手術直前の軟組織の分析結果より，口唇安静時の上下唇の離開量が大きく，上口唇の軽度の前突，オトガイの後退，下顔面高の過大を認めた。口唇を安静にした状態で，上顎中切歯の露出量が 3mm となり，また，SnV に対して，上唇は 2.5 ～ 5.0mm，下唇は 0.5 ～ 3.5mm，オトガイが-4.5mm ～ 0mm に位置するのが理想とされている[4]。上唇，下唇およびオトガイの前後ならびに垂直方向の位置を考慮した上で，STO において上記の基準値を参考とし，図５に示す上下顎骨の移動量を決定した。

骨格性１級開咬の症例には，標準的な前後方向の長さを示す上下顎骨が垂直方向に大きく発育したものと，標準よりも前後方向に長い下顎骨が後下方に回転しているため，見かけ上骨格性１級を示すものとがある[1]。本症例は後者に該当していため，上顎骨の前方および後方セグメントを圧下させ，下顎骨を前上方に回転させるとともに後方に下げることで，良好なオトガイの前後的位置ならびに軟組織プロファイルを得ることができた。

上顎骨の Le Fort I 型・三分割離断術（Segmental Le Fort I Osteotomy）は，上顎骨の水平的もしくは垂直的な不調和に対する治療法であり，主に，上顎骨に著しい狭窄が認められる場合や，矯正歯科治療単独では改善できない著しい咬合平面の二面形態が認められる場合の治療法として有効である[8),9)]。本症例では，上顎咬合平面の二面形態は比較的軽度ではあったものの，低位残存乳臼歯ならびに埋伏小臼歯の抜去に伴う歯槽骨の欠如により，術前矯正治療における上顎歯列の再排列に制限があった。そこで本術式を上顎骨の手術法として選択し，手術時に第二小臼歯抜去後の空隙を利用して上顎骨を三分割し，後方部のセグメントを圧下ならびに直立させることで咬合平面の平坦化を図った結果，歯槽骨の連続性を得ることができた。

また，術前矯正治療における歯の再排列によって下顎位は変化することがあるため，術前矯正治療終了後に６か月間スプリントを装着して顎位を確認し，安定した下顎位を基準に手術計画を立案した（図 2-D，図 5）。下顎位を安定させた後に手術方法や上下顎骨の移動量を決定することは，外科手術後の再発を防ぎ，緊密な咬合関係ならびに良好な顔貌を維持する上で非常に重要である[10]。

上顎歯列に咬合平面の二面形態を伴う骨格性開咬の症例に対し，上顎骨の Le Fort I 型・三分割離断術および下顎骨の両側矢状分割骨切り術を行うことで，歯槽骨および歯列の連続性と緊密な咬合，ならびに良好な顔貌の獲得が可能であることが示された。

文献

1）高田健治（2010）：Elements of Orthodontics 高田の歯科矯正の学び方―わかる理論・治す技術―．初版，MEDIGIT，大阪，平成 22.

2）Proffit, W. R., Bailey, L. J., Phillips, C., Turvey, T.A.（2000）: Long-term stability of surgical open-bite collection by Le Fort I osteotomy. Angle Orthod, **70**, 112-117.

3）Ricketts, R. M.（1972）: The value of cephalometrics and computerized technology. Angle Orthod, **42**, 179-199.

4）Girardot, R. A.（2013）: GOAL-DIRECTED ORTHODONTICS. 初版，California.

5）Roth Williams Study Club in Japan（2003）: ROTH ORTHODONTICS Philosophy and Case Reports. 初版，日伸グループ，東京，平成 5.

6）Yanagita, T., Adachi, R., Kamioka, H., Yamashiro, T.（2013）: Severe open bite due to traumatic condylar fractures treated nonsurgically with implanted mini-screw anchorage. Am J Orthod Dentofacial Orthop, **143**, 137-147.

7）Park, H. S., Kwon, T. G., Kwon, O. W.（2004）: Treatment of open bite with microscrew implant anchorage. Am J Orthod Dentofacial Orthop, **126**, 627-636.

8）Ho, M. W., Boyle, M. A., Cooper, J. C., Dodd, M. D.,

Richardson D.（2011）: Surgical complications of segmental Le Fort I osteotomy. British Journal of Oral and Maxillofacial Surgery, **49**, 562–566.

9）Bailey, L. J., White, R. P., Proffit, W. R., Turvey, T. A.（1997）: Segmental Le Fort I osteotomy for management of transverse maxillary deficiency. Journal Oral Maxillofacial Surgery, **55**, 726–731.

10）Takahashi, I.（2008）: Surgical–orthodontic treatment of a patient with temporomandibular disorder stabilized with a gnathologic splint. Am J Orthod Dentofacial Orthop, **133**, 909–919.