The University of Osaka
Institutional Knowledge Archive

Title	当科において顎裂部骨移植術を施行した唇顎口蓋裂患者に関するβ-TCP使用後の骨治癒過程における3次元的評価
Author(s)	廣石, 幸恵
Citation	大阪大学, 2015, 博士論文
Version Type	VoR
URL	https://doi.org/10.18910/52323
rights	
Note	

The University of Osaka Institutional Knowledge Archive : OUKA

https://ir.library.osaka-u.ac.jp/

The University of Osaka

学位論文

「当科において顎裂部骨移植術を施行した唇顎口蓋裂患者に関するβ-TCP 使用後の骨治癒過程における3次元的評価」

大阪大学大学院歯学研究科

統合機能口腔科学専攻　顎口腔病因病態制御学講座

（口腔外科学第一教室）

廣石　幸恵

緒言

唇顎口蓋裂治療の中で顎裂（歯槽堤の断裂）に対する治療として顎裂部骨移植術が行われる。1970 年代に、唇顎口蓋裂患者の顎裂へ腸骨の新鮮自家海綿骨を移植する方法が非補綴学的治療に良好な咬合を得られるとする Boyne らの報告がなされて以降、顎裂への骨移植は盛んに行われるようになり、現在では一連の唇顎口蓋裂治療の中で重要な位置を占めている[1]。顎裂部骨移植術の主目的は犬歯の萌出誘導であるため、手術時年齢は Hellman の Dental stage IIIB に相当する 9 歳～11 歳ごろが最も適切であるとされている。[2-4]、また、主目的以外にも顎裂部への歯槽堤形成や鼻口腔瘻の閉鎖による顎骨の形態学的回復や鼻翼基部の陥凹の改善による顔面の審美的回復も得ることが期待できる[5-7]。

現在でも多くの施設において顎裂部骨移植の際の自家骨には腸骨由来の骨髄海綿骨細片（particulate cancellous bone and marrow : PCBM）が用いられている。腸骨由来の PCBM は、移植骨より由来する骨髄組織の造骨能が期待できること、海綿骨は皮質骨と比べて治癒機転が早いこと、細片はブロック骨よりも骨リモデリングが早いことなどの利点が挙げられる[3]。しかし、この術式は腰部へ侵襲を加えるため一時的な歩行困難が必発であり、皮膚瘢痕による審美性の低下、骨採取部位の持続性疼痛、さらに大腿部の知覚障害も長期間に亘って生ずる可能性が指摘されている[8 9]。腸骨の他に頭頂骨を用いる方法も報告されているが[9 10]、頭蓋内血腫や髄液漏による重篤な中枢神経障害を与える可能性もあり否定的な意見が多い。一方、下顎骨オトガイ部からの自家骨（以下、オトガイ骨）採取が口腔内手

術に慣れている口腔外科医を中心に広まりつつある。この術式の最大の利点は骨採取から骨移植までを口腔内で完結するため、皮膚瘢痕形成による審美性の低下が生じないことである[11-13]。しかし、オトガイ骨移植は骨採取量が限られていることから全ての症例に適用することができず、顎裂容積の少ない症例にのみしか用いることができない。また、骨採取量を増やすためにむやみにオトガイ部の骨髄腔内を掻爬すると近接する永久歯根尖や永久犬歯歯胚に障害を加え、さらにはオトガイ神経へもダメージが及んでしまう可能性も含んでいる[9]。

iPS 細胞の発明や幹細胞研究の進歩により、近年の再生医療に対する研究はめざましく発展している[14]。再生医療研究の初期から、組織再生には組織を構成するための細胞と細胞の分化・増殖を制御するためのサイトカイン、細胞が機能するために必要な足場の 3 要素が適度なバランスを保っている事が重要であると言われているが、この概念は現在でも変わらない[15]。1990 年代末より臨床への応用が始まった β-リン酸三カルシウム（Beta-tricalcium phosphate; β-TCP）はリン酸カルシウムを主成分とした足場材料であり、代表的な生体吸収性セラミックスである。β-TCP は生体内において優れた組織親和性を有し、骨伝導能とよばれる材料が異物反応を惹起せずに骨に直接結合する能力を有している。また、骨吸収性にも優れており移植床にて新生骨へと置換されてゆく[16]。本邦では歯科領域ではインプラント治療骨造成術、整形外科領域では骨腫瘍等の術後に生じた広範な骨欠損に対して積極的に用いられており、良好な治療実績が数多く報告されている[17-19]。

大阪大学歯学部附属病院顎口腔病因病態制御学講座（第一口腔外科）では、大阪大学歯学部倫理審査委員会の承認の下（申請番号：H15-2)、2005 年から片側性唇顎口蓋裂または唇顎裂患者に対するオトガイ骨を用いた二次的顎裂部移植術に β-TCP を適用している。その主目的は、自家骨の補填のために β-TCP を混和することで採取可能な骨量よりも大きい顎裂容積を持つ症例にまでオトガイ骨を用いた顎裂部二次骨移植の適用を広げることにある。以前より、当講座では口内法撮影で得られたエックス線画像を用いてオトガイ骨と β-TCP を 1:0.5〜1 の割合で使用した群と従来の腸骨 PCBM のみを用いた群について骨架橋の形成レベルを比較し、移植骨隣在歯における歯槽骨頂のレベルでの評価において同等の治療結果を得たことを報告しており [20, 21]、現在では原則として片側性唇顎口蓋裂・唇顎裂には積極的に β-TCP を使用した顎裂部オトガイ骨移植を行うに至っている。さらに、術後の治療評価方法についても現在では歯科用コーンビーム CT（cone-beam computed tomography; CBCT）撮影による三次元の評価へと移行している。CBCT 撮影によって得られる情報量は口内法撮影よりもはるかに多く、骨架橋の高さだけでなく骨架橋の薄さや体積を正確に把握することを可能にしている [22]。そして、近年の画像解析ソフトの性能向上も相まって CBCT 画像は骨架橋内部の骨梁構造までも解析可能になった。

このような背景から、本研究はオトガイ骨を用いた顎裂部二次骨移植の際に β-TCP を使用した症例ならびに非使用症例について顎裂部に形成された骨架橋および自家骨採取部位での骨再生について三次元画像を用いて詳細に解析し、β-TCP は顎裂部二次骨移植におい

て顎裂部およびオトガイ部の治癒過程に対して有用な骨補填材料なのであるかどうかを後方視的に検討した。

研究対象と方法

１，対象症例の抽出

大阪大学歯学部附属病院顎口腔病因病態制御学講座（第一口腔外科）において、2008年から2013年までの6年間に、下顎骨オトガイ部より採取した自家骨を用いた二次的顎裂部骨移植術（以下、顎裂部オトガイ骨移植術）を施行した9歳～13歳の非症候性の唇顎裂（CLA）および唇顎口蓋裂（CLP）患者の総症例数は141例であった。この中で本研究の対象としたのは、術前・術後1週・術後6ヵ月・術後12ヵ月の段階でCBCT撮影を行い、かつ、定期観察期間中に他の二次的手術を行わなかった34例であり、β-TCPを使用しなかった8症例を対照群とし、β-TCPを使用した26症例はβ-TCP群とした（表１）。また、両群間の手術時年齢には有意な差を認めず、経験豊富な4人の術者が同一の治療方針および治療方法にて行っているため技術的な差異はないと考えられる。β-TCPの使用については大阪大学歯学部附属病院倫理審査委員会より承認を得たプロトコールに従って患者本人同席のもと患者の保護者に十分なインフォームド・コンセントを行い、文書にて同意を得た。

２, Beta-tricalcium phosphate (β-TCP)

骨補填材には製造販売元であるオリンパスバイオマテリアル株式会社（東京）より無償提供されたオスフェリオン®を用いた。これはメカノケミカル法によって作製された高

純度 β-TCP 骨補填材であり、本研究には顎裂部オトガイ骨移植術には気孔率 75%、気孔径 100~400mm、顆粒径 0.5~3.0mm となる顆粒状の製品を使用した。

３，歯科用コーンビーム CT 撮影 (CBCT)

手術を行った全ての症例に対して、術前・術後 1 週・術後 6 か月・術後 12 か月に歯科用コーンビーム CT（CBCT）撮影を行った。撮影機器は Alphard-3030（朝日レントゲン工業株式会社、京都）を用いた。撮影条件は管電圧 80 kVp、管電流 4-5 mA、撮影時間 17 sec とした。照射範囲は眼窩下～顎下部全体を含む I モード（径 102 mm x 102 mm）に設定し、ボクセルサイズは 0.2 mm/voxel とした。また、全ての撮影画像データは 16 bit の DICOM 形式画像として保存した。経時的解析においては皮質骨形態の断層面と、近接歯牙の断層面が一致することを確認の上、計測を行なった。

４，顎裂部オトガイ骨移植の術式

顎裂部オトガイ骨移植術の術式を図 1 に示す。術式は全て Bergland らの方法[2]に準じ、歯肉粘膜を骨膜下で剥離したのち、瘻孔周囲粘膜を鼻腔側と口腔側に二分し、それぞれを翻転・縫合し移植床を形成した。骨採取部位となる下顎骨オトガイ部に対しては、下顎両犬歯間の歯肉頬移行部に切開・骨膜剥離を行ってオトガイ部を明示し、唇側皮質骨を含めたブロック骨と、細片状海綿骨を採取した。また、海綿骨採取の際

に流出した骨髄液を含む血液約 5cc をシリンジにて吸引した。採取した海綿骨は滅菌シャーレ上で採取した骨髄液および血液と混合し、さらに β-TCP 使用症例については海綿骨細片の中に同量の割合で β-TCP を添加し良くなじませた。移植床の鼻腔側にオトガイ部より採取した皮質骨を静置し、その上から海綿骨細片を填入、さらに細片を挟み込むように唇側にも皮質骨を置き、粘膜を閉鎖縫合して終術とした。

オトガイ部については、β-TCP 群では、骨採取部位を β-TCP 単独（海綿骨非混合）で充填し、β-TCP を使用しなかった対照群では骨採取後のそのままの状態で閉創した。

５，評価方法

①　上顎顎裂部に形成された歯槽骨頂の評価

術後 12 ヵ月で撮影した CBCT 画像より最大値投影法（maximum intensity projection：MIP）により上顎骨を三次元構築し、二次的顎裂部骨移植によって形成された骨架橋の歯槽骨頂の高さを定性的に評価した（図 2）。Enemark らの方法に準じ、近遠心側両隣在歯の歯根長（歯軸上で顎裂側エナメルーセメント境から根尖までの距離）で囲まれた領域を 4 等分し、歯槽頂の高さを骨架橋形成スコアとして 1～4 の 4 段階に区分した[4]。この方法では骨架橋形成が良好な症例であるほどスコアは小さくなり、不良である症例は大きいスコアになる。

② 正中断画像を用いた自家骨採取領域での術後形態変化

下顎骨オトガイ部における自家骨採取領域の治癒に対するβ-TCP の使用有無での形態変化を比較するため、下顎正中断画像を用いた評価を行った。多断面再構築（multi-planar reconstruction; MPR）によって下顎両中切歯間および左右オトガイ棘の中心を通る正中断 CBCT 面像を抽出した。そして、セファロ分析にて B 点に相当する唇側豊隆の最深部から舌側豊隆の最突出部（オトガイ棘の先端）までの距離を骨幅と定義し、術後の骨形成量を術前との相対的な割合（回復率）として評価した。

③ 三次元画像での上顎顎裂部および下顎骨採取部の設定

上顎顎裂部および下顎骨採取部における骨構造の経時的変化を検討するために、術前・術後の CBCT 撮影画像の重ね合わせを行った。上顎は顎裂両側歯のセメントーエナメル境から梨状孔下縁までの骨欠損領域を顎裂部と定義した。前鼻棘および左右の眼窩下孔を基準点として、術前の画像と術後 6 ヵ月および 12 ヵ月の画像とを重ね合わせて解析を行った（図 3）。その際、萌出や矯正治療によって計測領域に移動した歯牙は測定除外とした。一方、下顎は術前と術後 1 週間の三次元画像をオトガイ部の正中最下点および両側の下顎角隅角部を基準点として重ね合わせて骨採取部位を設定した（図 4）。これらの設定については、三次元骨構造解析ソフトウェア TRI/3D-BON（ラトックシステムエンジニアリング、東京）を用いて行った。

④　顎裂部新生骨および下顎再生骨における三次元骨構造解析

重ね合わせにより設定した顎裂部および骨採取部位における術後 6 ヵ月および 12 ヵ月後の三次元骨構造解析を TRI/3D-BON を用いて行った。解析した測定項目の略称と説明を日本骨形態計測学会の基準に合わせて以下に記す。

TV(mm^3)：計測組織量の体積、BV(mm^3)：骨量、BV/TV(%)：骨体積密度、Tb.Th(mm)：骨量幅、Tb.N(/mm)：骨量数、Tb.Sp(mm)：骨梁間距離、TBPf(/mm)：骨梁の連結性を示す指標、SMI：骨梁の形態を示す指標。

６，統計学的解析

全ての検討項目において対照群と比較した検定を行った。β-TCP 群を 2 群にわけた上顎顎裂部の検討については一元配置分散分析を行った後に Dunnett 検定を行った。オトガイ骨採取部位の検討については Mann–Whitney の U 検定（エクセル統計、東京）を用いた。全ての統計学的比較検討において有意水準は 5%とした。

結果

１，顎裂部骨移植術により形成された骨架橋に対する解析

１）顎裂部に形成された骨架橋の定性的な治療効果判定

全ての症例の顎裂容積を三次元的に測定したところ、β-TCP 群の顎裂容積の平均値は対照群と比較して有意な差を認めなかったものの、対照群よりも明らかに顎裂容積が大きい症例を認めた。そこで、β-TCP 群の 26 症例のうち顎裂容積が狭い症例と広い症例とに分類した。しかしながら、顎裂容積の大小を分別する既報の基準を見つけることができなかったため、相対的に対照群の容積と比較した区分で行った。具体的な抽出方法は対照群の第 3 四分位数（≧625.1 mm^3）よりも大きい症例を顎裂の広い症例として 12 例抽出し、対照群の顎裂容積と差を認めなかった残りの 14 例を顎裂の狭い症例とした（図 5-A）。対照群および顎裂容積で分けた β-TCP 群 24 例について骨架橋の歯槽頂レベルを Enemark らの分類にしたがって区分した結果、いずれの群においてもスコア 2 が多く、統計学上分布に有意な差は認めなかった（図 5-B）。しかしながら、スコア 1 の割合は対照群が最も高く、スコア 3 の割合は最も低かった。また、顎裂が広い β-TCP 群ではスコア 4 が 1 例認められた。

次に各群を唇顎裂（CLA）および唇顎口蓋裂（CLP）に分類して検討を行った。病型に対する顎裂容積の比較を行ったこところ、CLA・CLP ともに同様の傾向であった（図 6-A）。さらにこの分類において歯槽頂レベルを検討したころ、いずれの病型でも各群

の分布に統計学上有意な差を認めなかったが、いずれの群でも大部分はスコア１および２であった（図 6-B）。

２）　顎裂部に形成された骨架橋における三次元骨構造解析

Enemark らの分類による歯槽頂レベルの評価は骨架橋の定性的な評価でしかない。そこで、形成された骨架橋を定量的に解析することを目的として三次元骨構造解析を行った。まず、CLA および CLP 症例における骨体積密度（BV/TV）を測定した。CLA 症例についての検討では、顎裂が狭い β-TCP 群は術後 6 ヵ月の段階から対照群よりも BV/TV が大きくなる傾向を認め、術後 12 ヵ月では対象群よりも有意に大きかった。顎裂の広い β-TCP 群も対照群よりも大きくなる傾向を認めたが、いずれの時期でも統計学的有意差はみとめなかった（図 7-A）。一方、CLP 症例については、いずれの群においても同等の骨体積密度を示した（図 7-B）。

次に骨梁構造を解析したところ、CLA 症例では顎裂の狭い β-TCP 群、顎裂の広い β-TCP 群ともに骨架橋の骨梁幅（Tb.Th）は有意ではないもの増加している傾向を認めた（図 8-A）。骨梁間距離（Tb.Sp）は骨梁幅と同様に、いずれの β-TCP 群も対照群と比較して有意ではないものの狭まっている傾向を認めた（図 8-C）。骨梁数（Tb.N）については対照群と同等であった（図 8-E）。一方、CLP 症例の Tb.th、Tb.N、Tb.Sp については、BV/TV の結果と同様にいずれの β-TCP 群も対照群と比較して同等の結

果であった（図 8-B,D,F）。

さらに、骨架橋における骨梁構造の解析を進め、骨梁の連結性を示す骨パターンファクター（TBPf）および骨梁の形態的特徴を示す構造モデル指標（SMI）を解析した。CLA 症例における顎裂の狭い β-TCP 群は対照群と比較して TBPf の値が負に向いており、術後 12 ヵ月では対照群と比較して有意ではなかったものの（p=0.07）、さらに低い値を示した（図 9-A）。SMI はいずれの β-TCP 群も対照群よりもやや低い傾向にあった。CLP 症例では、TBPf および SMI のいずれの指標においても対照群と β-TCP 症例には変化を認めなかった（図 9-B,D）。

２，下顎骨自家骨採取部位に対して β-TCP のみ（海綿骨非混合）を使用した再生骨の解析

１） 正中断 CBCT 画像を用いた自家骨採取部位に形成された再生骨の比較

β-TCP 群および対照群において経時的に撮影した同一症例の正中断 CBCT 画像を比較した（図 10）。術後 1 週における β-TCP 使用症例では骨欠損に沿って β-TCP が充塡されており、術後 6 ヵ月および 12 ヵ月における正中断画像を観察すると充填された範囲で皮質骨および海綿骨が形成された。一方、対照群では術後 12 ヵ月を経過してもオトガイの一部が深く陥没している症例を多く認めた。そこで、対照群 8 例

とβ-TCP 群 8 例の正中断 CBCT 画像より術後 6 ヵ月および 12 ヵ月の骨幅を測定し、同一症例における術前の骨幅を基準として相対的な割合（回復率）を算出した。その結果、対照群は術後 6 ヵ月では平均で 59.3%、術後 12 ヵ月では 68.9%まで回復した。一方、β-TCP 群は術後 6 ヵ月で 96.2%、術後 12 ヵ月で 97.1%と術前の骨幅をほぼ維持しながら骨再生が行われた（図 11）。

２） 自家骨採取部位に形成された再生骨の三次元骨構造解析

自家骨採取部位に形成された再生骨をさらに詳細に検討するために三次元構造解析を行った。はじめに、自家骨採取部位における各群の術前の骨構造を解析すると、計測組織量（自家骨採取領域の容積、TV）および骨量（自家骨採取量、BV）には差を両群間に差を認めなかった（図 12-A,B）。また、骨体積密度（BV/TV）にも両群間に差はなかった（図 12-C）。

下顎骨は皮質骨が厚いため、再生領域全体の骨梁解析を行うと偏りがでると考えられたため、下顎オトガイ部の骨再生部位については皮質骨と海綿骨とに区分して検討した。まず、唇側に再生された皮質骨領域を抽出して再生皮質骨の骨幅を測定した。皮質骨幅は術後 6 ヵ月の段階では両群ともに 600mm 程度であり、対照群は術後 12 ヵ月でもその幅に変化を認めなかったが、術後 12 ヵ月の β-TCP 群は皮質骨幅が増加し、同時期の対照群と比較して有意に大きかった（図 13）。次に、再生された

海綿骨における三次元骨構造解析を行った。骨量（海綿骨量、BV）は正中断 CBCT 画像を用いた顎骨幅の結果と同様に、いずれの撮影時期においても β-TCP 群は対照群と比較して有意に大きい値を示した（図 14-A）。また、海綿骨の骨体積密度も術後 12 ヵ月で β-TCP 群の方が対照群よりも有意に大きかった（図 14-B）。術後 6 ヵ月および 12 ヵ月における β-TCP 使用群の骨梁幅（Tb.Th）、骨梁数（Tb.N）は対照群と比較して有意に大きく、骨梁間距離（Tb.Sp）は有意に小さかった（図 15-A,B,C）。さらに、β-TCP 群の骨パターンファクター（TBPf）の値は術後 12 ヵ月の段階で対照群よりも有意に低く、構造モデル指標（SMI）は術後 6 ヵ月から対照群よりも有意に小さい値を示した。

考察

口唇口蓋裂の一貫治療の中で現在の顎裂部骨移植術は、乳幼児期におこなわれる口唇形成術や口蓋形成術より後の学童期に行われる手術であり、粘膜骨膜弁を用いた顎裂の閉鎖では十分な骨新生が得られなかった症例に対して犬歯の萌出が開始される時期に行われる[5 23]。顎裂部骨移植術に腸骨 PCBM を中心とした自家骨移植が主に行われている理由は、患者との拒絶反応やウィルス感染症などのリスクがないためであり、本研究で取り上げた顎裂部オトガイ骨移植もこれに当てはまる。自家骨には足場となるリン酸カルシウムを中心としたミネラル成分だけでなく、骨中に含まれている成長因子などのタンパク質群や骨代謝を制御する骨細胞が多く含まれており、シャーベット状の海綿骨には骨髄組織や骨代謝に必要となる幹細胞やサイトカインが多量に存在する[24]。すなわち、骨再生には幹細胞とサイトカインと足場材料の 3 つが必須であるが、自家骨はその全てを備えていると言える。一方、β-TCP は自らが生体に吸収されながら骨に置換してゆく生体活性セラミックス（足場材料）である。材料自体には再生に必要なサイトカインや細胞を含んでいないものの、移植床周囲の骨髄組織より誘導された破骨細胞が材料表面に接着して吸収機序が働き、さらにその吸収窩には骨芽細胞が配列し骨基質の産生が起こる[25]。β-TCP は現在製品化されている骨補填材の中でいち早く多くのエビデンスを蓄積しており、整形外科を中心とした医科領域で信頼性の非常に高い医療材料の一つになっている。ところが、本邦では口腔内の手術にはまだ適用認可が下りておらず、顎骨への使用に関する公のデータはほとんどな

い。このことから、大阪大学歯学部附属病院顎口腔病因病態制御学講座（第一口腔外科）は倫理審査委員会承認の上、顎裂部オトガイ骨移植に対して β-TCP を適用する臨床研究を行うに至っている。

CT の普及とともに顎顔面領域における三次元画像解析は、一般的になりつつある。特に歯科用コーンビーム CT（CBCT）の普及は大いにこれに寄与している[26, 27]。また、CT の最大の長所は骨形態を三次元的に捉えることが可能なだけでなく、一般撮影では得られない定量的な解析も行えることである。従来の顎裂骨移植術の術後評価は口内法撮影により得られたエックス線画像を用いた定性的な評価のみで判断されており、Enemark らの分類も本来口内法撮影で得られた画像で行う古典的な評価方法である[4]。本研究ではこれを応用して、CBCT にて得られた三次元情報を加えた定量的評価を試みることを最初に考え、顎裂容積と顎裂部の歯槽頂スコアとの関係を検討した。また、口蓋裂手術を検討する際に顎模型や実際の口腔内診察にて「顎裂が広い・狭い」と評価する事が多く、口内法での検討では顎裂幅は平均裂幅が 6mm 前後とされているが、顎裂容積は口内法撮影で判断することは難しい[28]。そこで、本研究では対照群を基準として β-TCP 群の顎裂容積を相対的に 2 つに分類して評価した。その結果、CLA 症例における顎裂の広い β-TCP 群で歯槽頂レベルの低い症例を 1 例認めた以外は、顎裂の幅や β-TCP の有無で歯槽頂レベルの最頻値が変化することはなかった。自家骨採取量は両群ともに平均 500mm^3 程度であり、このことは顎裂の広い β-TCP 群では移植骨の半分は β-TCP で占めていることになる（図 5-A、図 12-B）。一般

的に歯槽頂レベルが Enemark らの分類でスコア 1〜2 であれば顎裂部への犬歯の萌出誘導は可能であると言われている[4]。したがって、β-TCP の添加によって採骨量よりも大きい顎裂容積をもつ症例でも犬歯の萌出誘導が十分可能となり、顎裂部骨移植術の主目的を果たすことができると考えられた。また、CLA と CLP を比較した腸骨を用いた顎裂部骨移植術の術後経過に関して両症例とも骨架橋形成は良好であったことが本邦では近年述べられており[29]、顎裂への新鮮自家骨海綿骨細片移植オトガイ骨と β-TCP を用いた顎裂部オトガイ骨移植でも同様の結果を得ることができたとも考えられた。

今回の三次元的検討では CBCT を用いたが、顎裂部骨移植術に対して一般的に医科で用いる multi-detector raw CT（MDCT）を用いた解析も近年行われている。MDCT は撮影原理から CT 値を厳密に決定する事が可能であり、適切なファントムを用いれば骨密度（Bone Mineral Density; BMD）まで測定することが可能である。一方、CBCT は線束がコーン型であることから CT 値を決定することはできない[30]。このようなことから CBCT を用いた本研究では、症例ごとにコントラストを決定し、CT 値に直接影響しない骨量および骨梁構造の解析のみにとどめた。また、かつて骨構造解析は空間分解能が 5〜10mm の実験用マイクロ CT で撮影されたデータを基に行われるものであったが、空間分解能が 0.2mm 程度であれば解析が可能であり、ヒトを対象とした骨構造解析の研究も行われつつある[31]。CBCT とマイクロ CT の画像データの相関性を示す基礎的な論文も発表されており[32 33]、CBCT を用いた今回の骨構造解析も妥当と考える。

顎裂に形成された骨架橋の解析では、CLA 群における β-TCP 群は対照群より BV/TV 値が大きく、また、骨梁構造も緻密性が増加している傾向にあった（図 7-A、図 8-A,C,E、図 9-A,C）。一方、CLP 群は両群ともに同等であった（図 7-B、図 8-B,D,F、図 9-B,D）。CLA と CLP で結果に違いがみられた点について、顎裂部に形成された骨架橋の骨梁構造を解析した報告は本研究が初めてであり既報との比較はできないが、CLA と CLP 患者の顎裂を解剖学的に考察すると、CLA は口蓋裂が存在せず口蓋側に骨が存在する点が CLP と異なる。CLA 症例は口蓋側の骨も骨新生の足場として用いることができ、サイトカインや細胞の供給源となりえるためと考えたとしても、対照群における CLA と CLP 間の BV/TV に差を認めないことから説明がつかない。このようなことから、CLA 症例は自家骨と β-TCP を CLP 群よりも緻密に充填することができた可能性が高いと考えている。

下顎骨オトガイ部の骨採取部位における骨再生過程の検討では、β-TCP 群で骨形態・骨梁構造ともに対照群よりも良好な結果を得た（図 10～16）。対照群は血餅を足場として舌側皮質骨および左右の骨断端から細胞やサイトカインが誘導され骨再生が行われるが、β-TCP 群は下顎骨形態に賦形された β-TCP に血餅が沿って浸透して骨再生機序が生じた結果と思われる。わが国では顎裂部骨移植に際して β-TCP の使用実績は大阪大学歯学部附属病院第一口腔外科しか無いが、海外ではオトガイの骨採取部位に β-TCP を充填した報告が存在する。Ruiter らは、顎裂部オトガイ骨移植を行った患者の骨採取部位に β-TCP を充填し、18 ヵ月後に再生骨を採取して組織学的観察を行った結果を示している。再生骨の骨梁構造は

十分な太さと複雑性を持ち合わせており、β-TCP の残存は認めたものの骨組織と直接コンタクトして骨梁の一部として機能していた。また、術後 1 年の正中断 CT 画像でも、本研究で得られたのと同様の所見を報告している[34]。一方、Dik らは Ruiter らの報告の 4 年前に骨採取部位に β-TCP を添加しなくても軟組織形態は術後 1 年で術前の形態まで回復すると報告している[35]。しかしながら、この報告で行われた骨採取範囲は唇舌径が明らかに本研究よりも浅く、この研究で取り上げた患者が必ずしも下顔面の軟組織の形態に満足しているわけではない。また、顎裂部骨移植術が予後不良であった場合に再度オトガイ骨を採取できると考えれば、オトガイ部の骨採取部位に β-TCP を添加することは非常に有効な手段であると思われる。

顎裂部骨移植術に β-TCP を使用する取り組みは動物実験で報告されている。ヤギの上顎に人工的に形成した顎裂に自家骨または β-TCP を添加し、3 ヵ月後の骨形成量を比較した結果、両群に差がないことが報告されている[36]。また、本邦ではイヌの上顎において人工的に形成した顎裂へ Carbonated Hydroxyapatite 顆粒とイヌ間葉系幹細胞の混合物を充填した結果、充填後 3〜6 ヵ月で対照群よりも良好な骨形成が認められている[37]。本研究を含めて口唇口蓋裂治療における β-TCP の応用法がさらに検討され、その有用性や安全性が証明され、ヒト間葉系幹細胞の研究がさらに進歩すれば、自家骨に頼らない顎裂部骨移植術も可能になるであろう。また、その評価には今回用いた三次元骨構造解析も有効であるものと思われる。

結論

本研究では、顎裂部オトガイ骨移植術において β-TCP を使用した症例と非使用症例について CBCT を用いて三次元的に比較した。その結果、オトガイ骨と β-TCP の混合により、これまでオトガイ骨移植の対象とされなかった顎裂容積の広い症例にも良好な予後が得られた。そして、下顎骨オトガイ部の骨採取部位への β-TCP の使用は術前の骨形態を術前の状態まで回復するためにも有利となることが明らかとなった。よって β-TCP は、顎裂部オトガイ骨移植術に際し、顎裂部および下顎骨オトガイ部の治癒に有効であることが示唆された。

謝辞

稿を終えるにあたり、本研究の機会を与えてくださり、終始変わらぬ御指導・御鞭撻を賜った大阪大学大学院歯学研究科顎口腔疾患制御学（口腔外科第一教室）　古郷幹彦教授に深甚なる謝意を表します。

また、本研究の進行にあたり、CBCT 画像を提供してくださいました大阪大学大学院歯学研究科口腔顎先端放射線学（歯科放射線学）　村上秀明准准教授、三次元骨構造解析についての技術協力を頂きましたラトックエンジニアリング株式会社　南郷脩史様、そして、多大なご協力を頂きました大阪大学大学院歯学研究科顎口腔疾患制御学（口腔外科第一教室）　宮川和晃博士をはじめとする教室員の皆様に深く御礼申し上げます。

引用文献

1) Boyne P. J., Sands N. R. Secondary bone grafting of residual alveolar and palatal clefts. *Journal of oral surgery (American Dental Association : 1965).* 1972; **30**: 87-92.

2) Bergland O., Semb G., Abyholm F. E. Elimination of the residual alveolar cleft by secondary bone grafting and subsequent orthodontic treatment. *The Cleft palate journal.* 1986; **23**: 175-205.

3) Sindet-Pedersen S., Enemark H. Comparative study of secondary and late secondary bone-grafting in patients with residual cleft defects. Short-term evaluation. *International journal of oral surgery.* 1985; **14**: 389-398.

4) Enemark H., Sindet-Pedersen S., Bundgaard M. Long-term results after secondary bone grafting of alveolar clefts. *Journal of oral and maxillofacial surgery : official journal of the American Association of Oral and Maxillofacial Surgeons.* 1987; **45**: 913-919.

5) Boyne P. J., Sands N. R. Combined orthodontic-surgical management of residual palato-alveolar cleft defects. *American journal of orthodontics.* 1976; **70**: 20-37.

6) Abyholm F. E., Bergland O., Semb G. Secondary bone grafting of alveolar clefts. A surgical/orthodontic treatment enabling a non-prosthodontic rehabilitation in cleft lip and palate patients. *Scandinavian journal of plastic and reconstructive surgery.* 1981; **15**: 127-140.

7) Trotman C. A., Papillon F., Ross R. B., Mcnamara J. A., Jr., Johnston L. E., Jr. A retrospective comparison of frontal facial dimensions in alveolar-bone-grafted and nongrafted unilateral cleft lip and palate patients. *The Angle orthodontist.* 1997; **67**: 389-394.

8) 夏目 長門, 吉田 和加, 新美 照幸, et al. 顎裂部骨移植に関するインフォームド・コンセント-質問紙法による評価について. *日本口蓋裂学会雑誌.* 1998; **23**: 97-104.

9) 三古谷 忠. 下顎外側皮質骨を用いた顎裂部骨移植術の考案. *日本口腔外科学会雑誌.* 2010; **56**: 692-700.

10) Larossa D., Buchman S., Rothkopf D. M., Mayro R., Randall P. A comparison of iliac and cranial bone in secondary grafting of alveolar clefts. *Plastic and reconstructive surgery.* 1995; **96**: 789-797; discussion 798-789.

11) Borstlap W. A., Heidbuchel K. L., Freihofer H. P., Kuijpers-Jagtman A. M. Early secondary bone grafting of alveolar cleft defects. A comparison between chin and rib grafts. *Journal of cranio-maxillo-facial surgery : official publication of the European Association for Cranio-Maxillo-Facial Surgery.* 1990; **18**: 201-205.

12) Freihofer H. P., Borstlap W. A., Kuijpers-Jagtman A. M., et al. Timing and transplant materials for closure of alveolar clefts. A clinical comparison of 296 cases. *Journal of cranio-maxillo-facial surgery : official publication of the European Association for Cranio-Maxillo-Facial Surgery.* 1993; **21**: 143-148.

13) Booij A., Raghoebar G. M., Jansma J., Kalk W. W., Vissink A. Morbidity of chin bone transplants used for reconstructing alveolar defects in cleft patients. *The Cleft palate-craniofacial journal : official publication of the American Cleft Palate-Craniofacial Association.* 2005; **42**: 533-538.

14) Takahashi K., Tanabe K., Ohnuki M., et al. Induction of pluripotent stem cells from adult human fibroblasts by defined factors. *Cell.* 2007; **131**: 861-872.

15) Langer R., Vacanti J. P. Tissue engineering. *Science (New York, NY).* 1993; **260**: 920-926.

16) 小澤 正宏. 高純度β-TCPの骨形成能と溶解性に関する実験的研究. *生体材料.* 1995; **13**: 167-175.

17) 星野 傑, 大谷 和之, 進藤 重雄, et al. 腰椎変性すべり症に対する pedicle screw 固定を

併用した後側方固定術の骨癒合判定　局所骨+HA/β-TCP 複合体(Primabone)と局所骨+β-TCP(Superpore)との比較. *関東整形災害外科学会雑誌.* 2014; **45**: 218-222.

18) 小曽根 英, 石川 哲大, 新籾 正明. 頸椎前方インストゥルメンテーション手術における腓骨採取後補填材料としての β-tricalcium phosphate(β-TCP)の使用経験. *Journal of Spine Research.* 2014; **5**: 1415-1418.

19) 橋口 隼人, 木津 英樹, 鈴木 啓介, 朝波 惣一郎. 骨補填材 β-TCP を用いた上顎洞底挙上術の臨床的検討. *Journal of Bio-Integration.* 2013; **3**: 61-66.

20) 岡内 豊美, 相川 友直, 飯田 征二, et al. β-TCP を併用した顎裂部二次的骨移植の臨床的評価. *日本口蓋裂学会雑誌.* 2006; **31**: 168.

21) 高尾 香名, 岡内 豊美, 相川 友直, et al. β-TCP 併用下顎骨オトガイ部骨を用いた二次的顎裂部骨移植術の検討. *日本口蓋裂学会雑誌.* 2008; **33**: 225.

22) 木田 久美子, 山西 整, 森本 泰成, et al. β-TCP 併用顎裂部オトガイ骨移植術の術後評価. *日本口蓋裂学会雑誌.* 2012; **37**: 159.

23) 村松 裕之, 赤松 正, 清水 典佳. 顎裂部骨移植. *小児口腔外科.* 2011; **21**: 1-24.

24) Kinoshita Y., Kirigakubo M., Kobayashi M., Tabata T., Shimura K., Ikada Y. Study on the efficacy of biodegradable poly(L-lactide) mesh for supporting transplanted particulate cancellous bone and marrow: experiment involving subcutaneous implantation in dogs. *Biomaterials.* 1993; **14**: 729-736.

25) Niwa Yusuke, Nagahara Kuniteru, Nagayama Motohiko, et al. Immunohistochemical study of rat parietal bone defect repair with β-tricalcium phosphate and carbonate apatite. *Oral Medicine & Pathology.* 2009; **13**: 127-133.

26) Orhan Kaan, Icen Murat, Aksoy Secil, Ozan Oguz, Berberoglu Atilla. Cone-beam CT evaluation of morphology, location, and course of mandibular incisive canal: considerations for implant treatment. *Oral Radiology.* 2014; **30**: 64-75.

27) 小原 彰浩, 西野 和臣, 焼田 裕里, et al. CBCT 頭蓋顎顔面硬軟組織三次元データと歯列模型三次元データ統合モデルの開発. *日本顎変形症学会雑誌.* 2014; **24**: 218-224.

28) 幸地 省子, 猪狩 俊郎, 飯野 光喜, et al. 顎裂への新鮮自家腸骨海綿骨細片移植. *日本口蓋裂学会雑誌.* 1995; **20**: 59-74.

29) 佐藤 公治, 相澤 貴子, 小林 義和, et al. 顎裂部骨移植術に関する臨床的検討—片側性唇顎裂と唇顎口蓋裂の比較—. *日本口蓋裂学会雑誌.* 2014; **39**: 1-6.

30) 神田 昌巳, 上林 毅, 松崎 紘一, 三上 格, 荘村 泰治. 医科用 CT の CT 値と歯科用コーンビーム CT のピクセル値の比較. *日本歯科理工学会誌.* 2013; **32**: 41-51.

31) Inoue K., Hamano T., Nango N., et al. Multidetector-row computed tomography is useful to evaluate the therapeutic effects of bisphosphonates in glucocorticoid-induced osteoporosis. *Journal of bone and mineral metabolism.* 2014; **32**: 271-280.

32) Monje A., Monje F., Gonzalez-Garcia R., Galindo-Moreno P., Rodriguez-Salvanes F., Wang H. L. Comparison between microcomputed tomography and cone-beam computed tomography radiologic bone to assess atrophic posterior maxilla density and microarchitecture. *Clinical oral implants research.* 2014; **25**: 723-728.

33) Ibrahim N., Parsa A., Hassan B., Van Der Stelt P., Aartman I. H., Wismeijer D. Accuracy of trabecular bone microstructural measurement at planned dental implant sites using cone-beam CT datasets. *Clinical oral implants research.* 2014; **25**: 941-945.

34) De Ruiter A., Dik E., Van Es R., et al. Micro-structured calcium phosphate ceramic for donor site repair after harvesting chin bone for grafting alveolar clefts in children. *Journal of cranio-maxillo-facial surgery : official publication of the European Association for Cranio-Maxillo-Facial Surgery.* 2014; **42**: 460-468.

35) Dik E. A., De Ruiter A. P., Van Der Bilt A., Koole R. Effect on the contour of bone and soft tissue one year after harvesting chin bone for alveolar cleft repair. *International journal of*

oral and maxillofacial surgery. 2010; **39**: 962-967.

36) De Ruiter A., Meijer G., Dormaar T., et al. beta-TCP versus autologous bone for repair of alveolar clefts in a goat model. *The Cleft palate-craniofacial journal : official publication of the American Cleft Palate-Craniofacial Association.* 2011; **48**: 654-662.

37) Yoshioka M., Tanimoto K., Tanne Y., et al. Bone regeneration in artificial jaw cleft by use of carbonated hydroxyapatite particles and mesenchymal stem cells derived from iliac bone. *International journal of dentistry.* 2012; **2012**: 352510.

表1.対象症例の詳細

	病型	手術時平均年齢
対照群 （8例）	唇顎裂（CLA）　：4例 唇顎口蓋裂（CLP)　：4例	9.5±1.2歳
β-TCP群 （26例）	唇顎裂（CLA）　：12例 唇顎口蓋裂（CLP)　：14例	9.6±1.1歳

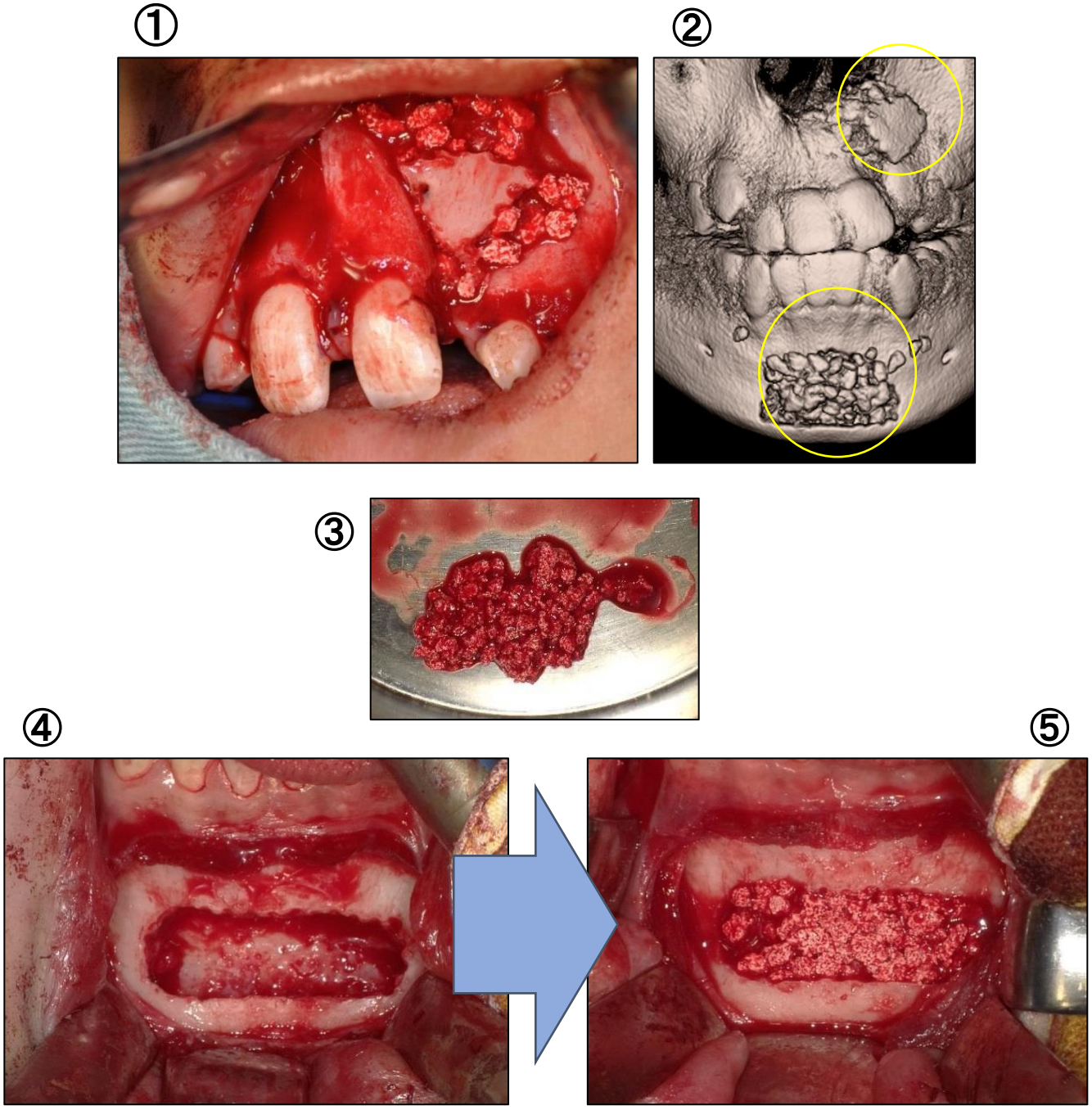

図1　顎裂部オトガイ骨移植の術式

① 顎裂部：移植床の形成。歯肉粘膜を骨膜下で剥離し顎裂部の

② 術後のCBCT画像を示す。黄色の円で示す部分がβ－TCP。

③ 骨髄液を含む血液と混和したβ－TCP。

④ オトガイ部：下顎前歯の根尖を傷つけない範囲で同部の皮質骨・海綿骨を採取する。

⑤ オトガイ部：β－TCPのみを填入した状態。

A

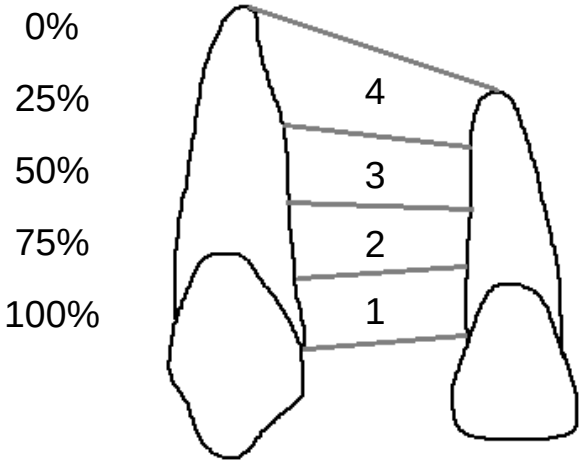

B

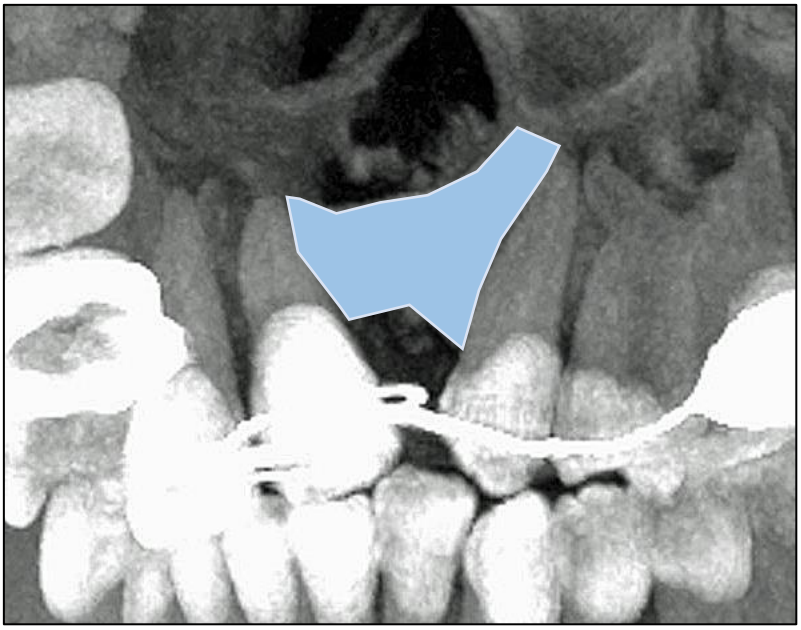

図2　Enemarkらの分類による顎裂部骨架橋の定性的評価

（A）顎裂部骨移植後の骨レベルについてEnemarkらの方法に準じて1～4に分類した。

（B）本来、Enemarkらの分類は口内法撮影によるレントゲン画像を用いるが、本研究では最大値投影法にて三次元構築した画像を用いて評価した。

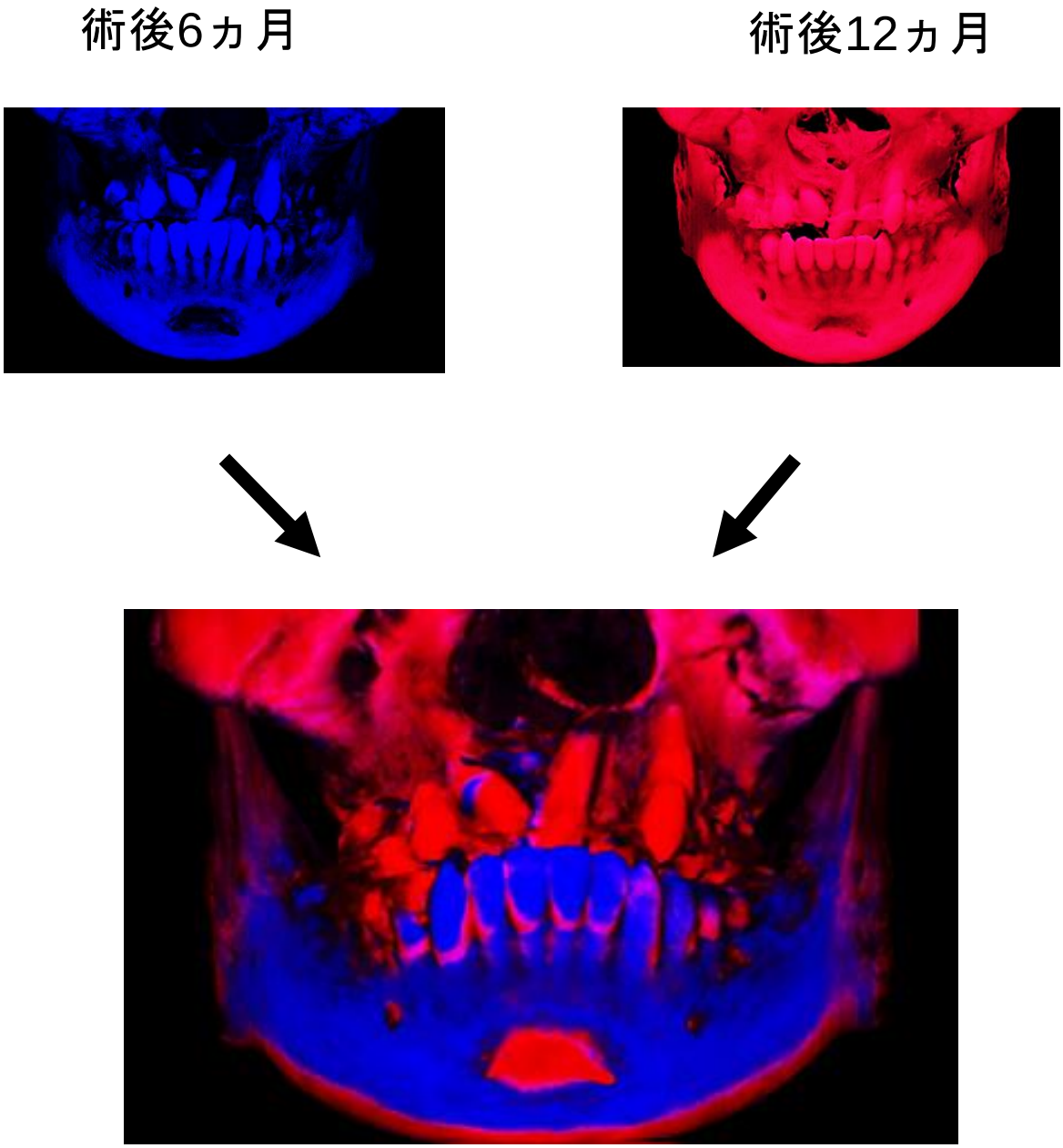

図3　顎裂部における三次元骨構造解析のための術前・術後CBCT画像の重ね合わせ

前鼻棘と左右の眼窩下孔を基準点として重ね合わせを行った。

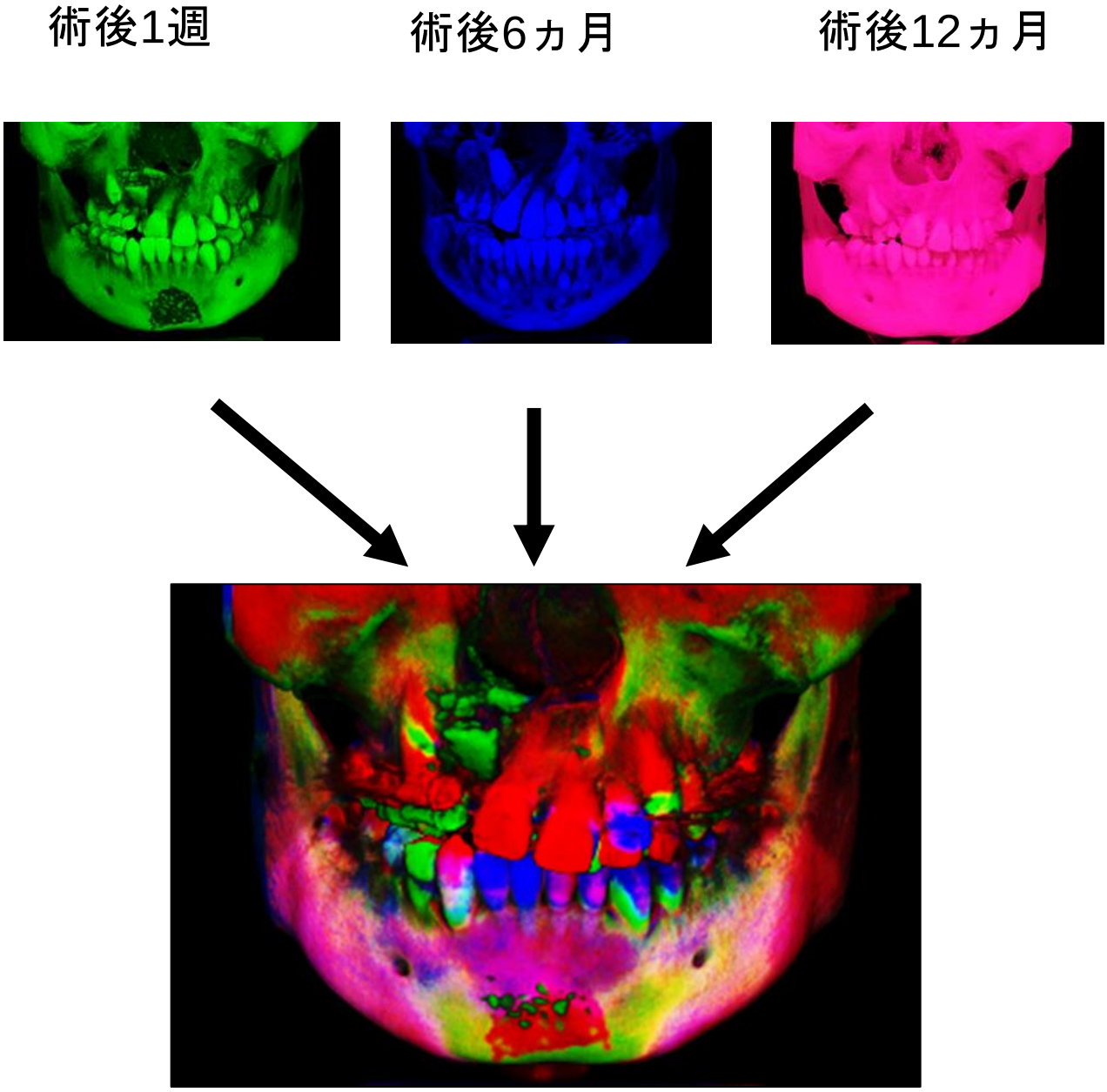

図4　オトガイ骨採取部位における三次元骨構造解析のための術前・術後CBCT画像の重ね合わせ

両側の下顎角隅角部を基準点として重ね合わせて骨採取部位を設定した。

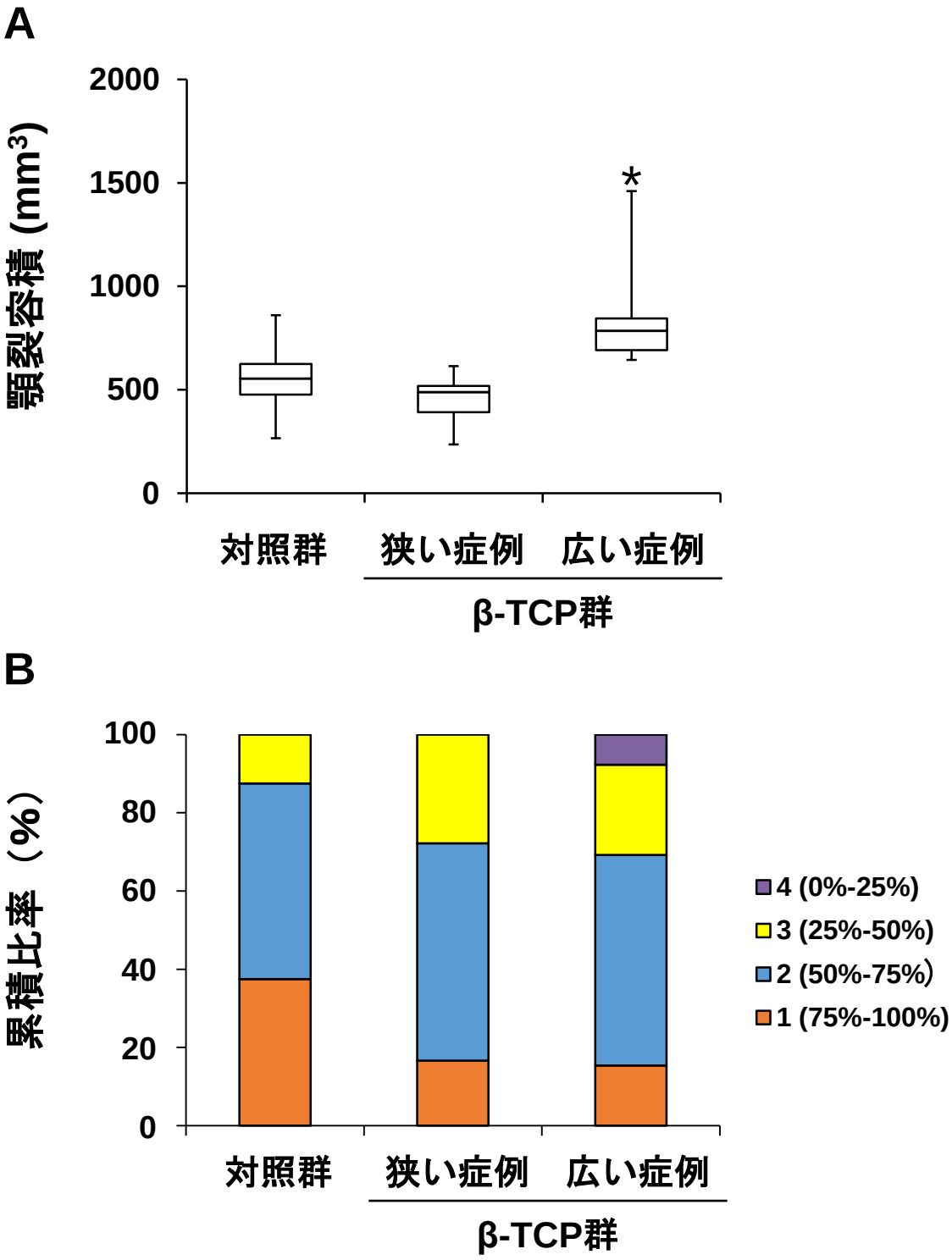

図5　顎裂容積によるβ-TCP群の分類と歯槽頂レベルの分布

（A）β-TCPを使用した群を対照群の顎裂容積の第3四分位数を基準に小さい症例と大きい症例とに分類した。

*: $p<0.05$ vs. 対照群。

（B）術後12ヵ月の各群における歯槽頂レベルの分布を累積比率にて示した。

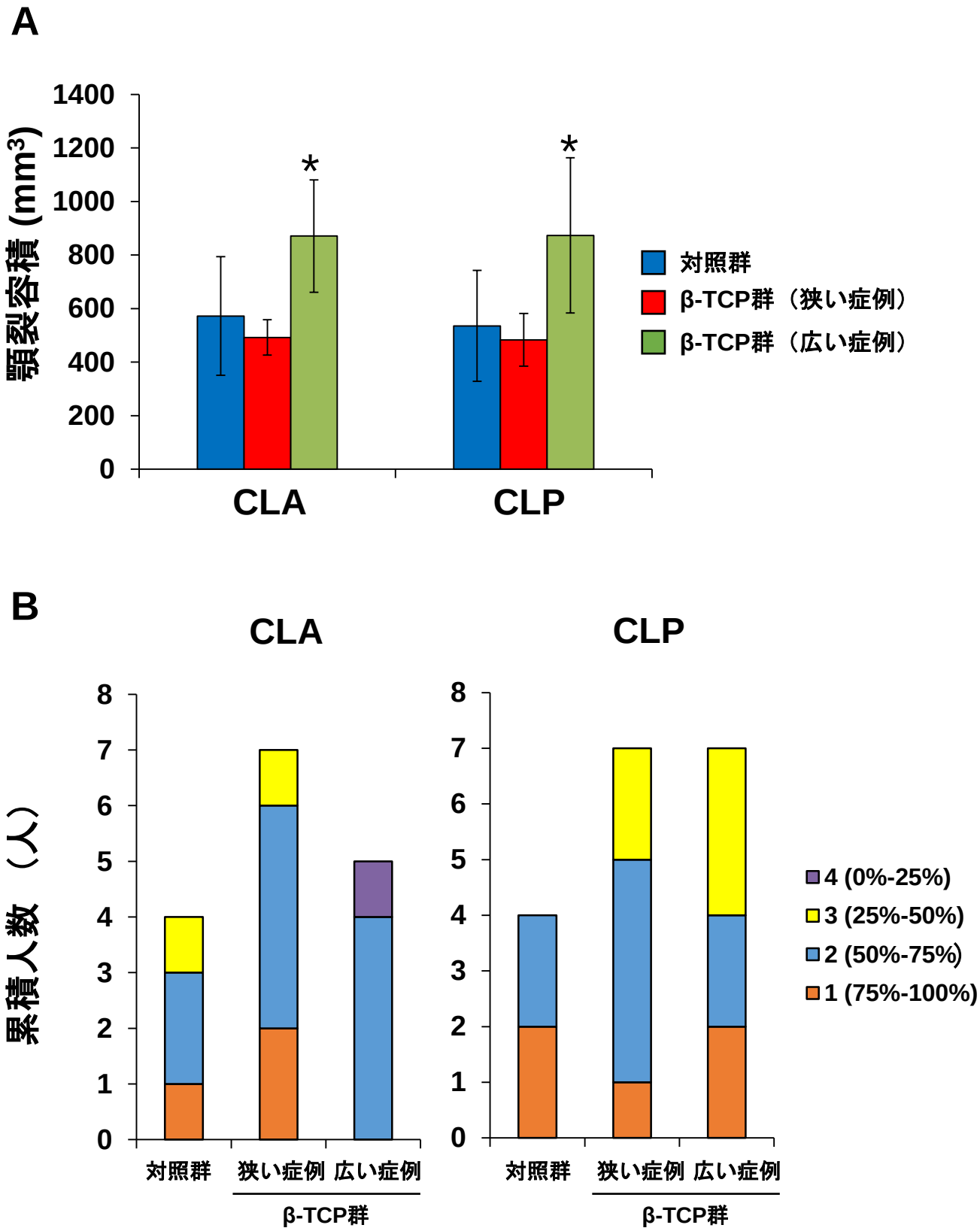

図6　唇顎裂および唇顎口蓋裂症例における各群の顎裂容積と歯槽頂レベルの分布

（A）対象患者を唇顎裂（CLA）および唇顎口蓋裂症例（CLP）に分類し、各群の顎裂容積の平均を示した。*: $p<0.05$ vs. 対照群。（B）各病型における術後12ヵ月の歯槽頂レベルの分布を累積人数としてあらわした。

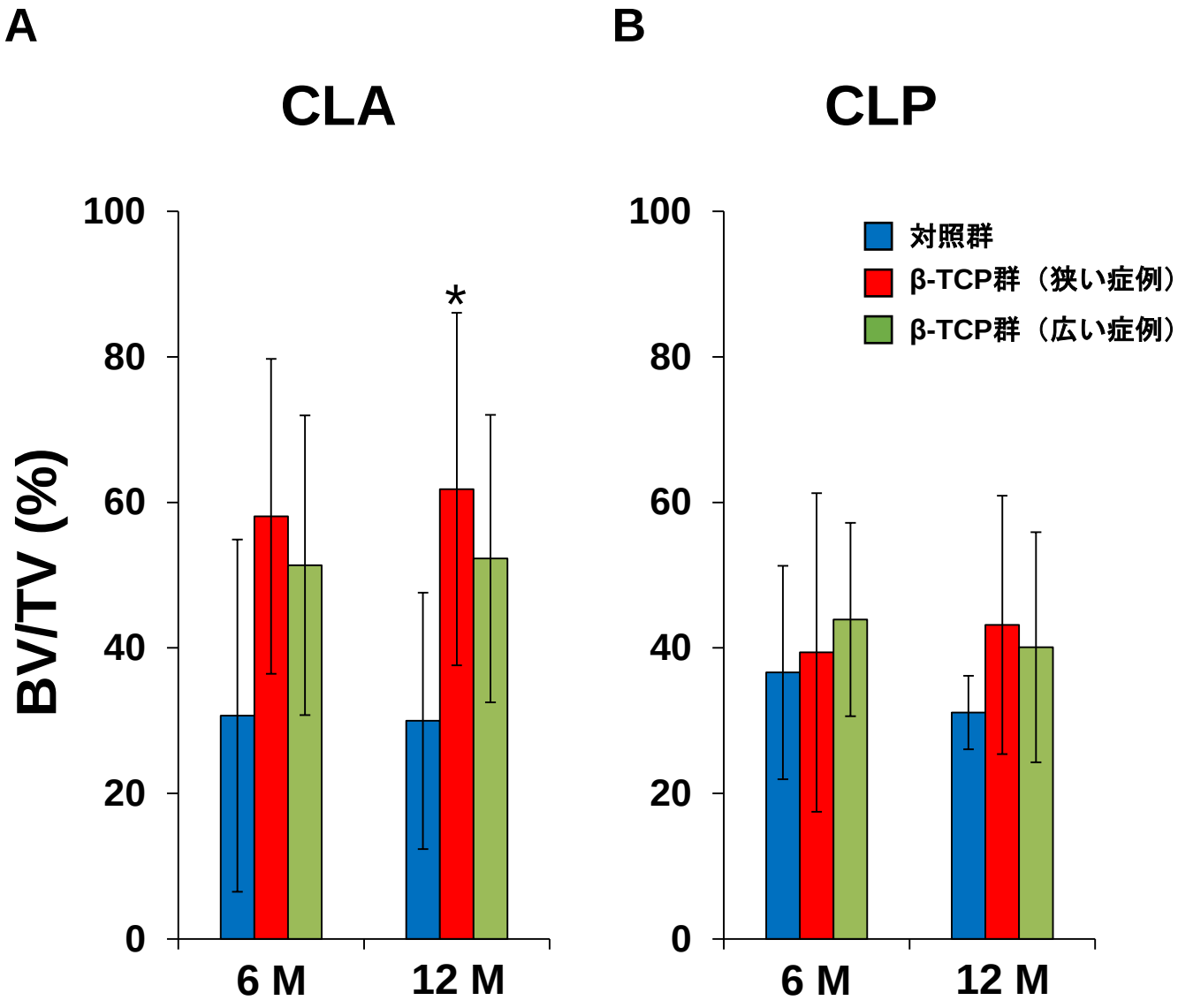

図7　唇顎裂および唇顎口蓋裂症例の顎裂における各群の顎裂容積と歯槽頂レベルの分布

術後6ヵ月および12ヵ月におけるβ-TCP群および対照群の骨体積密度（BV/TV）を示す。

（A）唇顎裂（CLA）における骨体積密度。（B）唇顎口蓋裂（CLP）における骨体積密度。

*: $p<0.05$ vs. 対照群。

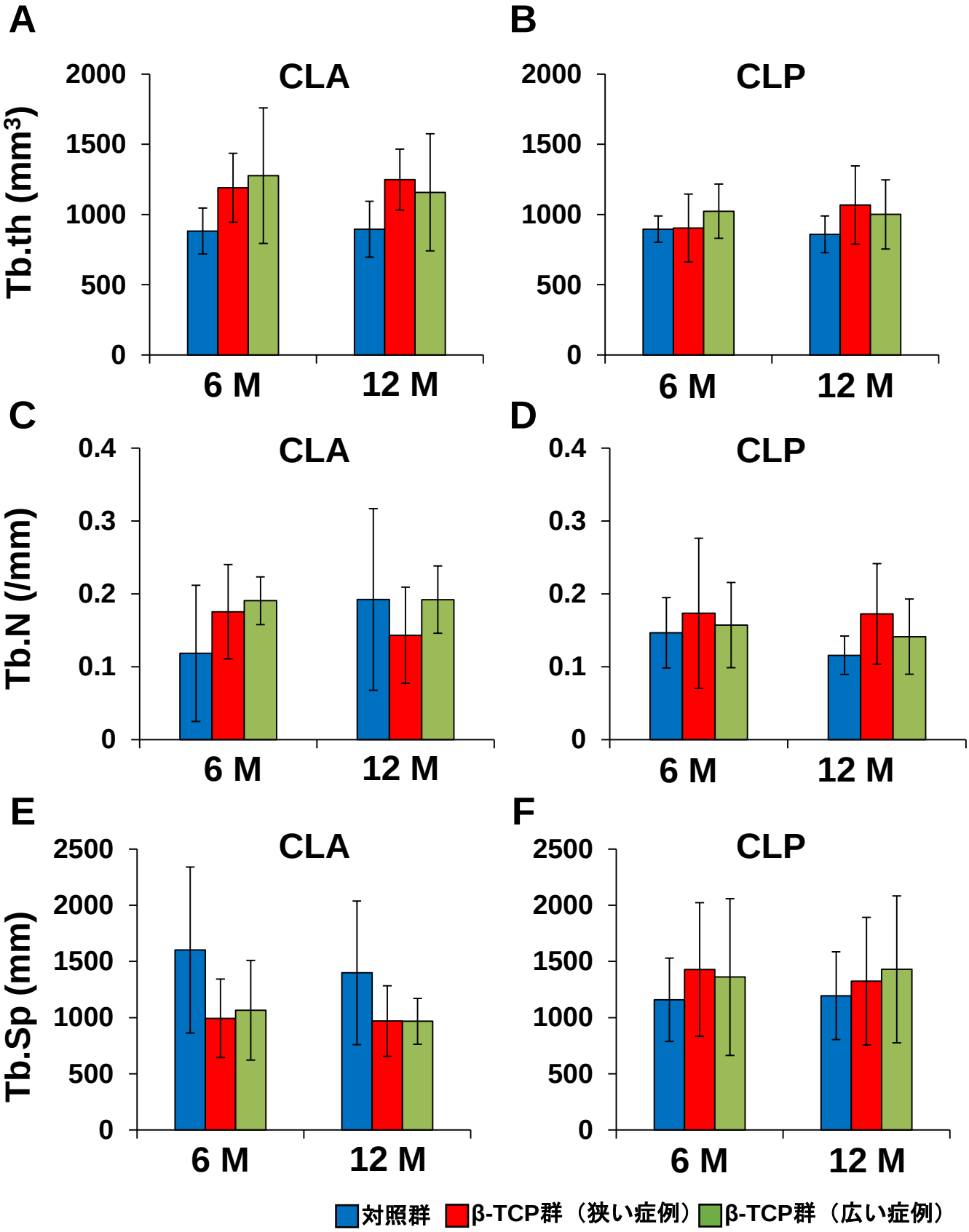

図8　唇顎裂および唇顎口蓋裂症例の顎裂における各群の骨梁構造

術後6ヵ月および12ヵ月におけるβ-TCP群および対照群のおける骨梁構造解析の結果を示す。

（A）唇顎裂(CLA)における骨体積密度。（B）唇顎口蓋裂（CLP）における骨体積密度。

*: $p<0.05$ vs. 対照群。

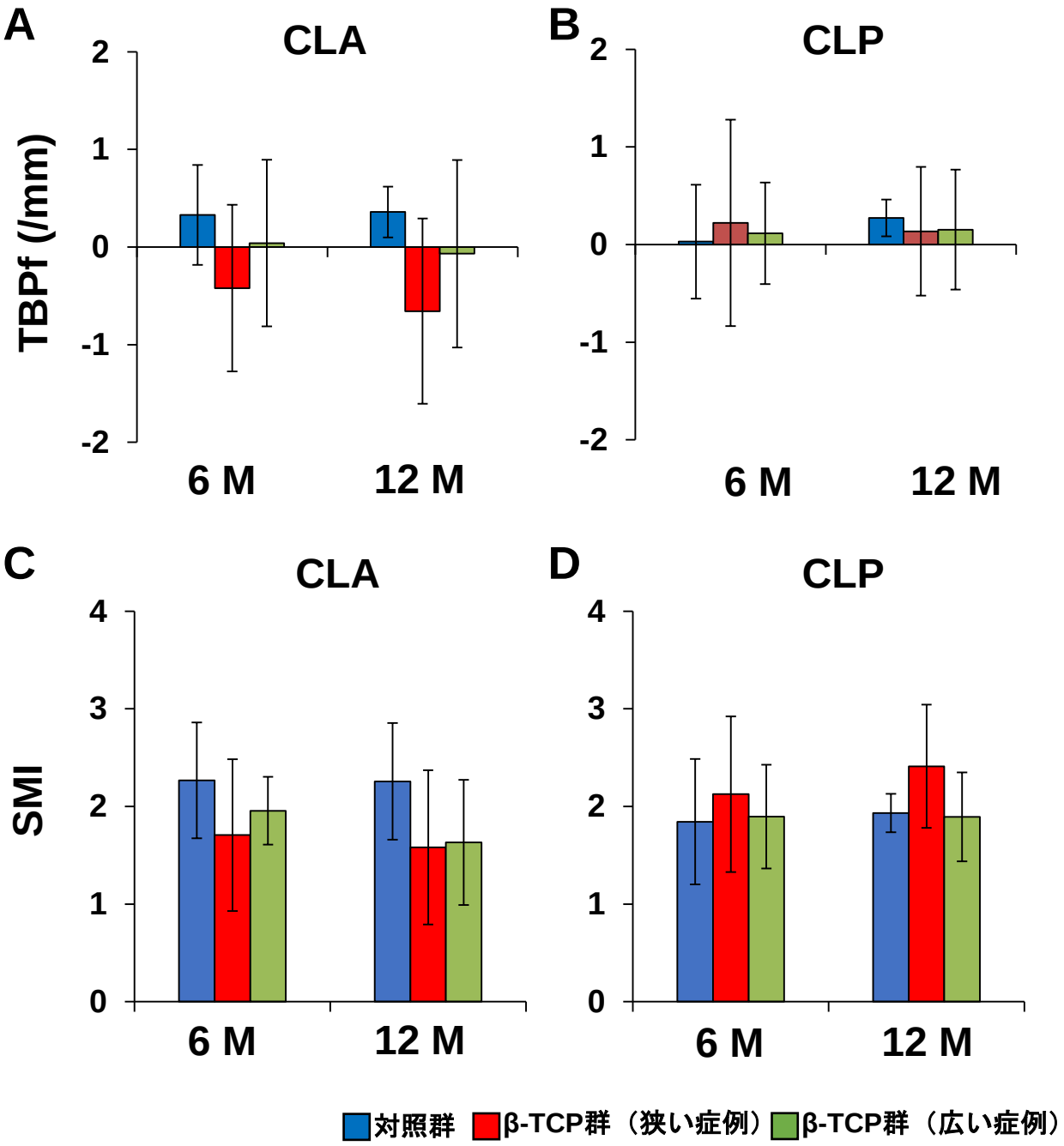

図9　唇顎裂および唇顎口蓋裂症例の顎裂における各群の空間的骨梁構造指標

術後6ヵ月および12ヵ月におけるβ-TCP群および対照群のおける骨梁構造解析の結果を示す。

（A）唇顎裂(CLA)における骨体積密度。（B）唇顎口蓋裂（CLP）における骨体積密度。

*: $p<0.05$ vs. 対照群。

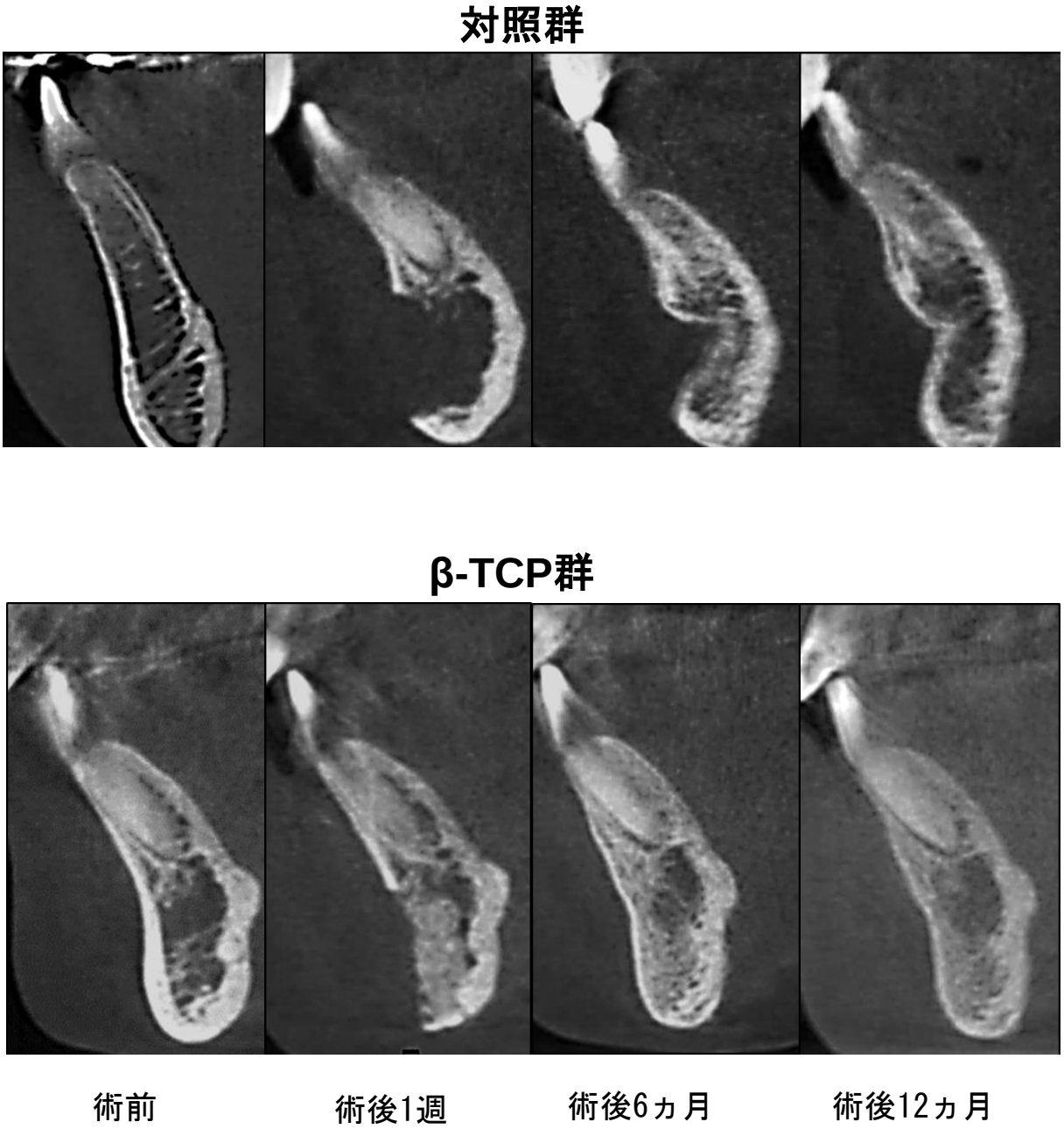

図10　下顎オトガイ部の術後継時的形態変化（CBCT矢状断画像）

術前・術後1週間・術後6ヵ月および12ヵ月におけるβ-TCP群および対照群のおける形態変化を示す。

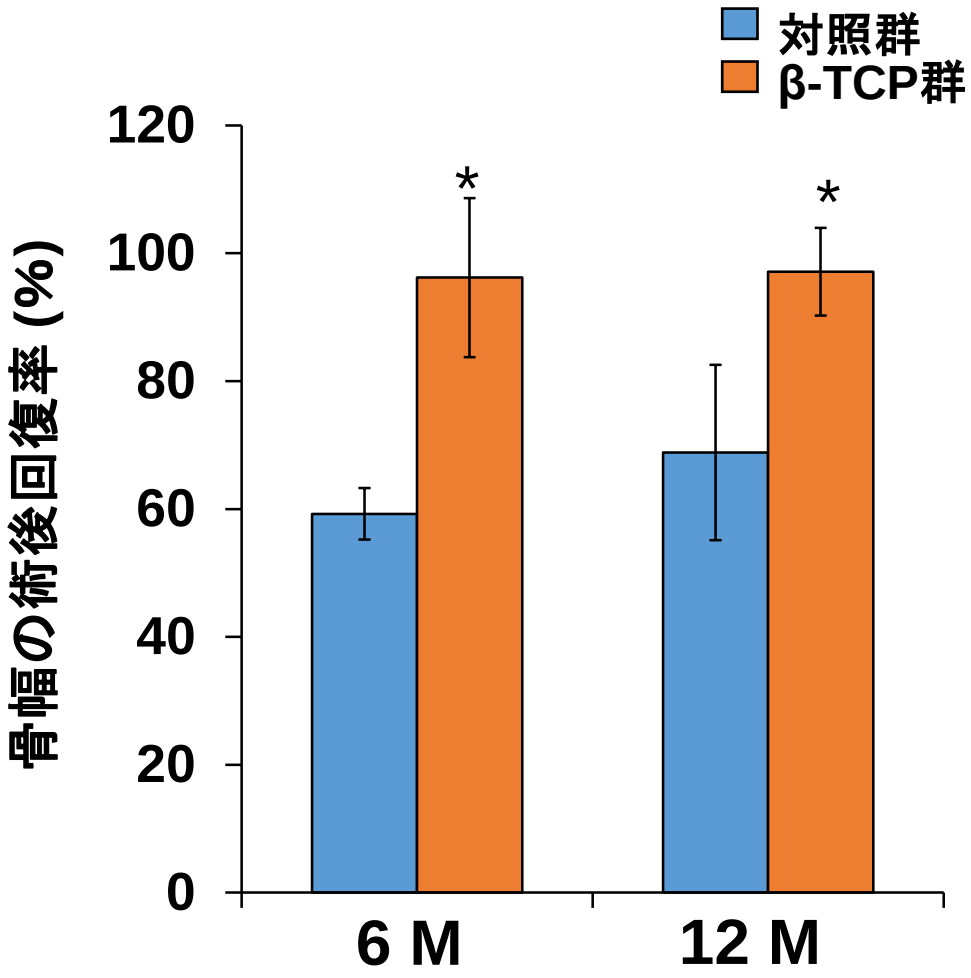

図11　唇顎裂および唇顎口蓋裂症例の下顎骨オトガイ部における各群の骨幅の変化

術後6ヵ月および12ヵ月におけるβ-TCP群および対照群のおける骨幅の術後の回復率を示す。

*: $p<0.05$ vs. 対照群。

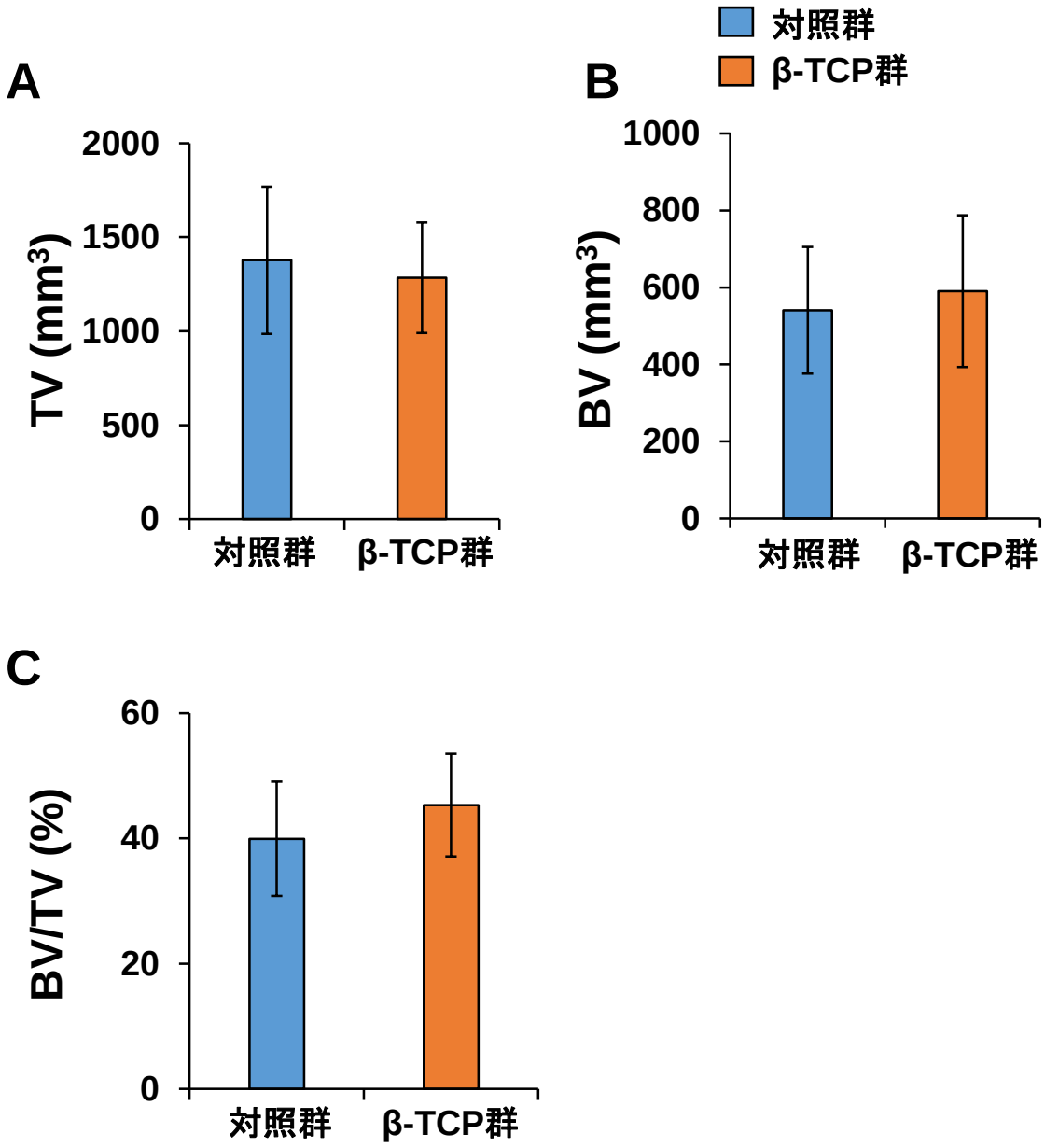

図12　唇顎裂および唇顎口蓋裂症例の下顎骨オトガイ部における各群の骨体積密度

術後6ヵ月および12ヵ月におけるβ-TCP群および対照群のTVおよびBV、骨体積密度（BV/TV）を示す。

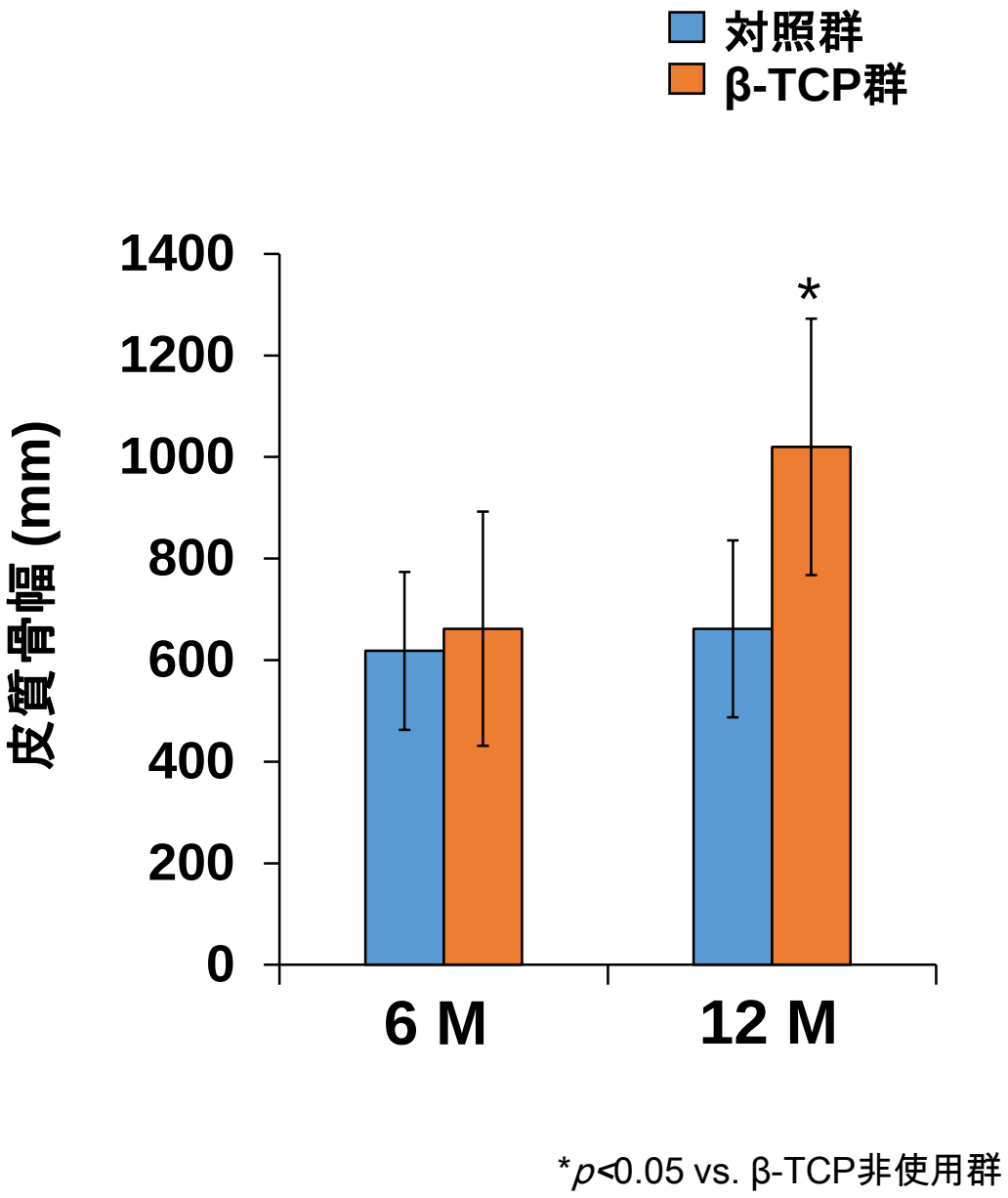

図13　唇顎裂および唇顎口蓋裂症例の下顎骨オトガイ部における各群の皮質骨のみの骨構造解析

術後6ヵ月および12ヵ月におけるβ-TCP群および対照群の皮質骨幅の結果を示す。

*: p<0.05 vs. 対照群。

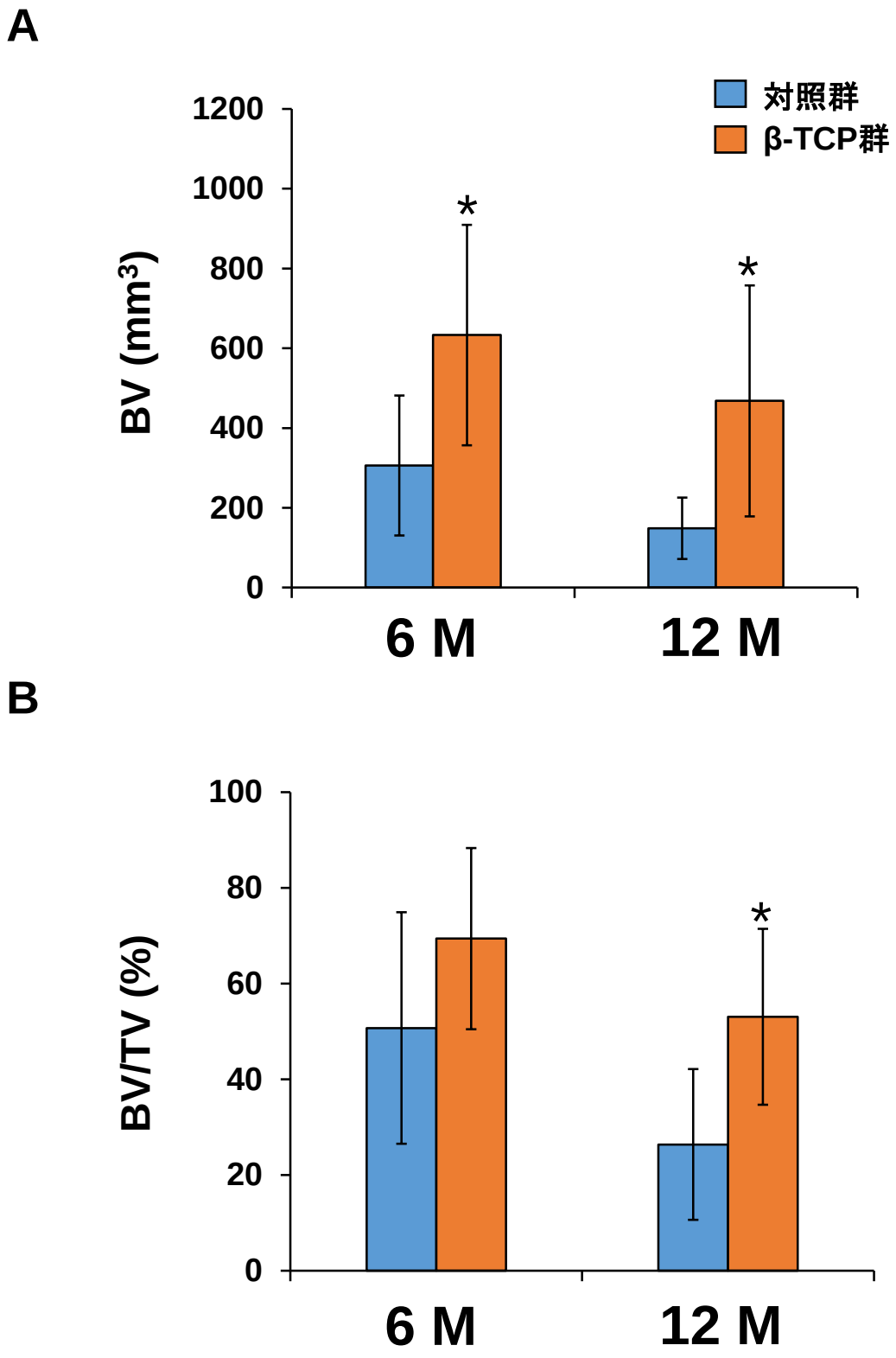

図14　唇顎裂および唇顎口蓋裂症例の下顎骨オトガイ部における各群の海綿骨のみの骨構造解析

術後6ヵ月および12ヵ月におけるβ-TCP群および対照群の海綿骨のみの骨体積密度（BV/TV）の結果を示す。 *: $p<0.05$ vs. 対照群。

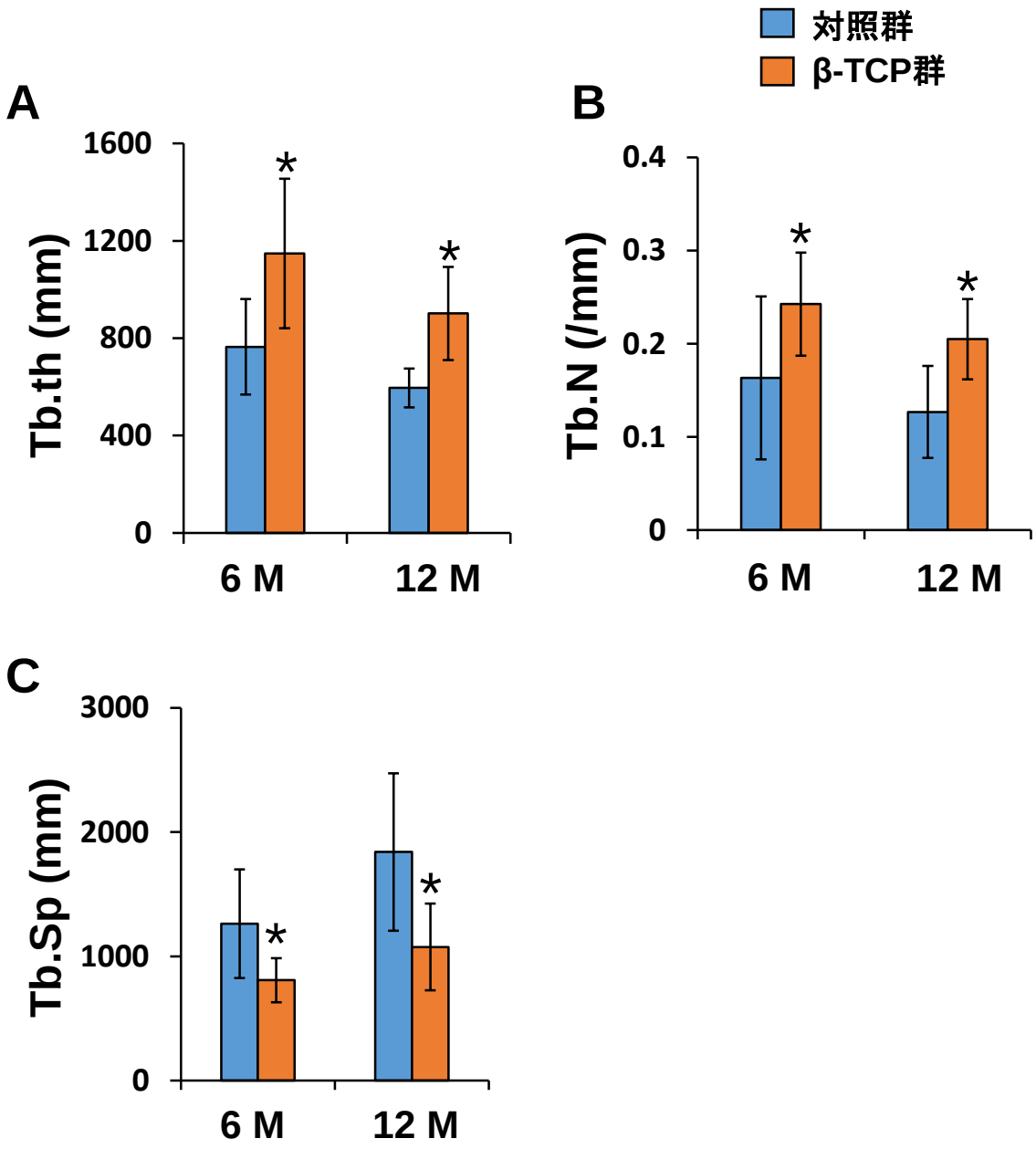

図15　唇顎裂および唇顎口蓋裂症例の下顎骨オトガイ部における各群の海綿骨のみの骨梁構造

術後6ヵ月および12ヵ月におけるβ-TCP群および対照群の海綿骨のみの骨梁構造の結果を示す。*: $p<0.05$ vs. 対照群。

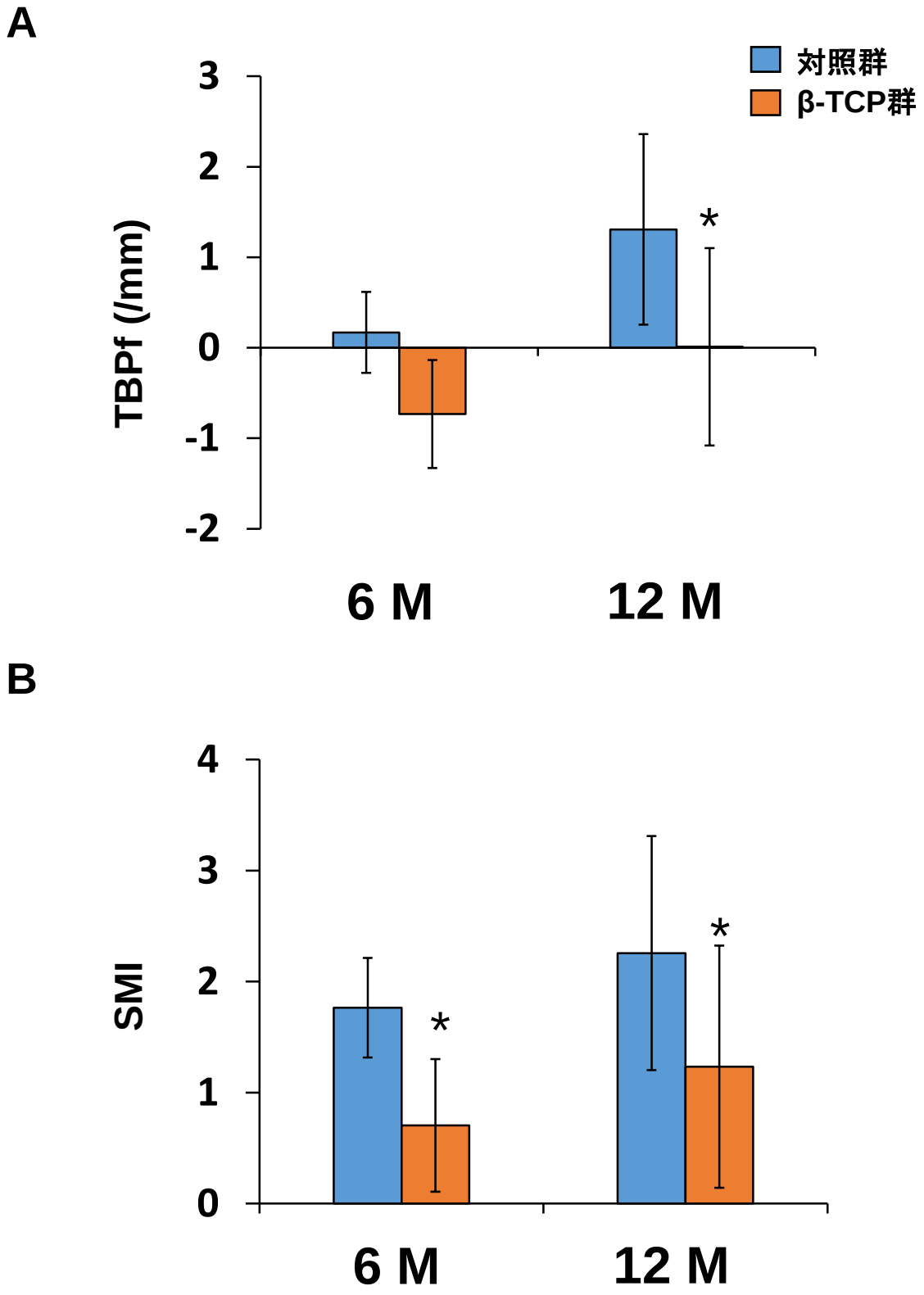

図16　唇顎裂および唇顎口蓋裂症例の下顎骨オトガイ部における各群の海綿骨のみの空間的骨梁構造指標

術後6ヵ月および12ヵ月におけるβ-TCP群および対照群の海綿骨のみの骨梁構造の結果を示す。

*: $p<0.05$ vs. 対照群。