The University of Osaka
Institutional Knowledge Archive

Title	インプラント体埋入術式が周囲組織の経時的変化および審美性に及ぼす影響
Author(s)	加藤, 時規
Citation	大阪大学, 2015, 博士論文
Version Type	VoR
URL	https://doi.org/10.18910/52365
rights	
Note	

The University of Osaka Institutional Knowledge Archive : OUKA

https://ir.library.osaka-u.ac.jp/

The University of Osaka

学位論文

インプラント体埋入術式が
周囲組織の経時的変化および審美性に及ぼす影響

大阪大学大学院歯学研究科　統合機能口腔科学専攻

顎口腔機能再建学講座　クラウンブリッジ補綴学分野

加藤　時規

緒言

インプラント歯科治療において，埋入したインプラント体にアバットメントを連結して上部構造を装着した後に，経時的にインプラント体周囲の骨吸収が生じ，その結果インプラント体周囲軟組織の退縮が生じる可能性があることが知られている[1-3]．また，インプラント体のプラットフォームとアバットメントとの連結部が同径の 2 ピースタイプのインプラントを用いた場合，インプラント体周囲の硬組織が垂直的にも水平的にも 1~2 mm 程度吸収すると報告されている[4-7]．従来よりこの骨吸収はソーサリゼーションと言われ，インプラント治療を行う上で避けられないものとされ，その原因として種々の要因が挙げられている．上顎前歯部等の審美領域において，このような骨吸収が大きく生じるとインプラント体周囲軟組織の退縮が生じる可能性があり，その結果隣接歯との審美的な調和を失い，患者の QOL を大きく低下させると考えられる．このような問題の解決策の一つとして，インプラント体よりも細い幅径のアバットメントを装着することでアバットメント装着後のインプラント体周囲の骨吸収を抑える方法が報告されている[8, 9]．これはプラットフォームシフティングあるいはスイッチング（以下 PS と略す）とよばれ，インプラント体周囲組織の吸収を抑えるために審美領域において多く用いられるようになってきた．しかし，5～

10 年の観察報告によるとその成功率は 70 %程度[10, 11]であるとされ，PS を有するインプラント体を用いれば初期の骨吸収が必ず防げるわけではなく，他にも満たすべき条件があると考えられる．

近年では，上顎前歯部等の審美領域において，インプラント体唇側の骨吸収を抑えるためにはインプラント体唇側頸部に厚さ 2 mm 以上の硬組織を獲得することが重要であるとされている[7, 12]．そのためインプラント体の埋入と同時に骨造成が行われることも少なくない．また，インプラント体唇側軟組織辺縁の位置を維持するためには，インプラント体周囲軟組織に幅径をもたせることが重要であるという報告[13, 14]もあり，結合組織移植術等を用いて軟組織の造成を行うことや，周囲組織の保存を目的として抜歯と同時にインプラント体を埋入する抜歯即時埋入を行うことがある．しかし，インプラント体唇側の硬組織および軟組織を定量的に評価する方法が確立されていないため，これらの処置によりどの程度硬組織および軟組織が獲得され，それが経時的にどのように変化しているのかいまだ詳細な報告がなされていない．

現在までにインプラント体周囲組織の評価のために用いられてきた代表的な方法としては，プローブを用いた評価法[12, 15]，デンタル X 線画像あるいはパノラマ X 線画像による評価法[16, 17]および組織形態学的評価法[18]などが挙げられる．しかしながら，プローブを用いた評価法は再現性や正確度が低く，評価基

準も明確ではない．デンタルあるいはパノラマ X 線画像による評価法は経時的にインプラント体周囲組織を観察するために広く用いられているが，被写体の位置付けが毎回異なるため，画像の再現性が低い．また，二次元的評価であるため，インプラント体の近遠心部の評価は可能であるが，審美的に重要なインプラント体頬側周囲組織の評価が不可能であるという大きい欠点がある．組織形態学的評価法では屠殺の必要があるため，経時的な評価ができず，ヒトには応用できないといった欠点がある．

一方，歯科用 Cone Beam CT（以下 CBCT と略す）は近年広く普及してきており，特にインプラント治療において使用される頻度が高くなっている．この CBCT は従来型の Multi Detector CT（以下 MDCT と略す）と比較して低被曝であり[19-21]，骨や歯の分解能が高いことが報告されている[22, 23]．また，三次元での評価が可能であることから，インプラント体周囲組織の頬舌側方向の評価方法として有用であり，その精度，再現性についても問題ないこと[24]が報告がされている．その手法を用いることで，今まで困難であったインプラント体頬側の骨および軟組織を定量的に同時に評価することが可能となる．

そこで本研究では，骨および軟組織の造成や抜歯即時埋入といったインプラント体周囲組織に十分な幅径と高径を獲得することを目的とした外科処置を伴う埋入術式を用いた症例において，CBCT を用いてインプラント体頬側の歯槽

骨および軟組織を前向きにかつ定量的に評価した．本研究の目的は，インプラント体埋入術式がインプラント体周囲硬軟両組織の経時的変化に与える影響および上部構造装着後の審美性に与える影響について検討することである．

本研究は，大阪大学大学院歯学研究科・歯学部及び歯学部附属病院倫理委員会の承認を受けた上で行った（承認番号 H23-E8）．

材料と方法

実験 1．CBCT を用いたインプラント体頬側周囲組織の定量的評価

実験 1 にて，CBCT を用いたインプラント体頬側周囲組織の定量的評価を行い，インプラント体埋入術式ごとに比較し，埋入術式がインプラント体周囲組織の経時的変化に与える影響を検討した．また，上部構造装着時のインプラント体頬側周囲組織の幅径とインプラント体頬側周囲組織の経時的な変化との関連性を評価するため，両者の相関関係を検討した．

1．対象

2011 年 9 月から 2014 年 9 月までに大阪大学歯学部附属病院口腔補綴科にて上顎前歯および小臼歯部に CC を有するインプラント体を用いた治療を受けた患者 34 名（男 13 名，女 21 名，平均年齢 53.9 ± 14.5 歳）を被験者とした．埋入された 34 本（上顎中切歯部 16 本，側切歯部 14 本，犬歯部 1 本，第一小臼歯部 3 本，インプラント体の幅径は Rp が 25 本，Np が 9 本）のインプラント体（NobelAcitve，NobelTapered CC，Nobel Biocare 社，Sweden）を計測対象とし，インプラント上部構造装着時（T1）と上部構造装着時から 1 年経過時（T2）の CBCT データを抽出した．包含基準は，①メーカーのプロトコールに従いイ

ンプラント体が埋入されていること，②T1 から T2 までに良好な口腔衛生状態が維持されており，異常な炎症所見や出血がないこととした．除外基準は，①糖尿病の既往があること，②喫煙習慣があることとした． また，インプラント体埋入術式ごとに評価を行う際に，前述の対象と同期間内にインプラント治療を受け，アバットメント連結様式にバットジョイント（以下 BJ と略す）を有するインプラント体を埋入された患者 11 名（男 4 名，女 7 名，平均年齢 63.0 ± 8.10 歳，上顎中切歯部 5 本，上顎側切歯部 3 本，第一小臼歯部 2 本，第二小臼歯部 1 本）を別に被験者とし，コントロール群として用いた．また，インプラント体の埋入手術は全て 2 名のインプラント専門医により行われた．

埋入されたインプラント体は，すべて同一の表面性状を有していた．インプラント体は埋入後 6 か月間免荷し，上部構造を製作した．上部構造は CAD/CAM を用いたチタンあるいはジルコニアアバットメント（NobelProcera，Nobel Biocare 社，Sweden）をスクリューにて 35 N･cm にて締結した後に，上部構造をセメンティング（Hi-BOND TEMPORARY CEMENT HARD，松風，京都）した．

2. 撮影方法および計測方法

CBCT には Alphard3030（朝日レントゲン工業株式会社，京都）を使用した．

撮影条件は表 1 に示すとおりに設定した．撮影時の患者の姿勢は座位とし，インプラント体周囲軟組織の描出のため，上中らの撮影法[24]を参考とし，撮影時にインプラント体埋入部位の口腔前庭部にロールワッテを挿入し，上部構造およびインプラント体周囲軟組織と口唇，頬粘膜が接触しないようにした．

得られた CBCT 画像データの再構築には，デジタル画像情報ソフトウェア（NEO PREMIUM VIEW，朝日レントゲン工業株式会社，京都）を用いた．まず，Axial 断面でインプラント体の中心の部分に Sagittal Grid，Coronal Grid の交点を合わせ，次に Coronal 断面で Sagittal Grid をインプラント体中心の長軸に合わせ，Sagittal 断面においても同様に Coronal Grid をインプラント体中心の長軸に合わせた(図 1A)．最後に，Axial 断面で Sagittal Grid を歯列弓の接線と直行するように合わせた（図 1B）．得られた横断面を計測用の画像とし，以下の計測ではすべて同様の方法で得られた計測用の画像上で行った．

インプラント体頬側部位の計測部位を図 2 に示す．硬組織の測定部位は，プラットフォームでの歯槽骨の幅径（BW0），プラットフォームから 2 mm 下方の歯槽骨の幅径（BW2）およびプラットフォームから骨頂までの高径（BH）とした（図 2A）．BH はプラットフォームより歯冠側方向を正の値とした．

軟組織の測定部位は，プラットフォームでの軟組織の幅径（GW0），プラットフォームから 2 mm 下方の軟組織の幅径（GW2）およびプラットフォームから

軟組織の頂点までの高径（GH）とした（図 2B）．GH はプラットフォームより歯冠側方向を正の値とした．

3．CBCT 画像計測の検者内，検者間信頼性の検討

抽出された 34 本のインプラント体から無作為に 10 本のインプラント体を選択した．選択された各インプラント体の CBCT データを再構築し，まず，各計測部位について 1 名の検者が各 3 回計測し，画像計測の検者内信頼性について検討した．つづいて，2 名の検者が各 1 回ずつ計測を行い，検者間信頼性について検討した．

４．インプラント体埋入術式がインプラント体頬側周囲組織の経時的変化に及ぼす影響

アバットメント連結様式に CC を有するインプラント体を用い，審美領域に用いられる骨造成および軟組織の造成，抜歯即時埋入といった埋入術式の違いがインプラント体周囲組織の経時的変化に与える影響について検討した．CBCT を用いてインプラント体頬側の硬組織および軟組織の幅径とその経時的変化について定量的に評価した．

抽出した 34 本のインプラント体を埋入術式の違いにより以下の 3 群に分類した．抜歯後 6 か月以上経過しており，インプラント体の埋入が可能な顎堤に対

して造成を行わず通常埋入のみ行った群を Delayed Placement 群（以下 DP-CC 群と略す）とした．抜歯後 6 か月以上経過しており，骨幅の減少により埋入時にインプラント体頸部が一部歯槽骨より露出することが予測されたため，埋入と同時に骨および軟組織の造成を行った群を Implant Site Development 群（以下 SD-CC 群と略す）とした．抜歯前に残存歯頬側に歯根長の 1/3 以上歯槽骨が残っており，骨および軟組織の造成と同時に抜歯即時埋入を行った群を Immediate Placement 群（以下 IP-CC 群と略す）とした．SD-CC 群および IP-CC 群において，骨造成には非吸収性骨再生用材料（Bio-oss，Geistlich 社，German およびネオボーン，M.M.T 社，大阪）を，軟組織の造成には口蓋より採取した結合組織を使用した．またコントロール群として，DP-CC 群と同様の条件にて BJ を有するインプラント体の埋入を行った群を DP-BJ 群とし，4 群のインプラント体周囲組織の経時的変化を比較検討した．まず各群における各計測部位について T1 と T2 を比較検討した．次に，各計測部位の T1 から T2 の変化量（Δ）について 4 群で比較検討した．統計解析には，Statcel4（オーエムエス出版，埼玉）を用いた．T1 と T2 間における各計測項目の有意差検定には，バーレット検定により正規性と等分散性がないことを確認した上で，Wilcoxon signed-rank test を行った．有意水準は危険率 5%とした．各計測項目の経時的変化量（Δ）については，バーレット検定により正規性と等分散性がないことを

確認した上で，Steel-Dwass 法を用いて 4 群の多重比較検定を行った．いずれも有意水準は危険率 5%とした．

5. 上部構造装着時のインプラント体頬側周囲組織の幅径がインプラント体頬側周囲組織の経時的変化に及ぼす影響

上部構造装着時のインプラント体頬側頸部の歯槽骨および軟組織の幅径がインプラント体頬側周囲組織の経時的変化に与える影響を明らかにするため，T1 のインプラント体頬側歯槽骨および軟組織の幅径（BW0，GW0）と T1 から T2 のインプラント体頬側歯槽骨および軟組織の高径変化量（ΔBH，ΔGH）との相関関係を検討した．統計解析には，Statcel4 を用い，歯槽骨および軟組織の各計測部位の相関関係について Spearman's correlation coefficient by rank test を行った．有意水準は危険率 5%とした．

実験２．インプラント体埋入部位側と反対側同名天然歯との左右対称性の検討

上顎前歯部インプラント治療において審美的に非常に重要な左右対称性を評価するため，インプラント体埋入部位側と反対側同名天然歯を比較し，インプラント体周囲組織の唇口蓋側方向の幅径および唇側軟組織辺縁の高径を CBCT 画像上にて評価した.

1．対象

実験 1 により抽出された CC を有するインプラント体 34 本の中から, ①小臼歯部に埋入されている，②既に反対側同名天然歯に補綴治療を受けている，③明らかな歯列不正を認めるもの，を除外し，23 本を計測対象とした.

2．撮影方法および計測方法

実験 1 と同様に CBCT データ画像の再構築を行った後, 計測部位の設定には, Axial 断面で前鼻棘と口蓋縫合より Sagittal Grid を正中にあわせ, 次に Sagittal 断面にて Axial Grid を前鼻棘前縁と口蓋骨後縁にあわせて仮想平面 O とした. Coronal 断面にて Axial Grid を正中に直角となるようにあわせた（図 3A）. 最後に，Axial 断面にて Sagittal Grid を歯列弓の接線と直行し，上部構造の近遠

心的中央を通る位置に合わせた（図 3B）. 得られた横断面を計測用の画像とし，以下の計測ではすべて同様の方法で得られた計測用の画像上で行った.

インプラント体埋入部位側と反対側同名天然歯との唇口蓋測方向の顎堤の幅径に関する左右対称性を評価するため，計測用断面にて仮想平面 O として設定した Axial Grid を基準として，プラットフォームの中心点を M とし，平面 O と平行にインプラント体周囲組織の唇口蓋側方向の幅径を示す W_1-W_3 を図のように設定した（図 4A）. 平面 O からの距離が点 M より 2 mm 歯冠側になるように W_1 を設定し, 点 M を通るように W_2 を, 平面 O からの距離が点 M より 2 mm 根尖側に位置するように W_3 を設定した（図 4A）. 同様に，平面 O からの距離が W_1, W_2, W_3 と等距離になるように，反対側同名天然歯歯冠の近遠心的中央を通るよう Sagittal Grid を平行移動させ，天然歯の唇口蓋側方向の顎堤の幅径をそれぞれ W_1’，W_2’，W_3’とした（図 4B）. インプラント体埋入部位側と反対側同名天然歯における計測部位 W_1 と W_1’，W_2 と W_2’，W_3 と W_3’がそれぞれ平面 O と平行な同一平面上に存在するよう設定した.

次に，インプラント体埋入部位側と反対側同名天然歯の唇側軟組織辺縁の高径の左右対称性を評価するため, 計測用断面にて平面 O と垂直に交わるように, インプラント体上部構造の唇側軟組織辺縁から切縁までの長さを h とし(図 4A),

同様に反対側同名歯の天然歯に関しても歯肉縁から切縁までの長さをh’と設定した（図 4B）.

3. インプラント体埋入術式が左右対称性に及ぼす影響の検討

実験 1 と同様に埋入術式の差異により, 23 本のインプラント体を DP-CC 群, SD-CC 群，IP-CC 群の 3 群に分類し，各計測部位についてインプラント体埋入部位側と反対側同名天然歯における周囲組織の唇口蓋側方向の幅径の差（ΔW_k :W_k- W_k’）および唇側軟組織辺縁の高径の差（Δh :h－h’）を埋入術式ごとに比較検討した．統計解析には，Statcel4 を用い，各側定部位におけるインプラント体埋入部位側と反対側同名天然歯との左右差（Δ）について，Bartlett's test により正規性と等分散性がないことを確認し，Steel-Dwass test により，3 群の多重比較検定を行った．いずれも有意水準は危険率 5%とした.

結果

実験 1．CBCT を用いたインプラント体頬側周囲組織の定量的評価

上中ら[24]の報告した手法を用いたことで，インプラント体頬側の軟組織と口腔前庭の境界が明瞭となり，同一画面上で同時に骨および軟組織の定量的評価を行うことが可能であった（図 2A，B）．CBCT 画像計測の検者内信頼性 ICC（1, 1）について，骨の各計測部位（BH，BW0，BW2）および軟組織の各計測部位（GH，GW0，GW2）においてすべて 0.9 以上となった．また，検者間信頼性 ICC（2, 1）についても骨の各計測部位（BH，BW0，BW2）および軟組織の各計測部位（GH，GW0，GW2）においてすべて 0.9 以上となり，骨造成や軟組織の造成を行ったインプラント体周囲組織の経時的な形態変化を CBCT により評価することは，検者内，検者間ともに高い信頼性があることが示された（表 2）．

埋入術式の差異がインプラント体周囲組織の経時的変化に与える影響を検討するため, 抽出されたインプラント体を埋入術式ごとに分類したところ, DP-CC 群が 12 本，SD-CC 群が 13 本，IP-CC 群が 9 本となった．またコントロールである DP-BJ 群は 11 本であった．DP-BJ，DP-CC，SD-CC，IP-CC の各群間で男女比，年齢，T1 から T2 の経過期間に有意差は認められなかった（表 3）．

DP-BJ，DP-CC，SD-CC，IP-CC のいずれの群においても歯槽骨，軟組織ともに T1 から T2 で各計測部位における計測値が減少した．T1 と T2 の計測値を比較した結果，歯槽骨については DP-BJ 群のすべての計測部位で，DP-CC 群の BH と BW0 で，SD-CC 群の BH で，IP-CC 群の BW0 で有意な値の減少を認めた．軟組織については DP-BJ 群の GH，GW0 で，SD-CC 群の GH で有意な値の減少を認めた（表 4，5）．各計測部位の T1 から T2 間の減少量（Δ）については，ΔBW2 を除く 5 項目で DP-BJ 群が最も大きかった．特に，ΔBH，ΔGH，ΔGW0 については DP-BJ 群が大きく減少しており，DP-CC 群との間（P ＜0.01），SD-CC 群との間（P ＜0.05- 0.01），IP-CC 群との間（P ＜0.01）に有意差を認めた（図 5）．

上部構造装着時のインプラント体頬側周囲組織の幅径がインプラント体頬側周囲組織の経時的変化に与える影響については，T1 のインプラント体頬側周囲組織の幅径とそれらの T1 から T2 の変化量（Δ）との間には，T1 の BW0 と ΔGH（r=0.378 P=0.04），T1 の GW0 と ΔGH（r=0.627，P=0.0006），T1 の BW0 と ΔBH（r=0.585，P=0.0001）との間に有意な負の相関関係が認められた（表 6）．

実験２．インプラント体埋入部位側と反対側同名天然歯との左右対称性の検討

抽出されたインプラント体 23 本は DP-CC 群が 9 本, SD-CC 群が 6 本, IP-CC 群が 8 本であった．DP-CC，SD-CC，IP-CC の各群間で男女比，年齢，T1 から T2 の経過期間に有意差は認められなかった（表 7）.

ΔW_1, ΔW_2, ΔW_3 について，反対側同名天然歯との左右差は DP-CC 群が最も大きく，次いで SD-CC 群，IP-CC 群の順となった．ΔW_1, ΔW_2, ΔW_3 のいずれも DP-CC 群と SD-CC 群の間（$P < 0.01$），DP-CC 群と IP-CC 群の間（$P < 0.01$）に有意差を認めた（図 6）．同様に，唇側軟組織辺縁の高径の位置を比較したところ，高径の左右差 Δh（Δh : h-h'）は DP-CC 群が最も大きく，次いで SD-CC 群，IP-CC 群の順となった．DP-CC 群と SD-CC 群の間（$P < 0.01$），DP-CC 群と IP-CC 群の間（$P < 0.01$）に有意差を認めた（図 7）.

考　察

上顎前歯部等の審美領域におけるインプラント治療において，最終補綴装置装着後の長期にわたるインプラント体周囲組織の保存は重要な課題である．インプラント体周囲組織に影響を及ぼす因子は多様であり，現在までに多くの報告がなされている．アバットメントのマイクロムーブメントとインプラント－アバットメント間のマイクロギャップの存在による深刻なインプラント体周囲骨の吸収[25, 26]や，インプラント補綴歯科治療におけるインプラント体周囲組織の生物学的幅径の獲得の影響[27, 28]，アバットメントの着脱の影響によるインプラント体周囲組織の変化[29, 30]などが報告されてきた． しかし，これまでに用いられてきたインプラント体周囲組織の評価方法は，ヒトを対象にしたものではデンタル，パノラマ X 線写真を用いたインプラント体近遠心部分の歯槽骨吸収の評価や，インプラント体周囲軟組織のポケット深さの評価など，評価対象となる部位が限局されており，審美的に重要なインプラント体頬側の歯槽骨と軟組織を同時に評価する方法は存在しなかった．また，実験動物を対象にしたものでは，インプラント体頬側歯槽骨および軟組織の定性的，定量的評価が可能であるが，屠殺を必要とするために経時的な評価が不可能である．これまでに上中らは[24] CBCT を用いてインプラント体頬側周囲組織の定量的評価を行い，

アバットメント連結様式がインプラント体周囲組織に与える影響に関して報告しており，CC を有するインプラント体が周囲組織の保存に有利であるとしている．そこで，本研究では実験 1 において，上中らと同じ手法[24]を用いて，骨および軟組織の造成，抜歯即時埋入といった，特に審美領域に行われるインプラント体埋入術式が，上部構造装着後のインプラント体周囲の硬軟両組織の経時的形態に及ぼす影響を，歯科用 Cone Beam CT を用いて前向きにかつ定量的に評価したものである．さらに，上部構造装着時におけるインプラント体頬側歯槽骨および軟組織の幅径とインプラント体周囲組織の経時的な変化量との相関関係を明らかにし，その関連性について評価した．実験 2 においては，前歯部の審美性において重要な左右対称性を評価するため，実験 1 とは異なる計測用断面を設定し，測定を行った．上中らの報告した計測用断面[24]では審美性を評価するうえで，インプラント体の埋入方向により頬舌側方向の硬軟組織の厚さが左右されるため，反対側同名歯と正しい比較を行うことができなかった．そこで実験 2 では，解剖学的指標を基準とし平面 O を設定し，その平面より同一の距離にある W_1 と W_1'，W_2 と W_2'，W_3 と W_3'，を比較することで左右対称性の評価が可能となった．その結果，上顎前歯部においてインプラント体埋入部位側とその反対側同名天然歯を比較し，周囲組織の唇口蓋側方向の幅径および唇側軟組織辺縁の高径を CBCT 画像上にて評価した．

1. CBCT 画像計測の検者内，検者間信頼性の検討

本研究において，CBCT 撮影時に口腔前庭部にロールワッテを挿入して撮影を行った[24]．その結果，口唇，頬粘膜，舌が歯肉や歯槽粘膜に接触することを防ぎ, 1 枚の画像上でインプラント体頬側の歯槽骨と軟組織を同時に描出することが可能であった．また，骨および軟組織の造成を併用している場合においてもインプラント体頬側歯槽骨および軟組織の評価が可能であった．この手法を用いた CBCT 画像計測の検者内，検者間信頼性を級内相関係数を用いて検討したところ，すべての項目で級内相関係数が 0.9 以上となり，検者内信頼性，検者間信頼性はきわめて高いことが示された．このことより，本研究で対象とした骨および軟組織の造成を伴う埋入術式を用いたインプラント体に対しても，CBCT を用いてインプラント体周囲組織の経時的変化を定量的に評価できることが示された．しかし，一方で CBCT は装置の種類，被写体の位置づけやモーションアーチファクトによって得られる画像の正確度が異なるという報告も存在する[31,32]．また，インプラント体のアーチファクトの影響でインプラント体周囲の比較的薄い組織に対して，その周囲の定量的評価が行えないことが報告されている[33, 34]．これらの問題を解決するためには，撮影時の被写体の位置づけおよび固定が重要であると考えられる．本研究ではすべて同一の撮影装置お

よび条件にて撮影を行ったため，骨および軟組織の造成を行った場合においても，インプラント体周囲歯槽骨および軟組織の定量的評価が可能であったと考える．

2. インプラント体埋入術式がインプラント体頬側周囲組織の経時的変化に及ぼす影響

埋入術式ごとに T1 から T2 までの値の変化を比較したところ，埋入術式の違いを問わず，すべての項目で T1 から T2 で値が減少した．埋入術式ごとに変化量 Δ を比較すると，アバットメント連結様式に従来より用いられてきたバットジョイントを有するインプラント体を埋入した DP-BJ 群の ΔBH, ΔGH, ΔGW0 は，コニカルコネクションを有するインプラント体を用いた DP-CC 群，SD-CC 群，IP-CC 群の各群のそれらと比較して有意に大きく減少していた．これはアバットメント連結様式において CC が最もインプラント体周囲組織の保存に有効であるという報告[24)] と一致する．すなわち，コニカルコネクションとプラットフォームシフティングが有効であるためと考えられる．コニカルコネクションはアバットメントのマイクロムーブメント, マイクロギャップを減少させ[35.36)] 力学的にもインプラント体頸部の周囲骨への応力を分散させると考えられている[37, 38,39)]．また，プラットフォームシフテイングはそのインプラントプラット

フォームの水平的なギャップ部がインプラント体頸部軟組織の生物学的な封鎖を獲得するのに有効であり，軟組織の幅径を獲得，維持するのに有利であることを示している[8, 40]．

一方で，コニカルコネクションを有するインプラント体を用いて異なる埋入術式を行った DP-CC，SD-CC，IP-CC の 3 群間にはすべての計測項目において有意差を認めなかった．ΔBH は，DP-CC 群が-0.21 ± 0.28 mm，SD-CC 群が-0.09 ± 0.14 mm，IP-CC 群が-0.09 ± 0.11 mm となり，骨および軟組織の造成や抜歯即時埋入を行う場合においても CC を有するインプラント体を用いることでインプラント体周囲組織の経時的な吸収を抑えられることが示された．しかし，T1 の BW0，GW0，BH，GH，の値が DP-CC 群より SD-CC，IP-CC 両群で大きいことより，骨および軟組織の造成，抜歯即時埋入を行うことで，インプラント体頬側周囲組織に骨および軟組織の幅径が獲得されていることがわかる．本研究では，インプラント体埋入直後から上部構造装着時までに起こる経時的な変化を評価していないが，それは術直後の軟組織は出血，腫脹等により正確な評価が困難であるためである．インプラント体頸部周囲歯槽骨の吸収には外科手技による侵襲[41]が一因としてあげられるが，骨造成後の吸収に関する報告[42]や，結合組織移植により平均して約 0.55～0.8 mm の軟組織の造成が行うことができるといった報告[43]がある．また，抜歯即時埋入後に埋入から半年間の

間に約 0.4～0.8 mm の骨吸収および軟組織の退縮が生じるという報告[44]がある．今回用いた外科処置ではこの術後のインプラント体周囲組織の吸収を考慮に入れ，最終的に理想とする上部構造より逆算して骨および軟組織の造成，抜歯即時埋入を行っている．また，インプラント体周囲組織の獲得量は術者の技量に大きく左右されるため，十年以上のインプラント治療経験をもつ専門医により処置が行われている．上部構造装着時から 1 年間という期間では，用いた埋入術式の違いによりインプラント体周囲組織の経時的な変化に有意差は認められなかったが，上部構造装着後からの経過期間が長くなれば，T1 でのインプラント体頸部周囲組織量 BW0, GW0, BH, GH の違い（表 4, 5）が DP-CC, SD-CC, IP-CC 各群のインプラント体周囲組織の経時的な変化量に差が生じる可能性は依然否定されない．この点の解明には，今後，より長期的な前向きコホート研究が必要である．

3. 上部構造装着時のインプラント体頬側周囲組織の幅径がインプラント体頬側周囲組織の経時的変化に及ぼす影響

インプラント体頬側の歯槽骨および軟組織を CBCT 画像上で同時に定量評価することで，インプラント体頬側周囲歯槽骨と軟組織の経時的変化の特徴と関連性を評価した. 上部構造装着時Ｔ１におけるインプラント体頬側周囲歯槽骨の

幅径 BW0 と，1 年経過後のインプラント体頬側周囲歯槽骨の高さの吸収量ΔBH（r=0.585）および軟組織の退縮量 ΔGH（r=0.378）との間に有意な負の相関が認められた．これはインプラント体頬側周囲歯槽骨の幅径を獲得することが，インプラント体頬側周囲組織の高さの吸収を抑えるのに有効であることを示唆しており，インプラント体頬側周囲組織の安定を得るためにはインプラント体頸部の歯槽骨の幅径を 1.5 mm 以上保存することが好ましいとされる報告[7, 12]と相違しない．

軟組織の幅径に関しては，これまでに Chang ら[45]がインプラント埋入部位と反対側同名歯とを比較し，唇側周囲軟組織の幅径と高径は天然歯が 1 対 2.3 であるのに対し，インプラントは 1.5 対 1 であったと報告している．また，野沢ら[46]も上顎前歯部に埋入されたインプラント体の唇側周囲軟組織の幅と高径は 1.4 対 1 であったとしている．さらに近年では，インプラント体周囲組織のバイオタイプがインプラント周囲組織の吸収に与える影響について注目されており[14, 47, 48]，結合組織移植を行いインプラント体周囲組織に幅径をもたせることが行われているが，上部構造装着時のインプラント体周囲軟組織量とインプラント体周囲組織の経時的な変化量との関連性は明らかにされていない．

今回の統計結果では，T1 でのインプラント体頬側周囲軟組織の幅径 GW0 と ΔGH との間に有意な負の相関が認められた（r=0.627）．これは審美性に関わる

インプラント体頬側軟組織辺縁の退縮を防ぐためにはインプラント体頬側軟組織の幅径を獲得することが重要であることを示唆している．ΔGH との相関係数を比較すると BW0 は r=0.378，GW0 は r=0.627 であったことから，インプラント体頬側軟組織の退縮量にはインプラント体頬側頸部の骨幅より軟組織の幅径がより大きく関わっていることが示唆される．これは，インプラントは天然歯と比較して，歯根膜が存在せず，インプラント体周囲組織内の血液供給が乏しく, 付着の様式ならびに軟組織内のコラーゲン線維の走行が異なる[49-52]ため，インプラント体周囲軟組織の高径を獲得するためにはインプラント体周囲軟組織に十分な幅径を獲得する必要があるためであると考えられる．

4. インプラント埋入部位側と反対側同名天然歯との左右対称性の検討

実験 2 では上顎前歯部においてインプラント補綴歯が反対側同名天然歯と比較してどの程度審美的に調和のとれた治療が行われているかを評価した．審美性を評価するためにインプラント体埋入部位側と反対側同名歯の唇口蓋側方向の周囲組織の幅径と，唇側軟組織辺縁の高径を CBCT 画像上で計測した．反対側同名歯との唇口蓋側方向への周囲組織の幅径の差 ΔW と唇側軟組織辺縁の高径の差 Δh について，DP-CC 群と SD-CC 群の間，DP-CC 群と IP-SD 群の間に有意差を認めた（P ＜0.01）（図 6，7）．DP-CC 群は抜歯後 6 か月以上治癒を

待ってから埋入を行っているため，抜歯窩の治癒とともに歯槽骨の骨幅と高径が減少したためと考えられる．DP-CC 群の ΔW_1 は-2.97 ± 0.81 mm，Δh は 2.02 ± 0.68 mm となり，垂直方向および水平方向の骨吸収量を評価した過去の報告[53]と類似する．この反対側同名歯との左右差は上顎前歯部における審美治療において大きな問題となる．反対に SD-CC 群，IP-CC 群はインプラント体周囲組織の唇口蓋側方向の幅径および，軟組織辺縁の高径が反対側同名天然歯に近い値を示しており，骨および軟組織の造成，抜歯即時埋入が上顎前歯部インプラント治療において審美的な修復を行うためには必要不可欠であることが示された．また，SD-CC 群，IP-CC 群の ΔW に注目すると，$\Delta W_1<\Delta W_2<\Delta W_3$ という値を示し，根尖側よりプラットフォーム周囲の頸部に向かうほど，反対側同名歯との唇口蓋側方向の顎堤の厚みの差は大きくなった．どの埋入術式を用いたとしても，インプラント体頸部に骨および軟組織を獲得し，維持することが難しいことがわかる．特に審美性に重要なインプラント体唇側軟組織辺縁の高径，幅径に関しては，本研究結果内において有意差は認められなかった．しかし，今後経時的にインプラント体周囲組織が減少することを考慮すると，IP-CC 群の ΔW，Δh はすべて正の値を示し，3 群の中で最も左右対称性を獲得したことがわかる．

抜歯即時埋入に関しては，術後のインプラント体唇側における骨吸収および軟組織の退縮により審美的な障害が生じやすいという報告[54]と，術者の技術に

左右されやすいが成功すれば審美的な修復が行えるという報告[55]がある．本研究結果においては，実験 1 より抜歯即時埋入を行った IP-CC 群の上部構造装着後のインプラント体周囲組織の安定が得られていることより，審美性の回復のためには抜歯即時埋入が推奨される術式であると考えられる．しかし，過去の報告にあるように抜歯即時埋入が適応となる症例には限りがあり，また術後のインプラント体唇側の骨吸収を防ぐため，埋入時の抜歯窩とインプラント体頸部のギャップに対して骨補填剤の填入，GBR，結合組織移植などの併用処置が必要[56, 57]であると考える．

以上をまとめると，実験 1 より，上部構造装着時から 1 年間の経過期間ではあるが，骨および軟組織の造成を伴う埋入術式を用いた場合や，抜歯即時埋入を行った場合においても，CC を有するインプラントは従来より用いられてきた BJ を有するインプラントと比較して，インプラント体周囲組織の経時的な変化量が少ないことがわかった．また，インプラント体頬側軟組織の退縮量にはインプラント体頬側頸部の骨幅より軟組織の幅径が大きく関わっていることが示唆され，インプラント体頬側周囲軟組織に十分な幅径を獲得する重要性が示された．さらには，実験 2 より，上顎前歯部における審美的なインプラント治療のためには通常埋入だけではなく，既に抜歯されている場合は骨および軟組織の造成を，インプラント体埋入部位に残存歯があり一定の条件を満たす場合は

抜歯即時埋入を行うことが必要不可欠であることが示された.

結　論

本研究において，CBCT を用いたインプラント体頬側周囲組織の定量的評価を行った結果，以下の結論を得た.

1. CBCT を用いて骨および軟組織の造成を行ったインプラント体頬側の硬軟両組織を同一画像上にて同時に定量評価することが可能であることが示された.

2. コニカルコネクションを有するインプラント体を用いて異なる埋入術式にて埋入を行った場合，バットジョイントを有するインプラント体を用いた場合と比較して，インプラント体頬側周囲組織の経時的な変化量が抑えられ，また骨および軟組織の造成や，抜歯即時埋入を行った場合においても，上部構造装着後のインプラント体周囲組織の減少量は行わない場合と差がないことが明らかとなった.

3. インプラント体頬側軟組織の退縮にはインプラント体頬側頸部の骨幅より軟組織の幅径が大きく関わっていることが示された.

4. コニカルコネクションを有するインプラント体を用いて通常埋入を行った場合，反対側同名歯と比較して唇口蓋側方向の厚み，および唇側軟組織辺縁の高さが不足することが明らかとなり，審美的な修復を行うためには骨および軟組織の造成や，抜歯即時埋入を行う必要があることが明らかとなった.

謝　辞

稿を終えるにあたり，本研究の機会を与えていただき，御指導と御高配を賜りました大阪大学大学院歯学研究科歯科補綴学第一教室の矢谷博文教授に対し，深甚なる謝意を表します.

また，本研究の遂行にあたり，大阪大学大学院歯学研究科歯科補綴学第一教室の中野環助教，小林靖宜医員，小野真司医員に心より感謝申し上げます.

最後に，本研究を行うに際し，多大なる御協力と御助言を頂いた大阪大学大学院歯学研究科歯科補綴学教室の教室員各位に厚く御礼申し上げます.

文　献

1） Adell R, Lekholm U, Rockler B, Brånemark PI. A 15-year study of osseointegrated implants in the treatment of the edentulous jaw. *Int J Oral Surg,* 1981; 10: 387-416.

2） Albrektsson T, Zarb G, Worthington P, Eriksson AR. The long-term efficacy of currently used dental implants: a review and proposed criteria of success. *Int J Oral Maxillofac Implants,* 1986; 1: 11-25.

3） Cardaropoli G, Lekholm U, Wennström JL. Tissue alterations at implant-supported single-tooth replacements: a 1-year prospective clinical study. *Clin Oral Implants Res,* 2006; 17: 165-71.

4） Carlsson L, Rostlund T, Albrektsson B, AlbrektssonT, Brånemark PI. Osseointegration of titanium implants. *Acta Orthop Scand*, 1986; 57: 285–9.

5） Weber HP, Buser D, Fiorellini JP, Williams RC.Radiographic evaluation of crestal bone levels adjacent to nonsubmerged titanium implants. *Clin Oral Implants Res*, 1992; 3: 181–8.

6） Hermann JS, Cochran DL, Nummikoski PV, Buser D. Crestal bone

changes around titanium implants.A radiographic evaluation of unloaded nonsubmergedand submerged implants in the canine mandible. *J Periodontol*, 1997; 68: 1117–30.

7) Grunder U, Gracis S, Capelli M. Infl uence of the3-D bone-to-implant relationship on esthetics. *Int J Periodontics Restorative Dent*, 2005; 25: 113–9.

8) Lazzara RJ, Porter SS. Platform switching: a new concept in implant dentistry for controlling postrestorative crestal bone levels. *Int J Periodontics Restorative Dent,* 2006; 26: 9-17.

9) Cappiello M1, Luongo R, Di Iorio D, Bugea C, Cocchetto R, Celletti R. Evaluation of peri-implant bone loss around platform-switched implants. *Int J Periodontics Restorative Dent,* 2008; 28: 347-55.

10) Vigolo P1, Givani A. Platform-switched restorations on wide-diameter implants: a 5-year clinical prospective study. *Int J Oral Maxillofac Implants*, 2009; 24: 103-9.

11) Wagenberg B1, Froum SJ. Prospective study of 94 platform-switched implants observed from 1992 to 2006. *Int J Periodontics Restorative Dent*, 2010 ; 30: 9-17.

12) Spray JR, Black CG, Morris HF, Ochi S. The influence of bone thickness on facial marginal bone response: stage 1 placement through stage 2 uncovering. *Ann Periodontol*, 2000; 5: 119-28.

13) Lee A, Fu JH, Wang HL. Soft tissue biotype affects implant success. *Implant Dent,* 2011; 20: e38-47.

14) Christopher D. J. Evans, Stephen T. Chen. Esthetic outcomes of immediateimplant placements. *Clin Oral Implants Res*, 2008; 20: 73-80.

15) Sanz M, Cecchinato D, Ferrus J, Pjetursson EB, Lang NP, Lindhe J. A prospective, randomized-controlled clinical trial to evaluate bone preservation using implants with different geometry placed into extraction sockets in the maxilla. *Clin Oral Implants Res*, 2010; 21: 13-21.

16) Shin YK, Han CH, Heo SJ, Kim S, Chun HJ. Radiographic evaluation of marginal bone level around implants with different neck designs after 1 year. *Int J Oral Maxillofac Implants*, 2006; 21: 789-94.

17) de Almeida FD, Carvalho AC, Fontes M, Pedrosa A, Costa R, Noleto JW, Mourão CF. Radiographic evaluation of marginal bone level around internal-hex implants with switched platform: a clinical case report

series. *Int J Oral Maxillofac Implants*, 2011; 26: 587-92.

18) Botticelli D, Persson LG, Lindhe J, Berglundh T. Bone tissue formation adjacent to implants placed in fresh extraction sockets: an experimental study in dogs. *Clin Oral Implants Res*, 2006; 17: 351-8.

19) Scarfe WC, Farman AG, Sukovic P. Clinical applications of cone-beam computed tomography in dental practice. *J Can Dent Assoc*, 2006; 72: 75-80.

20) Sukovic P. Cone beam computed tomography in craniofacial imaging. *Orthod Craniofac Res*, 2003; 31; 179-82.

21) Brisco J, Fuller K, Lee N, Andrew D. Cone beam computed tomography for imaging orbital trauma-image quality and radiation dose compared with conventional multislice computed tomography. *Br J Oral Maxillofac Surg,* 2014; 52: 76-80.

22) Poeschl PW, Schmidt N, Guevara-Rojas G, Seemann R, Ewers R, Zipko HT, Schicho K. Comparison of cone-beam and conventional multislice computed tomography for image-guided dental implant planning. *Clin Oral Investig*, 2013; 17: 317-24.

23) Al-Ekrish AA, Ekram M. A comparative study of the accuracy and

reliability of multidetector computed tomography and cone beam computed tomography in the assessment of dental implant site dimensions. *Dentomaxillofac Radiol*, 2011; 40: 67-75.

24) Kaminaka A1, Nakano T, Ono S, Kato T, Yatani H . Cone-Beam Computed Tomography Evaluation of Horizontal and Vertical Dimensional Changes in Buccal Peri-Implant Alveolar Bone and Soft Tissue: A 1-Year Prospective Clinical Study. *Clin Implant Dent Relat Res*, 2014. doi: 10.1111/cid.12286. [Epub ahead of print]

25) Hermann JS and Schoolfield JD. Influence of the size of the microgap on crestal bone changes around titanium implants. A histometric evaluation of unloaded non-submerged implants in the canine mandible. *J Periodontol*, 2001; 72: 1372-83.

26) Weng D and Nagata MJ. Influence of microgap location and configuration on the periimplant bone morphology in submerged implants. An experimental study in dogs. *Clin Oral Implants Res*, 2008; 19: 1141-7.

27) Berglundh T, Lindhe J. Dimension of the periimplant mucosa. Biological width revisited. *J Clin Periodontol,* 1996; 23: 971-3.

28) Abrahamsson I, Berglundh T, Wennström J, Lindhe J. The peri-implant hard and soft tissues at different implant systems. A comparative study in the dog. *Clin Oral Implants Res,* 1996; 7: 212-9.

29) Abrahamsson I, Berglundh T, Lindhe J. The mucosal barrier following abutment dis/reconnection. An experimental study in dogs. *J Clin Periodontol,* 1997; 24: 568-72.

30) Becker K, Mihatovic I, Golubovic V, Schwarz F. Impact of abutment material and dis-/re-connection on soft and hard tissue changes at implants with platform-switching. *J Clin Periodontol,* 2012; 39: 774-80.

31) Nackaerts O, Maes F, Yan H, Couto Souza P, Pauwels R, Jacobs R. Analysis of intensity variability in multislice and cone beam computed tomography. *Clin Oral Implants Res,* 2011; 22: 873-9.

32) Marchant TE, Price GJ, Matuszewski BJ, Moore CJ. Reduction of motion artefacts in on-board cone beam CT by warping of projection images. *Br J Radiol,* 2011; 84: 251-64.

33) Naitoh M, Hayashi H, Tsukamoto N, Ariji E. Labial bone assessment surrounding dental implant using cone-beam computed tomography: an in vitro study. *Clin Oral Implants Res,* 2012; 23: 970-4.

34) Raes F, Renckens L, Aps J, Cosyn J, De Bruyn H. Reliability of circumferential bone level assessment around single implants in healed ridges and extraction sockets using cone beam CT. *Clin Implant Dent Relat Res,* 2013; 15: 661-72.

35) Atieh MA, Ibrahim HM and Atieh AH. Platform switching for marginal bone preservation around dental implants: a systematic review and meta-analysis. *J Periodontol*, 2010; 81: 1350-66.

36) Tesmer M, Wallet S, Koutouzis T, Lundgren T. Bacterial colonization of the dental implant fixture-abutment interface: an in vitro study. *J Periodontol,* 2009; 80: 1991-7.

37) Yamanishi Y, Yamaguchi S, Imazato S, Nakano T, Yatani H. Influences of implant neck design and implant-abutment joint type on peri-implant bone stress and abutment micromovement: three-dimensional finite element analysis. *Dent Mater,* 2012; 28: 1126-33.

38) Schrotenboer J, Tsao YP, Kinariwala V, Wang HL. Effect of platform switching on implant crest bone stress: a finite element analysis. *Implant Dent,* 2009; 18: 260-9.

39) Chang CL, Chen CS, Hsu ML. Biomechanical effect of platform switching

in implant dentistry: a three-dimensional finite element analysis. *Int J Oral Maxillofac Implants,* 2010; 25: 295-304.

40) Luongo R, Traini T, Guidone PC, Bianco G, Cocchetto R, Celletti R. Hard and soft tissue responses to the platform-switching technique. *Int J Periodontics Restorative Dent,* 2008; 28: 551-7.

41) Becker W, Goldstein M, Becker BE, Sennerby L, Kois D, Hujoel P. Minimally invasive flapless implant placement: follow-up results from a multicenter study. *J Periodontol*, 2009; 80: 347-52.

42) Nemcovsky CE, Artzi Z. Comparative study of buccal dehiscence defects in immediate, delayed, and late maxillary implant placement with collagen membranes: clinical healing between placement and second-stage surgery. *J Periodontol*, 2002; 73: 754-61.

43) Schneider D, Grunder U, Ender A, Hämmerle CH, Jung RE. Volume gain and stability of peri-implant tissue following bone and soft tissue augmentation: 1-year results from a prospective cohort study. *Clin Oral Implants Res*, 2011; 22: 28-37.

44) Grunder U, Polizzi G, Goené R, Hatano N, Henry P, Jackson WJ, Kawamura K, Köhler S, Renouard F, Rosenberg R, Triplett G, Werbitt M,

Lithner B. A 3-year prospective multicenter follow-up report on the immediate and delayed-immediate placement of implants. *Int J Oral Maxillofac Implants*, 1999; 14: 210-6.

45) Chang M, Wennström JL, Odman P, Andersson B. Implant supported single-tooth replacements compared to contralateral natural teeth. Crown and soft tissue dimensions. *Clin Oral Implants Res*, 1999; 10: 185-94.

46) Nozawa T, Enomoto H, Tsurumaki S. Biologic height-width ratio of the buccal supra-implant mucosa. *Eur J Esthet Dent*, 2006; 1: 208-14.

47) Evans CD, Chen ST. Esthetic outcomes of immediate implant placements. *Clin Oral Implants Res*, 2008; 19: 73-80.

48) Yoshino S, Kan JY, Rungcharassaeng K, Roe P, Lozada JL.Effects of connective tissue grafting on the facial gingival level following single immediate implant placement and provisionalization in the esthetic zone: a 1-year randomized controlled prospective study. *Int J Oral Maxillofac Implants*, 2014; 29: 432-40.

49) Ericsson I, Persson LG. Different types of inflammatory reactions in peri-implant soft tissues. *J Clin Periodontol*, 1995; 22: 255-61.

50) Moon IS, Berglundh T, Abrahamsson I, Linder E, Lindhe J. The barrier between the keratinized mucosa and the dental implant. An experimental study in the dog. *J Clin Periodontol,* 1999; 26: 658-63.

51) Berglundh T, Lindhe J, Ericsson I, Marinello CP, Liljenberg B, Thomsen P. The soft tissue barrier at implants and teeth. *Clin Oral Implants Res,* 1991; 2: 81-90.

52) Lindhe J, Berglundh T, Ericsson I, Liljenberg B, Marinello C. Experimental breakdown of peri-implant and periodontal tissues. A study in the beagle dog. *Clin Oral Implants Res*, 1992; 3: 9-16.

53) Schropp L, Wenzel A, Kostopoulos L, Karring T. Bone healing and soft tissue contour changes following single-tooth extraction: a clinical and radiographic 12-month prospective study.*Int J Periodontics Restorative Dent.*, 2003; 23: 313-23.

54) Araújo MG, Wennström JL, Lindhe J. Modeling of the buccal and lingual bone walls of fresh extraction sites following implant installation. *Clin Oral Implants Res*, 2006; 17: 606-14.

55) Ross SB, Pette GA, Parker WB, Hardigan P. Gingival margin changes in maxillary anterior sites after single immediate implant placement and

provisionalization: a 5-year retrospective study of 47 patients. *Int J Oral Maxillofac Implants*, 2014; 29: 127-34.

56) Miyamoto Y, Obama T. Dental cone beam computed tomography analyses of postoperative labial bone thickness in maxillary anterior implants: comparing immediate and delayed implant placement. *Int J Periodontics Restorative Dent*, 2011; 31: 215-25.

57) Kan JY, Rungcharassaeng K, Morimoto T, Lozada J. Facial gingival tissue stability after connective tissue graft with single immediate tooth replacement in the esthetic zone: consecutive case report. *J Oral Maxillofac Surg*, 2009; 67: 40-8.

表１　患者の CBCT 撮像条件

Field of View (FOV)	104 cm^3 または 833 cm^3
管電圧	80 kVp
管電流	7 mA
撮影時間	17,000 msec

表 2　患者から得られた CBCT の画像計測の検者内信頼性と検者間信頼性

	計測部位	検者内信頼性 ICC(1, 1) (n=10)	検者間信頼性 ICC(2, 1) (n=10)
骨	BH	0.95	0.95
	BW0	0.98	0.99
	BW2	0.99	0.99
軟組織	GH	0.97	0.99
	GW0	0.98	0.98
	GW2	0.97	0.98

計測部位: 図 2 参照

表 3　埋入術式別にみた各群のベースライン比較

	DP-BJ 群	DP-CC 群	SD-CC 群	IP-CC 群	*P* 値
男女比（人）	4：7	5：7	5：8	3：6	0.51
年齢（歳）	63.0±8.10	53.8±15.0	53.7±14.4	54.2±14.2	0.10
T1-T2（月）	13.2±7.25	13.9±4.23	11.8±2.32	12.2±2.23	0.77

DP:通常埋入　　BJ: バットジョイント
SD:骨および軟組織の造成を伴う　　CC: コニカルコネクション
IP:抜歯即時埋入

表 4　インプラント体頬側周囲歯槽骨の経時的変化

DP-BJ 群（n=11）

計測部位	T1（mm）	T2（mm）	*P* 値
BH	-0.08 ± 0.33	-1.94 ± 0.87	0.003
BW0	0.18 ± 0.22	0 ± 0	0.008
BW2	0.27 ± 0.24	0.17 ± 0.28	0.008

DP-CC 群（n=12）

計測部位	T1（mm）	T2（mm）	*P* 値
BH	-0.04 ± 0.84	-0.25 ± 0.87	0.03
BW0	0.53 ± 0.71	0.45 ± 0.61	0.03
BW2	1.12 ± 1.13	1.01 ± 1.01	0.07

SD-CC 群（n=13）

計測部位	T1（mm）	T2（mm）	*P* 値
BH	1.15 ± 1.21	1.05 ± 1.27	0.04
BW0	1.25 ± 0.94	1.14 ± 1.01	0.08
BW2	1.90 ± 0.94	1.89 ± 1.10	0.82

IP-CC 群（n=9）

計測部位	T1（mm）	T2（mm）	*P* 値
BH	1.07 ± 1.20	1.01 ± 1.22	0.05
BW0	1.93 ± 0.72	1.86 ± 0.75	0.011
BW2	2.02 ± 0.95	1.68 ± 1.09	0.25

Wilcoxon signed-rank test（有意水準 α=0.05）

DP:通常埋入
SD:骨および軟組織の造成を伴う
IP:抜歯即時埋入
BH，BW0，BW2: 図 2 参照
T1: インプラント上部構造装着時
T2: 上部構造装着時から 1 年経過時

BJ: バットジョイント
CC: コニカルコネクション

表 5　インプラント体頬側周囲軟組織の経時的変化

DP-BJ 群（n=11）

計測部位	T1（mm）	T2（mm）	*P* 値
GH	1.25 ± 0.56	0.86 ± 0.69	0.003
GW0	1.02 ± 0.49	0.69 ± 0.49	0.006
GW2	1.46 ± 0.47	1.35 ± 0.52	0.16

DP-CC 群（n=12）

計測部位	T1（mm）	T2（mm）	*P* 値
GH	2.00 ± 0.53	1.94 ± 0.56	0.10
GW0	2.31 ± 0.91	2.28 ± 0.84	0.55
GW2	2.03 ± 0.62	2.01 ± 0.70	0.29

SD-CC 群（n=13）

計測部位	T1（mm）	T2（mm）	*P* 値
GH	3.74 ± 0.87	3.57 ± 0.90	0.04
GW0	2.63 ± 1.08	2.58 ± 1.10	0.11
GW2	2.85 ± 1.37	2.80 ± 1.38	0.49

IP-CC 群（n=9）

計測部位	T1（mm）	T2（mm）	*P* 値
GH	3.52 ± 0.66	3.42 ± 0.70	0.08
GW0	2.28 ± 0.72	2.24 ± 0.71	0.08
GW2	2.64 ± 1.09	2.63 ± 1.40	0.94

Wilcoxon signed-rank test（有意水準 α=0.05）

DP:通常埋入
SD:骨および軟組織の造成を伴う
IP:抜歯即時埋入
BH，BW0，BW2: 図 2 参照
T1: インプラント上部構造装着時
T2: 上部構造装着時から 1 年経過時

BJ: バットジョイント
CC: コニカルコネクション

表 6　T1 におけるインプラント体頬側周囲組織の幅径と T1 から T2 の変化量(Δ)との相関関係

比較部位	相関係数	*P* 値
BW0（T1）　vs ΔGH	0.378	0.04
GW0（T1）　vs ΔGH	0.627	0.0006
BW0（T1）　vs ΔBH	0.585	0.0001
GW0（T1）　vs ΔBH	0.337	0.06

Spearman's correlation coefficient by rank test（有意水準 α=0.05）

BW0，GW0: 図 2 参照
ΔGH: T1 から T2 の GH の変化量
ΔBH: T1 から T2 の BH の変化量
T1: インプラント上部構造装着時
T2: 上部構造装着時から 1 年経過時

表 7　埋入術式別にみた各群のベースライン比較（実験 2）

	DP-CC 群	SD-CC 群	IP-CC 群	*P* 値
男女比（人）	3：6	3: 3	3：5	0.39
年齢（歳）	52.9±14.3	52.1±13.4	53.7±13.9	0.21
T1-T2（月）	13.8±4.15	11.6±2.23	12.4±2.17	0.69

DP:通常埋入
SD:骨および軟組織の造成を伴う
IP:抜歯即時埋入
CC: コニカルコネクション

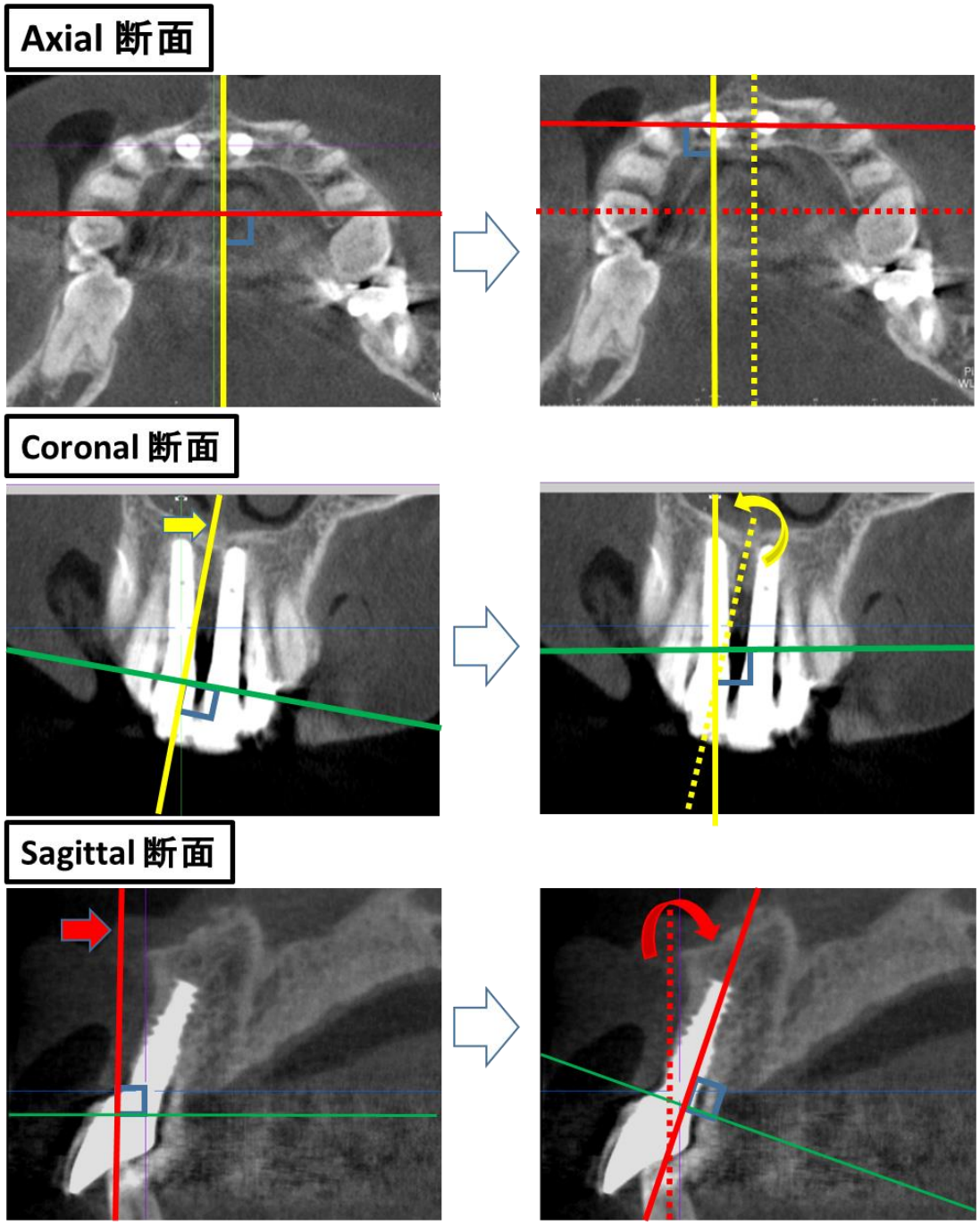

図 1A　インプラント体頬側周囲組織の計測用断面
Axial 断面：インプラント体中心に Sagittal Grid，Coronal Grid を合わせる
Coronal 断面：インプラント体長軸に Sagittal Grid を合わせる
Sagittal 断面：インプラント体長軸に Coronal Grid を合わせる

Axial Grid（緑），Sagittal Grid（黄），Coronal Grid（赤）

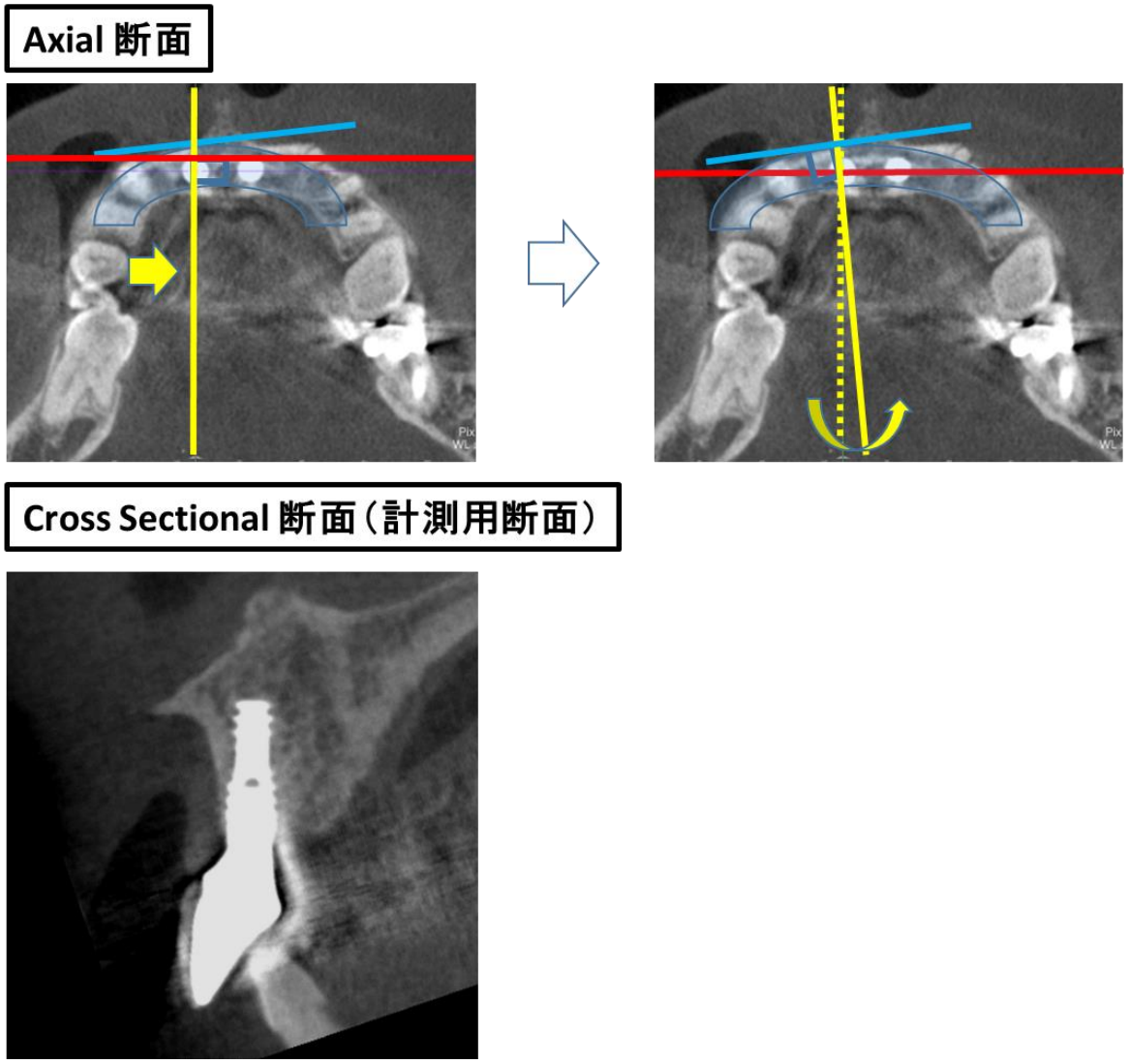

図 1B　インプラント体頬側周囲組織の計測用断面

A: 歯槽骨　　B: 軟組織

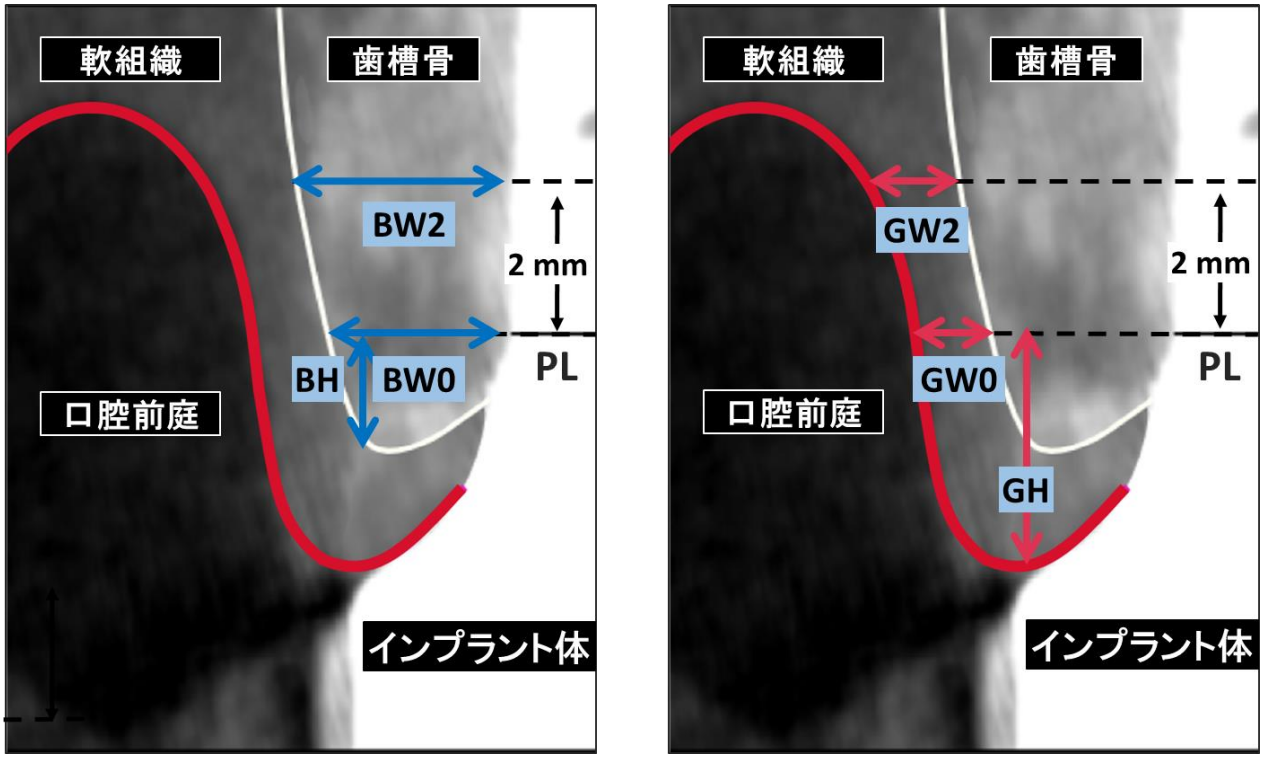

図 2　インプラント体頬側周囲組織の計測部位

A: 歯槽骨　BH: プラットフォームから骨頂までの高径
BW0: プラットフォームでの歯槽骨の幅径
BW2: プラットフォームから 2 mm 下方の歯槽骨の幅径
B: 軟組織　GH: プラットフォームから軟組織の頂点までの高径
GW0: プラットフォームでの軟組織の幅径
GW2: プラットフォームから 2 mm 下方の軟組織の幅径
PL: プラットフォーム
BH，GH はプラットフォームより歯冠側方向を正の値，根尖側方向を負の値とした.

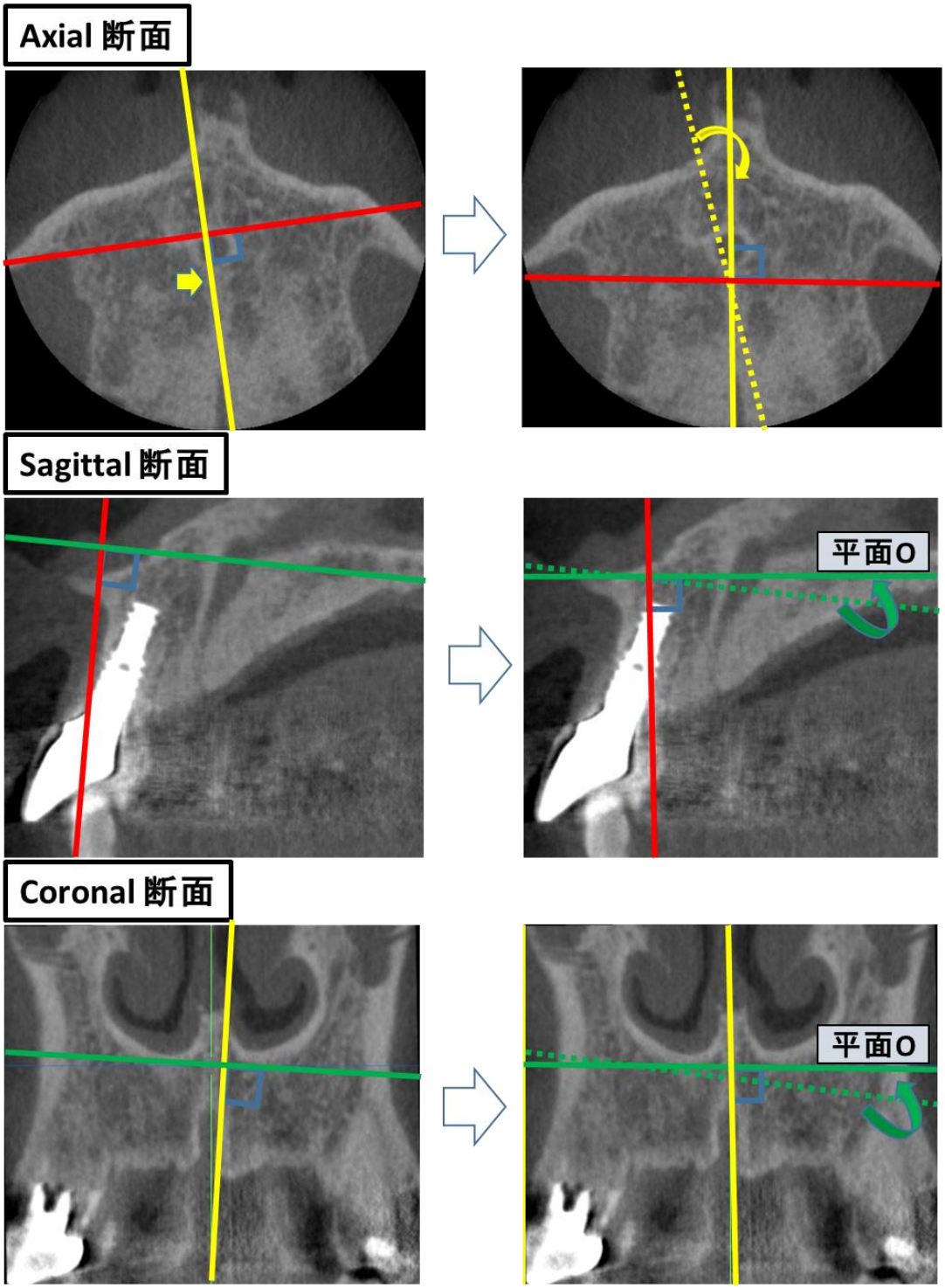

図 3A　インプラント体頬側周囲組織の計測用断面

Axial 断面：Sagittal Grid を前鼻棘と口蓋縫合に合わせる

Sagittal 断面：Axial Grid を前鼻棘と口蓋骨後縁に合わせる

Coronal 断面：Axial Grid を正中と直角になるように合わせる

この設定した Axial 断面を仮想平面 O とする

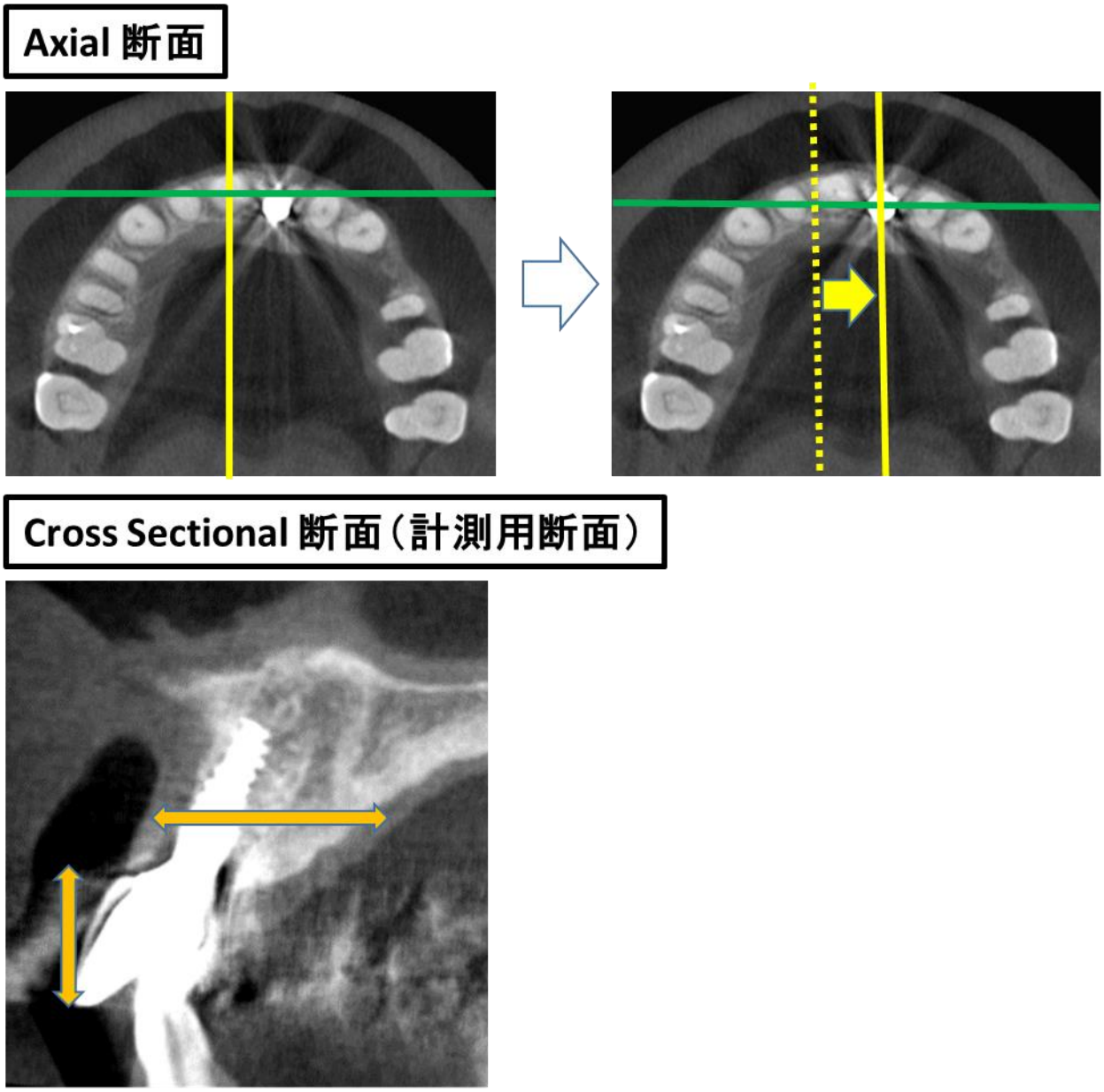

図 3B　インプラント体頬側周囲組織の計測用断面

Axial 断面：Sagittal Grid をインプラント上部構造の近遠心的中央に合わせる
同様に，反対側同名天然歯の計測の場合，歯冠の近遠心的中央を
通るように Sagittal Grid を合わせる．

A:インプラント体　　B：反対側同名天然歯

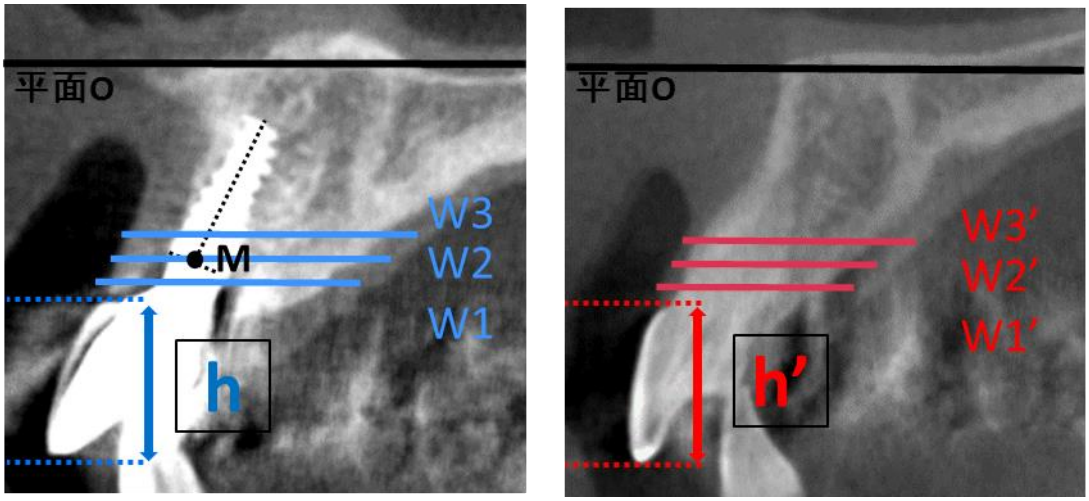

図 4 インプラント体埋入部位側および反対側同名天然歯の唇口蓋側方向の幅径および唇側軟組織辺縁の高さ

＜A- インプラント体＞

M：プラットフォームの中心点

W_1：平面 O と平行になるようにプラットフォームより 2 mm 歯冠側での顎堤の幅径

W_2：平面 O と平行に点 M を通る位置での顎堤の幅径

W_3：平面 O と平行に点 M より 2 mm 根尖方向での顎提の幅径

h：インプラント体上部構造の頬側軟組織辺縁から切縁までの長さ

＜B- 天然歯＞

W_1'：W_1 と同一平面状での顎堤の幅径

$W_{2'}$；W_2 と同一平面状での顎堤の幅径

W_3'：W_3 と同一平面上での顎堤の幅径

h'：反対側同名天然歯の切縁から歯肉縁までの長さ

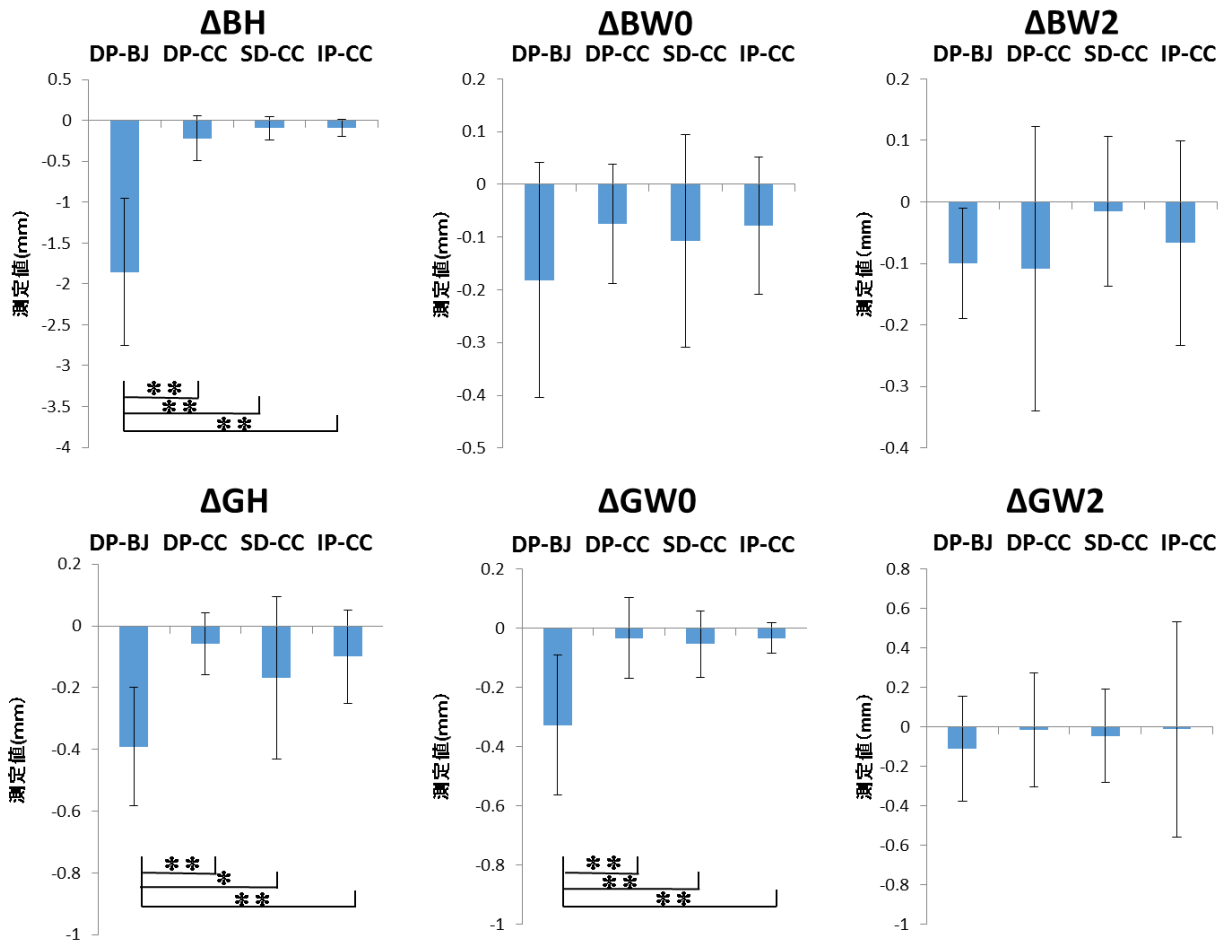

図 5　各埋入術式ごとの T1 から T2 の変化量（Δ）の比較

DP-BJ 群: n=11，DP-CC 群: n=12，SD-CC 群: n=13，IP-CC 群: n=9
DP:通常埋入　　BJ: バットジョイント
SD:骨および軟組織の造成を伴う　　CC: コニカルコネクション
IP:抜歯即時埋入
ΔBH，ΔGW0，ΔGW2: T1 から T2 の BH，BW0，BW2 の変化量
ΔGH，ΔGW0，ΔGW2: T1 から T2 の GH，GW0，GW2 の変化量
T1: インプラント上部構造装着時
T2: 上部構造装着時から 1 年経過時
Steel-Dwass 法　　＊: $P<0.05$，＊＊: $P<0.01$
Error bar: Standard deviation

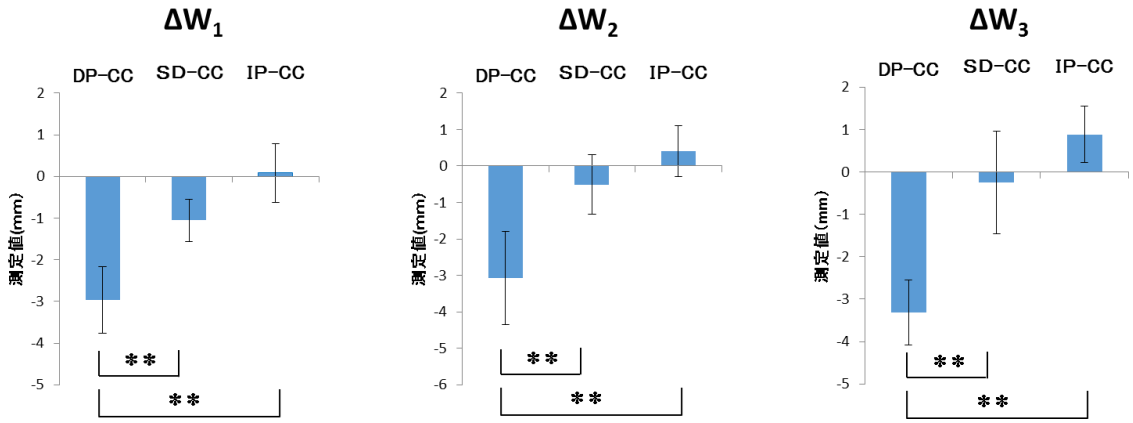

図 6 インプラント体埋入部位側と反対側同名歯の唇口蓋側方向の幅径の差
DP-CC 群: n=9，SD-CC 群: n=6，IP-CC 群: n=8
DP:通常埋入
SD:骨および軟組織の造成を伴う
IP:抜歯即時埋入
CC: コニカルコネクション
ΔW_1: $W_1 - W_1'$
ΔW_2: $W_2 - W_2'$
ΔW_3: $W_3 - W_3'$
W_1，W_2，W_3，W_1'，W_2'，W_3'：図 4 参照
Steel-Dwass 法　　＊＊: $P < 0.01$
Error bar: Standard deviation

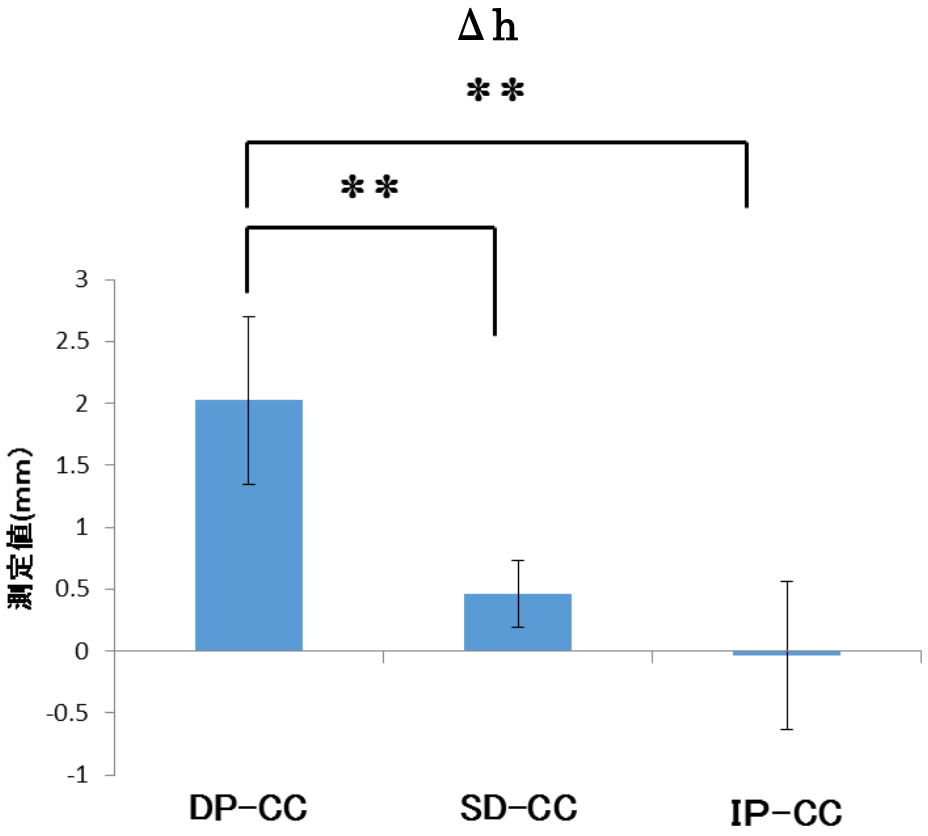

図 7　インプラント体埋入部位側と反対側同名歯の唇側軟組織辺縁の高径の差

DP-CC 群: n=9，SD-CC 群: n=6，IP-CC 群: n=8
DP:通常埋入
SD:骨および軟組織の造成を伴う
IP:抜歯即時埋入 CC: コニカルコネクション
Δh：h－h’
Steel-Dwass 法　　＊＊: $P<0.01$
正の値：インプラント体頬側軟組織辺縁の位置が反対側同名天然歯と比較し根尖側よりであることを表す.
Error bar: Standard deviation