The University of Osaka
Institutional Knowledge Archive

Title	上下顎前歯部の前突および叢生を伴うAngle I 級成人症例
Author(s)	橋本, 綾子
Citation	大阪大学歯学雑誌. 2015, 59(2), p. 85-89
Version Type	VoR
URL	https://hdl.handle.net/11094/60641
rights	
Note	

The University of Osaka Institutional Knowledge Archive : OUKA

https://ir.library.osaka-u.ac.jp/

The University of Osaka

阪大歯学誌　59(2)：85 ～ 89，2015

上下顎前歯部の前突および叢生を伴う Angle Ⅰ級成人症例

橋　本　綾　子*

（平成 26 年 11 月 7 日受付）

緒　言

近年，都市部では矯正歯科治療患者における成人の割合がますます増加傾向にあり，咀嚼や発音などの機能的改善だけでなく側貌や歯列に対する審美的要求も高くなってきている[1)]。一方で，矯正歯科治療後に歯冠乳頭が退縮することにより生じる，いわゆるブラックトライアングルは，成人の矯正歯科治療の問題の一つとして指摘されており，審美障害だけでなく発音障害や食物残留により歯周疾患を引き起こすなどとして患者にとって大きな不利益となる可能性がある[2～4)]。今回，上下顎前歯部の前突および叢生を伴う骨格性1級 Angle Ⅰ級の成人症例に対して，上下顎の両側第一小臼歯を抜去し，マルチブラケット装置にて矯正歯科治療を行ったところ，側貌の改善と機能的かつ緊密な咬合が獲得され，さらに上顎前歯部のストリッピングを行いブラックトライアングルを最小限にして審美的にも良好な結果が得られたので報告する。

症　例

患者は，初診時年齢 33 歳 10 ヵ月の女性で，上下顎前歯部の叢生とスマイル時の口元の審美的改善を主訴として来院した。特記すべき全身的，局所的な既往歴および家族歴は認められなかった。また，患者は矯正歯科治療に協力的であった。

1．初診時所見および資料分析

1）顔貌所見（図 1-A）

正面観は左右対称であり，側面観は convex type であった。軟組織の分析では，上下の口唇は E-line[5)]に対してそれぞれ 2.5mm，5.0mm 突出していた。

2）口腔内所見（図 2-A，3-A）

上下顎第一大臼歯および上下顎犬歯の近遠心的関係は，両側ともに Angle Ⅰ級を呈しており，オーバーバ

図 1　顔面写真
A：初診時（33 歳 10 ヵ月），B：動的治療終了時（36 歳 2 ヵ月），C：保定終了時（38 歳 10 ヵ月）

＊　はしもと歯科矯正歯科

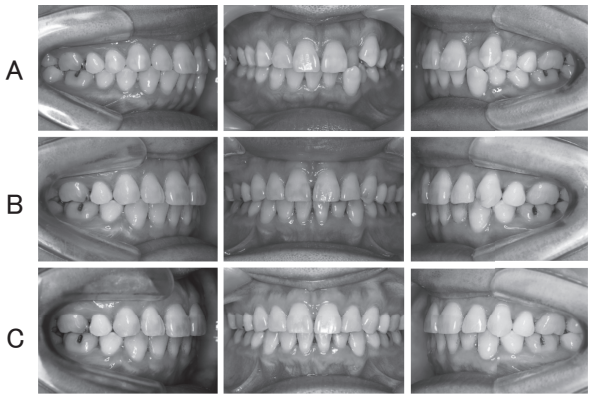

図２　口腔内写真（正面観および側面観）
A：初診時（33 歳 10 ヵ月），B：動的治療終了時（36 歳 2 ヵ月），C：保定終了時（38 歳 10 ヵ月）

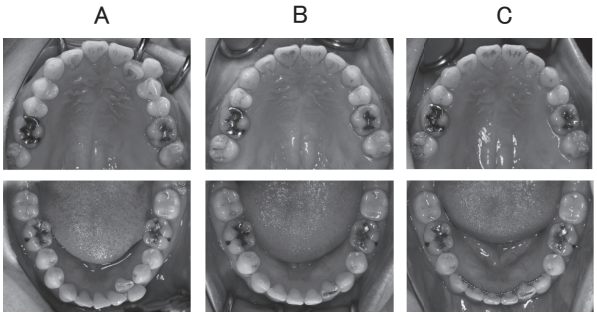

図３　口腔内写真（咬合面観）
A：初診時（33 歳 10 ヵ月），B：動的治療終了時（36 歳 2 ヵ月），C：保定終了時（38 歳 10 ヵ月）

イトは＋2.0mm，オーバージェットは＋2.5mm であった。アーチレングスディスクレパンシーは，上顎が−6.0mm，下顎が−6.5mm であり，上顎左側犬歯の低位唇側転位および左側側切歯の交叉咬合が認められた。

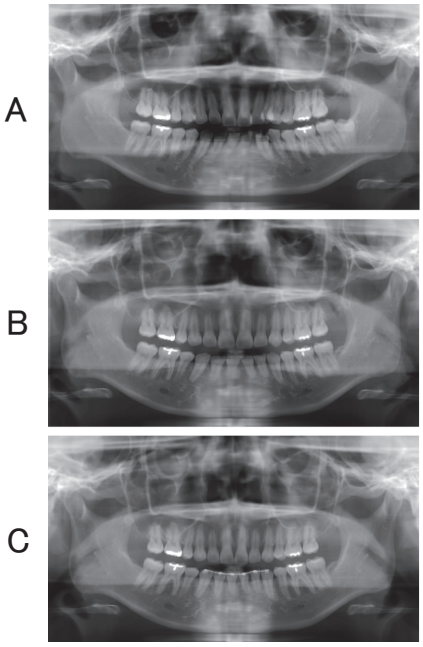

図４　パノラマレントゲン写真
A：初診時（33 歳 10 ヵ月），B：動的治療終了時（36 歳 2 ヵ月），C：保定終了時（38 歳 10 ヵ月）

表１　歯・骨格系の構造に関する側面位頭部Ｘ線規格写真の各種計測項目による治療前後の比較*

計測項目	初診時	動的治療終了時	保定終了時	対照群（成人女性）	
	33 歳 10 ヵ月	36 歳 2 ヵ月	38 歳 10 ヵ月	平　均	標準偏差
Linear（*mm*）					
S-N	67.0	67.0	67.0	67.9	3.7
Go-Me	66.0	66.0	66.0	71.4	4.1
Ar-Go	48.0	48.0	48.0	47.3	3.3
Ar-Me	99.0	99.0	99.0	106.6	5.7
OJ（PP）	2.5	2.5	2.5	3.1	1.1
OB（PP）	2.0	2.0	2.0	3.3	1.9
Angular（*deg.*）					
SNA	80.0	80.0	80.0	80.8	3.6
SNB	76.0	76.5	76.5	77.9	4.5
ANB	4.0	3.5	3.5	2.8	2.4
Mp to FH	25.0	24.5	24.5	30.5	3.6
L1 to Mp	117.0	106.0	106.0	93.4	6.8
FMIA	38.0	49.5	49.5	56.0	8.1
U1 to FH	114.5	110.0	110.0	112.3	8.3
IIA	103.0	120.0	120.0	123.6	10.6
Go A	120.0	120.0	120.0	122.1	5.3

＊対照群は大阪大学大学院歯学研究科顎顔面口腔矯正学教室所蔵の標準値[7]を用いた

また，Anterior ratio は 75.6%であり，理想とされる値[6]と比較して小さな値を示した（平均値；78.09 ± 2.19 %）。上下顎歯列の正中は，顔面正中に対してそれぞれ 3.0mm，4.0mm 左側に偏位していた。また，口腔衛生状態は良好であった。

3）パノラマレントゲン写真所見（図 4-A）

下顎左側第三大臼歯の半埋伏が認められた。

4）側面位頭部 X 線規格写真所見（表 1）

大阪大学大学院歯学研究科顎顔面口腔矯正学教室所蔵の標準値[7]と比較すると，SNA，SNB は標準的な値を示し，ANB は 4.0° で骨格性 1 級であった。下顎下縁平面角（FMA）は 25.0° で標準値と比較して約-1.5s.d. 小さな値を示した。また，上顎前歯歯軸傾斜角（U1 to FH）は標準的な範囲であったが，下顎前歯歯軸傾斜角（L1 to MP）は標準値と比較して約 3.5s.d. 大きな値を示し，唇側傾斜していた。Interincisal angle は，約 -2.1s.d 小さな値を示した。

2．診断

上下顎前歯部の前突および叢生を伴うアングル Ⅰ 級，骨格性 1 級症例

3．治療目標・治療方針

治療目標は，上下顎前歯の叢生の解消，適正な上下顎前歯歯軸傾斜の獲得，側貌の改善，上下顎歯列正中と顔面正中の一致，適切な被蓋関係の獲得および臼歯部咬合関係の維持とした。治療計画については，上下顎両側の第一小臼歯と下顎左側第三大臼歯を抜去し，加強固定として上顎にハイプルヘッドギアとトランスパラタルアーチを使用し，マルチブラケット装置にて治療することとした。また，Anterior ratio を考慮した結果，上顎前歯部のストリッピングを行うことにより，矯正歯科治療後に生じると予測されるブラックトライアングルの出現を最小限にすることで審美的な改善をはかることとした。

4．治療経過

33 歳 11 ヵ月時，上顎にトランスパラタルアーチを装着し，ヘッドギアの使用を開始した。下顎左側第三大臼歯，上下顎両側第一小臼歯を抜去した後，34 歳 1 ヵ月時，上下顎左側側切歯以外にマルチブラケット装置（.022”×.028”プリアジャステッドエッジワイズブラケット）を装着し，.012”ニッケルチタンワイヤーにてレベリングを開始した。37 歳 7 ヵ月時，.019”×.025”ステンレススチールワイヤーを装着し，顔面正中と上下顎歯列正中の一致および犬歯の遠心移動により側切歯の空隙を獲得する目的で上下顎左側の中切歯と犬歯間にオープンコイルスプリングを使用した。側切歯の排列スペース獲得後，上下顎左側側切歯にもマルチブラケット装置を装着しニッケルチタンワイヤーをオーバーレイして，側切歯を含めたレベリングを行った。35 歳 0 ヵ月時，叢生が解消され上顎左側側切歯の交叉咬合も改善された。その後，.019×.025 ステンレススチールのキーホールループワイヤーにて抜歯空隙の閉鎖を開始した。35 歳 8 ヵ月時，抜歯空隙が閉鎖したため，ヘッドギアの使用を中止しトランスパラタルアーチを撤去した。.019×.025 ステンレススチールのストレートアーチワイヤーでディテーリングを行い，上顎前歯部については合計 1.5mm のストリッピングを行った。36 歳 2 ヵ月時，咬合の緊密化が得られたためマルチブラケット装置を撤去し，上下顎ともにベッグタイプリテーナーを装着した。現在，保定後 2 年 8 ヵ月が経過しているが安定した咬合状態を維持している。

5．治療結果

1）顔貌所見（図 1-B，C）

正貌については，初診時と比較して著名な変化は認められず良好であった。側貌については，上下口唇の前突が改善され，側面観は straight type となった。

2）口腔内所見（図 2-B，C，図 3-B，C）

上下顎前歯部の叢生は改善され，上下顎第一大臼歯，上下顎犬歯の近遠心的関係は両側ともに Angle Ⅰ 級で維持されていた。また，上下顎歯列の正中は顔面正中と一致した。

3）パノラマレントゲン写真所見（図 4-B，C）

歯根の平行性は良好であり，著しい歯根吸収は認められなかった。下顎左側第三大臼歯は抜去されていた。

4）側面位頭部 X 線規格写真所見（図 5，表 1）

上顎前歯歯軸傾斜角（U1 to FH）は 114.5° から 110.0° に，下顎前歯歯軸傾斜角（L1 to MP）は 117.0° から 106.0° にそれぞれ減少した。その結果 Interincisal angle は，103.0° から 120.0° へと改善した。

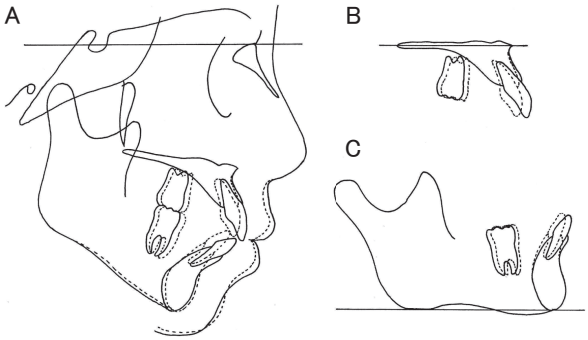

図５　側面位頭部Ｘ線規格写真透写図の重ね合わせ
A：S，SN 平面での重ね合わせ，B：ANS，口蓋平面での重ね合わせ，C：Me，下顎下縁平面での重ね合わせ，実線：初診時（33 歳 10 ヵ月），点線：動的治療終了時（36 歳 2 ヵ月）

考　察

成人の矯正歯科治療は，若年者と比較して，顎骨や歯列の成長を利用できないことや歯槽骨が構造変化を起こし緻密化している[8]ことなどから，歯の移動や顎関係の改善はより困難となる。また，叢生などの歯列不正を有する成人患者の多くは，十分な口腔清掃を行えないことから，歯周病の罹患率が高く歯周組織に問題がある場合も多い[9]。このような成人患者に対して矯正歯科治療を行うに当たっては，歯槽骨の吸収や歯肉退縮などを十分に考慮しつつ口腔衛生状態を改善する必要がある。さらに，成人の口腔内は若年者と比較にならない程複雑であり，成人の矯正歯科治療に対する治療計画は，咬合，歯周組織，顎関節など様々な問題点を考慮しながら立案していく必要がある[10]。

本症例では，叢生，上下顎歯軸傾斜および側貌の改善，顔面正中と上下顎歯列正中の一致のために抜歯空隙を最大限に有効利用する必要があった。成人患者であったことから，固定源の喪失を最小限とする目的で歯科矯正用アンカースクリューの使用が有効であると考えられた[11]が，患者の同意が得られなかったため，ハイプルヘッドギアとトランスパラタルアーチにて対応することとした。ヘッドギアの効果については，患者の協力度に依存することから特に成人においては十分な説明と同意が求められる[11～13]。今回，ヘッドギアの使用に対して患者の協力が得られたこと，顎間ゴムを使用しなかったこと，また，トランスパラタルアーチにより上顎大臼歯の挺出を防げたことにより下顎骨の開大が抑えられ，わずかではあるが下顎の反時計まわりの回転を認め，上下口唇の突出感も改善され良好な側貌を得ることができた。

本症例において，Anterior ratio は 75.6％であり，下顎前歯歯冠幅径の総和に対して上顎前歯歯冠幅径の総和のほうが 1.6mm 大きかった。さらに，上下顎中切歯，側切歯の歯冠形態からもブラックトライアングルの出現が予測されたため[14]，矯正歯科治療開始前に患者に対して上顎前歯部のストリッピングが必要なこと，またそれによって知覚過敏などの症状が出る可能性があることを説明し，同意を得た。今回，合計 1.5mm のストリッピングを行ったことにより Anterior ratio は 77.9％となり適正な前歯部被蓋を獲得することができた。また，ストリッピングを行った後に歯面にフッ素塗布をしたこと，患者が来院毎の TBI に協力的であったことも歯周組織の問題を防ぐことができた要因の一つであると考えている。下顎前歯部に生じたブラックトライアングルについては，下顎前歯歯冠幅径の総和が上顎前歯歯冠幅径に対して小さいこと，スマイル時に下顎前歯歯頚部が見えないことからストリッピングを行わないこととしたが，動的治療後のパノラマレントゲン写真から歯周組織に著明な変化は認められなかったことより，口腔衛生状態が良好になり歯肉の腫脹が改善したことによって生じたものと考えられる。

今回，上下顎の左側側切歯は初診時に著しく舌側転位しており，動的治療後に若干のトルク不足が見られるのが反省点として挙げられるが，保定後 2 年 8 ヵ月が経過し安定した咬合状態および側貌を維持している。

結　論

本症例から，成人の矯正歯科治療に対して機能的な改善だけでなく審美的な要求も満たす結果を導くためには，矯正歯科治療開始前に，患者に対して治療方法の選択肢や矯正治療に伴うリスクについて十分に説明することに加え，術者の歯周組織に対する反応の注意深い観察や患者の治療に対するモチベーションコントロールの重要性が示唆された。

文　献

1）Proffit，W. R.（1989）：プロフィットの現代歯科矯正学（高田健治訳，作田守監修）。第 1 版，クインテッセンス出版，東京，506-511，平成元。
2）Sharma AA and Park JH（2010）: Esthetic considerations in interdental papilla; remediation and regenera-

tion. *J Esthet Restor Dent*, **22**, 18–28.

3）Bruke S, Burch JG and Tetz JA (1994): Incidence and size of pretreatment overlap and posttreatment gingival embrasure space between maxillary central incisors。*Am J Orthod Dentofacial Orthop*, **105**, 106–511.

4）Kurth JR and Kokich VG (2001): Open gingival embrasures after orthodontic treatment in adults: prevalence and etiology. *Am J Orthod Dentofacial Orthop*, **120**, 116–123.

5）Ricketts, R. M. (1960): A foundation for cephalometric communication, *Am J Orthod*, **46**, 330–357.

6）Bolton, W. A. (1962): The clinical application of a tooth–size analysis. *Am J Orthod*, **48**, 504–529.

7）和田清聡（1977）：頭部 X 線規格写真による顎・顔面頭蓋の個成長の様相に関する研究．阪大歯誌，**22**，239–269，昭和 52.

8）篠倉均（1990）：成人矯正の特徴；成人対応の歯周矯正治療（篠倉均，吉江弘正編）。1 版，東京臨床出版，東京，14–16，平成 2.

9）Marks, M. H. and Corn, H. (1993)：成人矯正に関する基本概念；成人矯正アトラス（Marks, M. H. and Corn, H. 編，花田晃司監訳）．1 版，西村書店，新潟，1–45，平成 5.

10）Ackerman, J. L. (1976): The challenge of adult orthodontics. *J Clin Orthod*, **12**, 43–47.

11）Li F, Hu HK, Chen JW (2011): Comparison of anchorage capacity between implant and headgear during anterior segment retraction. *Angle Orthod*, **81**, 915–922.

12）Brandao M, Pinho HS and Urias D (2006): Clinical and quantitative assessment of headgear compliance. *Am J Orthod Dentofacial Orthop*, **129**, 239–244.

13）Feldmann I and Bondemark L (2006): Orthodontic anchorage: a systematic review. *Angle Orthod*, **76**, 493–501.

14）本橋康助，曽根静男，亀田 晃，他（1971）：Tooth–size ratio の臨床応用について。日矯歯誌，**30**，270–282，昭和 46.