The University of Osaka
Institutional Knowledge Archive

Title	右側第二大臼歯に鋏状咬合を伴う，右側アングルII級，左側アングルI級成人症例
Author(s)	佐藤，暁子
Citation	大阪大学歯学雑誌. 2015, 60(1), p. 25-30
Version Type	VoR
URL	https://hdl.handle.net/11094/60661
rights	
Note	

The University of Osaka Institutional Knowledge Archive : OUKA

https://ir.library.osaka-u.ac.jp/

The University of Osaka

阪大歯学誌　60(1)：25 ～ 30，2015

右側第二大臼歯に鋏状咬合を伴う，右側アングルⅡ級，左側アングルⅠ級成人症例

佐　藤　暁　子*

（平成 27 年 7 月 9 日受付）

緒言

骨格性１級において，片側アングルⅠ級，片側アングルⅡ級症例は，臨床上頻繁に遭遇するが，その原因はさまざまである。多くは片側上顎乳臼歯の隣接面カリエスや早期喪失により，片側の上顎第一大臼歯が近心転位したことによるものと考えられるが，Ⅱ級関係改善のためには上顎大臼歯の遠心移動，または下顎大臼歯の近心移動が必要になる。従来の矯正治療単独では，上顎大臼歯の遠心移動は成人では困難で，上下顎小臼歯を抜歯した後，下顎大臼歯を近心移動することで改善することが多い[1)]。しかし，顔貌や叢生の程度によっては，抜歯の必要性が少ない症例もある[2)]。今回，右側アングルⅡ級，左側アングルⅠ級で，叢生の程度は軽度であるが右側第二大臼歯に鋏状咬合を伴う成人症例を，上顎右側第一小臼歯のみの抜歯で治療し，良好な結果を得たので報告する。

症例の概要

患者は，初診時年齢26歳８か月の女性で，上顎左側中切歯の捻転を主訴に来院した。特記すべき全身的，局所的な既往歴および家族歴は認められなかった。

1）顔貌所見（図１Ａ）

正面観はほぼ左右対称的であり，側面観は convex type であった。顔貌に対する変化はできるだけ望まないとの申し出があった。

図１　顔面写真
Ａ：初診時（26 歳８か月），Ｂ：治療終了時（28 歳８か月），Ｃ：保定中（31 歳２か月）

2）口腔内所見および模型分析所見（図２Ａ，３Ａ）

上下顎第三大臼歯を除くすべての永久歯が萌出しており，上顎左側中切歯の捻転および，上下顎右側第二大臼歯に鋏状咬合が認められた。上下顎第一大臼歯および上下顎犬歯の近遠心的関係は，右側がアングルⅡ

＊　さとう歯科

図２　口腔内写真（正面観および側面観）
A：初診時（26 歳 8 か月），B：治療終了時（28 歳 8 か月），C：保定中（31 歳 2 か月）

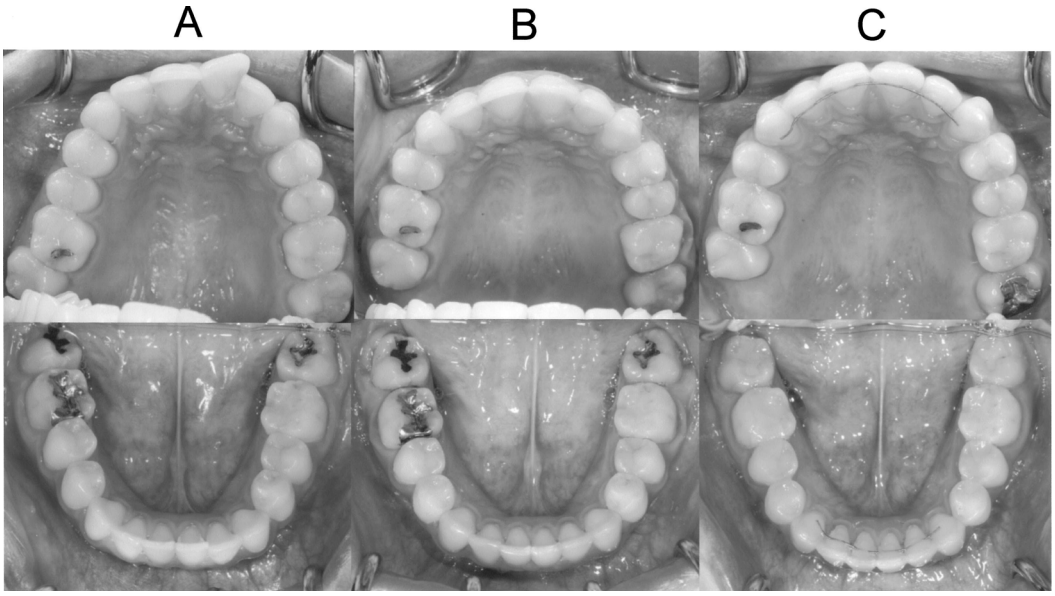

図３　口腔内写真（咬合面観）
A：初診時（26 歳 8 か月），B：治療終了時（28 歳 8 か月），C：保定中（31 歳 2 か月）

級，左側がアングルⅠ級であった。オーバージェットは＋4.0㎜，オーバーバイトは＋3.8㎜であった。アーチレングスディスクレパンシーは上顎が－3.7㎜，下顎が－0.1㎜で叢生量は軽度であった。Overall ratio は 91.2%（－0.1 S.D.），Anterior ratio は 78.1%（0.0 S.D.）で，ほぼ理想とされる値[3]であった。上顎歯列の正中は，顔面正中に対し，3.0㎜左側に偏位しており，下顎歯列の正中は顔面正中に一致していた。顎関節機能については，両側ともに触診および聴診により疼痛などの異常は認められなかった。口腔衛生状態は良好であった。

3）パノラマエックス線写真所見（図４Ａ）

上顎両側第三大臼歯は既に抜歯されており，下顎両側第三大臼歯は埋伏していた。

4）側面位頭部エックス線規格写真分析所見（表１）

大阪大学大学院歯学研究科顎顔面口腔矯正学教室所蔵の標準値[4]と比較すると，SNA は 80.8°（0.0 S.D.），SNB は 75.8°（−0.5 S.D.）で，ANB は 5.0°（+0.9 S.D.）で骨格性１級であった。下顎下縁平面角（FMA）は標準値と比較して−2.3 S.D. と小さな値を示し，ローアングル症例であった。上顎前歯歯軸傾斜は標準的（+0.6 S.D.）で，下顎前歯は側貌に対し標準的（−0.6 S.D.）で，下顎骨に対して唇側傾斜（+2.0 S.D.）していた。軟組織分析所見[5]として，E-line に対して上唇は 1.5㎜，下唇は 3.5㎜前方に位置していた。

診断

上顎左側中切歯の捻転および上下顎右側第二大臼歯の鋏状咬合を伴う，骨格性１級，右側アングルⅡ級，左側アングルⅠ級，ローアングル症例と診断した。

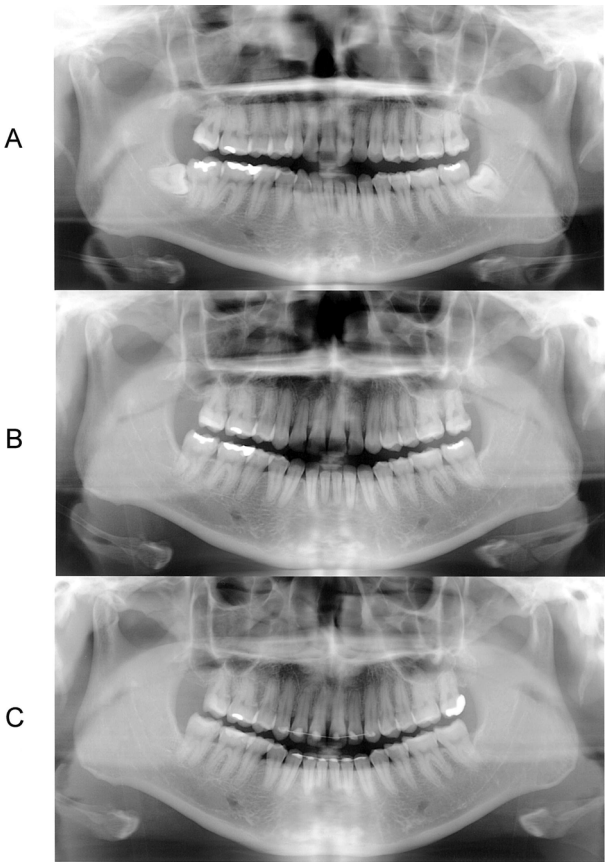

図４　パノラマエックス線写真
Ａ：初診時（26 歳８か月），Ｂ：治療終了時（28 歳８か月），Ｃ：保定中（31 歳２か月）

表１　側面位頭部エックス線規格写真計測値

計測項目	初診時（26 歳８か月）	動的治療終了時（28 歳８か月）	保定中（31 歳２か月）	標準値 平均	標準値 標準偏差
SNA（deg.）	80.8	80.7	80.7	80.8	3.6
SNB（deg.）	75.8	75.8	75.8	77.9	4.5
ANB（deg.）	5.0	4.9	4.9	2.8	2.4
Mp-FH（deg.）	22.2	22.4	22.4	30.5	3.6
Gonial angle（deg.）	109.5	109.4	109.2	122.1	5.3
U1-FH（deg.）	117.3	111.1	110.1	112.3	8.3
L1-FH（deg.）	51.0	51.5	51.7	56.0	8.1
L1-Mp（deg.）	106.8	106.1	105.9	93.4	6.8
IIA（deg.）	113.7	120.4	121.6	123.6	10.6
SN（mm）	62.5	62.5	62.5	67.9	3.7
A-Ptm/PP（mm）	44.0	43.8	43.8	47.9	2.8
Go-Me（mm）	67.5	67.6	67.6	71.4	4.1
Ar-Go（mm）	53.0	52.8	53.0	47.3	3.3
Ar-Me（mm）	102.0	102.0	102.0	106.6	5.7
Overjet（mm）	4.0	2.5	2.5	3.1	1.1
Overbite（mm）	3.8	3.7	3.7	3.3	1.9
Upper lip to E-plane（mm）	1.5	3.0	1.0	−0.4	1.7
Lower lip to E-plane（mm）	3.5	2.5	1.0	1.6	1.7

治療方針

1）オーラルハイジーンコントロール，2）上顎右側第一小臼歯および下顎第三大臼歯の抜去，3）プリアジャステッドエッジワイズ装置による歯の排列および咬合の緊密化，4）保定，とした。大臼歯の咬合関係は，右側Ⅱ級仕上げとした。

上下顎右側第二大臼歯の鋏状咬合が改善するまでは，上顎第一大臼歯にトランスパラタルアーチを装着し，上顎右側第一大臼歯の挺出および頬側への傾斜を防ぐこととした。また，フィニッシング時には必要に応じて顎間ゴムを使用し，正中の偏位を防ぐこととした。

治療経過

26歳9か月時，上顎にトランスパラタルアーチを装着し，上顎右側第一小臼歯を抜歯した後，上顎歯列に.022スロットのプリアジャステッドエッジワイズ装置を装着し，レベリングを開始した。上顎右側第一大臼歯バンドに溶接したリンガルシースのフックと上顎右側第二大臼歯バンドチューブのフック間にパワーチェーンを適用することで上顎右側第二大臼歯が口蓋側に移動するようにした。27歳1か月時，下顎両側第三大臼歯を抜歯した。27歳2か月時に上下顎右側第二大臼歯の鋏状咬合が改善したため，トランスパラタルアーチを撤去した。27歳3か月時，下顎歯列に.022スロットのプリアジャステッドエッジワイズ装置を装着し，下顎歯列のレベリングを開始した。27歳5か月時，上顎に.019×.025ステンレススチールワイヤーを装着した時点から，クローズドコイルを用いて上顎右側第一小臼歯の抜歯スペースの閉鎖を開始した。27歳10か月時，下顎に.019×.025ステンレススチールワイヤーを装着した時点で，顎間ゴム（右側Ⅲ級，左側Ⅱ級ゴム）の使用を開始した。28歳0か月時に，ほぼスペースクローズが終了したため，クローズドコイルの使用を中止し，フィニッシングを開始した。フィニッシング中も約3か月間，顎間ゴムを使用し，正中の偏位を最小限に抑えるようにした。顎間ゴムの使用期間は合計6か月間であった。28歳8か月時に右側アングルⅡ級の良好な咬合関係が得られたため，プリアジャステッドエッジワイズ装置を撤去し，保定を開始した。動的治療期間は2年0か月であった。保定装置として，上下顎ともにリンガルボンデッドリテーナーおよびベッグタイプリテーナーを併用した。現在保定後2年6か月経過しており，安定した咬合を保っている。

治療結果

1）顔貌所見（図1B，C）

正貌，側貌ともに著明な変化は認められなかった。

2）口腔内所見（図2B，C，図3B，C）

上顎左側中切歯の捻転および上下顎右側第二大臼歯の鋏状咬合は改善され，適切なオーバーバイトおよびオーバージェットが獲得された。上下顎第一大臼歯の近遠心的関係は右側アングルⅡ級，左側アングルⅠ級となり，上下顎犬歯の近遠心的関係は両側ともⅠ級となった。上顎歯列の正中は，顔面正中に対し，初診時とは逆方向（右側）に0.5㎜偏位し，下顎正中とのずれも0.5㎜となったが，審美的，機能的に問題のない程度であった。

3）パノラマエックス線写真所見（図4B，C）

歯根の平行性は概ね良好であり，著しい歯根吸収は認められなかった。

4）側面位頭部エックス線規格写真分析所見（図5，表1）

SNA，SNB，ANBともに大きな変化は認められず，骨格性1級のままであった。下顎下縁平面角についても大きな変化は認められなかった。上顎前歯歯軸傾斜角（U1-FH）は，117.3°（+0.6 S.D.）から，111.1°（−0.1 S.D.）に減少し，より標準的な値となり，下顎前歯歯軸傾斜は著変なかった。その結果interincisal angleは113.7°（−0.9 S.D.）から120.4°（−0.3 S.D.）となり，より標準的な値となった。軟組織分析所見として，E-lineに対して上唇は3.0㎜，下唇は2.5㎜前方に位置しており，初診時と比較して，上唇の位置はやや前方，下唇の位置はやや後方となったが，著変はなかった。

考察

骨格性1級における，片側アングルⅠ級，片側アングルⅡ級症例は，臨床上頻繁に遭遇するが，その原因の多くは，片側上顎乳臼歯の隣接面カリエスや早期喪失により，片側の上顎第一大臼歯が近心転位したことによるものと考えられる。その結果，左右側で叢生量

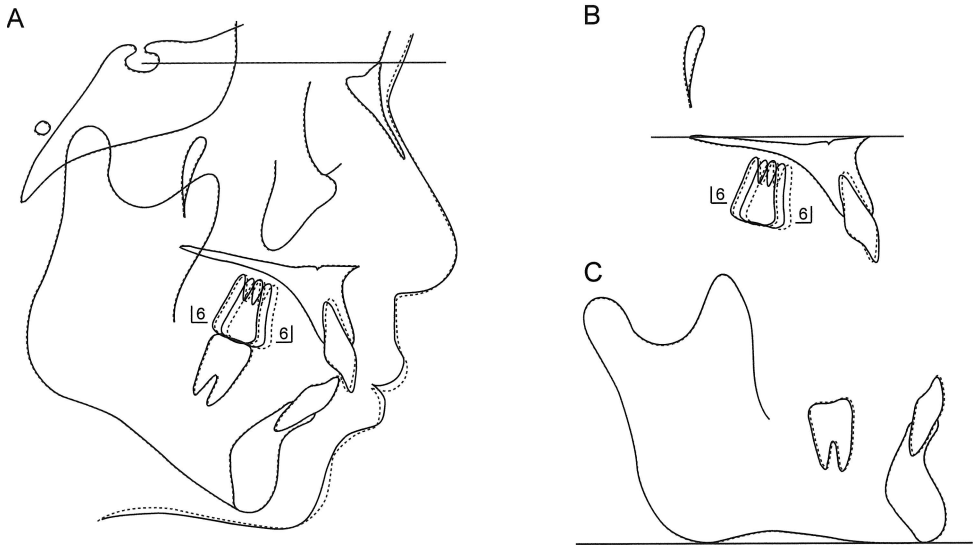

図５　初診時と動的治療終了時の側面位頭部エックス線規格写真透写図の重ね合わせ
A：S，SN 平面での重ね合わせ，B：ANS，口蓋平面での重ね合わせ，C：Me，下顎下縁平面での重ね合わせ
実線：初診時（26 歳 8 か月），破線：動的治療終了時（28 歳 8 か月）

の違いが生じ，正中線がずれる可能性があるため，本来なら早期のスペース回復が望まれるが，適切な時期に矯正治療を開始できず，成人になってから矯正歯科を受診する患者も多い。Ⅱ級関係改善のためには，上顎大臼歯の遠心移動，または下顎大臼歯の近心移動が必要になる。上顎大臼歯の遠心移動には，さまざまな装置が考案され，その有用性について報告されている。ペンデュラム[6)~8)]，ディスタルジェット[9),10)]は患者の協力を要しなく外科的侵襲もないが，固定源となる上顎小臼歯より前方歯の近心移動という反作用がある。歯科矯正用アンカースクリュー[11)]は，外科的侵襲はあるが，患者の協力を要しなく，他の歯への反作用もないため最近よく用いられる方法であるが，その使用を希望しない患者もまだ多い。そのため，成人では上顎大臼歯の遠心移動は行わず，上下顎小臼歯を抜歯した後，下顎大臼歯を近心移動することでⅡ級関係を改善することが多い。

本症例は，左側がアングルⅠ級で，叢生量は軽度であり，上下顎両側小臼歯を抜歯する必要性は低かった。また，患者は顔貌の変化を望んでいなかったために，上下顎両側小臼歯を抜歯する選択肢は却下した。右側アングルⅡ級の改善には，上顎右側大臼歯を遠心移動し，非抜歯で治療する方法か，上顎右側小臼歯のみを抜歯し，右側アングルⅡ級の大臼歯関係で仕上げる方法かが考えられた。前者の場合，前歯への反作用がない歯科矯正用アンカースクリューを用いる必要があったが，患者はその使用を希望しなかった。上顎大臼歯の遠心移動量については，上顎右側の犬歯関係，上顎正中線の3.0㎜左側へのずれを考慮し，約3.0㎜必要であった。これは，以前の報告[11)]より，上顎大臼歯の歯冠部での平均遠心移動量は3.78㎜であり，理論上は可能であった。しかし，上下顎右側第二大臼歯は鋏状咬合で，その改善には上顎右側第二大臼歯の口蓋側移動，圧下も必要となるため，さらに遠心移動することでの顎関節への負担を考慮して，上顎右側第一小臼歯のみを抜歯し，右側大臼歯はⅡ級の対向関係で終了する方がリスクが少ないと判断し，後者を選択した。以前の報告でも，左右側で大臼歯関係が異なる症例で，犬歯はⅠ級の咬合関係を確立して，咬合の安定を得ることができたことが示されている[12),13)]。

片側のみの抜歯は，正中線がずれる危険性が高く，また，歯列の対称性が得られないことから選択されることは少ない。しかし本症例の正中線は，上顎正中が顔面正中に対し左側に3.0㎜偏位しており，上顎右側第一小臼歯のみを抜歯しても，正中のずれは改善される方向であった。治療後，上顎正中は顔面正中に対し0.5㎜右側に偏位したことから，やはり片側のみの抜歯時は，正中線のコントロールに極めて注意を要することが判明した。しかし，0.5㎜の正中のずれは，機能的にも審美的にも問題のない程度であり，保定後２年６か月経過した現在，安定した咬合を保っているため，叢生量，正中線のずれの程度によっては，片側のみの抜

歯プランも選択肢になり得ることが示された。

文　献

1）Proffit, W.R.：高田健治訳（2004）：新版プロフィトの現代矯正歯科学．第1版，クインテッセンス出版，東京，554–579，平成16.

2）根津　浩（1996）：矯正治療における抜歯・非抜歯の判定に考慮すべき事項．日臨矯誌，**7**，4–23，平成8.

3）Bolton, W.A.（1962）: The clinical application of a tooth-size analysis. *Am J Orthod*., **48**, 504–529.

4）和田清聡（1977）：頭部X線規格写真による顎・顔面頭蓋の個成長の様相に関する研究．阪大歯学誌，**22**，239–269，昭和52.

5）Ricketts, R.M.（1968）: Esthetics, environment, and the law of lip relation. *Am J Orthod*., **54**, 272–289.

6）Ghosh, J. and Nanda, R.S.（1996）: Evaluation of an intraoral maxillary molar distalization technique. *Am J Orthod Dentofacial Orthop*., **110**, 639–646.

7）Byloff, F.K. and Darendeliler, M.A.（1997）: Distal molar movement using the pendulum appliance. Part 1: Clinical and radiological evaluation. *Angle Orthod*., **67**, 249–260.

8）Byloff, F.K., Darendeliler, M.A., Clar, E. and Darendeliler, A.（1997）: Distal molar movement using the pendulum appliance. Part 2: The effects of maxillary molar root uprighting bends. *Angle Orthod.*, **67**, 261–270.

9）Carano, A. and Testa, M.（1996）: The distal jet for upper molar distalization. *J Clin Orthod.*, **30**, 374–380.

10）Kinzinger, G.S.M. and Diedrich, P.R.（2008）: Biomechanics of a distal jet appliance, Theoretical considerations and in vitro analysis of force systems. *Angle Orthod*., **78**, 676–681.

11）Sugawara, J., Kanzaki, R., Takahashi, I., Nagasaka, H. and Nanda, R.（2006）: Distal movement of maxillary molars in non-growing patients with the skeletal anchorage system. *Am J Orthod Dentofacial Orthop*., **129**, 723–733.

12）近藤憲史（2011）：左右側で大臼歯関係の異なる（左側Ⅰ級，右側Ⅱ級）上顎前突症例．BSC会誌，**21**，23–32，平成23.

13）高木あすか，黒柳ふみ，村林　学，井貝亮太，北井則行（2014）：上下顎左右側第二小臼歯の先天欠如と下顎右側第二乳臼歯の晩期残存を伴う一治験例．近東矯歯誌，**49**，32–40，平成26.