The University of Osaka
Institutional Knowledge Archive

Title	歯肉扁平上皮癌におけるGalectin-1発現に関する研究
Author(s)	野田, 百合
Citation	大阪大学, 2017, 博士論文
Version Type	VoR
URL	https://doi.org/10.18910/61668
rights	Copyright © 2017 BMJ Publishing Group Ltd & Association of Clinical Pathologists. All rights reserved.
Note	

The University of Osaka Institutional Knowledge Archive : OUKA

https://ir.library.osaka-u.ac.jp/

The University of Osaka

学　位　論　文

歯肉扁平上皮癌における
Galectin-1 発現に関する研究

大阪大学大学院歯学研究科
口腔科学専攻
顎口腔病因病態制御学講座（口腔病理学教室）

野田　百合
（指導教員：豊澤　悟教授）

【緒言】

歯肉癌（GSCC）は、口腔癌の約 10%を占め、舌癌、口腔底癌に次いで発生頻度が高く、その大部分は組織学的に扁平上皮癌に分類される [1、2、3]。GSCC の特徴として、他の部位の口腔癌と同様に潰瘍や腫瘤を形成するが、歯肉腫脹や歯牙動揺等の症状を示し、重度の歯周病や抜歯窩治癒不全と誤診されて発見が遅れることがある [1-5]。また、歯肉・歯槽部の解剖学的特徴として、歯の歯根が骨内に釘植しているため、歯肉癌は歯根周囲から骨内部に浸潤しやすく [4]、進行した状態で発見されることも多い [5]。さらに、口腔癌発生の誘因として一般的に喫煙や飲酒が挙げられているが [6]、GSCC は非喫煙者に多く発生し、他の部位の口腔癌に比べると男性よりも女性に多く発生する特徴がある [7、8]。

細胞の悪性形質転換に伴って細胞には異常な糖鎖が出現し、癌細胞表面の異常糖鎖が浸潤や転移に関与することが知られている [9、10]。糖鎖と特異的に結合するタンパク質を総称してレクチンと呼ぶが、レクチンは癌細胞の異常糖鎖にも特異的に結合して、癌細胞の機能に関与すると共に、癌の特異的マーカーとして有用なタンパク質である [9、10]。そのレクチンの中に、β-ガラクトースに親和性を示す哺乳類由来の Galectins ファミリーがあり、約 130 アミノ酸からなる糖認識ドメイン（carbohydrate recognition domain、CRD）を介して β-ガラクトースに特異的に結合する [11-13]。Galectins ファミリーの中で最初に発見された Galectins-1（Gal-1）は、14kDa の単量体または単量体が非共有結合したホモ二量体として、細胞の核や細胞質、そして細胞膜や細胞外基質に分布している [11-13]。生理的状況下において、Gal-1 は造血系や筋系細胞の分化 [14、15]、神経系の発達 [16]、さらに免疫系の調整 [17] などの様々な細胞機能に関わっており、動物種間でアミノ酸配列の相同性が高い重要なタンパク質である [18]。

この Gal-1 は、様々な悪性腫瘍において発現亢進が報告されており、頭頸部［19-25]、胃[26]、乳腺［27]、大腸［28］や子宮頸部［29］等の悪性腫瘍における発現が知られている。悪性腫瘍における Gal-1 発現の亢進は、Gal-1 の多岐にわたる機能を介して、腫瘍のリンパ節転移や生存率の低下に関与する［11、12]。腫瘍細胞内の Gal-1 は、ras [30］や cadherin [31] などのタンパク質と結合して細胞内シグナルの活性化を促進し、細胞増殖や細胞骨格の改変による運動能､浸潤能の亢進により腫瘍細胞の悪性形質の獲得に関与していることが *in vitro* 実験で報告されている［32]。細胞外に分泌された Gal-1 は、腫瘍細胞と細胞外基質タンパク質との結合に介在して腫瘍細胞の浸潤能の調節［33］や上皮･間葉転換（Epithelial-Mesenchymal Transition、EMT）[34］等の悪性形質の獲得に関わっていることが *in vitro* 実験で示されている。また、*in vitro* 実験で、非腫瘍細胞にも結合し、腫瘍細胞と血管内皮細胞との接着に介在して腫瘍血管の新生を引き起こすと共に［35、36]、腫瘍細胞とリンパ球の T 細胞との結合や、T 細胞の表面タンパク質同士の架橋に介在して、T 細胞のアポトーシスを誘導して腫瘍免疫を調節する事が *in vitro* 実験で示されている［17、37-39]。

上記のように、悪性腫瘍において多岐にわたる機能が示唆されている Gal-1 であるが、生体における癌の進展にどのように関与するのか、その詳細は不明な点も多い。本研究では、歯肉に発生した扁平上皮癌に絞って生検時の病理組織を用いて、GSCC の Gal-1 発現と臨床病理学的因子の関係を検討すると共に、Gal-1 が腫瘍免疫や癌の浸潤様式に及ぼす影響を解析し、Gal-1 の GSCC における生命予後の予測因子としての有用性を検討した。

【材料と方法】

１．組織材料

本研究では、昭和 62 年から平成 14 年の間に大阪大学歯学部附属病院にて、組織を採取され、歯肉扁平上皮癌（GSCC）と病理診断された症例より、放射線治療や化学療法を含めた術前治療を受けていない、ホルマリン固定パラフィン包埋された GSCC の生検検体 80 症例を選び、研究対象とした。80 症例の内訳は、男性 39 例、女性 41 例で、それらの年齢分布は 41 歳～84 歳（平均年齢 63.8 歳）であった。

正常歯肉上皮における Gal-1 の発現を検討するため、正常歯肉、線維腫、線維性過形成、エプーリスと病理診断された 10 例の歯肉病変を対照群とした。なお、これらの病理組織検体および患者情報の利用に関しては大阪大学歯学部附属病院倫理審査委員会による承認を得た（H27-E15-1）。

2. 臨床病理学的因子

GSCC 80 例のパラフィン包埋検体より、4 μmの薄切切片を作製した。通例に従って、薄切切片はキシレンにて脱パラフィン後、アルコールに親水して、ヘマトキシリン-エオジン（H-E）染色（武藤化学株式会社、東京）を施行し、検鏡して臨床病理学的因子を検討した。

臨床的病理学的因子として、pT 因子（TNM 分類 [40]）、リンパ節転移の有無、pStage [40]、組織学的分化度（WHO 分類 [41]、腫瘍の浸潤様式（Anneroth の分類 pattern of invasion [42]）を検討した。遠隔転移の有無は画像にて判断した。

3. 免疫組織化学的染色（免疫染色）

80症例のGSCCのパラフィン包埋検体より、薄切切片を作製し、免疫染色に用いた。通例に従って、薄切切片は脱パラフィン後、親水させてトリス緩衝生理食塩水（Tris-Buffred Saline、TBS）で洗浄した。Pascal（Dako North America、Inc.、CA、USA）を用いて126℃で30秒間、Target Retrieval Solution（pH 9.0、Dako）中で加熱処理し、冷却後、3 %過酸化水素水にて内因性ペルオキシダーゼ活性を除去し、10 % 牛血清アルブミン（BSA）-リン酸緩衝生理食塩水（PBS）を用いてブロッキング処理を行った。その後、一次抗体を滴下して4 ℃で一晩反応させた。一次抗体としては、マウス抗ヒトGal-1モノクローナル抗体（100倍希釈、25C1、Novocastra Laboratories、Ltd.、Newcastle、UK）、汎T細胞の膜抗原を認識するマウス抗ヒトCD3モノクローナル抗体（200倍希釈、PS1、Leica Biosystems、Newcastle、UK）、ヘルパーＴ細胞の膜抗原を認識するマウス抗ヒトCD4モノクローナル抗体（希釈済み、1F6、Leica）、細胞傷害性T細胞の膜抗原を認識するマウス抗ヒトCD8モノクローナル抗体（希釈済、1A5、Leica）を用いた。免疫反応部位は、LSAB法（ヒストファインSAB-POキット、ニチレイバイオサイエンス、東京）にて検出した。すなわち、一次抗体と反応させた組織切片は、TBSにて洗浄後、ビオチン標識ウサギ抗マウス IgG+IgA+IgM 抗体を室温で30分間反応させ、ペルオキシダーゼ標識ストレプトアビジンを反応後、3,3’-ジアミノベンチジンテトラヒドロクロライド（DAB）（ニチレイバイオサイエンス）を用いて検出した。発色切片は、ヘマトキシリン（武藤化学）で対比染色を行い、脱水、透徹、封入し、光学顕微鏡にて検鏡した。

二重免疫染色では、一次抗体として、2 種類の抗体を組み合わせて滴下した。すなわち、抗 CD3 抗体とウサギ抗ヒト Cleaved caspase-3（CC-3）ポリクローナル抗体（300 倍希釈、Asp175、Cell signaling Technology、Inc.、MA、USA）、抗 CD8 抗体と抗 CC-3 抗体、抗 Gal-1 抗体とウサギ抗ヒト vimentin ポリクローナル抗体（希釈済み、SP20、Thermo

Scientific Inc.、CA、USA）を組み合わせて反応させた。免疫反応部位の検出には、Mach 2 Double stain 2 キット（Biocare Medical, LLC.、CA、USA）による高分子ポリマー法（間接酵素抗体法）を用いた。CD3、CD8、Gal-1 の局在部位は DAB（ニチレイバイオサイエンス）により茶色に発色し、CC-3 と vimentin の局在部位は Vulcan Fast Red Chromogen kit 2（Biocare）により赤色に発色させた。2 色で発色後、ヘマトキシリンで対比染色を行い、脱水、透徹、封入し、光学顕微鏡にて検鏡、撮影（DS-Ri1、Nikon、東京）した。

4. 免疫染色の評価

免疫染色された組織切片は、以下に示す基準に従って、2 名の評価者が解析し記録を行った。

4-1. 癌胞巣における Gal-1 の発現レベルの評価

癌胞巣における Gal-1 発現レベルは、Chiang らの判定基準 [20] に従い、生検検体における Gal-1 陽性領域の割合により 3 段階に分類した。すなわち、検体の癌胞巣における Gal-1 陽性範囲が約 10 %未満を Negative（図 1A、D）、Gal-1 陽性範囲が約 10 %以上から約 50%未満を Weak（図 1B、E）、Gal-1 陽性範囲が約 50 %以上を Strong（図 1C、F）として、評価を行った。

4-2. 癌胞巣および間質に浸潤する T 細胞の浸潤レベルの評価

癌胞巣および間質に浸潤する汎 T 細胞、ヘルパーT 細胞、細胞傷害性 T 細胞の浸潤レベルは、その各々について、Tsukahara らの判定基準 [43] により、軽度（Scattered or Mild、以下 Mild）、中等度（Moderate）、高度（Diffuse）の 3 段階に分類した。

4-3. 癌胞巣および間質に浸潤するT細胞のアポトーシスの割合

アポトーシスに陥った汎 T 細胞、細胞傷害性 T 細胞の割合は、各々の T 細胞数におけるアポトーシスの早期マーカーである CC-3 陽性細胞数の割合にて評価した。二重免疫染色された組織切片を光学顕微鏡下で、1 症例あたり癌胞巣を 3 視野（400 倍）、癌胞巣周囲の間質を 3 視野（400 倍）撮影し、各 T 細胞におけるアポトーシス陽性率を算出した。

4-4. 癌浸潤先端部に発現する Gal-1 の評価

80 症例の GSCC より、病理組織切片の作製面において、癌胞巣と間質の境界が明瞭な 57 症例を選択し、癌浸潤先端部における Gal-1 と vimentin の発現の有無を評価した。また、Anneroth の分類［42］の pattern of invasion に従って、腫瘍の浸潤様式を Low grade（Grade1、2）と High grade（Grade3、4）の２段階で評価した。

5. 癌細胞株の細胞培養

Japanese Cancer Research Resources Bank（JCRB、大阪）より供与されたヒトロ腔扁平上皮癌細胞株 HSC-3（JCRB0623）を、10 %ウシ胎児血清（JRH Biosciences、東京）と１%ペニシリンストレプトマイシン（和光純薬、大阪）を含む E-MEM（和光純薬、大阪）で、37 ℃、5 %CO_2気相下で培養した。

5-1. 癌細胞株の二次元遊走モデル

24×32 mm のカバーグラス（松波硝子工業株式会社、大阪）を 35 mm シャーレ（Corning Incorporated、NY、USA）底面に敷き、19.2×10^4個の HSC-3 を播種し、一晩培養した。

翌日、細胞がコンフルエント状態であることを確認した後、スクレイパー（Corning）を用いてシャーレ内のスライドガラス中央部より幅 0.5 ㎝の範囲で細胞を除去し、E-MEM で 2 回洗浄した後、72 時間培養して 4 %パラホルムアルデヒド含有 0.1 M リン酸緩衝液（pH 7.4）にて室温 1 時間、または 50 %メタノールと 50 %アセトンの混合液で - 20 ℃で 20 分間固定した。

固定後、0.2 % tween 20（Sigma-Aldric Co. LLC.、MO、USA）にて細胞膜透過処理後、10 %BSA-PBS にてブロッキング処理し、一次抗体として抗 Gal-1 抗体（抗 vimentin 抗体、マウス抗ヒト E-cadherin モノクローナル抗体（NCH-38、Dako North America Inc.、CA、USA）を 4 ℃で一晩反応させた。TBS で洗浄後、Alexa Fluor 488 標識ロバ抗ウサギ IgGs 抗体（300 倍希釈、Cell Signaling Technology Inc.）、および Alexa Fluor 594 標識ロバ抗マウス IgGs 抗体（300 倍希釈、Thermo Fisher Scientific Inc.）、あるいは Alexa Fluor 594 標識 Phalloidin（500 倍希釈、Thermo Fisher Scientific Inc.）を、室温で一時間反応させ、DAPI 含有封入剤（Thermo Fisher Scientific Inc.）にて封入し、蛍光顕微鏡（AxioCam MRm、ZEISS、Germany）にて検鏡、撮影した。

5-2. 癌細胞株の三次元浸潤モデル

6 well dish（Corning）内に 0.4 %に希釈した I 型コラーゲン溶液（高研、東京）を各 1.5 mL 添加し、37 °C で 30 分ゲル化させた。ゲル上に 3.5×10^6 個の HSC-3 を含む E-MEM を 1.5 mL 加え、癌細胞株の三次元浸潤モデルを作製した。14 日間培養した後、4 %PFA にて固定し、パラフィン包埋して 4 μm厚の切片を作製した。

蛍光免疫染色のため、脱パラフィン後、Proteinase K（Millipore、Bedford、MA、USA）処理し、抗 Gal-1 抗体、マウス抗ヒト laminin モノクローナル抗体（100 倍希釈、LAM-89、

Sigma)、ウサギ抗ヒト F-actin ポリクローナル抗体（200 倍希釈、bs-1571R、Bioss Inc.、MA、USA）を 4℃で一晩反応させた。TBS にて洗浄後、Alexa Fluor 488 標識ロバ抗ウサギ IgGs 抗体および Alexa Fluor 594 標識ロバ抗マウス IgGs 抗体を室温にて一時間反応させた後、DAPI 含有封入剤にて封入し、蛍光顕微鏡（AxioCam MRm）にて検鏡、撮影した。

6. 統計学的解析

統計処理は STATCEL（add-in software for Microsoft Excel、[44]）を用いて行った。Gal-1 発現レベルと臨床病理学的因子との関連性の検討には $m \times n$ 検定を行った。Gal-1 発現レベルと、アポトーシスに陥った各 T 細胞の割合との関連の検討には Kruskal-Wallis 検定法にて分散分析を行い、統計学的有意差を確認した後、Steel-Dwass 法にて多重比較検定を行った。全生存率における有意差検定は Log rank 検定で行い、全生存率の算出は Kaplan-Meier 法で行った。癌浸潤先端部における Gal-1 発現と vimentin 発現との相関、Anneroth 分類の浸潤様式との関連の検討には $m \times n$ 検定を用いた。いずれも $P < 0.05$ の場合を有意差ありと判定した。

【結果】

1. GSCC における Gal-1 発現

GSCC の対照群として、正常歯肉を用いて Gal-1 発現を検討した。その結果、正常歯肉上皮では Gal-1 陽性反応は認められず、非上皮成分である線維芽細胞や炎症細胞に Gal-1 陽性反応が認められた（図 2A、B）。また、線維腫、線維性過形成、エプーリスに含まれる正常歯肉上皮にも、Gal-1 陽性反応は認められなかった（表 1）。

GSCC における Gal-1 発現は、癌胞巣に Gal-1 陽性反応が認められ（図 2C、D）、その反応は癌細胞の細胞質および核にみられた（図 2D 挿入図）。非癌部歯肉上皮に Gal-1 陽性反応は認められなかった（図 2C、D）。癌胞巣における Gal-1 陽性反応の分布は GSCC の組織学的分化度により相違がみられた。すなわち、高分化型 GSCC では癌胞巣辺縁部に Gal-1 陽性反応がみられ（図 2E、F 矢印）、低分化型 GSCC では癌胞巣全体に Gal-1 陽性反応がみられる傾向があった（図 2G、H）。また、癌胞巣周囲の間質では、線維芽細胞、炎症細胞、血管内皮細胞等に Gal-1 陽性反応が認められた（図 2D、F、H）。これらの GSCC における Gal-1 発現分布は、すでに報告されている GSCC 以外の頭頸部扁平上皮癌における発現と一致していた [20、22-24]。

2. GSCC における Gal-1 発現と臨床病理学的因子との関係

80 症例の GSCC における Gal-1 発現レベルを Chiang らの方法 [20] を用いて半定量的に評価した結果、GSCC の 80 症例中、Negative: 22 症例、Weak: 36 症例、Strong: 22 症例であった（表 2）。Gal-1 発現レベルと臨床病理学的因子との関連性について統計学的に解析した結果、Gal-1 発現レベルが Strong の症例では、リンパ節に有意に転移が有り（$P < 0.05$）、

組織学的分化度が有意に低かった（$P < 0.001$）（表 2）。年齢、性別、発生部位、pT 因子、pStage に明らかな統計学的有意差は認められなかった（表 2）。さらに、Gal-1 発現レベルと生命予後との関係について統計学的に解析した結果、Gal-1 発現レベルが Strong の症例は、Negative または Weak な症例に比べて有意に生命予後が悪いことが示された（全生存率、$P < 0.05$）（図 3）。

3. 癌胞巣における Gal-1 発現と腫瘍免疫について

癌が発現する Gal-1 は、癌胞巣周囲に浸潤する T 細胞にアポトーシスを誘導して腫瘍免疫の抑制に関与することが、*in vitro* の実験で示唆されている [11-13]。そこで、GSCC の病理組織において、癌胞巣の Gal-1 発現と腫瘍免疫に関与する T 細胞浸潤との関係について検討した。

まず、GSCC の病理組織に浸潤する CD3 陽性・汎 T 細胞、CD8 陽性・細胞傷害性 T 細胞、CD4 陽性・ヘルパーT 細胞を免疫染色により同定し、80 症例の GSCC における各 T 細胞の浸潤レベルを、Tsukahara らの判定基準 [43] により、Mild、Moderate、Diffuse の 3 段階で評価した。その結果、ヘルパーT 細胞の浸潤レベルはいずれの症例においても Mild と評価されたため、以後の検討から除外した。汎 T 細胞の浸潤レベルは、Mild: 17 症例、Moderate: 38 症例、Diffuse: 25 症例であり、細胞傷害性 T 細胞浸潤レベルも、Mild: 17 症例、Moderate: 38 症例、Diffuse: 25 症例であった。Gal-1 発現レベルと、汎 T 細胞および細胞傷害性 T 細胞の浸潤レベルとの関連性を統計学的に解析したところ、Gal-1 発現レベルと、汎 T 細胞および細胞傷害性 T 細胞の浸潤レベルは負の相関を示した（$P < 0.01$）（表 2）。すなわち、Gal-1 発現レベルが Strong の症例では、汎 T 細胞および細胞傷害性 T 細胞の浸潤レベルは Mild になる傾向があり（図 4 A a）、Gal-1 発現レベルが Negative の症例では、汎

T 細胞および細胞傷害性 T 細胞の浸潤レベルは Diffuse になる傾向がある（図 4 A d）。

4. 癌胞巣における Gal-1 発現と T 細胞のアポトーシスについて

癌細胞の Gal-1 発現と T 細胞のアポトーシスとの関係について検討するため、早期アポトーシスマーカーである CC-3 発現を汎 T 細胞と細胞傷害性 T 細胞において検討した。汎 T 細胞で CC-3 陽性細胞（図 4A b,e）、また、細胞傷害性 T 細胞で CC-3 陽性細胞（図 4A c,f）はアポトーシスを起こした T 細胞として、各々の T 細胞数に対する割合を算出した。その結果、癌胞巣における Gal-1 発現レベルが Negative、Weak、Strong の症例群においてアポトーシスを起こした汎 T 細胞の割合は、各々において 7.9 %、11.3 %、27.7 %で、細胞傷害性 T 細胞においては、各々において 10.6 %、18.0 %、25.6 %であった。多重比較検定を行ったところ、汎 T 細胞では、癌胞巣の Gal-1 発現レベルが Strong である症例は、Negative または Weak である症例に比べてアポトーシスを起こす割合が有意に高かった（$P < 0.01$）（図 4B）。細胞傷害性 T 細胞では、癌胞巣の Gal-1 発現レベルが Negative、Weak、Strong へと高くなるほど、アポトーシスを起こす割合が有意に高くなることが示された（$P < 0.01$）（図 4C）。

5. 二次元遊走モデルにおける口腔扁平上皮癌細胞の Gal-1 発現について

癌胞巣における Gal-1 発現は、高分化型でも低分化型でも癌胞巣の辺縁に認められることや（図 1F、H）、Gal-1 発現が口腔癌細胞株の仮足伸長に関わると報告されていることから[32]、癌胞巣の運動先端部には Gal-1 が発現するのではないかと考えて、二次元遊走モデルにおいて癌細胞株（HSC-3 細胞）の Gal-1 発現を検討した。二次元遊走モデルでは、HSC-3 細胞が密な領域（非遊走部）より疎な領域（遊走部）へと遊走すると、HSC-3 細胞は線維

芽細胞様形態へと変化する（図 5Ae, f）。また、遊走部の HSC-3 細胞では、上皮性形質の指標となる E-cadherin 発現は低下するが（図 5A f, g）、間葉性形質の指標となる vimentin 発現は亢進し（図 5A e, g）、上皮-間葉形質転換（Epithelial-mesenchymal transition、EMT）が起こることが確認された（図 5Ae, f）。さらに、遊走部の線維芽細胞様の HSC-3 細胞では、細胞骨格であるストレスファイバー（F-actin）が明瞭化し、重合と再構成が促され、仮足伸長がみられた（図 5Ah 矢頭）[45]。

この二次元遊走モデルにおいて Gal-1 発現を検討したところ、HSC-3 細胞の遊走部先端の vimentin 発現領域に一致して Gal-1 発現がみられた（図 5B）。また、HSC-3 細胞の遊走に伴い再構成されるストレスファイバー（F-actin）は、遊走部で明瞭化しており、同領域に一致して Gal-1 発現が認められた（図 5C）。

6. 三次元浸潤モデルにおける口腔扁平上皮癌細胞の Gal-1 発現について

生体における癌浸潤の現象を模倣した三次元浸潤モデルを用いて、癌細胞株（HSC-3 細胞）侵入における Gal-1 発現を検討した。三次元浸潤モデルでは、コラーゲンゲル上に HSC-3 細胞が 3-5 層の粘膜上皮様に重積して増殖した後、コラーゲンゲル内に 2-4 個の HSC-3 細胞が集簇して癌胞巣様に侵入する組織像が観察された（図 6A）。HSC-3 細胞の基底膜を laminin 免疫染色により検出すると、表層の HSC-3 細胞はコラーゲンゲルとの界面に線状の基底膜分布を示すのに対し、コラーゲンゲル内の HSC-3 細胞はその周囲に点状の基底膜分布を示すとともに（図 6B）、間葉性形質の指標となる vimentin 発現が認められ（図 6C）、HSC-3 細胞のコラーゲンゲル内への侵入は癌浸潤に準ずるものと考えられた。Gal-1 発現は、表層の HSC-3 細胞には認められず、コラーゲンゲル内に侵入した HSC-3 細胞に認められた（図 6D）。さらに、コラーゲンゲル内で Gal-1 を発現する HSC-3 細胞（図 6E 破線より下方）で

は、コラーゲンゲル表層の HSC-3 細胞（図 6E 破線より上方）と比較してストレスファイバー（F-actin）が明瞭に認められた（図 6E 破線下方）。

7. 癌浸潤先端部における Gal-1 発現について

前述の遊走および浸潤モデル実験の結果から、Gal-1 発現は浸潤する癌細胞に発現して、癌浸潤先端部の EMT 誘導への関与やストレスファイバー（F-actin）の再構成による細胞運動の促進に関与することが推測された。そこで、癌浸潤先端部における Gal-1 発現の意義を検討するため、病理組織において、Gal-1 発現と、EMT を示唆する vimentin 発現ならびに細胞運動が関与する癌の浸潤様式との関係を検討した。

GSCC の 80 症例より、癌胞巣と間質の境界が明瞭な 57 症例を選択し、Gal-1 と vimentin 発現の有無を検討したところ、癌の浸潤先端部に Gal-1 と vimentin の発現が共に認められなかった症例が 35 例（図 7A a）、Gal-1 または vimentin の発現のどちらか一方が認められた症例は 8 例（図 7A b, c）、Gal-1 と vimentin の発現が共に認められた症例は 14 例（図 7A d）であった（表 3）。統計学的検討を行ったところ、浸潤先端部の Gal-1 発現は同部の vimentin 発現に相関することが明らかとなった（P= 0.01）（表 3）。

次に、浸潤先端部における Gal-1 発現と癌の浸潤様式との関係を検討するため、Anneroth 分類の Pattern of invasion に基づいて癌の浸潤様式を分類し（図 7B 上段）、Gal-1 発現との相関を検討した。Anneroth の分類によると、57 症例の GSCC は、Grade 1 は 15 例、Grade 2 は 24 例、Grade3 は 12 例、Grade 4 は 6 例であった（表４）。Grade 1 と Grade 2 を Low grade、Grade 3 と Grade 4 を High grade と定義して分類すると（図 7B 上段）、浸潤先端部に Gal-1 発現の有る症例は high grade の浸潤様式、Gal-1 発現の無い症例は low grade の浸潤様式を示す傾向がみられた（図 7B、表４）。この傾向を統計学的に解析すると、癌の浸

潤先端部に Gal-1 発現が有る症例は、High grade の浸潤様式を有意に示すことが分かった（$P < 0.01$）（表４）。

【考察】

本研究では、これまで詳細に検討されていなかった GSCC における Gal-1 発現に関して、免疫組織化学的手法を用いることにより、Gal-1 発現が GSCC のリンパ節転移能、低分化な浸潤態度、EMT といった悪性形質に関与し、予後不良因子となることを明らかにするとともに、*in vitro* 実験で示唆された癌組織が発現する Gal-1 を介した腫瘍免疫の抑制を *in vivo* で証明した。

様々な悪性腫瘍におけるGal-1の発現亢進は、浸潤能や転移能の亢進等の悪性形質の獲得に関与することが報告されており [11-13]、口腔癌を含む頭頸部癌においてもGal-1発現が亢進することが報告されている [20、22、25、46]。本研究において、ホルマリン固定パラフィン包埋された病理組織を用いて、正常歯肉上皮とGSCCにおけるGal-1発現を免疫染色にて解析した結果、Gal-1発現は正常歯肉上皮や非癌部歯肉上皮には認められないが、GSCCの癌胞巣には認められた。正常の粘膜上皮におけるGal-1発現の有無については、ChiangらはGal-1発現が正常の口腔粘膜上皮に認められると報告しており [20]、本研究の歯肉上皮の結果とは異なっている。この違いについては、Chiangらの使用したポリクローナル抗体とは異なって、報告論文に頻用されているモノクロナール抗体を用いたことが主な原因と考えられる。また、角化上皮の歯肉上皮に限定した本研究と違って、Chiangらの検討した口腔粘膜上皮には特殊粘膜上皮の舌粘膜上皮も含まれており、上皮の種類の違いによる差があるのかもしれない。

癌組織におけるGal-1発現分布に関しては、本研究で得られた結果と、口腔扁平上皮癌を用いた他の研究とは、概ね一致している [20、22、23]。Gal-1は、細胞質リボソームで合成され、細胞質内に分布、または細胞外に分泌されて細胞外基質または細胞膜表層に分布、

あるいは核内に移行する［12、47]。細胞外に分泌されたGal-1は、腫瘍細胞–腫瘍細胞間の結合、腫瘍細胞–細胞外基質タンパク質との結合、さらには血管内皮細胞や炎症細胞等の間質細胞との結合に介在して腫瘍細胞の浸潤能［11、12、33]、腫瘍血管の新生［35、36]、腫瘍免疫の調節［11-13］に関与するが、細胞質内のGal-1機能に関して不明な点が多い［47、48]。細胞質内のGal-1は、CRD非依存性に腫瘍の細胞増殖活性に関わると報告されているが［30]、その一方で、腫瘍増殖に抑制的に働いているという報告もある［31]。核内のGal-1は、mRNA前駆体のスプライシング過程に関わっていることが報告されているが［47、48]、腫瘍の生物学的態度における意義は不明である。本研究では、正常歯肉およびGSCC周囲の間質ともに、線維芽細胞、炎症細胞、血管内皮細胞等にGal-1発現が認められたが、癌周囲の間質におけるGal-1発現の亢進は、頭頸部［49]、甲状腺［50]、大腸［51]、子宮頸部［29]、卵巣［52]、乳腺［27]、膵臓［53]、や前立腺［54]の悪性腫瘍において報告されている。癌周囲の間質には、癌細胞から産生・分泌されたTransforming Growth Factor-β（TGF-β）等の因子により活性化した筋線維芽細胞である癌随伴線維芽細胞（cancer-associate fibroblast、CAF）が存在する［55]。これら間質のCAFがGal-1を発現すると報告されており、免疫染色を用いた臨床病理学的研究により、癌周囲の間質のGal-1発現レベルが、臨床病期［27、54]、リンパ節転移［29]、腫瘍浸潤［27、29]に関与することが報告されている。しかし、Gal-1は線維芽細胞を活性化するTGF-β様作用も有しており［56-58]、このTGF-β様作用により誘導されたCAFが癌周囲間質にGal-1を産生すると考えられ、癌胞巣のGal-1発現レベルが癌組織全体のGal-1発現量を決定する可能性がある。実際、口腔癌では、癌周囲間質のGal-1発現より、むしろ癌胞巣のGal-1発現がリンパ節転移や臨床病期に関与する重要な因子であることが報告されている［20]。

本研究では、GSCC の癌胞巣における Gal-1 発現レベルと、臨床病理学的因子のリンパ

節転移、組織学的分化度の低下、全生存率の低下と相関が認められ、リンパ節転移 [24]、組織学的分化度の低下 [22、23] との相関に関しては、口腔扁平上皮癌を対象としたこれまでの報告と一致している。しかし、これまでに Gal-1 発現レベルとの相関が報告されている pT [25] や pStage（pTNM）[24、25] については、本研究では統計学的な有意差が認められなかったが、この相違には、様々な臨床的因子や癌産生因子を考慮する必要があると思われる。これらの報告では癌胞巣と癌周囲間質を含めた癌組織全体を解析対象としており [24、25]、癌胞巣に加えて癌周囲間質の Gal-1 発現が加味された事に由来するのかもしれない。また、本研究では、Gal-1 発現レベルと全生存率の低下との間に相関が認められた（図３）。全生存率に関しては、本研究と同様の結果が早期（T1、T2）口腔癌において報告されている [20]。本研究で用いた GSCC の臨床病理学的因子と予後との関係について、Cox のハザードモデル（表に示さず）を用いて解析したところ、年齢（ ≥ 65（不良）/< 65（良好）、ハザード比 0.94、95 %信頼区間 0.89−1.01、P = 0.115）、性別（男（不良）/女（良好）、ハザード比 0.72、95 %信頼区間 0.22−2.39、P = 0.592）、発生部位（下顎（不良）/上顎（良好）、ハザード比 0.38、95 %信頼区間 0.12−1.16、P = 0.089）、pT（3 + 4（不良）/1 + 2（良好）、ハザード比 6.40、95 %信頼区間 0.68−60.55、P = 0.106）、リンパ節転移（有（不良）/無（良好）、ハザード比 3.47、95 %信頼区間 0.91−13.29、P = 0.069）、臨床病期（III + IV（不良）/I + II（良好）、ハザード比 0.42、95 %信頼区間 0.02−7.19、P = 0.1549）、組織学的分化度（中/低分化型（不良）/高分化型（良好）、ハザード比 1.75、95 %信頼区間 0.43−7.18、P = 0.436）、癌胞巣の Gal-1 発現（Strong（不良）/Negative + Weak（良好）、ハザード比 3.49、95 %信頼区間 1.15−10.56、P = 0.028）のうち、癌胞巣の Gal-1 発現、pT 因子、リンパ節転移はハザード値が大きく、癌胞巣の Gal-1 発現のみに統計学的有意差が見られた。この結果より、癌胞巣における Gal-1 発現は、pT 因子に次い

で、リンパ節転移とは同等程度に、生命予後を左右する因子であるが、癌胞巣の Gal-1 発現は独立した予後因子となり得ることが示された。しかし、この研究結果には、生検採取後の治療法や術後療法の違いに関する臨床情報は考慮されておらず、今後さらなる詳細な臨床情報の解析が必要である。

近年、癌の生物学的特性を理解するにあたり、癌の浸潤先端に注目が集まっている [59]。浸潤先端周囲の間質には癌細胞と相互に作用する間質細胞や液性因子が豊富に存在している [59]。浸潤先端における癌細胞は、腫瘍表層部の癌細胞より組織学的分化度が低く、EMT が誘導されることが様々な腫瘍で報告されている [59-62]。口腔癌においても同様の現象が見られ、浸潤先端における癌胞巣の組織学的特徴は、癌組織全体を評価する pTNM や組織学的分化度よりも正確に癌の生物学的特徴を把握できると言われている [62、63]。また、癌浸潤の最深部が病理組織に含まれない事が多い生検採取時の標本でも、癌胞巣と間質の境界を形態学的に評価することで、癌浸潤の最深部と同等の生物学的特徴を把握して、生命予後予測が可能と言われている [63]。本研究では、口腔癌細胞株を用いた *in vitro* の遊走・浸潤実験は、浸潤先端に相当する遊走・浸潤する癌細胞には Gal-1 発現が認められるとともに EMT が誘導され、ストレスファイバー形成がみられた。さらに、本研究の病理組織解析では、GSCC 浸潤先端における Gal-1 発現が、浸潤先端部の間葉系形質の獲得（vimentin 発現）と低分化な浸潤態度（Anneroth の分類の Grade3,4）[42] に相関を示した。また、他の研究グループの *in vitro* 実験結果から、癌細胞は Gal-1 発現により EMT が誘導されて、Rho シグナルを介して浸潤能を獲得することや、Gal-1 発現により matrix metalloproteinase(s) 発現が亢進すると報告されている [32]。以上の本研究結果を含めた情報から、*in vitro* 実験で得られた癌細胞の Gal-1 発現に伴う EMT 誘導や細胞運動や基質分解酵素の活性化による浸潤能の亢進が、Gal-1 発現を認める癌の浸潤先端部の組織

学的変化に反映されていると考えられる。

Gal-1 をはじめとする Galectins ファミリーは炎症反応や免疫反応にも深く関わっている [13]。腫瘍においては、*in vitro* 実験で Gal-1 がリンパ球の T 細胞をアポトーシスに導くこと [39]、T 細胞の活性化を阻害すること [64] や、T 細胞を誘導する proinflammatory cytokine を抑制する [65] ことから、腫瘍で Gal-1 は T 細胞を介した腫瘍免疫の抑制に関与することが知られている。GSCC の病理組織を用いた本研究の結果、Gal-1 発現レベルは、汎 T 細胞と細胞傷害性 T 細胞の浸潤レベルと負の相関を示した（表２）。他の研究グループは、癌周囲間質の Gal-1 発現亢進が汎 T 細胞の浸潤レベルを抑制すると報告しているが [49]、本研究では、癌胞巣における Gal-1 発現亢進が T 細胞の浸潤レベルを抑制し、さらに T 細胞のアポトーシスを誘導することが示された。Gal-1 によるアポトーシスのシグナル伝達は、Caspases 活性 [66] や Caspase 非依存性に Endonuclease G の核内移行によりアポトーシスが誘導されるとの報告もある [67]。よって、本研究で caspase 活性依存性の早期アポトーシス指標（CC-3）を用いて算出した T 細胞数より、実際には多くの T 細胞にアポトーシスが誘導されている可能性がある。

癌細胞が産生した Gal-1 は、前述したように、間質に浸潤する T 細胞に作用し、腫瘍免疫を抑制するが、線維芽細胞や血管内皮細胞などの癌周囲の間質細胞も Gal-1 を産生し、細胞外にも分泌されることから、癌細胞が産生した Gal-1 が作用するのか、癌周囲の間質細胞が産生した Gal-1 が作用するのか、また、細胞膜表層に結合した Gal-1 が作用するのか、細胞外基質中の Gal-1 が作用するのかに関しては様々な報告がある。Gal-1 を添加した細胞外基質のマトリゲル内で T 細胞を培養すると、T 細胞にアポトーシスが誘導されるという報告 [68] や、液性因子としての Gal-1 が T 細胞のアポトーシスを誘導するという報告 [37] があり、生体内でも細胞外基質中の Gal-1 は T 細胞にアポトーシスを誘導すると考え

られる。Gal-1 は、細胞から分泌され、細胞表層に結合し、T 細胞の表面受容体である様々な CD タンパク質に結合するが、その中で CD7、CD43、CD45 への Gal-1 結合がアポトーシスに直接的に影響するとされている [12、37]。そこで、産生・分泌した Gal-1 が細胞表層に結合する Chinese hamster ovary（CHO）細胞と、CHO 細胞の UDP-galactose 輸送活性を欠失させて、産生・分泌した Gal-1 が細胞表層に結合できずに全ての Gal-1 が細胞外基質中に分泌される変異 CHO 細胞を用いて T 細胞と共存培養した研究があり、CHO 細胞は T 細胞に高率にアポトーシスを誘導するが、変異 CHO 細胞ではアポトーシス誘導が減弱するという結果が報告されている [68]。従って、癌の細胞外基質中の Gal-1 に接着した T 細胞より、Gal-1 を産生する癌細胞や癌周囲の間質細胞と接着した T 細胞に高率にアポトーシスが誘導されると考えられる。腫瘍免疫に重要な T 細胞にアポトーシスを誘導する Gal-1 の供給源として、癌細胞と癌周囲の間質細胞のどちらが重要かを明確に示した報告はない。しかし、Rubinstein らは、Gal-1 を高発現する癌細胞を B6 マウスに移植すると腫瘍免疫は抑制されるが、癌細胞の Gal-1 発現を抑制すると腫瘍免疫が亢進すると報告しており [69]、これは癌細胞が産生する Gal-1 が腫瘍免疫抑制に貢献する重要な供給源であることを示唆している。本研究では、癌胞巣における Gal-1 発現を検討し、Gal-1 発現亢進が T 細胞のアポトーシスを介して腫瘍免疫を抑制することを示した。この GSCC の病理組織の解析結果は、生体でも癌細胞由来の Gal-1 が腫瘍免疫抑制に貢献することを示すものである。一方で、癌周囲の間質の Gal-1 発現が腫瘍免疫に作用するという病理組織学的研究があるが [27、54]、これらの研究報告では、癌胞巣周囲のどこまでを癌周囲間質とするか等の評価範囲設定が曖昧であり、癌胞巣での発現との腫瘍免疫との相関と併せて、さらなる検討が必要と思われる。

以上より、GSCC の癌胞巣における Gal-1 発現の亢進は、癌の浸潤先端部では EMT や浸

潤性性格に関与し、癌胞巣周囲では T 細胞にアポトーシスを誘導して腫瘍免疫を抑制し、癌の転移や予後の悪化に関わる重要な因子であることが分かった。また、GSCC の生検を用いた解析結果から Gal-1 発現レベルにより生命予後に差があったため、Gal-1 免疫染色による評価は早期の予後予測マーカーとして有用であると考えられる。さらに、GSCC の癌胞巣が発現する Gal-1 は、癌進展に多面的に関与しており、Gal-1 結合阻害剤など治療標的薬が多数開発されているが、GSCC に適用できる可能性もある。

【総括】

1. 正常歯肉上皮に Gal-1 発現は認められず、歯肉扁平上皮癌胞巣に Gal-1 発現を認めた。Gal-1 は癌細胞の細胞質および核に局在した。

2. 歯肉扁平上皮癌生検検体 80 例の癌胞巣における Gal-1 発現レベルの亢進は、組織学的分化度の低下、リンパ節転移の発生、全生存率の低下に相関した。

3. 歯肉扁平上皮癌生検検体 80 例の癌胞巣における Gal-1 発現レベルは、汎 T 細胞の浸潤レベルと細胞傷害性 T 細胞の浸潤レベルと負の相関を示した。

4. Gal-1 発現レベルが亢進すると、アポトーシスを起こす汎 T 細胞や細胞傷害性 T 細胞の割合が増加することが歯肉扁平上皮癌組織において示された。

5. 口腔癌細胞株 HSC-3 を用いた *in vitro* 遊走実験では、間葉系マーカーの vimentin を発現、上皮性マーカーの E-cadherin 発現が減少し、ストレスファイバー形成を伴って遊走する HSC-3 細胞に Gal-1 の発現が認められた。

6. 口腔癌細胞株 HSC-3 を用いた *in vitro* の浸潤実験では、vimentin を発現、F-actin が明瞭化しコラーゲンゲル内に侵入した HSC-3 細胞胞巣に Gal-1 発現が認められた。

7. 歯肉扁平上皮癌 57 例の浸潤先端部の解析において、浸潤先端部に Gal-1 発現を認める症例は、同部に EMT が生じ、High grade の浸潤様式を示す事が分かった。

【結語】

GSCC 癌胞巣における Gal-1 発現亢進は、癌の浸潤先端部における EMT 誘導や低分化な浸潤様態度といった悪性形質の獲得に関与すると共に、T 細胞のアポトーシスを誘導して腫瘍免疫を抑制して、リンパ節転移や生命予後の悪化に関与する重要な因子であると考えられる（図 8)。

【謝辞】

稿を終えるにあたり、本研究を行う機会を与えて頂き、ご指導ならびにご鞭撻を賜りました大阪大学大学院歯学研究科口腔病理学講座、豊澤悟教授に謹んで感謝の意を表します。また、本研究の遂行に際して始終変わらぬご指導を賜りました大阪大学歯学研究科口腔病学講座、宇佐美悠講師、佐藤淳講師ならびに岸野万伸博士（現医療法人美和会平成野田クリニック院長）に深く感謝いたします。最後に本研究の遂行に当たり特別のご配慮、ご協力を頂戴しました本学部口腔病理学教室の皆さまに厚く御礼申し上げます。

【脚注】

本論文の用紙の一部は、第 25 回日本臨床口腔病理学会総会・学術大会（平成 26 年 8 月）、第 57 回歯科基礎医学会学術大会（平成 26 年 9 月）、第 26 回日本臨床口腔病理学会総会・学術大会（平成 27 年 7 月）、第 54 回日本臨床細胞学会秋期大会（平成 27 年 11 月）、International Symposium 2015 Oral and Craniofacial Development and Diseases（平成 27 年 12 月）、第 27 回日本臨床口腔病理学会総会・学術大会（平成 28 年 8 月）、第 58 回歯科基礎医学会学術大会（平成 28 年 8 月）、第 105 回日本病理学会総会（平成 28 年 5 月）、ならびに大阪大学歯学会第 122 回例会（平成 28 年 7 月）において発表した。

【文献】

[1] Barasch A, Gofa A, Krutchkoff DJ, Eisenberg E. Squamous cell carcinoma of the gingiva. A case series analysis. Oral Surg Oral Med Oral Pathol Oral Radiol Endod. 1995;80(2):183-7.

[2] Gomez D, Faucher A, Picot V, Siberchicot F, Renaud-Salis JL, Bussières E, Pinsolle J. Outcome of squamous cell carcinoma of the gingiva: a follow-up study of 83 cases. J Craniomaxillofac Surg. 2000;28(6):331-5.

[3] Lee JJ, Cheng SJ, Lin SK, Chiang CP, Yu CH, Kok SH. Gingival squamous cell carcinoma mimicking a dentoalveolar abscess: report of a case. J Endod. 2007;33(2):177-80.

[4] Sciubba JJ. Oral cancer. The importance of early diagnosis and treatment. Am J Clin Dermatol. 2001;2(4):239-51.

[5] Seoane J, Varela-Centelles PI, Walsh TF, Lopez-Cedrun JL, Vazquez I. Gingival squamous cell carcinoma: diagnostic delay or rapid invasion? J Periodontol. 2006;77(7):1229-33.

[6] Brennan JA, Boyle JO, Koch WM, Goodman SN, Hruban RH, Eby YJ, Couch MJ, Forastiere AA, Sidransky D. Association between cigarette smoking and mutation of the p53 gene in squamous-cell carcinoma of the head and neck. N Engl J Med.

1995;332(11):712-7.

[7] Lubek J, El-Hakim M, Salama AR, Liu X, Ord RA. Gingival carcinoma: retrospective analysis of 72 patients and indications for elective neck dissection. Br J Oral Maxillofac Surg. 2011;49(3):182-5.

[8] Dahlstrom KR, Little JA, Zafereo ME, Lung M, Wei Q, Sturgis EM. Squamous cell carcinoma of the head and neck in never smoker-never drinkers: a descriptive epidemiologic study. Head Neck. 2008;30(1):75-84.

[9] Gorelik E, Galili U, Raz A. On the role of cell surface carbohydrates and their binding proteins (lectins) in tumor metastasis. Cancer Metastasis Rev. 2001;20(3-4):245-77.

[10] Sharon N, Lis H. Lectins, second ed. Springer. Berlin, 2007

[11] Liu FT, Rabinovich GA. Galectins as modulators of tumour progression. Nat Rev Cancer. 2005;5(1):29-41.

[12] Cousin JM, Cloninger MJ. The Role of Galectin-1 in Cancer Progression, and Synthetic Multivalent Systems for the Study of Galectin-1. Int J Mol Sci. 2016;17(9):1566.

[13] Camby I, Le Mercier M, Lefranc F, Kiss R. Galectin-1: a small protein with major functions. Glycobiology. 2006;16(11):137R-157R.

[14] Lutomski D, Fouillit M, Bourin P, Mellottée D, Denize N, Pontet M, Bladier D, Caron

M, Joubert-Caron R. Externalization and binding of galectin-1 on cell surface of K562 cells upon erythroid differentiation. Glycobiology. 1997;7(8):1193-9.

[15] Cooper DN, Barondes SH. Evidence for export of a muscle lectin from cytosol to extracellular matrix and for a novel secretory mechanism. J Cell Biol. 1990;110(5):1681-91.

[16] Hynes MA, Gitt M, Barondes SH, Jessell TM, Buck LB. Selective expression of an endogenous lactose-binding lectin gene in subsets of central and peripheral neurons. J Neurosci. 1990;10(3):1004-13.

[17] Salatino M, Croci DO, Bianco GA, Ilarregui JM, Toscano MA, Rabinovich GA. Galectin-1 as a potential therapeutic target in autoimmune disorders and cancer. Expert Opin Biol Ther. 2008;8(1):45-57.

[18] Cooper DN. Galectinomics: finding themes in complexity. Biochim Biophys Acta. 2002;1572(2-3):209-31.

[19] Gillenwater A, Xu XC, el-Naggar AK, Clayman GL, Lotan R. Expression of galectins in head and neck squamous cell carcinoma. Head Neck. 1996;18(5):422-32.

[20] Chiang WF, Liu SY, Fang LY, Lin CN, Wu MH, Chen YC, Chen YL, Jin YT. Overexpression of galectin-1 at the tumor invasion front is associated with poor prognosis in early-stage oral squamous cell carcinoma. Oral Oncol. 2008;44(4):325-34.

[21] Saussez S, Lorfevre F, Lequeux T, Laurent G, Chantrain G, Vertongen F, Toubeau G, Decaestecker C, Kiss R. The determination of the levels of circulating galectin-1 and -3 in HNSCC patients could be used to monitor tumor progression and/or responses to therapy. Oral Oncol. 2008;44(1):86-93.

[22] Ding YM, Dong JH, Chen LL, Zhang HD. Increased expression of galectin-1 is associated with human oral squamous cell carcinoma development. Oncol Rep. 2009;21(4):983-7.

[23] Zhong LP, Wei KJ, Yang X, Pan HY, Ye DX, Wang LZ, Zhang ZY. Overexpression of Galectin-1 is negatively correlated with pathologic differentiation grade in oral squamous cell carcinoma. J Cancer Res Clin Oncol. 2010;136(10):1527-35.

[24] Alves PM, Godoy GP, Gomes DQ, Medeiros AM, de Souza LB, da Silveira EJ, Vasconcelos MG, Queiroz LM. Significance of galectins-1, -3, -4 and -7 in the progression of squamous cell carcinoma of the tongue. Pathol Res Pract. 2011;207(4):236-40.

[25] Aggarwal S, Sharma SC, Das SN. Galectin-1 and galectin-3: plausible tumour markers for oral squamous cell carcinoma and suitable targets for screening high-risk population. Clin Chim Acta. 2015;442:13-21.

[26] Chen J, Zhou SJ, Zhang Y, Zhang GQ, Zha TZ, Feng YZ, Zhang K. Clinicopathological and prognostic significance of galectin-1 and vascular endothelial growth factor

expression in gastric cancer. World J Gastroenterol. 2013;19(13):2073-9.

[27] Jung EJ, Moon HG, Cho BI, Jeong CY, Joo YT, Lee YJ, Hong SC, Choi SK, Ha WS, Kim JW, Lee CW, Lee JS, Park ST. Galectin-1 expression in cancer-associated stromal cells correlates tumor invasiveness and tumor progression in breast cancer. Int J Cancer. 2007;120(11):2331-8.

[28] Barrow H, Rhodes JM, Yu LG. The role of galectins in colorectal cancer progression. Int J Cancer. 2011;129(1):1-8.

[29] Kim HJ, Do IG, Jeon HK, Cho YJ, Park YA, Choi JJ, Sung CO, Lee YY, Choi CH, Kim TJ, Kim BG, Lee JW, Bae DS. Galectin 1 expression is associated with tumor invasion and metastasis in stage IB to IIA cervical cancer. Hum Pathol. 2013;44(1):62-8.

[30] Paz A, Haklai R, Elad-Sfadia G, Ballan E, Kloog Y. Galectin-1 binds oncogenic H-Ras to mediate Ras membrane anchorage and cell transformation. Oncogene. 2001;20(51):7486-93.

[31] Ose R, Oharaa O, Nagase T. Galectin-1 and Galectin-3 Mediate Protocadherin-24-Dependent Membrane Localization of ß-catenin in Colon Cancer Cell Line HCT116. Curr Chem Genomics. 2012;6:18-26.

[32] Wu MH, Hong TM, Cheng HW, Pan SH, Liang YR, Hong HC, Chiang WF, Wong TY, Shieh DB, Shiau AL, Jin YT, Chen YL. Galectin-1-mediated tumor invasion and

metastasis, up-regulated matrix metalloproteinase expression, and reorganized actin cytoskeletons. Mol Cancer Res. 2009;7(3):311-8.

[33] van den Brûle F, Califice S, Garnier F, Fernandez PL, Berchuck A, Castronovo V. Galectin-1 accumulation in the ovary carcinoma peritumoral stroma is induced by ovary carcinoma cells and affects both cancer cell proliferation and adhesion to laminin-1 and fibronectin. Lab Invest. 2003;83(3):377-86.

[34] Zhang PF, Li KS, Shen YH, Gao PT, Dong ZR, Cai JB, Zhang C, Huang XY, Tian MX, Hu ZQ, Gao DM, Fan J, Ke AW, Shi GM. Galectin-1 induces hepatocellular carcinoma EMT and sorafenib resistance by activating FAK/PI3K/AKT signaling. Cell Death Dis. 2016;7:e2201.

[35] Hsieh SH, Ying NW, Wu MH, Chiang WF, Hsu CL, Wong TY, Jin YT, Hong TM, Chen YL. Galectin-1, a novel ligand of neuropilin-1, activates VEGFR-2 signaling and modulates the migration of vascular endothelial cells. Oncogene. 2008;27(26):3746-53.

[36] Thijssen VL, Barkan B, Shoji H, Aries IM, Mathieu V, Deltour L, Hackeng TM, Kiss R, Kloog Y, Poirier F, Griffioen AW. Tumor cells secrete galectin-1 to enhance endothelial cell activity. Cancer Res. 2010;70(15):6216-24.

[37] Pace KE, Lee C, Stewart PL, Baum LG. Restricted receptor segregation into membrane microdomains occurs on human T cells during apoptosis induced by

galectin-1. J Immunol. 1999;163(7):3801-11.

[38] Walzel H, Schulz U, Neels P, Brock J. Galectin-1, a natural ligand for the receptor-type protein tyrosine phosphatase CD45. Immunol Lett. 1999;67(3):193-202.

[39] Kovács-Sólyom F, Blaskó A, Fajka-Boja R, Katona RL, Végh L, Novák J, Szebeni GJ, Krenács L, Uher F, Tubak V, Kiss R, Monostori E. Mechanism of tumor cell-induced T-cell apoptosis mediated by galectin-1. Immunol Lett. 2010:4;127(2):108-18.

[40] Sobin LH, Gospodarowicz MK, Wittekind CH. eds. TNM Classification of Malignant Tumors, 7th ed. Wiley-Blackwell, Oxford 2009.

[41] Barnes L., Eveson J.W., Reichart P., Sidransky D. eds. World Health Organization Classification of Tumours. Pathology and Genetics of Head and Neck Tumours. IARC Press, Lyon 2005.

[42] Anneroth G, Batsakis J, Luna M. Review of the literature and a recommended system of malignancy grading in oral squamous cell carcinomas. Scand J Dent Res. 1987;95(3):229-49.

[43] Tsukahara T, Kawaguchi S, Torigoe T, Asanuma H, Nakazawa E, Shimozawa K, Nabeta Y, Kimura S, Kaya M, Nagoya S, Wada T, Yamashita T, Sato N. Prognostic significance of HLA class I expression in osteosarcoma defined by anti-pan HLA class I monoclonal antibody, EMR8-5. Cancer Sci. 2006;97(12):1374-80.

[44] Yanai, H. (2004) Statcel—The Useful Add-in Forms on Excel. 2nd ed. OMS Publishing Inc., Tokorozawa.

[45] Burridge K, Guilluy C. Focal adhesions, stress fibers and mechanical tension. Exp Cell Res. 2016;343(1):14-20.

[46] Choufani G, Nagy N, Saussez S, Marchant H, Bisschop P, Burchert M, Danguy A, Louryan S, Salmon I, Gabius HJ, Kiss R, Hassid S. The levels of expression of galectin-1, galectin-3, and the Thomsen-Friedenreich antigen and their binding sites decrease as clinical aggressiveness increases in head and neck cancers. Cancer. 1999;86(11):2353-63.

[47] Wang JL, Gray RM, Haudek KC, Patterson RJ. Nucleocytoplasmic lectins. Biochim Biophys Acta. 2004;1673(1-2):75-93.

[48] Vyakarnam A, Lenneman AJ, Lakkides KM, Patterson RJ, Wang JL. A comparative nuclear localization study of galectin-1 with other splicing components. Exp Cell Res. 1998;242(2):419-28.

[49] Le QT, Shi G, Cao H, Nelson DW, Wang Y, Chen EY, Zhao S, Kong C, Richardson D, O'Byrne KJ, Giaccia AJ, Koong AC. Galectin-1: a link between tumor hypoxia and tumor immune privilege. J Clin Oncol. 2005;23(35):8932-41.

[50] Xu XC, el-Naggar AK, Lotan R. Differential expression of galectin-1 and galectin-3 in

thyroid tumors. Potential diagnostic implications. Am J Pathol. 1995;147(3):815-22.

[51] Sanjuán X, Fernández PL, Castells A, Castronovo V, van den Brule F, Liu FT, Cardesa A, Campo E. Differential expression of galectin 3 and galectin 1 in colorectal cancer progression. Gastroenterology. 1997;113(6):1906-15.

[52] Kim HJ, Jeon HK, Cho YJ, Park YA, Choi JJ, Do IG, Song SY, Lee YY, Choi CH, Kim TJ, Bae DS, Lee JW, Kim BG. High galectin-1 expression correlates with poor prognosis and is involved in epithelial ovarian cancer proliferation and invasion. Eur J Cancer. 2012;48(12):1914-21.

[53] Xue X, Lu Z, Tang D, Yao J, An Y, Wu J, Li Q, Gao W, Xu Z, Qian Z, Dai C, Wei J, Miao Y, Jiang K. Galectin-1 secreted by activated stellate cells in pancreatic ductal adenocarcinoma stroma promotes proliferation and invasion of pancreatic cancer cells: an in vitro study on the microenvironment of pancreatic ductal adenocarcinoma. Pancreas. 2011;40(6):832-9.

[54] van den Brûle FA, Waltregny D, Castronovo V. Increased expression of galectin-1 in carcinoma-associated stroma predicts poor outcome in prostate carcinoma patients. J Pathol. 2001;193(1):80-7.

[55] Kalluri R. The biology and function of fibroblasts in cancer. Nat Rev Cancer. 2016;16(9):582-98.

[56] Dvořánková B, Szabo P, Lacina L, Gal P, Uhrova J, Zima T, Kaltner H, André S,

Gabius HJ, Sykova E, Smetana K Jr. Human galectins induce conversion of dermal fibroblasts into myofibroblasts and production of extracellular matrix: potential application in tissue engineering and wound repair. Cells Tissues Organs. 2011;194(6):469-80.

[57] Goldring K, Jones GE, Thiagarajah R, Watt DJ. The effect of galectin-1 on the differentiation of fibroblasts and myoblasts in vitro. J Cell Sci. 2002;115(Pt 2):355-66.

[58] Lim MJ, Ahn J, Yi JY, Kim MH, Son AR, Lee SL, Lim DS, Kim SS, Kang MA, Han Y, Song JY. Induction of galectin-1 by TGF-β1 accelerates fibrosis through enhancing nuclear retention of Smad2. Exp Cell Res. 2014;326(1):125-35.

[59] Christofori G. New signals from the invasive front. Nature. 2006;441(7092):444-50.

[60] Thiery JP. Epithelial-mesenchymal transitions in tumour progression. Nat Rev Cancer. 2002;2(6):442-54.

[61] Guarino M, Rubino B, Ballabio G. The role of epithelial-mesenchymal transition in cancer pathology. Pathology. 2007;39(3):305-18.

[62] Sharma M, Sah P, Sharma SS, Radhakrishnan R. Molecular changes in invasive front of oral cancer. J Oral Maxillofac Pathol. 2013;17(2):240-7.

[63] Bryne M. Is the invasive front of an oral carcinoma the most important area for

prognostication? Oral Dis. 1998;4(2):70-7.

[64] Chung CD, Patel VP, Moran M, Lewis LA, Miceli MC. Galectin-1 induces partial TCR zeta-chain phosphorylation and antagonizes processive TCR signal transduction. J Immunol. 2000;165(7):3722-9.

[65] Rabinovich GA, Ariel A, Hershkoviz R, Hirabayashi J, Kasai KI, Lider O. Specific inhibition of T-cell adhesion to extracellular matrix and proinflammatory cytokine secretion by human recombinant galectin-1. Immunology. 1999;97(1):100-6.

[66] Rabinovich GA, Alonso CR, Sotomayor CE, Durand S, Bocco JL, Riera CM. Molecular mechanisms implicated in galectin-1-induced apoptosis: activation of the AP-1 transcription factor and downregulation of Bcl-2. Cell Death Differ. 2000;7(8):747-53.

[67] Hahn HP, Pang M, He J, Hernandez JD, Yang RY, Li LY, Wang X, Liu FT, Baum LG. Galectin-1 induces nuclear translocation of endonuclease G in caspase- and cytochrome c-independent T cell death.Cell Death Differ. 2004;11(12):1277-86.

[68] He J, Baum LG. Presentation of galectin-1 by extracellular matrix triggers T cell death. J Biol Chem. 2004;279(6):4705-12.

[69] Rubinstein N, Alvarez M, Zwirner NW, Toscano MA, Ilarregui JM, Bravo A, Mordoh J, Fainboim L, Podhajcer OL, Rabinovich GA. Targeted inhibition of galectin-1 gene expression in tumor cells results in heightened T cell-mediated rejection; A potential mechanism of tumor-immune privilege. Cancer Cell. 2004;5(3):241-51.

表 1. 正常歯肉上皮における Gal-1 発現

組織診断	年齢	性別	部位	上皮における Gal-1 発現
Normal mucosa	73	女性	下顎	Negative
Fibroma	54	女性	下顎	Negative
Fibroma	63	男性	上顎	Negative
Fibrous hyperplasia	47	男性	上顎	Negative
Fibrous hyperplasia	47	男性	上顎	Negative
Fibrosis	42	男性	下顎	Negative
Epulis fibrosa	55	女性	上顎	Negative
Epulis osteoplastica	54	女性	下顎	Negative
Gingival hyperplasia	7	女性	下顎	Negative
Gingival fibromatosis	46	男性	上顎	Negative

表 2.歯肉扁平上皮癌における Gal-1 発現と臨床病理学的因子との関係

		Gal-1 発現レベル*			
臨床病理学的因子	症例数	Negative	Weak	Strong	*P*値†
症例数	80	22	36	22	
年齢					
<65	39	10	16	13	0.521
≥65	41	12	20	9	
性別					
男性	39	11	15	13	0.432
女性	41	11	21	9	
部位					
上顎	30	6	16	8	0.420
下顎	50	16	20	14	
pT 因子‡					
pT1/pT2	40	12	18	10	0.834
pT3/pT4	40	10	18	12	
リンパ節転移					
無し	57	18	28	11	<0.05
有り	23	4	8	11	
pStage (pTNM)‡					
I/II	34	10	18	6	0.224
III/IV	46	12	18	16	
組織学的分化度§					
高分化	37	18	16	3	<0.001
中/低分化	43	4	20	19	
T 細胞浸潤レベル‖					
汎 T 細胞					
Mild	17	4	5	8	<0.01
Moderate	38	8	20	10	
Diffuse	25	10	11	4	
細胞傷害性 T 細胞					
Mild	17	4	5	8	<0.01
Moderate	38	8	20	10	
Diffuse	25	10	11	4	

* 癌胞巣における Gal-1 陽性領域が 10%未満を Negative、Gal-1 陽性領域が 10%以上から 50%未満を Weak、陽性領域が 50%以上を Strong とした。†統計処理は STATCEL（add-in software for Microsoft Excel [44]）を用いて行った。Gal-1 の発現と臨床病理学的因子との関連の検討には $m \times n$ 検定で行った。いずれも $P < 0.05$ の場合を有意差ありと判定した。‡ TNM 分類 [40]。§ WHO 分類 [41]。‖ 軽度（Mild）、中等度（Moderate）、および高度（Diffuse）[43]。

表 3. 癌浸潤先端部における Gal-1 発現と vimentin 発現との関係

		Gal-1 発現*		
	症例数	無し	有り	*P*値†
症例数	57	37	20	
無し	41	35	6	< 0.01
有り	16	2	14	

* 癌浸潤先端部での Gal-1 と vimentin の発現の有無を評価した。† χ^2 検定にて解析、$P < 0.05$ の場合を有意差ありと判定した。統計処理は STATCEL（add-in software for Microsoft Excel [44]）を用いて行った。

表 4. 癌の浸潤様式と Gal-1 発現の関係

	Low grade		High grade		
Pattern of invasion*	Grade 1	Grade 2	Grade 3	Grade 4	*P* 値†
症例数	15	24	12	6	
Gal1 発現‡					
無し	13	19	3	2	< 0.01
有り	2	5	9	4	

* 歯肉扁平上皮癌 57 症例を Anneroth の分類の pattern of invasion [42] に基づき、浸潤様式を Grade 1-4 に分類し、Low grade（Grade1, 2）、High grade（Grade3, 4）の 2 段階で評価した。† Spearman's rank correlation coefficient test と χ^2 検定を STATCEL（add-in software for Microsoft Excel [44]）を用いて行った。$P < 0.05$ の場合を有意差ありと判定した。‡ 浸潤先端部での Gal-1 発現の有無。

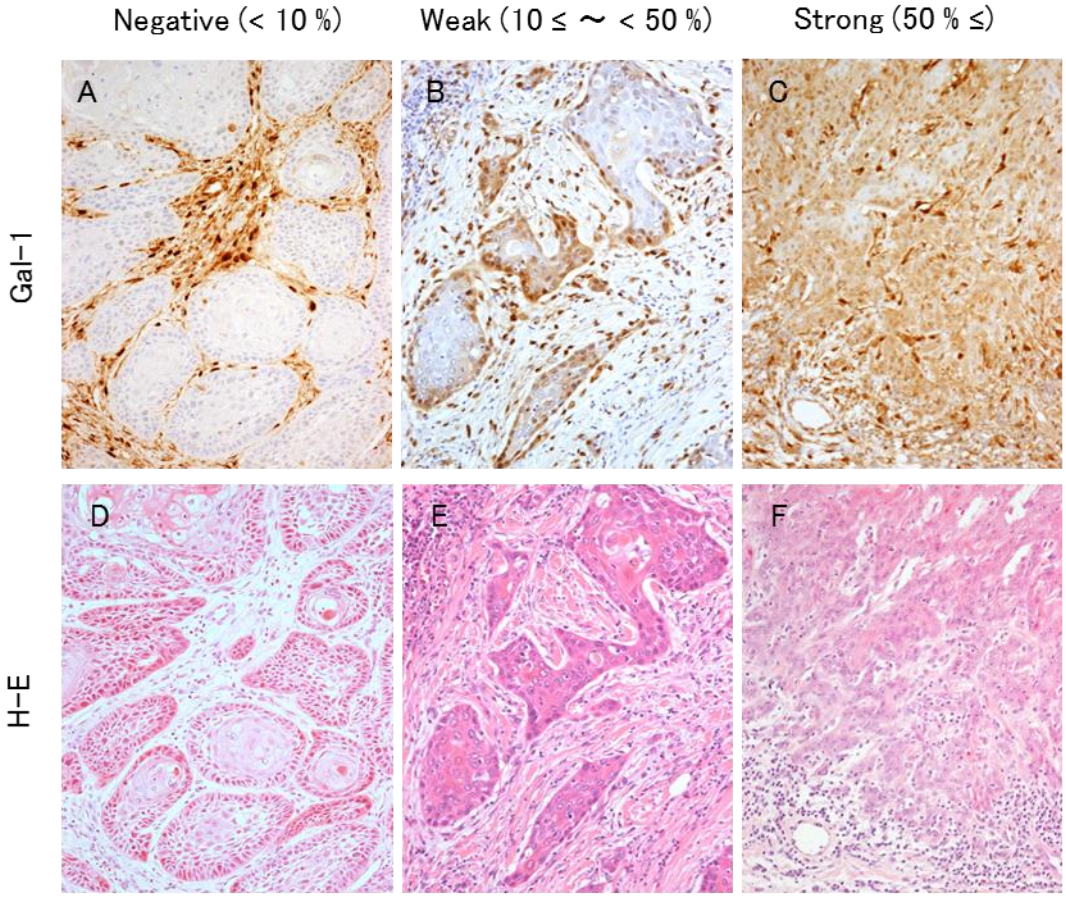

図1. 癌胞巣におけるGal-1発現レベルの評価

(A-C) Gal-1免疫染色、**(D-F)** H-E染色
(A) Gal-1 発現レベル、 Negative：Gal-1陽性範囲が10％未満
(B) Gal-1 発現レベル、Weak：Gal-1陽性範囲が10％以上50 ％未満
(C) Gal-1 発現レベル、Strong：Gal-1陽性範囲が50％以上
(D) Aの連続切片のH-E染色
(E) Bの連続切片のH-E染色
(F) Cの連続切片のH-E染色

癌胞巣におけるGal-1発現レベルは、癌胞巣におけるGal-1陽性範囲から、Negative（A：陽性範囲が10 ％未満）、Weak（B：陽性範囲が10 ％以上、50 ％未満）、Strong（C：陽性範囲が50 ％以上）と評価する。(A-F) 原寸200倍。

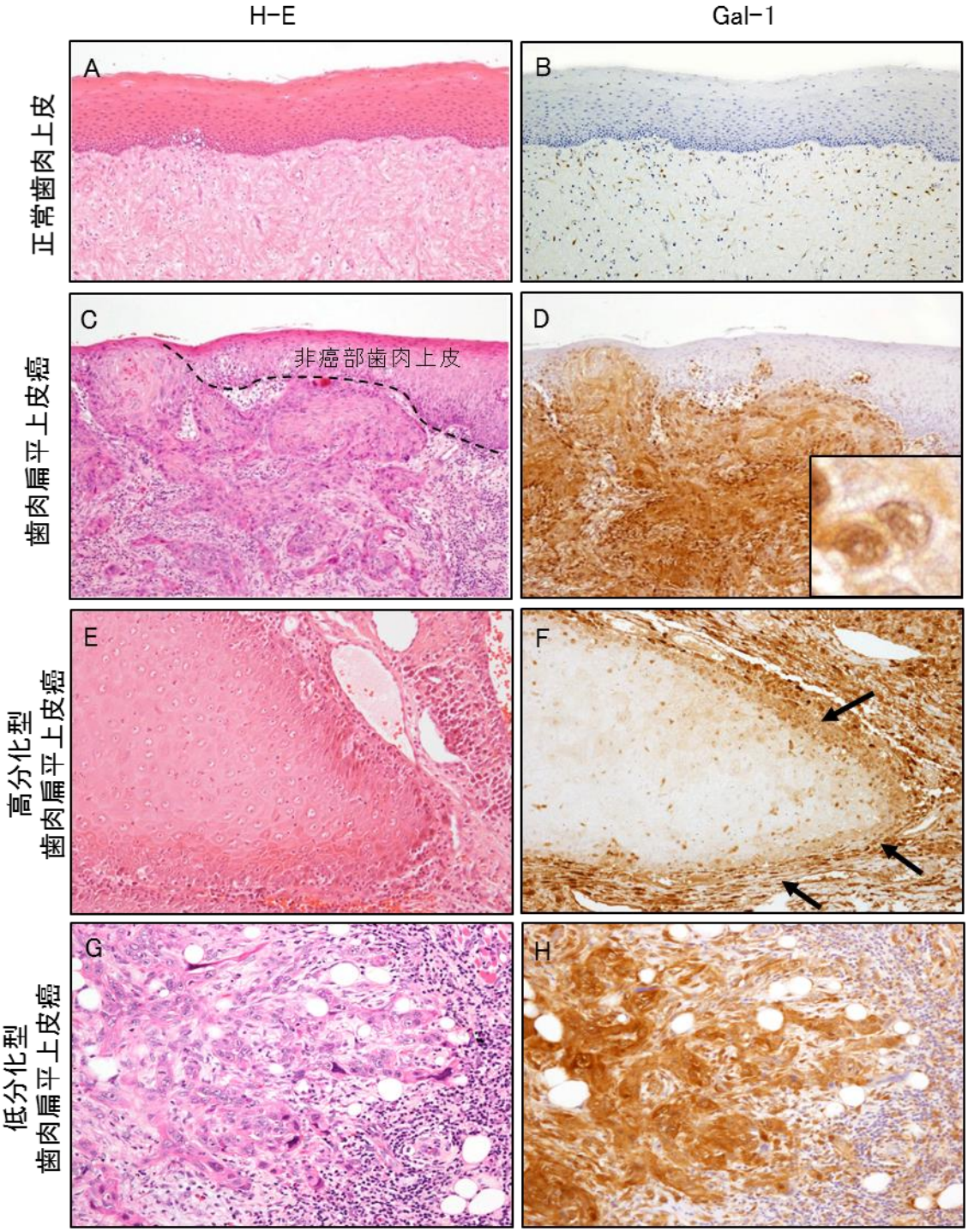

図2. 正常歯肉上皮と歯肉扁平上皮癌におけるGal-1発現

(A、B) 正常歯肉上皮 （**A**:H-E染色、**B**:Gal-1免疫染色）
(C、D) 歯肉扁平上皮癌 （**C**:H-E染色、**D**と挿入図:Gal-1免疫染色）
(E、F) 高分化型歯肉扁平上皮癌 （**E**:H-E染色、**F**:Gal-1免疫染色）
(G、H) 低分化型歯肉扁平上皮癌 （**G**:H-E染色、**H**:Gal-1免疫染色）

正常歯肉上皮ではGal-1陽性反応は認められず、非上皮成分である線維芽細胞や炎症細胞にGal-1陽性反応が認められる(A、B)。癌胞巣ではGal-1陽性反応が認められ(C、D)、その反応は癌細胞の細胞質および核にみられる(Dの挿入図)。非癌部歯肉上皮にGal-1陽性反応は認められない(C、D)。また、高分化型GSCCでは癌胞巣辺縁部にGal-1陽性反応がみられ(E、Fの矢印)、低分化型GSCCでは癌胞巣全体にGal-1陽性反応がみられる(G、H)。(A-D) 原寸100倍、(Dの挿入図) 原寸400倍、(E-H) 原寸200倍。

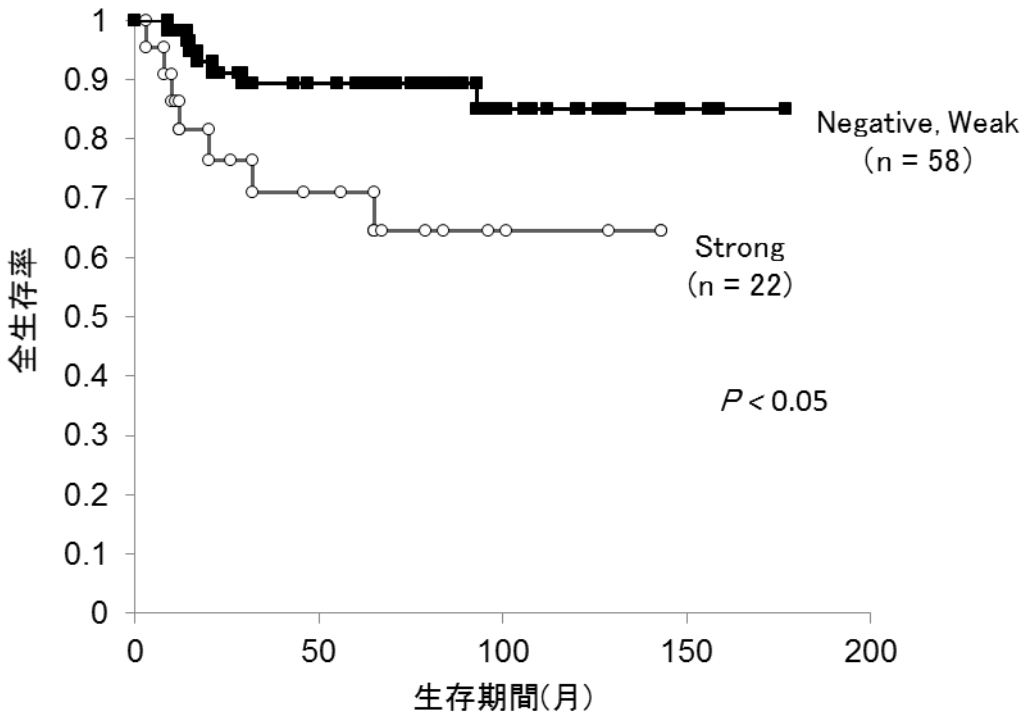

図3. 癌胞巣におけるGal-1発現と歯肉扁平上皮癌患者の全生存率

全生存率における有意差検定はLog rank検定で行い、全生存率の算出はKaplan-Meier法で行った。癌胞巣におけるGal-1発現レベルがStrongの症例は、NegativeまたはWeakの症例に比べて有意に生命予後が悪いことが示された（$P < 0.05$）。

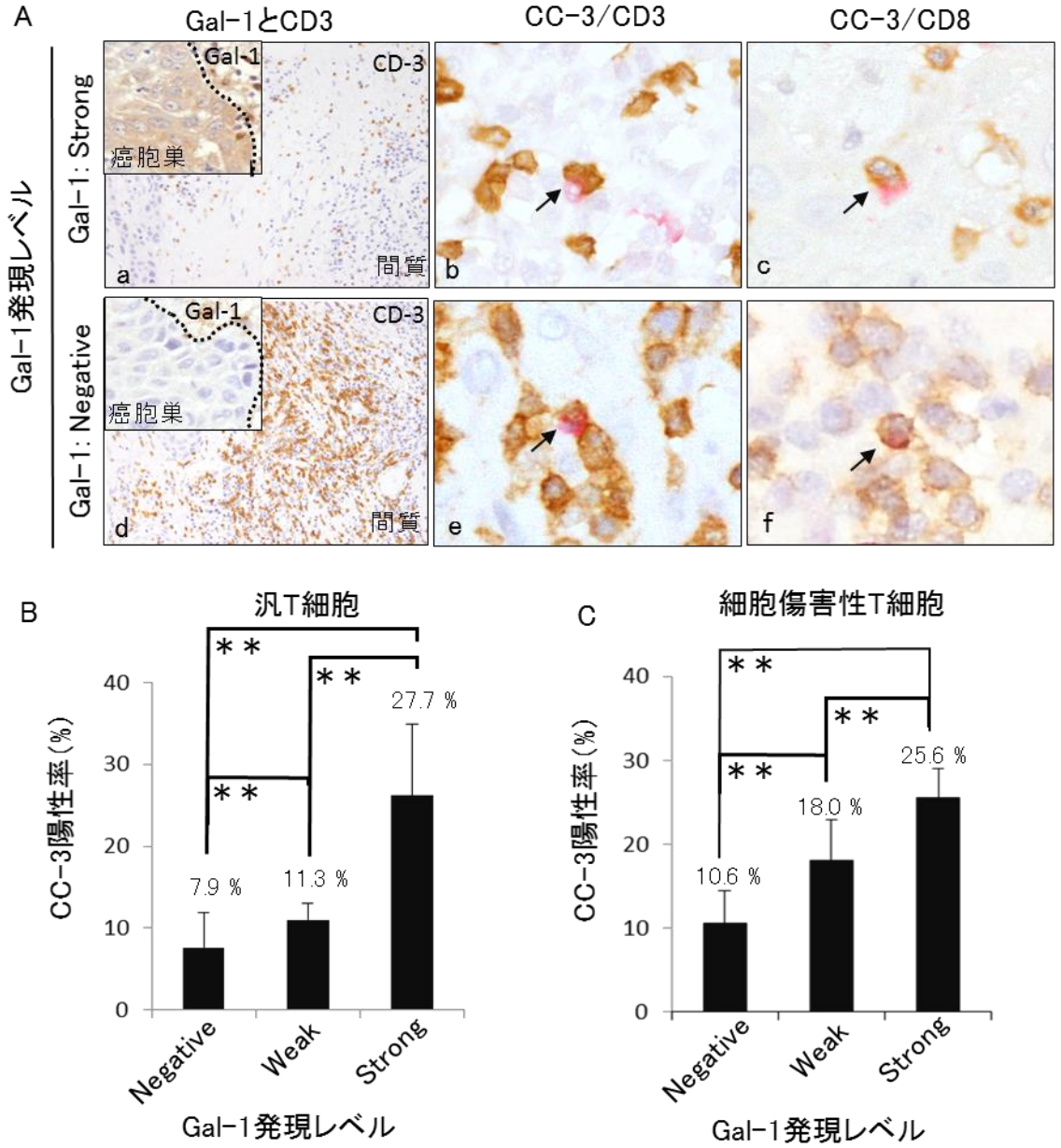

図4. 癌胞巣におけるGal-1発現と腫瘍免疫との関係

(A) Gal-1発現レベルの異なる癌胞巣におけるT細胞浸潤レベルとアポトーシスの同定方法
(a、d) 汎T細胞(CD3免疫染色)、**(aとdの挿入図)**癌胞巣におけるGal-1発現(Gal-1免疫染色)
(b、c、e、f) CD3またはCD8(茶色)と早期アポトーシスの指標となるCC-3(赤色)の二重免疫染色
(a) Strong症例、 CD3陽性・汎T細胞の浸潤レベルはWeak(破線は癌実質と間質の境界を示す)
(b) Strong症例、アポトーシスを起こしたCD3陽性・汎T細胞(矢印)
(c) Strong症例、アポトーシスを起こしたCD8陽性・細胞傷害性T細胞(矢印)
(d) Negative症例、CD3陽性・汎T細胞の浸潤レベルはStrong(破線は癌実質と間質の境界を示す)
(e) Negative症例、アポトーシスを起こしたCD3陽性・汎T細胞(矢印)
(f) Negative症例、アポトーシスを起こしたCD8陽性・細胞傷害性T細胞(矢印)
(a、d、aとdの挿入図) 原寸200倍、(b、c、e、f) 原寸400倍。

(B)アポトーシスを起こした汎T細胞の割合
Gal-1発現レベルがStrongである症例群では、NegativeまたはWeakである症例群に比べて有意にアポトーシスを起こした汎T細胞の割合が高い。＊＊ $P<0.01$

(C)アポトーシスを起こした細胞傷害性T細胞の割合
Gal-1発現レベルがNegative、Weak、Strongへと高くなるほど、細胞傷害性T細胞がアポトーシスを起こす割合が有意に高くなる。 ＊＊ $P<0.01$

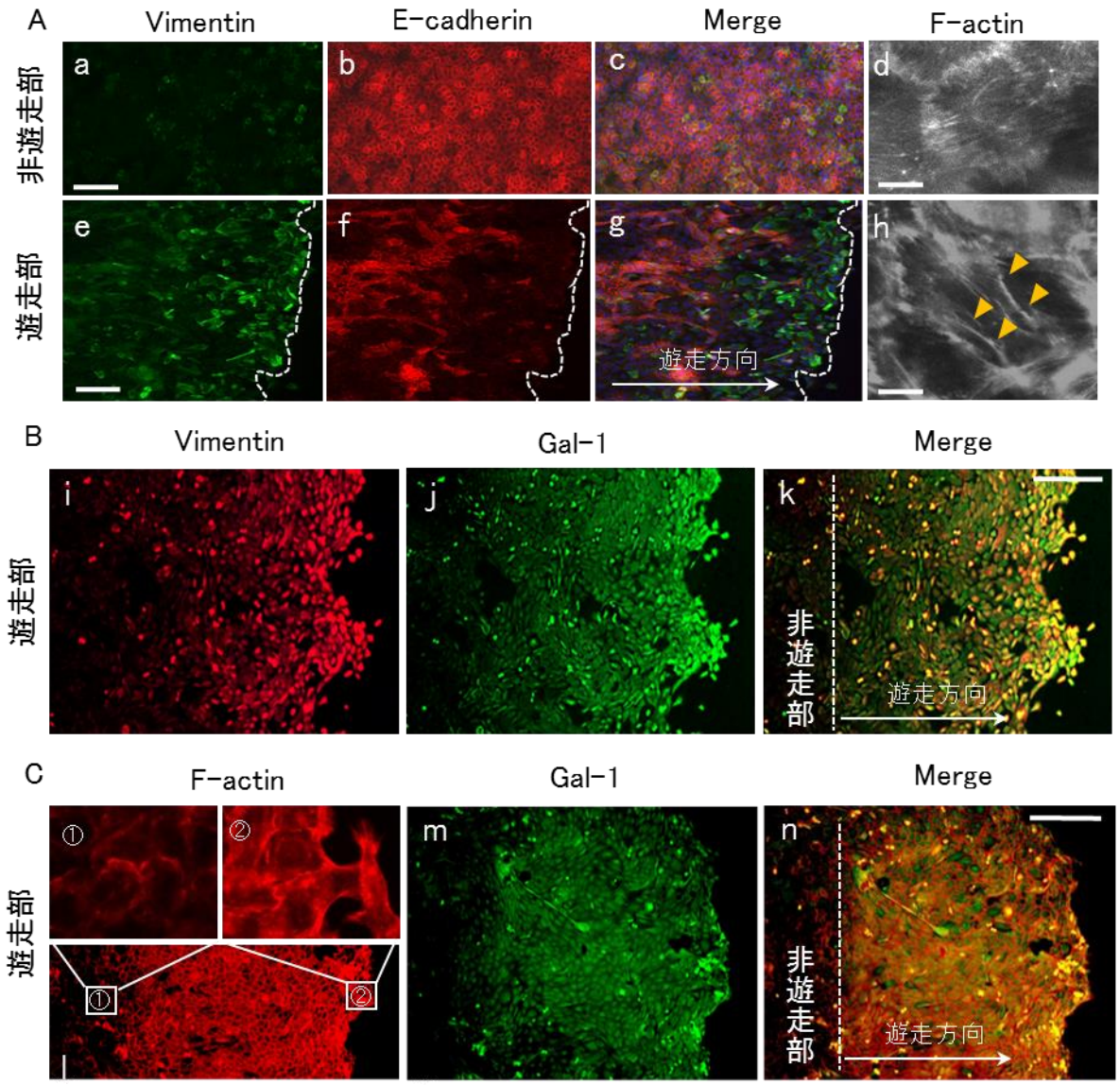

図5. 二次元遊走モデルにおける口腔扁平上皮癌細胞のGal-1発現について

(A)非遊走部と遊走部細胞における上皮・間葉性形質マーカーとF-actin発現
(a-d) 非遊走部
(**a**:vimentin発現(免疫染色)、**b**:E-cadherin発現(免疫染色)、**c**:aとbのMerge、**d**:F-actin発現(Phalloidin染色))
(e-h) 遊走部
(**e**:vimentin発現(免疫染色)、**f**:E-cadherin発現(免疫染色)、**g**:eとfのMerge、**h**:F-actin発現(Phalloidin染色))

(B)遊走部細胞における間葉性形質マーカーとGal-1発現
(i) vimentin発現(免疫染色)、**(j)** Gal-1発現(免疫染色)、**(k)** iとjのMerge

(C)遊走部細胞におけるF-actinとGal-1発現
(l) F-actin発現(Phalloidin染色)、①非遊走部の強拡大、②遊走部の強拡大
(m) Gal-1発現(免疫染色)、**(n)** lとmのMerge

遊走部のHSC-3細胞では、上皮性形質の指標となるE-cadherinの発現低下と間葉性形質の指標となるvimentin発現亢進、すなわち、上皮-間葉形質転換 (EMT)が起こることが確認された(Aa-c、Ae-g)。また、遊走部のHSC-3細胞では、ストレスファイバー(F-actin)が明瞭化し、重合と再構成が促され、仮足伸長もみられた(Ad、h)。
このように、vimentin発現が亢進し、ストレスファイバーが明瞭となる遊走部のHSC-3細胞では、Gal-1発現が認められる(B、C)。
(a-c、e-g、i-n) スケールバー:100 μm、(d, h) スケールバー:5 μm。

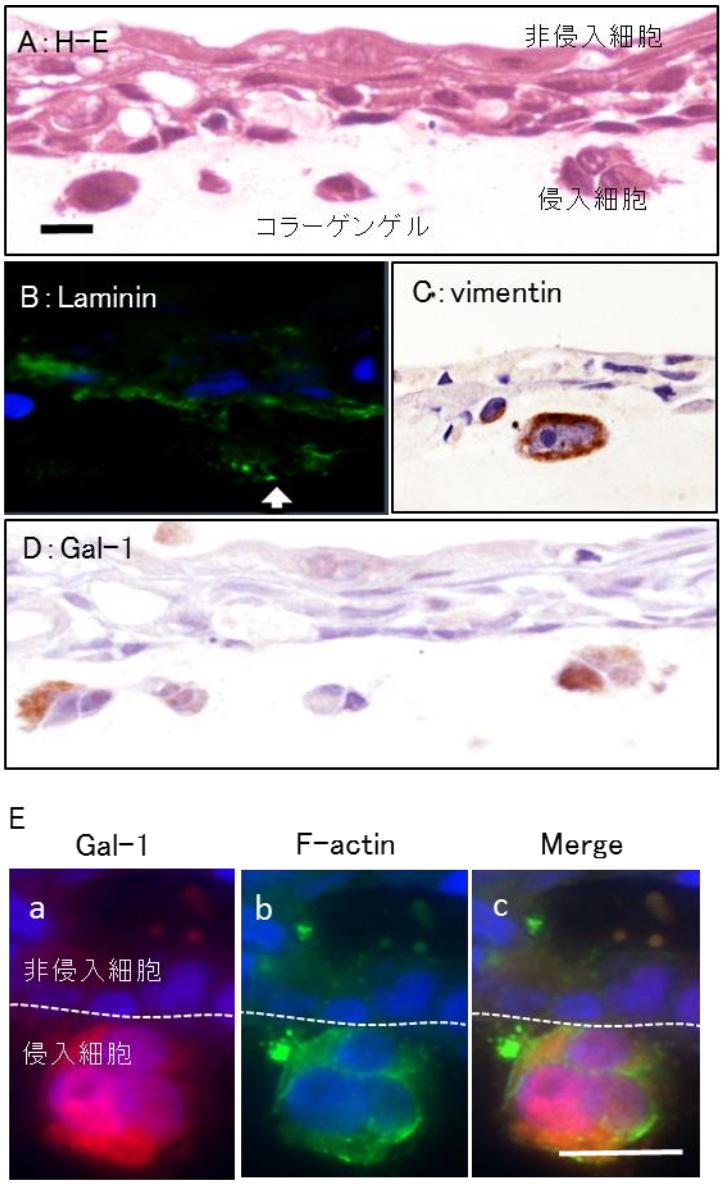

図6. 三次元浸潤モデルにおける口腔扁平上皮癌細胞のGal-1発現について

(A) HSC-3細胞のコラーゲンゲル内への侵入（H-E染色）
(B) 基底膜構成タンパク質の局在分布（laminin免疫染色/DAPI）
(C) 侵入HSC-3細胞におけるvimentin発現（免疫染色）
(D) 侵入HSC-3細胞におけるGal-1発現（免疫染色）
(E) 侵入HSC-3細胞におけるGal-1とF-actin発現（蛍光二重染色/DAPI）
（a：Gal-1発現（免疫染色/DAPI）、b：F-actin発現（免疫染色/DAPI）、c：aとbのMerge）

コラーゲンゲル上にHSC-3細胞が3-5層に重積して増殖した後、コラーゲンゲル内に2-4個のHSC-3細胞が腫瘍胞巣様に侵入している（A）。表層のHSC-3細胞はコラーゲンゲルとの界面に線状の基底膜（laminin)分布を示すが、コラーゲンゲル内に侵入したHSC-3細胞には点状の基底膜分布がみられ（B、矢印）、vimentin発現（C）、Gal-1発現がみられる（D)。また、侵入部のGal-1発現HSC-3細胞は、表層のHSC-3細胞と比較してF-actin発現の亢進が認められる（Ea-c)。
（A-D）スケールバー：10 μm、（Ea-c）スケールバー：10 μm。

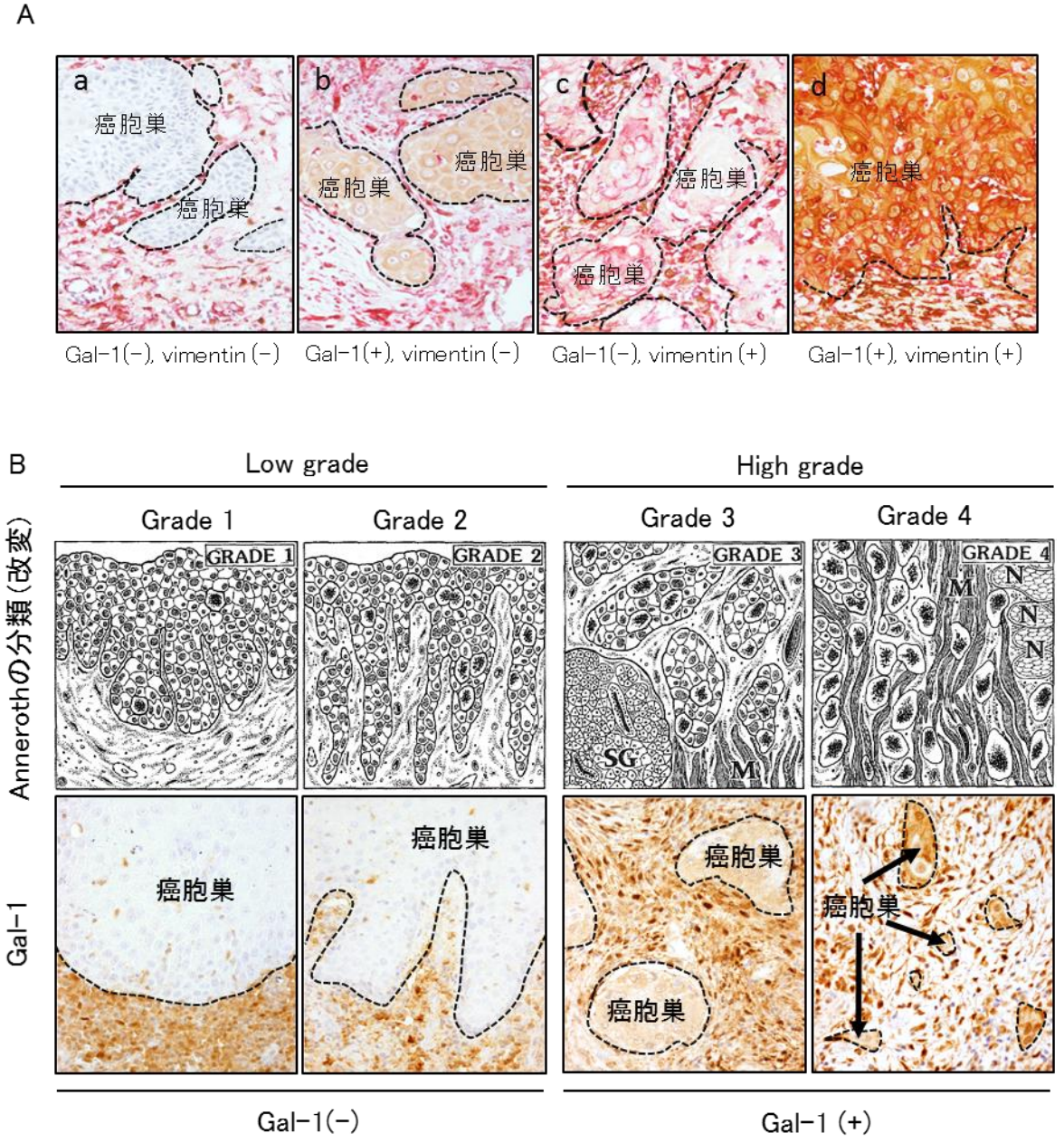

図7. 癌の浸潤先端部におけるGal-1発現の意義について

(A)癌の浸潤先端部におけるGal-1とvimentin発現

浸潤先端部おけるGal-1発現と間葉性形質の指標となるvimentin発現を二重免疫染色を用いて解析すると、各々の発現の有無により、(a) Gal-1陰性・vimentin陰性、(b) Gal-1陽性・vimentin陰性、(c) Gal-1陰性・vimentin陽性、(d) Gal-1陽性・vimentin陽性の4種類の発現パターンがある。Gal-1免疫染色：茶色（DAB）、vimentin免疫染色：赤色（FastRed）。

(B)癌の浸潤先端部におけるGal-1と癌の浸潤様式

癌の浸潤様式は、Annerothの分類を改変して、Grade 1、2をLow grade、Grade 3、4をHigh gradeとした。統計解析により、Low gradeの浸潤様式を示す症例では浸潤先端部にGal-1発現がみられず、High gradeの浸潤様式を示す症例は浸潤先端部にGal-1発現がみられる傾向がある。

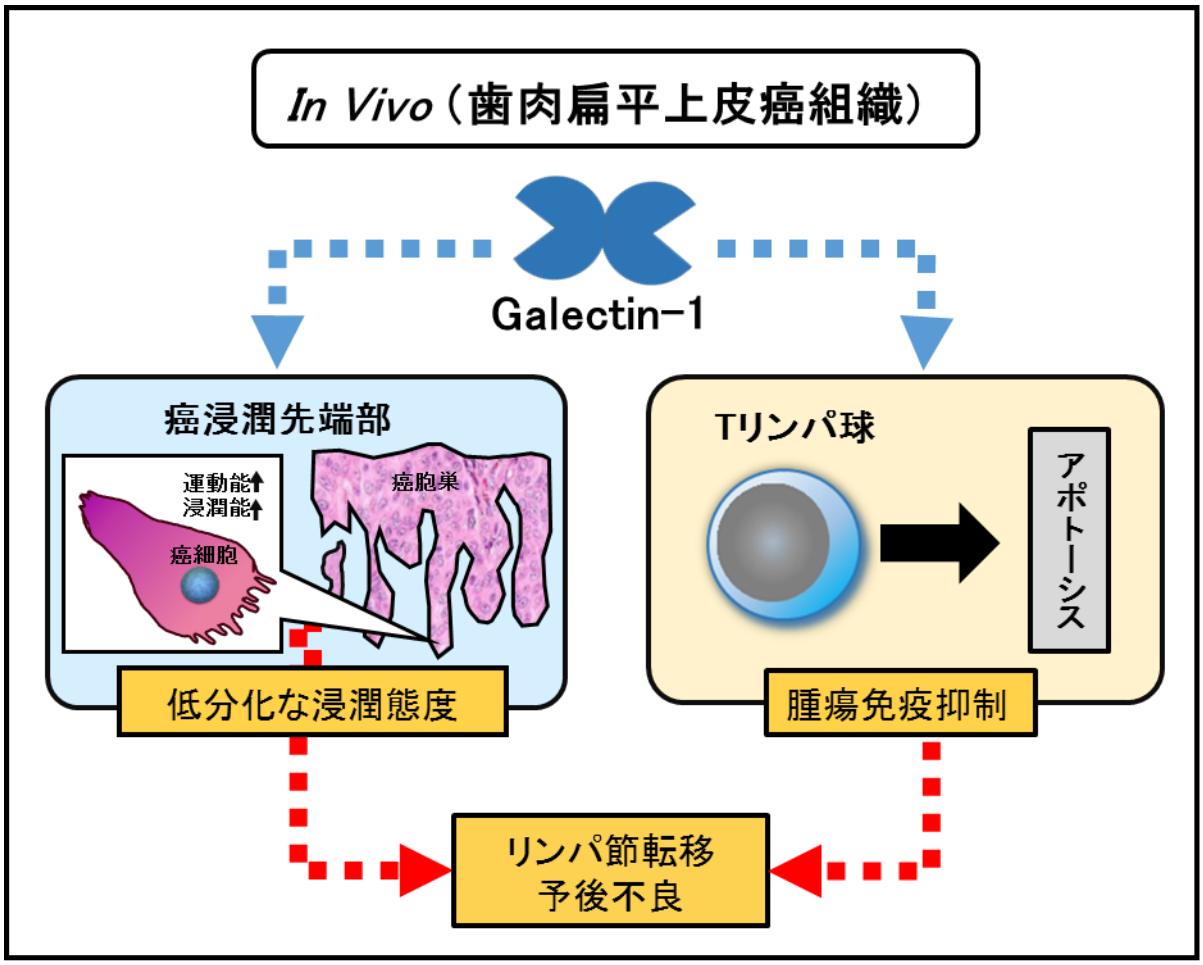

図8. 歯肉扁平上皮癌におけるGalectin-1発現の意義

GSCC癌胞巣におけるGal-1発現亢進は、癌の浸潤先端部において、癌細胞の浸潤能や運動能力の亢進や、低分化な浸潤態度といった悪性形質の獲得に関与すると共に、T細胞のアポトーシスを誘導して腫瘍免疫を抑制して、リンパ節転移や生命予後の悪化に関与する重要な因子であると考えられる。